This is a digital copy of a book that was preserved for generations on library shelves before it was carefully scanned by Google as part of a project to make the world's books discoverable online.

It has survived long enough for the copyright to expire and the book to enter the public domain. A public domain book is one that was never subject to copyright or whose legal copyright term has expired. Whether a book is in the public domain may vary country to country. Public domain books are our gateways to the past, representing a wealth of history, culture and knowledge that's often difficult to discover.

Marks, notations and other marginalia present in the original volume will appear in this file - a reminder of this book's long journey from the publisher to a library and finally to you.

Usage guidelines

Google is proud to partner with libraries to digitize public domain materials and make them widely accessible. Public domain books belong to the public and we are merely their custodians. Nevertheless, this work is expensive, so in order to keep providing this resource, we have taken steps to prevent abuse by commercial parties, including placing technical restrictions on automated querying.

We also ask that you:

+ *Make non-commercial use of the files* We designed Google Book Search for use by individuals, and we request that you use these files for personal, non-commercial purposes.

+ *Refrain from automated querying* Do not send automated queries of any sort to Google's system: If you are conducting research on machine translation, optical character recognition or other areas where access to a large amount of text is helpful, please contact us. We encourage the use of public domain materials for these purposes and may be able to help.

+ *Maintain attribution* The Google "watermark" you see on each file is essential for informing people about this project and helping them find additional materials through Google Book Search. Please do not remove it.

+ *Keep it legal* Whatever your use, remember that you are responsible for ensuring that what you are doing is legal. Do not assume that just because we believe a book is in the public domain for users in the United States, that the work is also in the public domain for users in other countries. Whether a book is still in copyright varies from country to country, and we can't offer guidance on whether any specific use of any specific book is allowed. Please do not assume that a book's appearance in Google Book Search means it can be used in any manner anywhere in the world. Copyright infringement liability can be quite severe.

About Google Book Search

Google's mission is to organize the world's information and to make it universally accessible and useful. Google Book Search helps readers discover the world's books while helping authors and publishers reach new audiences. You can search through the full text of this book on the web at `http://books.google.com/`

UC-NRLF
B 3 774 479

MEDICAL SCHOOL
LIBRARY



GIFT OF
MRS. A. F. MORRISON

MEDICAL SCHOOL
LIBRARY

GIFT OF
MRS. A. F. MORRISON

CENTRALBLATT

FÜR PRAKTISCHE

AUGENHEILKUNDE.

HERAUSGEGEBEN

VON

DR. J. HIRSCHBERG,
PROFESSOR AN DER UNIVERSITÄT BERLIN.

FÜNFZEHNTER JAHRGANG.

MIT ZAHLREICHEN ABBILDUNGEN IM TEXT.

LEIPZIG,
VERLAG VON VEIT & COMP.
1891.

UNIV OF CALIF
MEDICAL SCHOOL

Druck von Metzger & Wittig in Leipzig.

Sachregister.

Abducens, —lähmung durch Zangengewalt 134. —paralyse, doppeltseitige 336. 528. — Anormale Insertion 451. Traumatische — 521.
Abtragung des Auges 14.
Accommodation und Convergenz 103.
Accommodationslähmung 174. 484.
Accommodationsleistung beider Augen, Vergleichung 413.
Adenocarcinom der Hypophysis 518.
Adenome der Carunkelgegend 281.
Aderhaut siehe Chorioidea. —ablösung 358. 399. —sarcom 438. 524. 526. Tuberculose — 522. Ruptur — 524.
Aegyptische Augenentzündung 192.
Agoraphobie und Gesichtsfeldbeschränkung 506.
Akromegalie 434. — Augensymptome 174.
Albinismus 360.
Alopecia areata und Augenerkrankung 502.
Amaurosis sympathica, geheilt 289. — Operation 309. — partialis fugax 455. Zeitweilige bei lactation 456. — hysterica 485.
Amblyopia congenita 156. Sehschärfe dabei 428. Progressive — bei Akromegalie 434. — durch Intoxication 500.
Ametropie 297.
Anämie, temporäre 456. Chronische — 501.
Anästhesia hysterica 479.
Anästhesirungsmethode 471.
Angiom, cavernoeses der Aderhaut 93.
Anilinstoffe als Antimycotica 127. 222. 441. 478. 504. 505.
Aniridie und Glaucom 309.
Anophthalmie 46.
Arteria hyaloidea persistens duplex 531.
Arterienpuls, temporärer nach Homatropin 298.
Asepsis 346.
Associirte Augenbewegungen 27. 383.
Asthenopia muscularis 296.
Astigmatismus progressivus 297. — correction 456. — und Sehschärfe 503.
Aufsaugung, Intracapsuläre — des Alterstars 110.
Augenkrankheiten 64. — bei Influenza 123. 287.
Augenmuskellähmung siehe Ophthalmoplegie.
Augenspiegelbefund bei chronischer Anämie 501.
Augenspiegeltechnik 79. —modification 475. — bei Cysticercusextraction 478.
Augenstörungen bei Tabes 479.
Augentropfglas 499.
Augenverband 102.
Augenverletzungen 134. 270. 305. 307. 319. 462. 495. 527.
Augenwässer 62. —infection und —desinfection 380. Aseptische — 432.
Axenrotationen des Auges 469.

Bacteriologie der Conjunctivalkrankheiten 172. — des Trachoms 65. — der Entzündung 215. — der Dacryocystitis und des Ulcus serpens corneae 367. — der Cataracte 430. — der Panophthalmie 475.
Bacteriologische Erfahrungen über das Pyoctanin 505.
Basedow'sche Krankheit 316. 336. 425. 462. — im kindlichen Alter 530.
Bericht über das Hospital der Quinze-Vingts 106. Prof. Schöler 285. Reichenberg 288. Wladimir'sches Gouvernements-Krankenhaus 1890. 463. Augenheilanstalt zu Odessa 463. Turin 470. Genua 470. Basel 487. Prof. Sattler 1890. 498.
Bewegungsbahnen des Bulbus 369.
Bindehaut siehe Conjunctiva.
Bindehaut-Lupus nach Koch behandelt 1. —entzündung, eitrige, durch Raupen 148. —entzündung, folliculärer Epidemie 160. 373. 529. —emphysem 359. Tuberculose 411. —entzündung der

Säuglinge 503. —granulose in Schulen 522. —entzündung der Indianer 523.
Blasenbildung am Linsenäquator 425.
Bleikrankheit 316. 481. 519.
Blennorrhoea neonat. Prophylaxe 127. 286. 297. 315. 429. 491.
Blepharoplastik 108. 127.
Blepharospasmus 307.
Blutgefässbildung im Glaskörper 45.
Blutige Mücken (Hirschberg) 242.
Brechungsindex der Linse, Einfluss des Alters darauf 433.
Brillengläser für Taucher 306.
Brillennasenstege 411.
Brillenwahl 469.
Brückencolobom der Iris 369.
Bulbus-Tuberculose 466.
Buphthalmus 173. Pathologische Anatomie. — 316.

Cancroid am innern Augenwinkel 435.
Canthoplastik 531.
Carbolsäure 448.
Cataphoresis 471.
Cataracta congenita 525. 530.
Cataracta immatura, Behandlung der 455. 522.
Cataracta mollis nach Malaria 431.
Cataractextractionen, Bericht über 97 — in der Landpraxis 63. Bericht über 100 — 24. 102. 106. 450. — ohne Iridectomie bei Schweigger 110. 296. Gegenwärtiger Stand der Lehre 123. — ohne Iridectomie 152. 482. Bemerkungen dazu (Haab) 365. 346. — in ausserklinischer Behandlung 398. 467. — bei Morbus Basedowii 425. 462. — mit und ohne Iridectomie, Discussion 473. Einfachstes Operationsverfahren der — 441. — mit breiten oberen Lappen 453.
Chalazion, Aetiologie 14. 47. 311. Pathogenese 180. 344. — conjunctivitis 434.
Chiasma, Faserverlauf 468. 517. — Faserkreuzung und Pupillarreaction 516.
Chininamaurose 31. 401. — Experimente 118.
Chloroformnarcose, Sammelforschung 392.
Chlorose 501.
Chorioidea siehe Aderhaut.
Chorioretinitis rheumatica 361.
Choroidealhaemorrhagie nach Extraction 221.
Ciliarkörpercysten 337.
Ciliarstaphylom 432.
Cilie unter der Conjunctiva bulbi 464.
Cilien in der Vorderkammer 339. — unter der Conjunctiva bulbi 436.
Cocain bei Augenoperationen 106. — bei Hyperästhesie 446.
Coloboma chorioideae duplex 285. 316.
Commotio retinae 424.
Concavität des vorderen Zonularblattes 112.
Conjunctiva siehe Bindehaut.
Constanter Strom, Wirkung aufs Auge 489.
Convergenz 359. —lähmung 407. —innervation 430. — und Prismen 473.
Cornealastigmatismus 174.
Cornealsuturen 173. 449. 451.
Croup partiell, 4 Fälle 106.
Curette 141.
Curettement des Thränensacks 438. 443.
Cysten, introculare 114.
Cysticercus 47. 426. 465. 467. 469. 478. 531.
Cystitom 141.

Dacryadenitis spontanea 109. — acuta ein Fall 353. — bei Parotitis epidemic 428.
Dacryocystitis, operative Schnellheilungsmethode 468. — Aetiologie der 498. — siehe auch Thränensackleiden.
Darstellende Künste und Sehen 471.
Denaturirter Spiritus 475.
Dermoidcysten, circumbulbäre 402.
Dermoidgeschwulst der Carunkel 428.
Descemetische Membran 350.
Diabetische Erkrankung des Sehorgans 174. — der Netzhaut 18. 51. 68.
Discission bei diabetischer Cataract 308.
Discissionsnadel 141.
Divergenz, Aetiologie 430.
Drummond'sches Kalklicht 471.
Drusen im Sehnervenkopf 166, 198. 292.

Ectopia lentis utriusque oculi 462.
Ectropion uveae congenitum 281. — senile und post blepharitim-Operation 487.
Electrisches Arznei-Augenbad 421. 469. 481.
Electrolyse als Therapeuticum 317. 288.
Electromagnetische Extraction von Fremdkörpern 288. 308. 66 Magnetextractionen aus dem Augeninnern 408.
Electrophthalm 509.
Electrotherapie und Okulistik 288. 316. — bei Exophthalmus pulsans 316. — bei Sehnervenschwund 494.
Embolia partialis arteriae centralis retinae 235. 310. — mit gutem centralem Sehen 298. — arteriae centralis retinae 419. 500. Histologie derselben 515.
Endarteritis atheromatosa 447.
Enophthalmus traumaticus 474. — lehre vom 487.
Entozoon, Neues, Extraction aus dem Glaskörper 422.
Entropiumoperation 462.
Entwicklung des Conjunctivalsacks 29.
Entzündung, Ueber die Entstehung und Wirkung der entzündungserregenden Schädlichkeiten (Leber) 215.
Enucleation, Indicationen und Contraindicationen 448.
Enucleationsscheere 141.

Epilepsie 447.
Epistaxis 511.
Ermüdung, Einfluss auf Gesicht 470.
Erytropia bei intacten brechenden Medien 427.
Eserin bei Hypopyon-Keratitis 126.
Excision der Uebergangsfalten der Conjunctiva 43. — bei Trachom 489. 526.
Exenteratio bulbi 14.
Exophthalmus nach Tenotomie 428. — faradisation 316. — bei Neugeborenen 432. — bei Akromegalie 434. — pulsans, Behandlung durch Karotiden-Unterbindung 492. — pulsans, Aetiologie 497. — experimentelle Hervorrufung 518.
Exostose der Orbita 480.
Experimentelle Untersuchungen über Ernährung des Auges 79.

Fadenbildung an der Cornea 286. 352.
Farbenblindheit 25. 27. 319. — totale 431. 529. — bei Seeleuten 496.
Farbencontrast, Quantitative Verhältnisse des simultanen Helligkeits- und — 512.
Farbensinn, Theorie 78. 370. —prüfung mit Lichtern 472.
Farbenstiftprobe 319.
Farbige Schatten auf der Netzhaut (Le Cat'scher Versuch) 512.
Fibrosarcom der Orbita 306. — des Opticus 496.
Fixation, Abnorme 110.
Fleischvergiftung 517.
Flimmerscotom 330.
Flügelfell und Doppelsehen, Operation 263.
Fluoresceinfärbung 129.
Fremdkörper im Auge, Untersuchung. 485.
Frühjahrsconjunctivitis 222. 316. Klinisches und anatomisches 267.
Fusionsbewegungen der Augen bei Primaversuchen 283.

Ganglion Gasseri, Exstirpation 471.
Gefässerweiternde Fasern 96.
Gehirn bei congenitaler Amaurose 91.
Gehirncompression 465.
Gehirngeschwulst und Sehstörungen 272. — und Gehörorgan 311.
Geschwülste des Uvealtractus 91.
Gesellschaft, Berliner medicin. 43. 149. Société française d'ophthalm. 46. 360. Ophthalmological Society of Unit. Kingd. 102. 336. 357. Congrès français d'Ophthalmologie 142. 172. 213. IV. Congress russischer Aerzte 151. Verein für innere Medicin (Berlin) 214. Société d'Ophthalmologie de Paris 363. American ophthalmological society 295. Physiologische Gesellschaft zu Berlin 385. Aerztlicher Verein in Hamburg 391. XX. Congress der deutschen Gesellschaft für Chirurgie 392.
Gesichtsfelddefecte bei Hemianopsie 520.
Gesichtsfeldeinengung bei traumatischer Neurose 421. — bei Epileptischen 447. — bei Neurasthenie und Hysterie 476. — bei Platzangst 506. — der Verbrecher 511.
Gesichtsfeldeinschränkung — nach Trauma 515. — bei Paralysis agitans 518.
Gesichtswinkel 58.
Gläsercorrection bei Aphakie 110. — bei Astigmatismus 297.
Glashäutige Neubildungen auf der Linsenkapsel 93.
Glaskörperabscess, Partieller 525.
Glaskörperblutung nach Starextraction 407. Recidivirende — 477.
Glaskörpertrübung, Chirurgische Behandlung 525.
Glaucom, acutes und Gesichtserysipel 30. Pulsation der Netzhautarterien 33. Pathologische Anatomie 104. 108. —Theorie 109. 439. —historik 117. Hämorrhagisches 174. —behandlung 297. 458. 466. —traumatisches 298. — und Aniridie 309. — und Sehnervenleiden 403. —heilbarkeit 462. — und Hypermetropia 522.
Glioma retinae 112. 368. Zur Casuistik des — 240. 316.
Gliosarcom des Thalamus opticus 295.
Graefe, A. v., Dissertation ,und Thesen 255.
Gräfe'sches Symptom 336.
Granuläre Augenlider, Behandlung 495.
Granulosa siehe Trachom.
Grössenschätzungen im Gesichtsfeld 187.
Gummigeschwülste der Conjunctiva 452.

Haarneubildung bei Trichiasis 378.
Hämoglobingehalt des Blutes 501.
Hämorrhagia traumatica des Centrums 307. — der Conjunctiva 524.
Helligkeitscontrast 512.
Hemeralopie 62. 383. — Behandlung mit Antipyrin 126. — und Xerosis und Alkoholismus 511.
Hemiamblyopia homonyma dextra 285.
Hemianopia homonyme, rechtsseitige 468. — sinistra 481. — herpes corneae 441. 486.
Hemianopsia partialis 120. — completa nach Commotio cerebri 360. — homonyma 524.
Hemianoptische Pupillarreaction 214. — und Gesichtsfelddefecte 520.
Herzmittel-Wirkung auf Cornea 29.
Heurteloup, Anwendung 383.
Hippus bei centralen Erkrankungen 483.

Hirndruck, Das Wesen u. Symptom 251.
Histologie der Zapfen der Fischretina 369. — der Embolia der Arteria centralis retinae 515.
Histologische Veränderungen der Retina und Chorioidea bei Morb. Brightii 154. — bei temporärer Anämie 467.
Hornhautentzündung siehe auch Keratitis.
Hornhautentzündung, Aetiologie 352. Knötchenbildende — 95. Scrophulöse — 312. Phlyctänulose — 352.
Hornhautfärbung gegen Pupillenbildung 247.
Hornhautfisteln, Zur Kenntniss der — 110. 377.
Hornhautgeschwüre, Behandlung der 223. 308. 312. 443. 448. 451. 477. 504. 527. 530.
Hornhautkegel, Ein Fall (Hirschberg) 245.
Hornhautsarcom 399.
Hornhautspatel 522.
Hornhauttrübung, Angeborene — 426.
Hornhautwunden, Behandlung der — 451. 464.
Hühnerhornhaut, Transplantation der — 479.
Hyaline Bildung im Opticus und Retinae 154. — bei Morbus Brightii 225.
Hydatydencyste des Gehirns 529.
Hydrophtalmus 337. 499.
Hygiene des Auges in Schulen 224. Grundriss der — von Flügge 502.
Hypermetropie 109. 296. 522.
Hypnose 486.
Hysterie, Casuistik 427. Störungen im Gesichtsfeld 476. Amaurose — 485. — und Anästhesie 478.

Impftuberculose 161. 168. 194.
Infection nach Starextraction 157.
Infection der Bindehaut bei Schülern 573.
Influenza, Augencomplicationen nach — 26. 123. 287. 441. 461. 481. 484. 500. 509.
Insufficienz der schrägen Augenmuskeln 417.
Intoxication durch Tabak und Alkohol 500. 511.
Intracranielle Neubildung, localisirt durch oculare Symptome 420.
Irideremia totalis congenita 486.
Iridochorioiditis recurrens 297.
Irisbewegung bei Wirbelthieren 516.
Iristuberculose oder Syphilis 362.
Irisvorfall bei Starextraction 173. 445. — bei Hornhautwunden 451.
Iriswinkel, Einschneidung in den — 178. 219. 466.
Iritis mit knötchenförmigen Neubildungen 342. — gummosa 470. — catamenialis und Metritis 508.
Jodinjection bei myopischer Netzhautablösung 108.
Jodtinctur 451.
Jodtrichlorür 213.

Kapselstar, Vorderer — 339.
Karlsruhe, Augen der Elementarschüler und Schülerinnen 373.
Kätzchenauge 385. 490.
Keratitis siehe auch Hornhautentzündung.
Keratitis parenchymatosa propria 244. — ulcerosa chronica 281. — interstitialis 305. — superficialis 412. 423. — neuro-paralytica 482. — diffusa e lue congenita 450. — bullosa nach Trauma 477. Oberflächliche gittrige — 477. — punctata, Aetiologie 510.
Keratocentese Kaninchenversuche 433.
Keratomalacia infantum 477.
Keratomalacie und Neuroretinitis bei Meningitis 285.
Keratotomie 453.
Klinische Beobachtungen 110.
Knochenbildung der Chorioidea 417. 422.
Koch'sches Heilverfahren bei Bindehautlupus 1. 43. — bei Augenerkrankungen 12. 43. 45. Diagnost. Bedeutung des — 12. 102. — bei tuberculösem Hornhautgeschwür 12. B. Fränkel darüber 42. — Tuberculöse Geschwülste der Uvea 99. — und Impftuberculose des Kaninchenauges 161. 168. 194. 491.
Kopfnicken 95.
Kreuzung der Sehnervenfasern 183.
Krystallinse, Ernährung und Cataract der — 87.
Künstlicher Glaskörper 421.
Kurzsichtigkeit siehe Myopie
Kyanopie, Beitrag zur Kenntniss der — 424.

Lähmung siehe Parese.
Lederhautabscess 296.
Lepra des Auges 291.
Leucosarcom der Chorioidea 438.
Lichtreflexe, Ophthalmoscopische — der Netzhaut 313.
Lichtreiz und Reflexniessen 481.
Lichtsinn, Gültigkeit des Weber'schen Gesetzes 84.
Liddefect, Ulceröser — 96.
Lidkanten-Operation 13.
Lidrandleiden und Seifenbehandlung 314. 384.
Lidschanker, Harter — 333.
Linsenastigmatismus 22.
Linsenconus, Doppelter vorderer — 222.
Linsenluxation in die Vorderkammer 435. 455. Unvollständige subconjunctivale — 467.
Lipom, Subconjunctivales 124.
Litteratur-Uebersicht für 1891. 532.
Lymphom, Diffuses der Conjunctiva 477.

Malaria-neuritis und neuroretinitis 26. — und Augenaffectionen 431.

Markhaltige Nervenfasern 384.
Maske nach Augenoperationen 306.
Massage mit Borsäurepulver bei Bindehautgranulationen 479. 527. — bei Hornhautflecken 448.
Melanosarcom des Lids 173. 530. Epibulbäres — 464.
Meningitis suppurativa localisata 510.
Menstruation, dabei oberflächliche Infiltration der Hornhaut beiderseits 425. — und Ophthalmoplegie 516.
Metritis und Iritis 509.
Michaelis, Nekrolog 28.
Migräne 484. 485.
Mikroorganismus des Trachom 65.
Mikrophthalmus und Orbitalcyste 315. — congenitus 426.
Mikrosyringe 493.
Monemeron 173.
Myopie 112. — und Heredität 122. 160. — und Accommodationslähmung 174. — und Schule 318. 370. 376. — und Aphake 307. Excessive — 317. — u. Ektasien am hintern Pol 402. — beim Militär 428. Beitrag zur Ursache der höchstgradigen — 420. — und Augenhintergrundveränderungen 531.
Myxosarcom des Opticus 285.

Nachbehandlung bei Starextractionen 440. 449. 482.
Nachstaroperation 173. 368. Anatomie 350. Behandlung zur Vermeidung desselben 440.
Naphtalin und Augenernährung 531.
Necrose des Thränensacks 513.
Netzhaut siehe auch Retina.
Netzhautablösung, Kurzsichtige-Selbstheilung der — 168. Operative Behandlung der — 108. 294. 493. 503. Selbstheilung der — 334. — mit Riss 395. Vordere progressive — 438. Therapie der — 432. Beitrag zum Studium der — 494.
Netzhautentzündung, Diabetische — 18. 51. 68. Hämorrhagie 310. 395. 401. 431.
Netzhautschwund 395.
Neurasthenie 476.
Neuritis optica bei Rheumatismus 360. — in einer Familie 484.
Neuritis retrobulbaris 47. — acuter Fall 120. — mit Alkohol und Tabakamblyopie 126. — nach Influenza 500. — optica nach Bleiintoxication 519.
Neuroretinitis bei Meningitis 185. — ex causa centrali 394.
Neurosen, Reflectorische — ocularen Ursprungs 155.
Nystagmus bei Bleikrankheit 360. — der Bergarbeiter 103. 474. 481. 521. Neue Form — 506.

Oberflächenaffectionen des Gehirns, Zur Diagnostik der — 513.
Oculomotoriuslähmung, Recidivirende — 484. Periodische — 485. Traumatische 521.
Onkologie der Conjunctiva 425.
Ophthalmia nodosa durch eingedrungene Raupenhaare verursacht 419. — septica 45. — purulenta 459.
Ophthalmometer 310.
Ophthalmometrie bei Gehirncompression 465.
Ophthalmoplegie bei Tabes 128. — interna 191. — und Geschmacksstörung 359. — externa bei Hysterie 428. Pathologie der — 473. — externa polyneuritica 479. — bilateralis perfecta 481. — externa bei Influenza 484. Chronische — progressive 516. — nucleare 517. — bei Menstruation 516. — acuta exterior nach Fleischvergiftung 517. — chronica progressiva 517.
Ophthalmoskopische Untersuchung bei Otitis media 224. — bei Schülern 371. 376.
Opticus siehe Sehnerv.
Opticus und Centralnervensystem 285. Faserverlauf des — 517.
Opticusleiden und Glaucom 403. Veränderungen des — bei Hysterie 476.
Orbitalabscess, Begrenzter — bei Influenza 109. 461. metastatischer — bei Inguinalbubo 455.
Orbitalcyste 315.
Orbitalneurysma 338.
Orbitaltumor, Beiderseitiger — 460. —Entfernung mit Erhaltung des Auges 480.
Orbitalverletzung 256.
Organismuserkrankungen und Auge, Beziehungen dabei 269. 391.
Otitis media 224.

Panophthalmie 157. 173.
Paracentese bei Iritis acuta 121.
Paralysis progressiva 484. 514. 515. — agitans 518.
Parese der Augenmuskeln, Aetiologie u. Prognose 371. Chronische progressive — bei Tabes-Paralyse 246. 299. — zur Lehre 426. — des Oberlids 491.
Parotitis epidemica 428.
Pathologische Anatomie des Auges 79. — des Trachoms 265. — der Retinitis pigmentosa 282. 507. — des Buphthalmus 316. — der Irideremia totalis congenita 486. — der Retina u. des Nervus opticus bei Gehirnkrankheiten 494. — der chronischen progressiven Ophthalmoplegie 516.
Pemphigus conjunctivae 341.
Perichorioidealraum als Lymphraum 224. 368. 511.
Pericystitis lacrymalis 316.
Perimeter, Neues 502.
Periostitis des Orbitaldachs 478.

Periscopische Gläser 122.
Perivasculitis retinae 111.
Petroleum bei Conjunctivalkrankheiten 173. 443.
Phenol bei Cornealgeschwüren 173.
Photographie der Netzhaut 313. 427.
Physiologie, Vergleichende — der Iris 59.
Physiologische Mitbewegung des paretischen Oberlids 491.
Pigmentepithel der Retina 156.
Pigmentirung, Eigenthümliche — der Retina 359. Streifenförmige — der Netzhaut 401.
Pigmentverschiebung im Insectenauge durch Licht 476.
Pigmentwanderung in der Netzhaut des Frosches 348.
Pigmentzellen der Chorioidea 186.
Polioencephalitis und Schlaf 314.
Polioencephalitis acuta superior 513.
Polyopia monocularis 174.
Prismen, Numerirung 117. —wahl 473. —correction 524.
Pseudotrachomatöse Augenentzündung 418.
Pterygium-Operation 524.
Ptosis-congenita u. Mitbewegung des gelähmten Lides 97. —Therapie 317. — neue Operation 443.
Pupillarabschluss, Totaler, doppelter 446.
Pupillarverschluss 173.
Pupille, Das Wort 158. 222.
Pupillenerweiternde Nerven der Katze 490.
Pupillenreaction bei einer Convergenz 359. —Amaurose 359. — bei Bandwurm 469. — Beziehung zur Sehnervenkreuzung und Chiasma 516.
Pupillenstarre, Einseitige reflectorische 423.
Purkinje'sches Bild 105.
Pyoctanin 441. 504. 505. 506. 525.
Pyridin 475.

Rectus superior, Eiterung im Bereich desselben, Durchbohrung der Conjunctiva bulbi; Heilung 257.
Reflexniessen und Lichtreiz 481.
Refractionsänderungen bei Schülern 371. 373. 376. — beim Militär 288. —anomalien, gemeinfassliche Darstellung 528.
Refractionsbestimmung, Ophthalmoskopische 155. 190. — durch Skiaskopie 475.
Regenbogenhautentzündung, Neues Erkennungszeichen 475.
Regenbogenhautentzündung u. Uveitis 442.
Resection des Opticus, Indicationen 221. — bei sympathischer Ophthalmie 450. 452. —beschreibung der Operation 518.
Resorption eines Knochenstückes im Auge 286. — eines Altersstars 428.
Retina siehe Netzhaut.
Retinitis pigmentosa, pathologische Anatomie 283. 507. — ohne Gesichtsfeldbeschränkung 284. — proliferans 523.
Retinitis albuminurica 394. — luetica 394.
Revolver und Auge 319.
Rhino-blepharoplastik 469.
Ruptur des Rectus inferior durch Trauma 446. — der Aderhaut 524.

Sarkom des Uvealtractus 278. 457. Primäres — der Iris 422. — der Orbita 454. — der Aderhaut 438. 524. 526.
Sarkomerkrankung der Augenhäute 280.
Scheiben der Alkaloide der Augentherapie 456.
Scheingeschwülste im Augeninnern 341.
Schielen siehe Strabismus.
Schläfenhalbblindheit 148. 358.
Schleimhautverpflanzung siehe Transplantation.
Schlinge, gefensterte 429.
Schreibschule, Scharff's 528.
Schussverletzung des Auges 30.
Schutzbrillen 307. — für Radfahrer 431.
Sclerectasie 395. 402.
Scleritis, recidivirende 500.
Scrophulose 429. 531.
Sehhügelveränderungen bei progressiver Paralyse 514. 515.
Sehkraft-verlust, sofortiger — nach Verletzung 495.
Sehnerv, siehe auch Opticus.
Sehnerv-excavation, Atypische 111. —veränderung bei Arteriosklerose 350.
Sehproben, Vereinfachung 410.
Sehschärfe, Apparat zur Prüfung 416. — Verbesserung bei höchstgradig myopisch gewesenen Aphaken 420. — und Astigmatismus 503.
Sehschärfebestimmung, Apparat dazu 171. 296. 416.
Sehstörungen bei Gehirngeschwulst 272. — bei erster Menstruation 352. — bei Unfall 477. — durch Tänie 478.
Sehthätigkeit 77.
Sehvermögen 63. 159. — der Eisenbahnbeamten 472. — Einfluss des Zeichnens 528.
Seifenbehandlung 314 384.
Siaskopie 256. 351. 475.
Sicherheitslampen 128. 481.
Simulation 296. 501. 524.
Sklerose der Gehirnarterien u. Sehnervveränderung 350.
Sonden, Kanellirte 96.
Sphincter pupillae 517.
Sphincterolysis anterior, neue Operation 490.
Star siehe Cataract.

Starbildung, Grundelemente der — in der senilen Linse 414.
Starreifung 113.
Statistik 95. 297. 459. 467.
Steilschrift 159. 192.
Sterilisation 7. 11. 211. 382.
Stichverletzung des Auges 109.
Stirnhöhlen-abscess 439. —empyem 478.
Stirnlappenrinde, Faradisation und Augenbewegungen 382.
Strabismus-operation 6. 357. 473. — necropathicus 222. —theorie 284. 430.
Subconjunctivale Einspritzungen 213.
Sublimateinspritzung 149. 173. 213. 221. 470. — in den Glaskörper 465. — bei Subconjunctivalkrankheiten 436.
Sublimatstift bei Granulationen 495.
Sympathische Ophthalmie 95. 149. 157. 221. — geheilt 289. 309. 445. 450. 520.
Syphilis der Sehcentren und Behandlung 440.
Szokalski, Nekrolog 28.

Tabes und Augenstörungen 479. 481. 529.
Taubstumme, Augenuntersuchung 376.
Technischer Unterricht u. Sehvermögen 159.
Teleangiectasie der vordern Ciliaromen 315.
Tenon'scher Raum als Lymphraum 224. 368. 511.
Tenonitis nach Influenza 481.
Tenotomie, Modification 473. — partielle 524.
Thränendrüsenexstirpation 157. 434.
Thränenfluss bei Tabes 529.
Thränensackblennorrhoe, sogen. der Neugeborenen 427.
Thränensackleiden, Chronische 61. — Behandlung 142. 316. 438. 442. 443. — Tuberculose 351. Siehe auch Dacryocystitis.
Thränensack-necrose 513.
Thränensecretion, Abnorme — bei Schwangerschaft 426.
Thränenwege, Congenitale Affectionen 340. — Pathogenese und Behandlung der Leiden 438.
Trachom, Behandlung 60. 64. 126. 153. 318. 351. 359. 368. 395. 418. 489. 495. 522. — und Follicularcatarrh 151. 305. 464. — geographische Verbreitung 156. — in der k. k. Armee 191. — Pathologie 265. — bei Negern 446. — und Scrophulose 429. —Behandlung einst und jetzt 503. —Aetiologie 526.
Transplantation am Auge 13. 61. 149. — der Hornhaut 181. 223. 317. — experimentelle Untersuchungen 345. 391. — des Unterlids 484. — der Lider 437. — von Lippenschleimhaut 463. 464. — von Hühnerhornhaut 479.
Traumatische Neurose 515.
Trichiasis 310. 391.
Tuberculin, siehe Koch'sches Mittel.
Tuberculose des Uvealtractus 426. — des Bulbus 466. 491. — der Chorioidea 522.
Tumor des IV. Ventrikels 482.

Ulcus corneae, Behandlung 448. — rodens corneae 477. 530.
Ulcus rodens palpebrarum 462.
Ultraviolette Strahlen, Wirkung auf's Auge 119. 256. — Durchlässigkeit der Augenmedien 460.
Unfall und Erwerbsbeschränkung 477. — und Simulation 501.
Ungentum cinereum 448.
Unterlidtransplantation 484.
Unterricht in Augenheilkunde 58.
Uterus und Auge 487. 508.
Uvealtractus-Tuberculose 99. 426.
Uveitis und Iritis 442.

Namenregister.

Abadie 149. 157. 173. 213. 214. 221. 361. 364. 527.
Achun 462.
Adamkiewicz 251.
Adamük 463.
Adelheim 155.
Adler 288. 319.
Agramonte 127.
Albertotti 433.
Albini 224.
Albrand 12. 102.
Alexander 161. 193.
Allport 307.
Alt 307.
d'Anch 521.
Angelucci 77.
Argyll Robertson 473.

Bagot 431.
Bajardi 470.
Bane 527.
Banister 524.
Baquis 466.
Barabaschew 401.
Barfurth 156.
Basevi 467.
Baumgarten 168.
Bayer 288.
Bayr 159.
Beaumont 472. 516. 527.
Beccaria 465.
Becker 171. 428.
Beer 313.
Behrend 43.
Benson 127.
Berelheimer 350.
Berger 479.
Bergmeister 256.
Bernhard 476.
Berry 102. 103.
Bertin 433.
Bettmann 454.
Biber 477.
Bickerton 25.
Bjerrum 79. 120. 320.
Black 522.
Blaschko 474.
Blau 311.
Blessig 531.
Bliss 524.
Bloca 484.
Bloch 134.
Bocci 470.
Bock 257. 351. 352.
Boé 157. 445.
Boediker 246. 517.
Bogoslowski 155. 376.
Bourgeois 446. 450. 451.
Brailey 472.
Brauchli 500.
Braunschweig 14. 383. 502. 510.
Bribosia 315.
Brisken 491.
Bronner 357.
Bull 295. 296. 456.
Burchardt 475.
Burghard 505.
Buzzard 481.

Carl 504.
Carpenter 522.
Caseywood 308. 456.
Casthey 509.
Caudron 452.
Cereseto 470.
Charcot 485.
Chevallereau 47. 107. 146. 363.
Chibret 47. 148. 156. 157. 172. 448.
Chisolm 308. 456. 482.
Chlatan 506.
Chodin 190.
Cirincione 166. 198.
Clarke 339.
Cofler 467.
Cohn, H. 43. 376.
Cohn, S. 486.
Collins 473.
Conetoux 431.
Copper 147.
Court 521.

Croos 337. 473.
Crouzet 450.
Czermak 110. 286. 315. 352. 377.

Damsch 483.
Danillo 128.
Darier 213. 363. 486.
Darkschewitsch 183.
Deeren 447.
Desti 469. 478. 504.
Derby 524.
Despagnet 46. 47. 144. 363. 443.
Deutschmann 341. 344. 391.
Dianoux 434.
Dimissas 441.
Dimmer 110.
Dittmar 477.
Djatschenko 61. 345.
Dollard 530.
Donaldson 336.
Donath 191.
Doyen 96.
Dransart 47.
Dubiet 430.
du Bois-Reymond, Cl. 110.
Dubois 365.
Dubrowo 463.
Ducamp 529.
Dufour 528.
Dujardin 525.
Dunn 306. 455.
van Duyse 221.
Dupley 511.

Eales 103.
Eaton 307.
Eck 395.
Edridge 472.
Ehrlich 530.
Eisen 493.
Eisenlohr 480.
Elschnig 353. 399. 419.
Emerson 494.
Enko 224.
Eperon 500.
Eversbusch 484.
Exner 476.

Faelser 494.
Fage 448.
Falchi 499.
Faravelli 468.
Faunsen 531.
Faye 122.
Féré 481.
Ferri 469.
Feuer 192.
Fick 78. 348.
Fischer, E. 421.
Fischer, R. 109. 187. 500.
Flügge 502.
Foucher 498.
Fox 518.

Fraenkel, A. 513.
Fraenkel, B. 42.
Fraenkel 110. 392.
Franke 62. 380. 391.
Freudenthal 278.
Freund 506.
Fröhlich 502.
Fuchs 531.
Fukala 307. 412. 420. 423. 487.
Fulton 455.

Galezowski 26. 47. 146. 214. 365. 440. 518.
Gallier 432.
Garnier, v. 285. 461.
Garnier 298.
Garofolo 31.
Garré 505.
Gasparrini 466. 467. 491.
Gaupillat 453.
Gelbke 96. 373.
Gepner 1.
Gepner jun. 93.
Gerloff 427.
German 526.
Gillet de Grandmont 47. 145. 252. 362. 438. 443.
Gillmann 505.
Giulini 93.
Gorecki 47. 149. 361. 363.
Gradenigo 479.
Graefe 283.
Grandclément 126. 145. 442.
Greef 110. 418.
Groenouw 211.
Grossmann 127. 317.
Gross 490.
Guaita 467.
Guillemain 439.
Guillery 410.
Gurlt 392.
Gurwitsch 154. 225.
Gutmann 417.
Guttieres 363.

Haab 79. 106. 341. 346. 365.
Hadden 95.
Hansen 120.
Harlan 298.
Hartridge 339.
Hebold 517.
Helfreich 530.
Herr 369.
Herrenheiser 126. 498.
Hersing 256.
Hertel 481.
Hess 284.
Hilbert 330. 369. 424. 427. 500.
Hildebrand 408.
Hillemans 123.
Hilliard Wood 417.
v. Hippel 58. 181. 526.
Hirschberg 10. 18. 51. 68. 166. 168. 174. 198. 243. 245. 247. 263. 272. 289. 291. 294. 319. 321. 385.

Holmes 459.
Hoor 318. 528.
Howe 297.

Inouye 102. 244.
Israel 497.
Jaber Hogg 27.
Jackson 297.
Jacobi 525.
Jaesche 63. 394. 398. 418.
Jaesche 464.
Javal 148.
Jessop 358. 359.
Jewczki 507.
Jocqus 446.
Johannson 398.
Jong, de 160.

Kalt 108. 147. 316. 364.
Katz 461.
Kazaurow 153.
Kenneth Scott 310. 359. 495.
Kessler 496.
Kirschmann 512.
Knapp 126. 407.
Knauer 317.
Knies 104.
Knus 267.
Koenig 148. 529.
Koenigshöfer 12.
Koenigstein 256.
Kolins 428.
Kolinski 531.
Kopfstein 287. 503.
Koppe 397.
Kotelmann 222.
Kraus 491.
Krey 530.
Krotoschin 112.
Krug 160.
Krüger 419.
Kuhnt 422.

Lagrange 488.
Lainati 478. 504.
Landgraf 99.
Landolt 141. 529.
Lang 115.
Langer 224. 366.
Laqueur 123.
Lauder Brunton 23.
Lawford 112. 339. 457.
Lawrentjew 63. 159. 528.
Leber 215.
Le Fort 492.
Lehmann 531.
Leiblinger 314.
Lembeck 486.
Levy 94. 485.
Leyden 214.
Librecht 145.
Liebrecht 91. 285. 371. 442. 503.
Limbourg 94.
Lindner 287.
Lippincott 296.
Lissauer 514.
Loew 487.
Lohmann 64.
Lombroso 447. 511.
Loshetschnikow 155. 425. 462. 464.
Lueddeckens 411.
Lyder Borthen 109. 461.

Mac Hardy 473.
M'Achrau 505.
Mackey 472.
Mackinlay 473.
Macumare 522.
Magawly 30. 128.
Magnus 87. 414. 425.
Maklakow 376.
Makrocki 111. 424.
Malgat 448.
Malkolm 472.
Mandelstamm 96.
Mann 517.
Maramara 25.
Marechal 148.
Martin 156. 221.
Martinet 523.
Maschke 12.
Masini 506.
Mauché 126.
Maur 94. 384. 515.
Mauthner 314.
Mayr 499.
Mecaer 432.
Medwedew 151.
Mellinger 284. 487.
Mercanti 467. 481. 491. 526.
Merz 305.
Meyer, A. 481. 526.
Meyer, F. 311.
Meyer, W. 505.
Michaelsen 33.
Middendorff, v. 396.
Millée 429. 446.
Millikin 296.
Mitchell 478.
Mitvalsky 402. 454.
Morgan 421.
Motais 62. 147.
Mott 27. 382.
Mules 339.

Natanson 155. 317. 428.
Nawrocki 490.
Nettleship 456. 522.
Nicati 223.
Nicolai 484.
Nieden 129. 426. 506.
Niessen 383.
Nikoljukin 463.
Nimier 428.
Noiszewski 65. 509.
Noosa 421.
Novaro 471.

Noyes 296. 482. 520.
Nuel 122.

Oger 148.
Oliver 295. 420. 519.
Ott 317.
Ottolenghi 511.
Overweg 475.
Ovio 465.

Panas 147. 173. 437.
Parant 361.
Parinaud 47. 145. 316. 360. 362. 430. 444.
Percival 473.
Pergens 432.
Perles 159. 235. 240.
Perlia 91. 285.
Permevan 510.
Peschedo 146.
Peters 372. 427.
Petersen 127.
Pfalz 418.
Pflüger 106. 213. 281. 486.
Philipsen 432.
Pinel 434.
Plange 401.
Pohl 505.
Pom 506.
Pomet 148.
Pooley 480.
Poplawska 475.
Porywajew 464.
Power 103. 337. 357.
Praevossud 376.
Preston 524.
Pront 306.
Proekauer 97.
Przybiliski 490.
Publi 504.
Puech 121.
Purtscher 292. 327. 333. 334.
Puschkin 462.

Querenghi 431.

Raehlmann 18. 265. 378.
Randall 109. 296.
Randolph 513.
Ranschott 425.
Ratimow 30.
Raymond 428. 516.
Reiken 426.
Reuss, v. 124.
Reymond 471.
Rheindorf 109.
Rheinstein 371.
Ricke 186.
Ricker 316.
Rider 296.
Ritter 369.
Ritzmann 486.
Robertson 473.
Roeder 427.
Rohmer 479.
Rolland 452. 520.
Roosa, St. John 127.
Roscioli 518.
Rosenfeld 12.
Rossolimo 479.
Rumschewitsch 399. 425.
Ryerson 524.

Salomonsohn 513.
Salzmann 426.
Santos 428. 446. 453.
Sattler 60. 269. 270. 508.
Savage 417.
Schaefer 382.
Schanz 478.
Schapringer 474. 481.
Scharff 528.
Scheffels 94. 111. 504.
Schiess-Gemuseus 487.
Schirmer 62.
Schirmer, O. 84. 281.
Schleich 477.
Schmeichler 288.
Schmeltz 471.
Schmidt-Rimpler 128.
Schnabel 125. 525.
Schoen 112.
Schroeder, v. 428. 317.
Schubert 192.
Schultze 515.
Schutter 45.
Schwann II. 12.
Schwarz 488.
Schweigger 403.
Schweinitz, de 118. 478. 528.
Schweinitz 308.
Schwersenski 531.
Secondi 470. 471.
Sedan 451.
Seeligmüller 501.
Seeligsohn 109.
Seggel 423.
Seiler 29.
Sharkey 336.
Siemerling 246. 299.
Silex 43. 61. 128. 149.
Simon 503.
Smith 474.
Snell 360. 481. 495. 521.
Snellen 108. 117.
Spierer 285. 286.
Ssapeho 463. 464.
Staurenghi 468.
Stavenhagen 96.
Stedman 482.
Steinach 59. 516.
Stephenson 359. 495.
Sterling 455.
Stevenson 306.
Stilling 518.
Story 309. 310. 358.
Straub, 7. 407.
Suarez 148. 448 449.
Swan Burnett 117. 411. 475.

Swanzy 24.
Sym 360.
Szokalcki 28.

Tailor 178. 219. 466.
Talko 285.
Tangl 14. 47.
Tatham Thompson 108. 113. 310. 339.
Taylor 481.
Terson 142. 148.
Theobald 297.
Thomsen 516.
Thorwirth 504.
Tillmanns 223.
Topolanski 184. 352. 510.
Toswill 473.
Trattner 426.
Treacher Collins 112. 114. 115. 309. 373. 457. 458. 460.
Treitel 478.
Trop 505.
Trousseau 107. 145. 316. 363. 443. 450. 452. 503.
True 352. 429.
Truhart 395.
Tscherning 105.

Ucke 156.
Uhthoff 45. 58. 383. 484. 511.

Valude 107. 149. 222. 223. 364. 429. 435.
Vennemann 222.
Vernon Ford 525.
Veszely 318. 489. 526.
Vignal 222.
Vignes 146. 363. 439.
Vigoureux 316.
Vissering 484.
Voelckers 530.
Vossius 340. 342.

Wagenmann 79. 282.
Wagner 462. 463.
Wallenberg 512.
Wangler 486.
Webster 308. 454. 484. 493.
Wecker, de 145. 214. 221. 434. 438. 508.
Weinbaum 280.
Weiss 180. 402. 494.
Wheelock 483.
Wherry 339.
Wicherkiewicz 108. 146. 281.
Widmark 119. 256. 367. 461.
Wilde 473.
Williams 338.
Wingerath 376.
Withing 422.
Wolff 428.
Wolffberg 384.
Wolkow 152.
Wood 456.
Woodruff 523.
Würdemann 305. 455. 475.

Zagari 515.
Zaufal 224.
Ziegler 499.
Zumft 501.
Zwingmann 96.

Centralblatt

für praktische

AUGENHEILKUNDE.

Herausgegeben von

Prof. Dr. J. Hirschberg in Berlin.

Unter ständiger Mitwirkung der Herren Dr. Ancke in München, Dr. Berger in Paris, Prof. Dr. Birnbacher in Graz, Dr. Brailey in London, Prof. Dr. H. Cohn in Breslau, Dr. Cl. du Bois-Reymond in Berlin, Doc. Dr. E. Emmert in Bern, Doc. Dr. Goldzieher in Budapest, Dr. Gordon Norrie in Kopenhagen, Prof. Dr. Horstmann in Berlin, Dr. Issigonis in Smyrna, Prof. H. Knapp in New York, Dr. Kępiński in Warschau, Dr. Krückow in Moskau, Dr. Landau in Berlin, Dr. M. Landsberg in Görlitz, Prof. Dr. Magnus in Breslau, Dr. Michaelsen in Berlin, Dr. van Millingen in Constantinopel, Doc. Dr. J. Munk in Berlin, Dr. Peltesohn in Hamburg, Dr. Perles in Berlin, Dr. Peschel in Turin, Dr. Purtscher in Klagenfurt, Dr. M. Reich in Tiflis, Prof. Dr. Schenkl in Prag, Dr. Simon in Berlin, Doc. Dr. Schwarz in Leipzig.

Monatlich ein Heft. Preis des Jahrganges 12 Mark. Zu beziehen durch alle Buchhandlungen des In- und Auslandes und die Postanstalten des Deutschen Reiches.

Januar. Fünfzehnter Jahrgang. 1891.

Inhalt: **Originalmittheilungen.** Ein Fall von Bindehautlupus, nach dem Koch'schen Verfahren behandelt. Von Dr. **B. Gepner** in Warschau.

Neue Instrumente, Medicamente etc. I. Ein Sterilisator zu ophthalmologischen Zwecken. Von M. Straub, Stabsarzt in Utrecht. — II. Ein Sterilisations-Apparat für Starinstrumente. Von J. Hirschberg.

Referate, Uebersetzungen, Auszüge. A. Ueber das Koch'sche Heilverfahren. 1) Beobachtungen über die Wirkung des Koch'schen Heilmittels bei Augenerkrankungen, von Oskar Königshöfer und E. Maschke. — 2) Zur diagnostischen Bedeutung des Koch'schen Mittels, von G. Rosenfeld in Stuttgart. — 3) Tuberculöses Hornhautgeschwür des rechten Auges. Heilung nach 6 Injectionen, von Dr. Schwann II, Godesberg. — 4) Tuberculose der Conjunctiva, von Albrand. — 5) Therapeutische Erfahrungen über Lidkanten-Operation sowie über Haut- und Schleimhaut-Transplantation am Auge, von E. Rählmann. — 6) Ueber Indicationen zur Abtragung des Auges und die Exenteratio bulbi, von P. Braunschweig. — 7) Ueber die Aetiologie des Chalazion. Ein Beitrag zur Kenntniss der Tuberculose von Dr. Franz Tangl in Budapest. (Schluss folgt.) — 8) Ueber diabetische Netzhautentzündung, von Prof. Dr. J. Hirschberg. (Fortsetzung folgt.)

Journal-Uebersicht. The British Medical Journal.

Vermischtes. Nr. 1—4.

Bibliographie. Nr. 1—5.

Ein Fall von Bindehautlupus, nach dem Koch'schen Verfahren behandelt.

Von Dr. **B. Gepner** in Warschau.

Marie Krauze, 23 Jahre alte Bauerstochter aus Gouvernement Kalisch, von ziemlich starker Körperstructur, nur einmal als Kind an Variolois er-

krankt, sonst immer gesund, bemerkte vor ungefähr 4 Jahren auf der oberen Lippe und an der Nasenspitze einen Ausschlag, welcher sich ziemlich schnell vergrösserte. Einige Monate später fingen auch die Augen an zu schmerzen; es sollten sich nämlich „an den Augen selbst" kleine, rothe Bläschen gebildet haben, welche manchmal Schmerzen verursachten; später wurde auch eine Absonderung, welche an den Wimpern haftete, beobachtet. Die Krankheit der Augen entwickelte sich viel langsamer, als die Affection des Gesichts.

Einer eigentlichen Kur konnte sich K. nur im Juli 1890 im St. Lazarusspital (für Venerische und Hautkrankheiten) in Warschau unterziehen. Sie wurde dort bis zum 30. September behandelt, und verliess die Anstalt in einem verhältnissmässig sehr guten Zustande. — Die afficirten Theile der Wangen, die obere Lippe, sowie die übriggebliebenen Reste der Nasenflügel waren mit röthlichen Narben bedeckt, ziemlich hart und geschwollen, aber trocken. — Die Nasenlöcher, mit Schorfen bedeckt, kaum 2 mm breit. — K. wurde am 30. September direct in das Ophthalmologische Institut wegen des sich immer verschlechternden Zustandes der Augen abgeschickt.

Der Zustand der Augen war damals folgender:

Augenlider beiderseits etwas geschwollen, die oberen gesenkt aber normal beweglich, die sie deckende Haut etwas livid mit mehreren Venen, die Wimpern mit feuchten Borken bedeckt. Beim Umstülpen des oberen Lides des mehr afficirten rechten Auges bemerkte man am Rande, ziemlich in dessen Mitte, ein tiefes Geschwür, beinahe rund mit steilen, gelblichweissen, harten Rändern; das Geschwür, welches bis in die Mitte der Tarsuslänge ragte, war mit feinem feingranulirtem, ziemlich trockenem Gewebe gefüllt. — Ein zweites, ähnliches, aber viel flacheres Geschwür mit blasserem Boden sass auf der Bindehaut dicht an der äusseren Commissur, es ragte aber nicht bis zum Rande des Lides. — Das übrige Deckgewebe des Lides war theils mit verschiedenen, meist polypösen Wucherungsformen, theils (in der Mitte) mit knorpelartig aussehenden weisslichgelblichen Granulationen bedeckt. Die Uebergangsfalte saftig, mit ziemlich reichen Excrescenzen und Follikeln. Das untere rechte Lid lässt sich in seiner äusseren Hälfte nicht gut nach unten abziehen wegen eines tief beginnenden Symblepharon partiale, mit der sehr breit exulcerirten Bindehaut des unteren äusseren Abschnittes des Bulbus. Die innere Hälfte des Lides ist frei und besitzt an seinem Rande mehrere sehr kleine (1 mm breite) Geschwürchen; mehr in der Tiefe sind rothviolette, hypertrophirte Follikel auf lockerem Grunde zu sehen. — Der noch beinahe normalbewegliche rechte Bulbus lässt uns, ausser der schon erwähnten flachen, blassen Exulceration des äusseren unteren $^1/_4$ seiner Bindehaut, auf seiner Hornhaut ein grosses graues Geschwür mit gezackten und infiltrirten Rändern bemerken; es verbreitet sich beinahe bis zum äusseren Rande der Hornhaut

— der entsprechende Theil des Limbus infiltrirt. An der inneren leicht gleichmässig getrübten Hälfte der Hornhaut sind mehrere chronische Geschwürchen zu sehen. Die nicht ulcerirten Theile der Conj. bulbi, welche ein leicht ödematöses Aussehen haben, sind etwas graugelblich, bieten keine abnorme Vascularisation dar und lassen über dem oberen Theile der Cornea in der Sclera mehrere schwarzgraue Flecken, wie nach vorausgegangener Scleritis, durchsehen. — Pupille reagirt ziemlich gut, Tn, $V = \frac{1}{\infty}$. — Die innere Oberfläche des linken oberen Lides lässt uns ebenfalls, beinahe in der Mitte seines Randes, ein rundliches tiefes Geschwür bemerken, welches etwas grösser, sonst aber in allen Hinsichten dem des rechten oberen Lides gleich ist. Die den inneren Winkel des Tarsus deckende Bindehaut ist in eine flache, blasse Exulceration verwandelt (ca. 8 mm breit), von verschiedenen Vegetationen umsäumt, von welchen sie theilweise bedeckt wird. Die Wucherung der übrigen Bindehaut ist am üppigsten in der Uebergangsfalte und verliert sich beinahe gänzlich in der Nähe des Randgeschwürs. Auf dem linken unteren Lide: wieder am Rande mehrere tiefe, nadelkopfgrosse Geschwüre mit schmutzigrothem Grunde und harten Rändern — dazu noch einige hypertrophirte Bindehautfollikel. — Die Conjunctiva bulbi scheint ganz normal zu sein, in der unteren Hälfte der Hornhaut ein kleines umschriebenes graues Infiltrat, Pupille frei beweglich. Augengrund normal. Tn. V $^1/_6$. — Am Ende ist noch eine ziemlich copiöse, eitrigschleimige Bindehautabsonderung zu erwähnen.

Behandlung. Spülen mit Sublimatwasser $^1/_{10.000}$. Jodoform, permanenter Verband des rechten Auges — das linke aber wurde nur für die Nacht mit Jodoform verbunden. — Innerlich Ferrum jodatum. — Bei dieser Behandlung besserten sich die Augen zwar langsam, aber bedeutend. — Ende November war das grosse Hornhautgeschwür vollkommen geheilt — die Randgeschwüre der beiden oberen Lider etwas kleiner im Umfange, vielleicht sogar flacher —, Conjunctivalwucherung bedeutend abgenommen; es bildete sich aber ein festes Symblepharon der äusseren Hälfte des rechten unteren Lides aus.

Von diesem Besserwerden war es aber bis zur vollkommenen Genesung noch sehr weit, und zu gleicher Zeit liess sich eine bedeutende Verschlimmerung im Zustande des harten Gaumens bemerken, das Zahnfleisch am oberen Kiefer wurde auch krank, ich fand es indicirt, den Versuch mit Koch'scher Lymphe zu machen. Zuerst aber wurde von Dr. Mayzol eine bacteriologische Untersuchung des Gehalts der Geschwüre der Lider und der Bindehaut unternommen, — das Resultat der Untersuchung war aber negativ.

Am 5. December, um $10^1/_4$ Uhr Morgens, wurde 0,001 der Koch'schen Lymphe von Dr. Odo Bujovid eingespritzt. Gegen 2 Uhr Nachmittags klagte schon die Kranke über starken Schmerz in der Injectionsgegend und über Ziehen in den Gliedern, besonders der rechten Seite.

Um 7 Uhr Abends: T. 37,9. P. 100. R. 28. Grosse Somnolenz, Oedem der Nase, der oberen Lippe und der Wangen sehr stark ausgeprägt, die narbigen Stellen sehr hart, roth, mit weisser Zone umgeben.

Augenlider der beiden Augen leicht geschwollen, Conjunct. palpebralis stark geröthet, auf der ganzen Oberfläche gleich geschwollen, saftig; Conjunctiva bulbi etwas ödematös, rechte Hornhaut getrübt, besonders in ihrer äusseren Hälfte, die linke Cornea auch getrübt, aber nur in der unteren Hälfte, — starke Absonderung einer schleimigen dünnen Flüssigkeit.

9 Uhr Abends T. 39,0. P. 114. R. 28. Alle Symptome der Reaction in den afficirten Theilen bedeutend gestiegen, die Kranke macht den Eindruck einer schwer an Typhus erkrankten Person. — Somnolenz.

$10^1/_2$ Uhr. T. 39,1. P. 116. R. 32. Die rechte Hornhaut gleichmässig stark getrübt, ihr Epithel wie abgehoben, Lider sehr schwer zu heben, Oedem der Bindehaut bedeutend stärker, die Conjunct. palpebralis gleichmässig geschwollen, vom Fornix zum Rande, die Geschwürstellen sind nicht von den Nachbartheilen zu unterscheiden, die ganze Oberfläche der Conj. palpebr. wie strotzend violettroth. Die Kranke scheint bewusstlos zu sein, antwortet sehr ungern, mit Monosyllaben, liegt immer auf ihrer rechten Seite. Eine copiöse übelriechende Absonderung der Mundschleimhaut. Zunge mit schwarzen Borken belegt (Lingua fuliginosa). Puls wird sehr schwach. Mund rein gemacht. Die Kranke bekommt Wein.

Am 6. December, 8 Uhr Früh. T. 38,5. P. 116 sehr klein und schwach. R. 28. Husten, Somnolenz.

12 Uhr Mittags. T. 38,3. P. 104. R. 24. Status idem.

2 Uhr Nachmittags. T. 38,3. P. 104. R. 28. Husten. Seitenschmerzen. Die Schwellung des Gesichts scheint abzunehmen.

6 Uhr Abends. T. 38,3. P. 104. R. 36. Starker Kopfschmerz, Somnolenz.

9 Uhr Abends. T. 37,5. P. 95. R. 28. Das Gesicht schwillt wieder an. Rechte Hornhaut sieht weissgrau aus, die Bindehaut des Bulbus etwas mehr geschwollen (ödematös), das linke Auge wie früher.

$11^1/_2$ Uhr Nachts. T. 39,1. P. 114. R. 32.

7. December, 8 Uhr Morgens. T. 37,4. P. 84. R. 30. Husten.

12 Uhr Mittags. T. 37. P. 80. R. 34. Die Kranke fühlt sich ausserordentlich schwach, liegt auf dem Rücken, will nichts zu sich nehmen, nicht einmal flüssiges.

Beim Umstülpen der schon abgeschwollenen Lider kann man eine bedeutende Veränderung im Zustande und Aussehen der Bindehaut constatiren. Sie ist überall bedeutend abgeschwollen, roth, sieht wie Sammet aus, die Geschwüre am oberen Lide unterscheiden sich durch den weisslichen Rand. Conjunctiva bulborum beinahe normal, besonders am linken Auge, nur die Farbe etwas schmutzig. Die rechte Hornhaut sieht besser aus,

lässt aber nichts durchsehen, weder Pupille noch Iris; im unteren äusseren Viertel des rechten Auges ist die Bindehaut doch etwas abgeschwollen, ganz undurchsichtig, viel fester mit dem Rande des unteren Lides verwachsen. Die Randgeschwüre der inneren freien Hälfte des rechten unteren Lides, sowie am ganzen linken unteren Lide in eine weisse, glatte Narbe verwandelt, ca. 1—2 mm breit, mit gezacktem innerem Rande.

7. December, 8 Uhr Abends. T. 37,5. P. 80. R. 26. Die Kranke verlangt etwas Thee mit Citronensaft, will schlafen. Ihr erster Schlaf seit 5. December.

8. December, 8 Uhr Früh. T. 37,3. P. 80. R. 24. Die Schwellung am Gesicht gänzlich verschwunden, die Lupusnarben ganz weich geworden, blasser, kleiner; das Zahnfleisch sowie der harte Gaumen mit weisslichem Schorf bedeckt.

Im Zustande der Augen keine nennenswerthe Veränderung; sie werden, wie üblich, mit Sublimatwasser ($^1/_{10.000}$) sorgfältig gewaschen.

9. December, 8 Uhr Früh. T. 37,5. P. 80. R. 24.

Das linke obere Lid umgestülpt zeigte eine überraschende Veränderung, das Randgeschwür beinahe verschwunden, seine Oberfläche mit feingranulirtem Narbengewebe bedeckt, seine weissen Ränder viel schmäler, vom Geschwür im inneren Winkel des Tarsus fast keine Spur geblieben, die übrige Bindehaut etwas fein injicirt, lässt einige elementare Granulationen durchschimmern. Die Uebergangsfalte normal aussehend. Conjunctiva bulbi normal, am Rande der Hornhaut hier und da kleine oberflächliche Trübungen, an der Stelle des Infiltrats eine unbedeutende Trübung; mit der Lupe sind einige eigenthümlich verlaufende Gefässe, vom Limbus bis zur Mitte der Hornhaut, und nur in der unteren Hälfte zu sehen.

Das rechte obere Lid sieht auch bedeutend besser aus. Die Geschwüre sehen doch nicht so gut wie am anderen Auge aus, sind etwas vertieft, besonders am Rande; alle Vegetationen und Granulationen der Tarsalbindehaut sowie die früher enorm geschwollenen Follikel der Uebergangsfalte sind völlig verschwunden. Die Mitte der tarsalen Bindehaut etwas uneben, rauh, gelblich, sonst gleichförmig röthlich mit sammetartigem Aussehen. Symblepharon viel fester als früher, deswegen ist die äussere Hälfte des unteren Lides höher als die andere (mehr in die Höhe gehoben). Hornhaut viel lichter.

9. December, 8 Uhr Abends. T. 37,2. P. 84. R. 24.

10. December, 8 Uhr Früh. T. 37.

11. December, 8 Uhr Früh. T. 36. P. 80. R. 24.

Die Elementargranulationen vollkommen vom oberen linken Lide verschwunden, die Bindehaut sieht immer besser aus, V = $^1/_2$. Pupille schön reagirend. Das rechte Auge steht immer dem linken nach, doch zeigt es eine langsame Besserung. In dem äusseren unteren Viertel der Bulbus

conjunctiva ist eine Art Falte zu sehen, welche vom Rande des Symblepharon zu der etwas unterhalb der Hornhaut befindlichen, schon in den letzten Tagen gebildeter Narbe hinzieht. Diese Falte ist beweglich und folgt ganz bequem den Bewegungen des Bulbus nach, welche, wie schon erwähnt, nicht besonders in der entsprechenden Richtung gehemmt sind.

18. December. Die Geschwüre am harten Gaumen sind fast alle vernarbt, die Nasenlöcher bedeutend grösser geworden, in der Mitte der Narbe an der oberen Lippe hat sich ein schmutziges tiefes Geschwür gebildet, das Zahnfleisch ziemlich geheilt, die Ulcerationen sind viel flacher von normaler Farbe.

Die Kranke bittet tagtäglich um eine zweite Einspritzung.

23. December, 1 Uhr 12 Min. Nachmittags. Zweite Injection 0,001.

6 Uhr Abends. Patientin klagt über Kopfschmerzen, Ziehen und Schmerzen in Gliedern, Empfindung der Kälte und Schmerz an der Stelle der Einspritzung. T. 38°.

7 Uhr 30 Min. T. 38,3. P. 100. R. 40. Subsultus tendinum. Kopfweh stärker, Schmerzen im Rücken so stark, dass sie auf dem Rücken nicht liegen kann; Bewusstsein vollkommen, sie antwortet vernünftig. Heftiges und häufiges Husten; Dyspnoe. Rasselgeräusche in den Lungen. Alle Narben des Gesichts stark geröthet, geschwollen und sehr schmerzhaft; reichlicher Ausfluss aus der Mundhöhle. Conj. bulbi et palpebrarum stark injicirt aber nicht geschwollen; rechts die Hornhaut stark infiltrirt; Absonderung von Thränen, mit Schleim gemischt.

24. December, 8 Uhr 30 Min. Morgens. T. 39,4. P. 106. R. 40.

10 Uhr Vormittags. T. 39,8. P. 132. R. 36. Allgemeiner Zustand ohne Veränderung; alle 15—20 Secunden starke Erschütterung des ganzen Körpers; Patientin liegt auf dem Rücken halb bewusstlos; Schläfrigkeit ohne Möglichkeit zum Schlafen. Starke Abnahme der Kräfte. Husten.

11 Uhr Vormittags. T. 39,2. P. 116. R. 36.

6 Uhr Abends. T. 38,2. P. 100. R. 34.

10 Uhr Abends. T. 37,4. P. 86. R. 26. Kräfte haben noch stärker abgenommen.

12 Uhr Nachts. T. 37,3. P. 38. R. 28.

25. December, 7 Uhr Morgens. T. 37,2. P. 38. R. 26. Ständige Krämpfe im ganzen Körper, allgemeine Depression, Kopfschmerzen; Abneigung gegen Essen und Trinken. Unter dem linken Nasenloch und auf der Lippe bildet sich ein breiter schwärzlicher Schorf, welcher auf die innere Fläche der Lippe übergeht.

1 Uhr Mittags. T. 37,4. P. 106. R. 28.

7 Uhr Abends. T. 37,2. P. 88. R. 26. Krämpfe seltener und zuweilen nur auf eine der oberen Extremitäten beschränkt; Schläfrigkeit; Husten nicht so oft.

26. December, 8 Uhr Morgens. T. 37,1. P. 80. R. 26. Krämpfe viel seltener und schwächer; Schläfrigkeit und Husten nicht mehr vorhanden.

12 Uhr Mittags. T. 37,2. P. 74. R. 24.

8 Uhr Abends. T. 37,4. P. 74. R. 26.

27. December. T. 36,5. P. 70. R. 26. Pat. ist aufgestanden; zu Mittag mit Appetit gegessen. Der Schorf von der Lippe ist abgefallen und im Allgemeinen hat die obere Lippe ihre natürliche Gestalt wieder bekommen. Die Wangenfalten bilden sich. Der Schorf von dem Zahnfleisch fällt theilweise ab. Auf dem harten Gaumen, wo vor der Einspritzung keine Veränderungen zu sehen waren, ist ein ziemlich breiter Schorf entstanden. Auf dem rechten oberen Lide sieht die Conjunctiva viel besser aus; einige elementare Granulationen. Beide Geschwüre mit granulärem Gewebe gefüllt. Die beiden Hornhäute sehen viel reiner aus, nur das Symblepharon ist noch mächtiger als zuvor geworden.

An dem linken oberen Lide einige neue elementare Granulationen. Die Narbe am Rande des linken unteren Lides schrumpft ziemlich stark.

Neue Instrumente, Medicamente etc.

I. Ein Sterilisator zu ophthalmologischen Zwecken.

Von M. Straub, Stabsarzt in Utrecht.

In Nr. 33 des vorigen Jahrgangs des Centralblattes für Chirurgie habe ich einen Desinfectionsapparat zu chirurgischen Zwecken beschrieben, durch welchen die Verbandstoffe im strömenden Dampfe, die Instrumente im kochenden Wasser sterilisirt werden.

Die damals adoptirte Form des Apparats ist sehr einfach, fast schematisch gehalten, da ich es vorzog, falls das Instrument Aufnahme finden sollte, es jeder Specialität zu überlassen, dasselbe ihren besonderen Zwecken anzupassen. Wirklich wurde der Apparat verschiedene Male in etwas geänderter Form bestellt. Ich habe denselben für die speciellen Zwecke der Augenheilkunde in jetzt zu beschreibender Weise eingerichtet:

Da die geforderte Grösse des Apparats in erster Reihe durch die Dimension der zu sterilisirenden Instrumente bestimmt wird, könnte er zu ophthalmologischen Zwecken in viel kleinerem Maassstabe angefertigt werden. Dadurch wird zunächst Raum, zweitens aber auch Zeit erspart, da ein kleinerer Apparat schneller arbeitet als ein grösserer.

Der zur Desinfection der Instrumente und zur Erzeugung des strömenden Dampfes bestimmte Wasserbehälter ist länglich viereckig (Bodenoberfläche $15^1/_2$ auf $17^1/_2$ cm). Die Seitenwände sind ein wenig divergirend gestellt, um die Herausnahme des Instrumenten-Rostes zu erleichtern. Dieser Rost ist von Nickel und in zwei Hälften getheilt. In der einen Hälfte werden Pincette und Scheeren aufgeschichtet; in der anderen Hälfte sind acht Fächer für Starmesser und Lanzenmesser. Diese werden durch eine einfache Vorrichtung fixirt und in Folge dessen vor Schädigung durch die aufwallenden Dampfblasen geschützt.

Es ist also Raum genug, um für mehrere Operationen auf einmal die Instrumente zu sterilisiren.

Auf dem Behälter ist ein mit Filz bekleideter Metallkasten gleichen Durchschnitts und von 17 cm Höhe derart gestellt, dass er sich genau anschliesst,

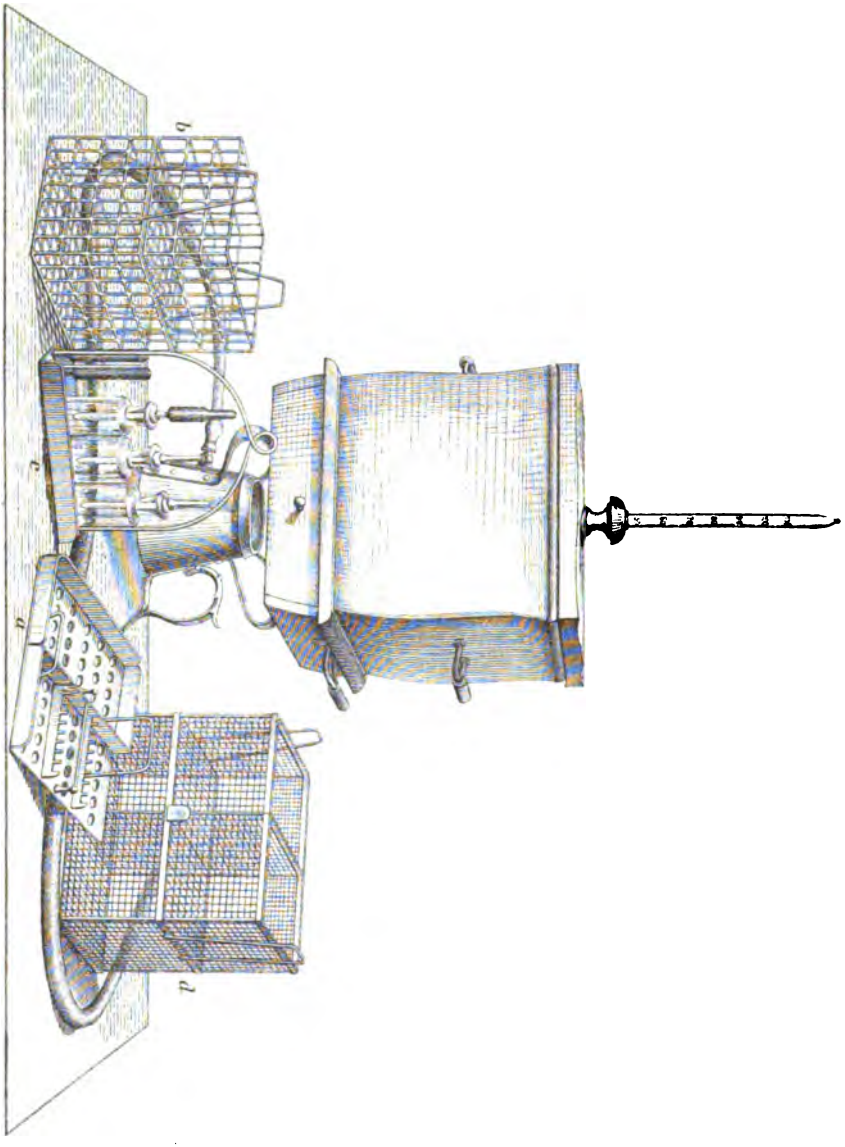

aber doch leicht abnehmbar ist. Der Kasten, welcher einen perforirten Boden hat, durch welchen der Dampf aufsteigen kann, ist von einem losen, ebenfalls mit Filz bekleideten Deckel geschlossen, welcher ein Loch enthält zum Einsetzen eines Thermometers.

Für die regelmässige Circulation des Dampfes ist durch eine besondere Einrichtung Sorge getragen: Der Dampfkasten ruht in einer Rinne, welche in der Wand des Wasserbehälters angebracht ist. Wenn diese Rinne mit ein wenig Wasser gefüllt ist, kann auf diesem Wege der Dampf nicht entweichen. In der gleichen Weise ruht der Deckel auf dem Kasten. Der aufsteigende Dampf findet demzufolge keinen anderen Weg als zwei entlang der Wand des Kasten verlaufende Röhren, welche unmittelbar unter dem Deckel den Dampf aufnehmen und denselben an der Basis des Kasten nach Aussen abfliessen lassen.

Im Dampfkasten finden zwei kleine Drahtkörbchen Platz, in welchen entfettete Watten und Binden lose aufgeschichtet werden. Die Körbchen lassen noch Raum frei für ein Handtuch und für ein Gestell mit drei Tropffläschchen. Auf diese Fläschchen sind die Namen der Alcaloide, welche sie enthalten sollen, geätzt. Da die Luft während der Sterilisation vollkommen aus den Flaschen und Pipetten gespült wird, ist es nothwendig, als Fürsorge gegen Gleichgewichtsstörung die Kautschuk-Cylinder vor der Sterilisation abzunehmen. Dieselben werden sodann auf Nägel gesetzt, welche sich am Gestell befinden und mit den Flaschen sterilisirt.

Die sterilisirten Verbandstoffe werden folgender Weise getrocknet. Nach beendeter Sterilisation wird der Dampfkasten aufgehoben und die Instrumente in das Wasser niedergelassen. Der Behälter wird dann durch eine Metallplatte mit hölzernen Griffen abgeschlossen und auf diese Platte der Dampfkasten gestellt. Der Deckel des Dampfkasten ist jetzt abgenommen und die darin enthaltenen Gegenstände können, unten erwärmt, nach oben den Wasserdampf abgeben. Um den Wasserdampf aus dem Behälter entweichen zu lassen, wird ein Pfropfen aus einer zu diesem Zwecke in der Seitenwand des Behälters angebrachten Oeffnung gezogen.

Der Apparat wird nach folgender Vorschrift gebraucht:

Der Wasserbehälter wird so reichlich gefüllt, dass alle Instrumente unter Wasser stehen, wenn der Rost hineingestellt wird. In die beiden Rinnen wird Wasser gegossen.

Die Verbandkörbchen werden mit Wattebäuschchen und kleinen Läppchen gefüllt und in den Kasten gestellt; daneben ein Handtuch und das Gestell mit Tropffläschen.

Das Wasser wird zum Kochen erhitzt.

Man legt die Instrumente auf den Rost.

Wenn das Thermometer während fünf Minuten nahezu 100° angezeigt hat, ohne höher zu steigen, nimmt man den Deckel vom Kasten und den Kasten vom Behälter ab und stellt mit Hülfe der beigegebenen Häkchen den Rost mit Instrumenten in das kochende Wasser. Man legt die Metallplatte auf den Behälter und zieht den Pfropfen aus der seitlichen Oeffnung des Behälters. Man stellt den Dampfkasten auf die Platte.

Man schliesst nach fünf Minuten den Gashahn; hebt den Rost aus dem Wasser und trocknet schnell und sorgfältig die Instrumente mit den sterilisirten getrockneten Läppchen.

Die Instrumente leiden nicht, wenn man sie nach dieser Anweisung in stark kochendes Wasser legt und sofort, nachdem sie aus dem Wasser genommen sind, trocknet. Es ist jedoch zu empfehlen, den Rost mit den Instrumenten nach der Eintauchung einige Male auf und nieder zu bewegen oder zu schütteln, um schnell die in den Ecken zurückgebliebenen Luftblasen fortzuspülen. Das Versäumniss dieser Vorsichtsmassregel könnte sich rächen durch kleine Rostfleckchen an den Stellen, wo Luftblasen, wenn auch kurze Zeit, zurückgeblieben

sind, da der Sauerstoff bei der vorhandenen Temperatur und Feuchtigkeit sehr schnell auf den Stahl einwirkt.

Es ist erwünscht Instrumente mit metallenen Griffen zu benutzen, allein die alten Instrumente mit Griffen aus Elfenbein, deren Klinge in den Griff eingeschraubt ist, vertragen auch diese Behandlung.

Wie aus obiger Beschreibung ersichtlich, ist der Apparat ein Koch'scher Dampfsterilisator, nach Form und Grösse den Zwecken unserer Specialität angepasst, welchem beigegeben sind:

Ein Rost aus Nickel für Instrumente (Fig. *a*) mit Häkchen.

Zwei kleine Drahtkörbchen für die Verbandstoffe (*b*).

Ein Gestell für Tropffläschchen (*c*).

Ein Thermometer

und weiter die folgenden Gegenstände, von welchen im Vorgehenden noch nicht die Rede war:

Vier der Form nach serres fines ähnliche Klammern zur Sterilisation der Fäden und Nadeln. Man legt die c. q. in die Nadeln gesteckten Fäden parallel, so dass die Nadeln zusammen ein Büschel formen und klemmt das Nadelende und das freie Ende der Fäden je in eine Klammer ein. Die Fäden können jetzt sterilisirt werden ohne Gefahr für Verwirrung.

Zwei auf einander passende Körbe (*d*), welche zusammen den ganzen Dampfraum anfüllen, bestimmt zur Sterilisation der in der Klinik und zur Nachbehandlung der Operationen nöthigen Wattepfropfen und Leinwandläppchen.

Ein Dreifuss.

Ein Bunsenbrenner.

Der Apparat mit den Beilagen ist beim Instrumentenmacher Harting-Bank in Utrecht für 49 Mark käuflich.

II. Ein Sterilisations-Apparat für Starinstrumente.

Von J. Hirschberg.

Im Laufe der letzten Jahre habe ich mir eine ganze Reihe von Kochern für Starinstrumente (u. dgl.) anfertigen lassen, aus Porzellan wie aus Metall; besonders aus Kupfer, auch vernickelt, mit neusilbernen Stegen für die Instrumente, festen wie beweglichen, geraden wie schrägen.

Am besten scheint mir der neue Kocher zu sein, den mir Herr Windler nach meinen Angaben gefertigt hat. Der Kocher selber (*a*) ist aus Nickelmetall, mit zwei Handgriffen und einem abhebbaren Deckel. Er wird mit Wasser gefüllt und durch einen Gasbrenner binnen wenigen Minuten zum Sieden gebracht. (Wer Gas nicht zur Verfügung hat, bezw. im Hause des Kranken operirt, kann einen passenden Spiritusbrenner erhalten, der in 3—4 Minuten das Wasser zum Sieden bringt.) Der Deckel wird abgehoben. Dicht bei der Flamme steht ein gereinigtes Glas- oder Marmortischchen.[1] Die Instrumente werden auf den schrägen Doppelsteg (*b*) gelegt; nach der einen Seite hin, was man zum normalen Starschnitt braucht, Messer, Fliete, zwei Pincetten, festliegend und doch leicht abhebbar; nach der anderen Seite, auf das metallene Stäbchengitter, noch Scheere, Irispincette, Spatel, Schlinge, die fast gar nicht in Gebrauch kommen; hier wird auch der Sperrer in ein Häkchen eingehängt. Man fasst

[1] Wer einen solchen nicht hat, legt auf ein gewöhnliches Tischchen eine gereinigte Glaswanne. (Glas, Porzellan u. dgl. wird mit Sublimatlösung 1 : 1000 gereinigt.)

den Steg an dem Elfenbeinknopf und setzt ihn in das stark siedende Wasser, worin er 1—2 Minuten verbleibt. Hierauf wird die Flamme (vom Gehilfen) ausgelöscht; man hebt langsam den Steg mit den Instrumenten an dem Elfenbeinknopf heraus und setzt ihn auf den Glastisch. Sofort träufelt das Wasser ab, die Instrumente kühlen sich ab. Man deckt die (gereinigte und etwas erwärmte) Glasglocke (*c*) über die Instrumente, schiebt das Tischchen zum Kranken und kann die Operation beginnen. (Die Glasglocke ist entbehrlich.)

In etwa 4 Minuten lassen sich die Instrumente ganz zuverlässig herrichten. Ich benutze gewöhnliches Wasser. (Nach der Operation werden bei mir die gebrauchten Instrumente mit lauem Wasser gereinigt, alle hakigen unter Zuhilfenahme einer feinen, besonderen Bürste; alle in eine Glaswanne mit absolutem Alkohol gelegt, um am Schluss des Operations-Morgens noch einmal [mitsammt der Bürste] gekocht, dann aus dem Alkohol getrocknet und fortgelegt zu werden.)

Die Sicherheit ist eine vollständige.[1] Die Schnelligkeit ist gross. Ebenso die Bequemlichkeit. Das Abtrocknen fällt fort. Je einfacher ein Verfahren, desto sicherer ist man, keinen Fehler zu begehen.

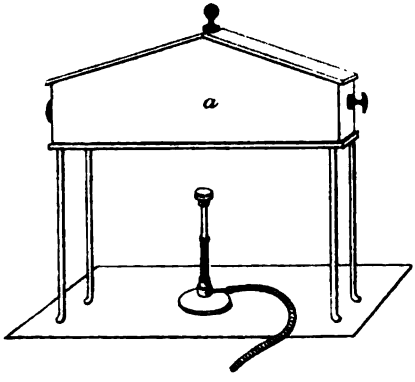

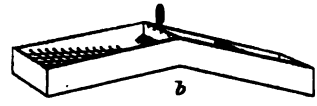

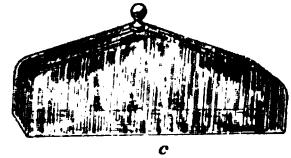

Den Instrumentenkocher mit dem Verband-Sterilisator zu vereinigen, finde ich weniger bequem. Für Verbandwatte, Binden, Läppchen hat sich mir der Henneberg'sche Heissdampfapparat in mehrjährigem Gebrauch sehr bewährt. Ich sterilisire ein Mal wöchentlich, lege also etwa 100 Binden (in Porzellantöpfen), 12—18 geschlossene Verbandwattepatronen, 2 Dutzend Handtücher u. dgl. m. auf einmal ein. Die Sachen kommen vollkommen trocken heraus! Wird irgend etwas sparsam, so dient der Heissluftapparat zur Ergänzung.

Die Augentropfwässer werden in geschlossenen Fläschchen, für jeden Tag frisch, in dem Kupferofen dem strömenden Dampf ausgesetzt. Zur Unterscheidung der Alkaloïde dient die Farbe der Flaschen.

[1] In 120 aufeinanderfolgenden Extractionen vom September 1888 — seitdem ich die Hitze-Sterilisation vollständig durchgeführt — bis heute keine Vereiterung, eine Pupillensperre. Sublimat-Bericselung (1 : 5000) der Wunde kommt fast gar nicht zur Verwendung. Wohl aber gründliche Waschung der Bindehaut vor der Operation.

Referate, Uebersetzungen, Auszüge.

A. Ueber das Koch'sche Heilverfahren.

1) **Beobachtungen über die Wirkung des Koch'schen Heilmittels bei Augenerkrankungen,** von Oskar Königshöfer und E. Maschke. Aus Dr. Königshöfer's Augenheilanstalten in Stuttgart. (Deutsche med. Wochenschr. 1891, Nr. 2.)

Die Verff. theilen ihre seit im Ganzen 14 Tagen mit dem Koch'schen Mittel gewonnenen Erfahrungen mit. In einem Falle von Iritis recurrens, Glaskörpertrübungen und Chorioretinitis disseminata bei einem Individuum mit Spitzen-Infiltration rechts, zeigte sich auf drei Injectionen ($^1/_2$, 1 und 1 mg Koch'scher Flüssigkeit) jedesmal erhöhte Reizung und als Heileffect Verschwinden der Glaskörpertrübungen, Verkleinerung der Niederschläge auf der Cornea und des Irisinfiltrats ohne Veränderung des Augengrundes (der übrigens der Beschreibung nach für Lues charakteristische Veränderungen erkennen liess). Zwei weitere Fälle von Iritis reagirten nicht auf Injectionen, daher sie nach K. und M. im Gegensatze zum ersterwähnten Falle als specifische Iritis aufzufassen sind.

Ein Fall von multiplen, kleinen, chalazion-ähnlichen Tumoren in der Conjunctiva palp. sowie ein weiterer von anscheinend trachomatösem Pannus zeigten auf zwei Injectionen ($^1/_2$ und 1 mg) nach anfänglich vermehrter Reizung merkliche Rückbildung der pathologischen Bildungen; ein Fall von Keratitis diffusa merkliche Aufhellung der Trübung. Endlich beobachteten die Verff. auffallende Besserungen in vier Fällen von ausgedehnten und tiefen eczematösen Hornhautgeschwüren skrophulöser Kinder; eine oder zwei Injectionen von $^1/_2$ mg bewirkten in wenig Tagen so gut wie völlige Heilung. Das bemerkenswertheste dabei auftretende Symptom war das Aufschiessen von zahlreichen phlyctänenähnlichen Bläschen in der Conjunctiva bulbi nach der Injection, welche schnell sich wieder zurückbildeten. Perles.

2) **Zur diagnostischen Bedeutung des Koch'schen Mittels,** von G. Rosenfeld in Stuttgart. (Deutsche med. Wochenschr. 1890, Nr. 52.)

R. berichtet über einen Fall von einseitigen, recidivirenden Glaskörper- und Netzhautblutungen bei einem Phthisiker. Das zur Zeit völlig reizlose und nur geringe Glaskörpertrübungen aufweisende linke Auge reagirte auf die ersten drei Injectionen von 1, 2 und 3 mg Koch'scher Flüssigkeit mit Schmerzen ohne irgend welchen Befund, und daraus folgert R., dass die 14 Monate voraufgegangenen Glaskörperblutungen eine Folge von Tuberculose des Corpus ciliare seien. Perles.

3) **Tuberculöses Hornhautgeschwür des rechten Auges. Heilung nach 6 Injectionen,** von Dr. Schwann II, Godesberg. (D. m. W. Nr. 3.)

Ein vernachlässigtes 9jähriges Mädchen mit Geschwür auf dem Brustbein und Wirbelsäulenverkrümmung zeigte ein linsengrosses Hornhautgeschwür. Das Kind wurde aufgenommen und mit K. E. behandelt. Das Auge reagirte durch Röthung, das Geschwür reinigte sich.

(Für mich sind diese drei Mittheilungen nicht recht überzeugend.) H.

4) **Tuberculose der Conjunctiva,** von Dr. Albrand. Berliner medicinische Gesellschaft. Sitzung vom 21. Januar 1891. (D. M.-Z. 1891. Nr. 8.)

Herr Albrand demonstrirt einen aus der Schöler'schen Klinik stammenden

Fall von Bindehauttuberculose. Es finden sich ausser dem Leiden der Bindehaut des rechten oberen Augenlides und der Drüsen am Kieferwinkel derselben Seite keine weiteren tuberculösen Affectionen. Infolge der Injectionen mit K. F. sind keine Erscheinungen seitens der Lungen aufgetreten. Die väterlicherseits hereditär belastete, 17jährige, bisher stets gesunde Patientin, hatte keine Lungenerscheinungen, niemals Skrophulose. Im Anfang des Jahres 1890 zeigte sich am oberen Lid, namentlich im äusseren Abschnitte desselben, eine leichte Anschwellung, und zugleich bemerkte Patientin, dass an derselben Seite des Gesichts vor dem Ohr und am Kiefer geschwollene Drüsen auftraten. Im Sommer 1890 trat Patientin in Behandlung von Uhthoff, welcher eine mässige Ptosis des rechten oberen Lides und nach Umkehrung desselben verschiedene, ca. 2—5 mm im Durchmesser betragende papilläre Excrescenzen, sowie nahe der Mitte eine kleine Wulstung constatirte. Wegen Verdachtes auf Tuberculose wurde ein Stückchen exstirpirt und specifisch tuberculöses Gewebe, wenn auch nur wenig Tuberkelbacillen, gefunden. Eine Ueberpflanzung auf ein Kaninchenauge rief deutliche Tuberculose hervor. Das Gewebe der erkrankten Stelle wurde mit Messer und Galvanocauter vernichtet und Patientin im August wesentlich gebessert entlassen. Anfangs December v. J. wurden in der Schöler'schen Klinik am rechten oberen Lid der Patientin auf's neue mässige Schwellung, am umgekehrten Lide nahe der Uebergangsfalte verschiedene narbige Partien und am oberen Rande derselben stärkere Wulstung und Schwellung der Bindehaut festgestellt. An den Narben verschiedene graugelbliche Tuberkelknötchen. Auf Injection von 1 mg K. F. reagirte Patientin weder allgemein noch local; eine Reaction trat erst auf Dosen von 5 mg aufwärts ein. Unter Zunahme der Allgemeinreaction beträchtliche Schwellung und Wulstung der Conjunctivalschleimhaut; in den gewulsteten Partien grauliche Knötchen, welche an Grösse und Zahl zunahmen und anscheinend confluirten. Bei den folgenden Injectionen allmähliche Abnahme der Reactionserscheinungen, nach einer Dosis von 0,15 g keine Reaction mehr. Allmähliches Abblassen der Conjunctiva und Verschwinden der Knötchen. An den Ohr- und Kieferdrüsen ebenfalls beträchtliche Schwellung der Drüsen und Röthung der Haut, namentlich in der Umgebung zweier kleiner Narben, welche von früheren Incisionen herrührten. Vor $1^1/_2$ Wochen zeigte sich an der unteren Narbe eine eitrig infiltrirte Stelle, welche mit dem darunter liegenden Gewebe ausgelöffelt wurde. Auch die obere Drüse wurde der Vorsicht wegen ausgelöffelt; in beiden fanden sich Riesenzellen und in einigen Serienschnitten massenhafte Tuberkelbacillen.[1]

---

5) Therapeutische Erfahrungen über Lidkanten-Operation sowie über Haut- und Schleimhaut-Transplantation am Auge, von E. Rählmann. Aus der ophthalmologischen Universitätsklinik in Dorpat. (Deutsche med. Wochenschr. 1891, Nr. 1.)

Nachdem R. die gebräuchlichen Operationen der Trichiasis und Distichiasis besprochen und als die beiden brauchbarsten Methoden diejenigen nach Jäsche-Arlt und nach Snellen-Streatfield bezeichnet hat, berichtet er über die Ergebnisse von 74 derartigen Operationen, welche in den letzten 6 Monaten in der Dorpater Univ.-Klinik ausgeführt wurden. $^3/_4$ der Operirten waren Frauen. 72mal heilte der, stets nach Thiersch transplantirte Hautlappen intermarginal vollkommen an und nur 2mal erfolgte theilweise Abstossung. Die

---

[1] Heilung eines Falles von Tuberculose der Bindehaut nach dem Koch'schen Verfahren hat auch Sattler beobachtet (vgl. das Februarheft). H.

Anheilung war um so prompter, je jünger das Individuum und je dünner der Lappen war. Dieser wurde reichlich gross aus Lid- oder Schläfenhaut entnommen und von allem tieferen Gewebe bis dicht an's Rete Malpighi mit der Cooper'schen Scheere befreit, um das Einrollen und das Zurückbleiben von Lanugo-Wurzeln zu verhüten. Die Hauptorientirungs- und Fixationsnähte wurden durch den noch isolirten Lappen gelegt und erst nach sorgfältiger Blutstillung und Reinigung der intermarginalen Wunde durch die Lidränder geführt. Bei täglichem Verbandwechsel und selbst ambulanter Behandlung wurden die oben erwähnten schönen Resultate erzielt. Nur in drei Fällen traten profuse Nachblutungen auf. Die Uebertragung von Lippenschleimhaut geschah in acht Fällen, worunter einmal Abstossung erfolgte. Für die Canthoplastik giebt Rählmann den Hautlappen den Vorzug. In drei Fällen von Schleimhautübertragung zur Symblepharonoperation bekam R. jedesmal starke nachfolgende Schrumpfung der transplantirten Mucosa und daher keine befriedigenden Resultate, ja in einem genauer mitgetheilten Falle sogar eine äusserst profuse parenchymatöse Nachblutung am sechsten Tage.

Bei starker Bindehautschrumpfung nach Trachom oder ausgesprochener Xerosis conjunctivae, wo es sich um Verlängerung des Oberlides handelt, wendete R. mit Vortheil ein combinirtes Verfahren an, indem er erst in der Weise von Jäsche-Arlt einen Schleimhautlappen und 3 Wochen später nach auswärts von diesem einen Hautlappen implantirte, so zwar, dass ersterer die innere, letzterer die äussere Lidkante bildete. Dieser Methode schreibt R. nicht nur eine plastisch verbessernde sondern auch eine die Schleimhauternährung befördernde Wirkung zu. Perles.

6) **Ueber Indicationen zur Abtragung des Auges und die Exenteratio bulbi**, von P. Braunschweig. Aus der Universitäts-Augenklinik des Herrn Geh. R. Graefe zu Halle a. S. Nach einem im Verein der Aerzte zu Halle gehaltenen Vortrage. (Deutsche med. Wochenschr. 1891, Nr. 2.)

B. bezeichnet als die Hauptgruppen derjenigen Zustände, welche die Beseitigung des Augapfels erfordern: traumatische Zertrümmerungen, Primär- und Secundär-Infectionen durch Wunden des Bulbus, Secundär-Glaucome mit unheilbaren Ciliarneuralgien, Schrumpfung nach abgelaufener Iridocyclitis, Tumoren, deformirende Staphylome und endlich — für die Exenteratio bulbi reservirt — Pantophthalmie.

Die drei Methoden der Enucleation, der Exenteratio bulbi und der Exenteratio orbitae wurden in den letzten 5 Jahren in der Halleschen Universitätsklinik im Durchschnitt jährlich 72 mal unter 5000 Kranken, d. i. ca. 1,4 % des Gesammtmaterials, ausgeführt. B. redet besonders der Exenteratio bulbi bei septischer Infection das Wort, wesentlich weil der Erguss von inficirendem Eiter in die Enucleationswunde vermieden und der Stumpf für spätere Prothese grösser und beweglicher wird, ferner die Methodik leichter ist als die der Enucleation. Irgendwelche schlimme Folgen der Operation hat B. nicht beobachtet.

Die Indication zur Exenteratio orbitae geben nach B. nur bösartige Orbitaltumoren, zur Enucleation intraoculare Tumoren und sympathische Ophthalmie, sowie einzelne Fälle, wo möglichst schnelle Wundheilung Erforderniss ist; alle übrigen Fälle, welche Erhaltung des Bulbus ausschliessen, eignen sich nach B. zur Exenteratio bulbi. Perles.

7) **Ueber die Aetiologie des Chalazion.** Ein Beitrag zur Kenntniss der Tuberculose von Dr. Franz Tangl in Budapest. Aus dem pathologischen

Institute der Universität Tübingen. (Beitr. z. path. Anat. u. z. allgem. Path. 1890. Bd. IX.)

Die geringe klinische Bedeutung des Chalazion mag wohl theilweise die Erklärung dafür abgeben, dass dieses Neugebilde der Augenlider nur in geringerem Maasse das Interesse der Ophthalmologen geweckt hat und mithin die unmittelbare Anregung zu eingehenderen Untersuchungen genommen war. Systematische Untersuchungen über das Chalazion besitzen wir nur wenig — eigentlich nur die Arbeiten von de Vincentiis und von Fuchs. So ist es denn auch leicht verständlich, dass wir über die Histogenese, Aetiologie, über das Wesen des Chalazion noch immer nicht in befriedigender Weise aufgeklärt sind, und dass wir darüber bei den Ophthalmologen die heterogensten Ansichten vertreten finden.

Die meisten der ältesten[1] Ophthalmologen unterscheiden noch überhaupt nicht genau zwischen Hordeolum und Chalazion und fassen beide — wobei das Chalazion aus dem Hordeolum hervorgehen sollte, wenn dasselbe nicht vereitert — als eine dem Furunkel ähnliche Krankheit auf (Himly).

Arlt erkannte zu allererst, dass das Chalazion immer im Tarsusgewebe sich entwickelt, glaubt aber noch, dass es aus dem Hordeolum entstehen kann, wenn dasselbe weder durch Eiterung noch Resorption beseitigt wird. Ryba stellt schon die Möglichkeit der Umwandlung des Hordeolum in Chalazion entschieden in Abrede. Nach ihm ist das Hagelkorn eine chronische Entzündung des Lidknorpels und besteht aus sehr erweichtem, krankhaftem Gewebe. Er lässt es unentschieden, ob die Entzündung vom Knorpel oder den Meibom'schen Drüsen ausgehe, hebt aber schon ausdrücklich hervor, dass blosse Verstopfung und Ausdehnung der erwähnten Drüsen nicht ausreicht, ein Chalazion zu ergänzen. Gewiss steht diese Auffassung der Wirklichkeit näher als diejenige, die auch später noch in Wecker, Schelske, Galezowski u. A. Vertreter fand, die das Chalazion hauptsächlich als eine Retentionscyste der Meibom'schen Drüsen betrachten.

Virchow reiht das Chalazion unter die Granulationsgeschwülste: es besteht aus schwach körnigen Rundzellen von verschiedener Grösse, umgeben von einer sehr weichen, theils gallertigen, theils faserigen, meist schleimigen Intercellularsubstanz. V. findet, dass es den Fleischwarzen sich nähere, insofern als die Zellen nur geringe Neigung zum freiwilligen Zerfall zeigen.

Sehr verwandt dieser Auffassung ist auch die Michel's, der das Chalazion als ein „Granulationsgewebe mit rundzellensarcom-ähnlichen Zellen" bezeichnet und dabei noch die Bildung neuer Blutgefässe hervorhebt. — Auch die erste systematische, auf eine grössere Zahl von Beobachtungen gestützte Untersuchung, die von de Vincentiis, kommt zu Resultaten, die der eben angeführten Ansicht ihrem Wesen nach nicht fernstehen. De Vincentiis — dessen Arbeit im Original mir leider nicht zugänglich war, so dass ich mich somit nur auf das, allerdings ausführliche, Referat in Fuchs' Abhandlung verlassen konnte — lässt das Chalazion aus Granulationsgewebe und einer fibrösen Kapsel bestehen. Es wird hauptsächlich aus runden Zellen und einem faserigen Reticulum gebildet, ausserdem findet man aber noch vereinzelte Spindel- und Riesenzellen und Gruppen von Epithelzellen. Durch Erweichung einzelner Theile oder aus ein-

[1] Es wäre überflüssig hier einzeln diese ältesten Angaben alle anzuführen. Ich beschränke mich nur auf die Besprechung der wichtigsten, um so mehr, da schon de Vincentiis in seiner Arbeit, sämmtliche bis 1875 erschienenen Werke, in denen das Chalazion zur Sprache kommt, anführt, und Fuchs auch ein bis 1878 reichendes ziemlich vollständiges Litteraturverzeichniss brachte.

zelnen Drüsen können sich Höhlen bilden. Das Chalazion sei also ein Granuloma giganto-cellulare oder, wenn Höhlen vorhanden sind, Granuloma cysticum giganto-cellulare incapsulatum.

Die eingehendste Untersuchung ist die von Fuchs, die nicht viel später, im Jahre 1878 erschien und, soweit mir bekannt, immer noch auch die neueste ist. Ich will es gleich hier erwähnen, dass seine histologischen Befunde sehr genau sind und seine Schilderung derselben ganz treffend ist,[1] wenn auch die Deutung und Erklärung, welche Fuchs an sie knüpfte, dem wirklichen Wesen des Chalazion nicht entsprechen. Nach Fuchs entsteht das Chalazion auf folgende Weise: „Eine Ernährungsstörung in einer Meibom'schen Drüse erregt eine chronische Entzündung des Bindegewebes um die Drüse, welche zur kleinzelligen Infiltration desselben führt. Durch Confluenz mehrerer kleiner Infiltrationsherde entsteht ein Knoten, welcher aus einem Granulationsgewebe mit Riesenzellen besteht." Die Erkrankung der Drüse ist ähnlich einem desquamativen Catarrh, welcher die Folge eines dauernden Reizes vom Lidrande oder der Conjunctiva sein kann. Die Bindegewebswucherung besteht meist aus polygonalen, mit einem grossen, meist ovalen und stark körnigen Kern versehenen Zellen, die theils als extravasirte Blutkörperchen, theils als Abkömmlinge der Gefässwandzellen angesprochen werden. Diese zunehmende Infiltration nimmt dann später ganz die Structur eines Granuloms an. Durch Confluenz solcher Herde entsteht dann ein Knoten, welcher von der Mitte aus einer regressiven Metamorphose — schleimigen Erweichung — anheimfällt. Nie fehlen im Chalazion Riesenzellen, die sehr frühzeitig auftreten, gewöhnlich mit einer centralen hellen Stelle und an der Peripherie mit ringförmig angeordneten, oft massenhaften Kernen versehen sind. Ja, Fuchs findet sogar Stellen, an welchen eine Riesenzelle zunächst von epithelartigen Zellen und weiterhin von Rundzellen, die in einem Reticulum liegen, eingeschlossen ist. (Ein Structurbild, von dem Fuchs selbst zugiebt, dass es dem reticulirten Tuberkel entspricht.) Doch gelangt er schliesslich, nach eingehender Erörterung der damals geläufigen Unterscheidung von Tuberculose, Phthise und Skrophulose zu dem Schlusse, dass das Chalazion von der Tuberculose auszuschliessen und mit der Phthise und Skrophulose zu vergleichen sei.

So nahe Fuchs der Wahrheit war, scheint er später doch von seiner ursprünglichen Auffassung wieder abgekommen zu sein. Er sagt in seinem ganz kürzlich erschienenen Lehrbuche vom Chalazion: „es ist das Homologon der Acne rosacea der Haut, bei welcher die Talgdrüsen dieselbe Rolle spielen, wie beim Chalazion die Meibom'schen Drüsen".

Auch hat, wie es scheint, die ursprüngliche Fuchs'sche Auffassung keinen rechten Anklang gefunden. Die meisten neueren Autoren nehmen wohl an, dass das Hagelkorn eine auf chronischer Entzündung beruhende Geschwulstbildung sei, aber ohne sich näher über die Natur dieser Entzündung zu äussern. Schweigger nennt es einfach eine „circumscripte Geschwulstbildung", Meyer eine aus einer degenerirten Meibom'schen Drüse hervorgegangene Geschwulst; nach Hersing entsteht es aus einer Ernährungsstörung einer Meibom'schen Drüse, die zu chronischer Bindegewebsentzündung führt. In derselben Art fasst auch Schmidt-Rimpler das Chalazion auf. Zum Schlusse sei noch Haab erwähnt, der der Ansicht ist, dass das Hagelkorn genetisch dem Atherom nahesteht, nur sollen die entzündlichen Erscheinungen stärker hervortreten.

---

[1] Ja, so treffend, dass man heute beim Lesen derselben unwillkürlich an ein tuberculöses Granulationsgewebe zu denken gezwungen ist.

Aus dieser kurzen historischen Skizze ist es ersichtlich, dass die Mehrzahl der Autoren das Chalazion als eine Granulationsgeschwulst, als ein Granulom betrachtet, über dessen specielle Natur sie sich nur ganz allgemein oder gar nicht aussprechen. Und doch sind unsere heutigen Kenntnisse der sogenannten Granulome so weit gediehen, dass bei der Mehrzahl derselben die „specifische" Natur festgestellt ist und man mithin gewissermassen gezwungen ist, gegebenen Falls die Untersuchung auch auf die eventuelle „Specificität" zu richten; so viel Anregendes in dieser Hinsicht Fuchs' Arbeit enthält, besonders durch seine histologischen Schilderungen, durch seinen Hinweis auf die von ihm allerdings nicht in der richtigen Weise verwerthete Aehnlichkeit mancher Stellen mit dem Tuberkel — fand sich doch in keiner der angeführten Arbeiten eine Andeutung, dass die Untersucher in der erwähnten Richtung vorgegangen wären. Nur in einer einzigen, eine verwandte Frage behandelnden, Arbeit fand ich die wahrscheinliche Vermuthung ausgesprochen, dass das Chalazion das Product einer specifischen Entzündung sei. Baumgarten erwähnt in seiner Abhandlung „Ueber Lupus und Tuberculose, besonders der Conjunctiva",[1] das Chalazion als „eine Affection, deren anatomische Producte offenbar eine grosse Aehnlichkeit mit dem Substrate der lupösen Liderkrankung besitzen". Prof. Baumgarten wurde später durch Untersuchung mehrerer Chalazien in seiner Annahme noch mehr bestärkt, allerdings mit der selbstverständlichen Modification, dass — nachdem die Aetiologie des Lupus durch das Auffinden des Tuberkelbacillus in seinen Knötchen festgestellt war — das Chalazion ein tuberculöses Product sei. Wie ich aus der mündlichen Mittheilung des Herrn Prof. Baumgarten erfahre, bot sich ihm aber seit der Entdeckung des Tuberkelbacillus noch keine Gelegenheit, den absolut sicheren Beweis für die Richtigkeit seiner Annahme zu erbringen. Ein typischer Fall von Chalazion, welcher von der hiesigen Augenklinik[2] dem pathologischen Institut zur Untersuchung eingeschickt wurde, bot nun die gewünschte Gelegenheit, und Herr Prof. Baumgarten hatte die ausserordentliche Liebenswürdigkeit, mir die diesbezügliche histologische Untersuchung anzuvertrauen.

Wie richtig Prof. Baumgarten's Annahme, stellte sich sehr bald heraus, denn es gelang mir durch das Ehrlich'sche Färbungsverfahren, im Chalazionknoten Tuberkelbacillen nachzuweisen.

Schon das histologische Structurbild des kleinen Tumors, der in seiner Mitte noch keine Höhle einschloss, liess keinen Zweifel über die tuberculöse Natur desselben zu. Er besteht grösstentheils aus diffus vertheilten, grossen epithelioiden Granulationszellen, die zumeist im Tarsusgewebe sitzen, dessen Structur an manchen Stellen dadurch fast vollkommen verdeckt ist, theilweise reichen sie auch in das Conjunctivalgewebe hinein. Zerstreut findet man auch einzelne ausgewanderte Leucocyten. Die Schleimhaut der Conjunctiva war, soweit es an dem herausgeschnittenen Stückchen zu sehen war, noch ganz intact, mit unverändertem Epithel und tubulösen Drüsen. Im Tarsus findet man zwischen den zweifellos durch Proliferation aus den Bindegewebszellen hervorgegangenen Granulationszellen kaum mehr — nur hier und da in Form einiger homogener

[1] Virchow's Archiv. 1880, Bd. LXXXII. Allerdings hielt Baumgarten zu jener Zeit an der Trennung des Lupus von der Tuberculose vom rein anatomischen Standpunkt fest, betonte aber schon damals ausdrücklich die Möglichkeit eines inneren, genetischen Zusammenhanges beider Processe.

[2] Vgl. die Abhandlung von J. Müller, Ueber Tuberculose der Augenbindehaut (Prof. Nagel's Mittheilungen aus der ophthalmiatrischen Klinik in Tübingen. 3. Heft. 1890.

Schollen und Talgkrümel — Spuren der untergegangenen Meibom'schen Drüsen. Im erwähnten Granulationsgewebe boten die diffus zerstreuten Zellen gar keine charakteristische Anordnung. Aber in diesem diffusen Granulationsgewebe fanden sich, wenn auch nicht sehr reichlich, discrete charakteristische Tuberkelknötchen, ganz nach dem Typus des Langhans-Schüppel'schen Epithelioid-Riesenzelltuberkels gebaut: in der Mitte eine Riesenzelle (helles, necrobiotisches Centrum, kranzförmig angeordnete Kerne an der Peripherie) umgeben von Epithelioidzellen.

Diese Riesenzelltuberkel sind es, auf die sich die obige Aussage bezieht, dass sie schon an und für sich für die Tuberculose ein fast absolut sicheres histologisches Kriterium abgeben. In dieser Hinsicht sei es mir gestattet, auf die ausführlichen Erörterungen Baumgarten's zu verweisen, die er über den diagnostischen Werth des erwähnten histologischen Structurbildes giebt.[1] Nach B. findet man die Langhans'schen Riesenzellen besonders in der Formation des Wagner-Schüppel'schen Tuberkelknötchens beim Menschen ausschliesslich nur bei Tuberculose und nur in solchen syphilitisch-gummösen Producten, bei denen fast „stets anderweitige unzweifelhafte Zeichen bestehender oder überstandener tuberculöser Infection" sich nachweisen liessen. Ich will nur noch hervorheben, als nicht unwichtigen Umstand, dass seitdem noch keine Beobachtung gemacht wurde, die gegen die Richtigkeit dieser Ansicht Baumgarten's sprechen würde, ob zwar diese Ansicht scheinbar noch nicht bei allen Forschern Anerkennung gefunden hat.

Dieser histologische Beweis wurde noch, wie ich schon erwähnte, im Chalazion durch den unzweifelhaften bacteriologischen Befund endgültig bestärkt. Die Tuberkelbacillen waren in unserem Falle im Granulationsgewebe nur spärlich vorhanden, so dass ich sie in zahlreichen Schnitten vergebens suchte.

(Schluss folgt.)

— — — —

8) Ueber diabetische Netzhautentzündung, von Prof. Dr. J. Hirschberg. (Deutsche med. Wochenschr. 1890, Nr. 51 u. 52.)

... Um Klarheit zu gewinnen, ist es nothwendig, die verschiedenen, wirklich vorkommenden Formen zu trennen, und nicht eine fast rein theoretische Mittelform[2] aufzustellen. Bei der Zuckerharnruhr kommen die folgenden Formen vor: 1. Eine ganz charakteristische Entzündung des mittleren Netzhautbereiches mit kleinen, hellen Herden,[3] meist auch mit Blutpunkten. 2. Blutungen der Netzhaut mit den daraus folgenden entzündlichen Veränderungen und Entartungen.[4] 3. Seltenere Formen von Netzhautentzündung und -Entartung, deren Zusammenhang mit der Grundkrankheit noch näher zu erweisen ist.[5]

I. Vor Allem scheint es mir nothwendig, die erste Hauptform der diabetischen Netzhautentzündung genauer zu beschreiben und abzubilden, um sie von der albuminurischen endgültig zu unterscheiden. Ich beginne mit den Krankengeschichten; zuerst kommen die reinen Fälle, dann die mit gleichzeitiger Eiweissausscheidung.

---

[1] Baumgarten, Miliare Gummigeschwulst der Milz, nebst Bemerkungen über die anatomisch-histologische Differentialdiagnose zwischen Gummata und Tuberkeln. Virchow's Archiv. Bd. XCVII.

[2] Wer erkennt den Europäer und den Neger, wenn man ihm nur den Mulatten vorführt?

[3] Retinitis centralis punctata diabetica.

[4] Retinitis haemorrhagica diabetica.

[5] Drei Fälle von Netzhautpigmentirung mit Gesichtsfeldbeschränkung und Nachtblindheit habe ich bei Diabetikern beobachtet.

A. Nur Zucker, kein Eiweiss im Harn.

Fall 1. Ein 45jähriger Herr aus der Nachbarschaft von New York kam im Juni 1887 in meine Sprechstunde, eigentlich nur, um seinen Freund zu begleiten. Schliesslich aber bat er auch für sich um Brillenwahl. Hierbei wurde festgestellt, dass das rechte Auge bei guter Sehkraft eine ungenügende Accommodation besass, d. h. die Lesebrille eines 60jährigen benöthigte; während das linke überhaupt schwachsichtig war. Gesichtsfeld beiderseits normal.

(Rechts mit $-40''$ sph. ⊂ -50 Zoll cyl, 30^0 schläfenwärts von der senkr., Sn XXX in 15′; Sn $1^1/_2$ in $12''$ erst mit cyl ⊂ $+40''$ sph. Links Sn 3 in $6''$, $-12''$ Sn CC:15).

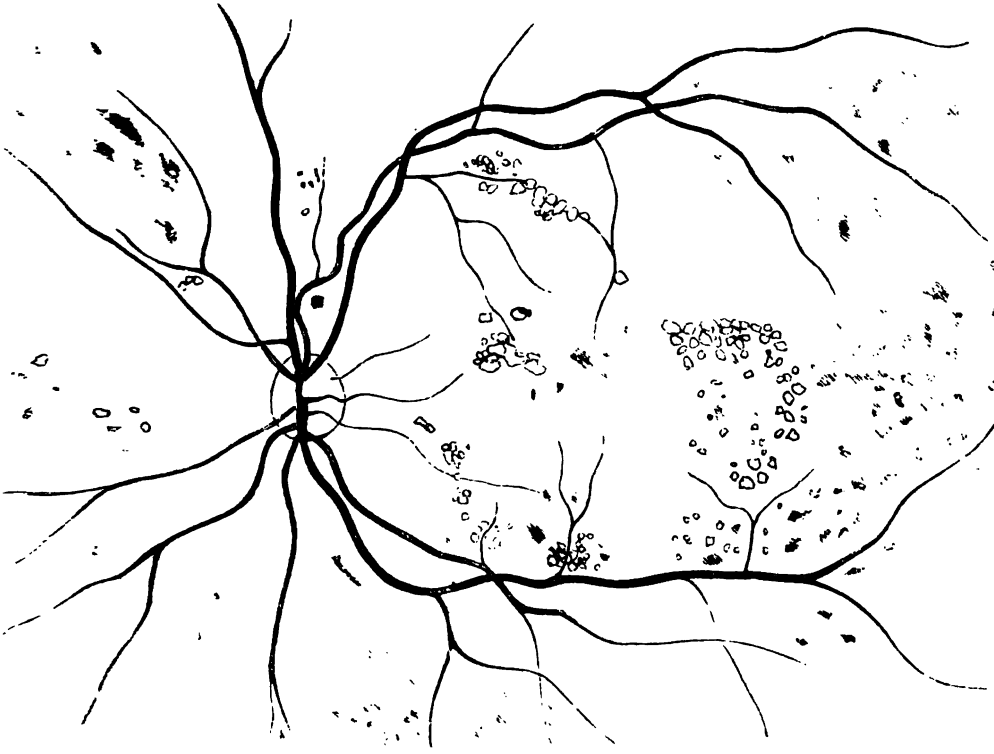

Aufrechtes Netzhautbild des linken Auges vom 1. Fall, nach einer Farbenskizze von Herrn Dr. Michaelsen.

Der Augenspiegel ergab links eine kleine Netzhautblutung, nahe der Mitte; die Prüfung des Urins aber reichlichen Zuckergehalt, kein Eiweiss.

Als ich ihm rieth, seine Vergnügungsreise abzubrechen und nach Carlsbad zu gehen, lachte er mich aus. Und anfangs lächelten auch seine Aerzte über meine Ansicht, dass sowohl die Accommodationsschwäche des rechten als auch die Netzhautblutung und Sehstörung des linken Auges von Zuckerharnruhr abhingen und sichere Zeichen dieser Krankheit darstellten. Aber im Jahre 1888 hörte das Wohlbefinden auf, eine Behandlung der Zuckerkrankheit wurde vorgenommen, und der Zucker aus dem Harn beseitigt.

Im Mai 1889 trat ziemlich plötzlich eine Störung des Sehens auf, welche dem Kranken zwar nicht das Umhergehen, wohl aber das Lesen

unmöglich machte; also eine Verdunklung der Gesichtsfeldmitte am Fixirpunkt, ohne Gesichtsfeldeinschränkung. Die zunehmende und hartnäckige Sehstörung veranlasste den Kranken, jetzt den Arzt wieder aufzusuchen, welcher zuerst die Diagnose seines Leidens gestellt hatte. Am 8. Juli 1889, 2 Jahre nach meiner ersten und einmaligen Prüfung, traf er wieder bei mir ein und rühmte sein vortreffliches Allgemeinbefinden. Er hatte weder Durst, noch Polyurie, aber — reichlich Zucker im Harn, kein Eiweiss. Die Sehkraft hatte erheblich abgenommen, auf dem besseren Auge bis auf $^1/_{12}$ (von $^1/_2$ vor 2 Jahren!), auf dem schlechteren bis auf $^1/_{15}$. Somit vermochte er nur ganz grosse Buchstaben in der Nähe (Sn X in 10″) zu entziffern. Das Gesichtsfeld zeigte beiderseits einen Dunkelfleck in etwa 5^0 Halbmesser genau in der Mitte, bei sonst ganz normaler Ausdehnung der Aussengrenzen.

Mit dem Augenspiegel fand ich ein Bild, wie ich es bisher nur bei Diabetikern gesehen. Es handelt sich um Netzhautentzündung auf beiden Augen; das linke, von dem das Bild genommen, ist ein wenig stärker betheiligt, als das rechte. Der Sehnerveneintritt ist scharf abgegrenzt und klar. In dem mittleren Bezirk der Netzhaut, zwischen dem oberen und dem unteren Schläfenast der Centralarterie, sind Gruppen von hellen, glänzenden, ganz kleinen Herden vorhanden, die offenbar in dem Netzhautgewebe sitzen und hier und da ein feineres Gefäss der Netzhaut streckenweise verdecken. Gerade in der Netzhautmitte ist eine Gruppe stärker ausgeprägter Herde vorhanden. Dieselben bilden kleine Halbringe oder gewundene kurze Streifen mit feiner Zähnelung. Ein und der andere Herd zeigt einen Blutpunkt. Wenige helle Punkte sind auch nasenwärts vom Sehnerveneintritt sichtbar. In der ganzen Gegend dieser Herde und auch noch jenseits derselben, mehr nach der Peripherie zu, sind äusserst zahlreiche, feine Blutungen nachweisbar, theils punkt-, theils strich-, theils fleckförmige.

Die Veränderung der rechten Netzhaut ist von demselben Charakter.

Ich sandte den Kranken sofort nach Carlsbad. Am 28. August 1890 kehrte er zurück, 12 Pfund schwerer, zuckerfrei, in gutem Befinden, aber mit nur wenig gebessertem Sehvermögen ($^1/_{10}$) und fast unveränderter Netzhaut. Immerhin ist einige Besserung der Sehkraft vorhanden, wie auch von dem Kranken dankbar anerkannt wird. Herr College Sanitätsrath Dr. Jaques Mayer, welcher in Carlsbad die Behandlung leitete, schreibt mir Folgendes:

„Es kam mir weniger darauf an, den Zucker rasch zum Schwinden zu bringen, als die Ernährung zu heben. Der Kranke hat reichliche Mengen Fett genossen und dabei geringe Quantitäten Amylaceen nicht ausgeschlossen. Der Zuckergehalt schwankte zwischen 0,6 bis 1,00 %. Die letzte am 14. August vorgenommene Untersuchung ergab auf Zucker und Eiweiss ein negatives Resultat.

Fall 2. Am 23. März 1890 kam von auswärts ein 53jähriger Beamter, von seinem Arzte wegen „wiederkehrender Glaucomanfälle“ gesendet.

Vor acht Tagen wurde es ihm plötzlich, beim Waschen, nach heftigem Kopfschmerz, dunkel vor den Augen; das dauerte $^1/_2$ Stunde lang; $1^1/_2$ Stunden später, bei der Arbeit, bekam er ein taubes Gefühl im linken Arme, das nach $^1/_2$ Stunde wieder schwand. Zwei Tage später trat dieselbe Erscheinung am rechten Arme auf. Auch die Verdunkelungen wiederholten sich täglich, zuweilen sogar zweimal an einem Tage. Das Bewusstsein war dabei nie gestört. Nachträglich wird noch ermittelt, dass starkes Durstgefühl und häufiges Harnlassen mindestens schon 6—7 Jahre lang vorhanden gewesen. Der Urin enthält reichlich Zucker, kein Eiweiss.

Die Aufzeichnung der Gesichtsfelder und der Sehkraft ist aus dem poliklinischen Krankentagebuche verloren gegangen. Die Netzhaut zeigte beiderseits die hellen Punktgruppen und die kleinen punkt- und strichförmigen Blutungen nicht allzufern vom Sehnerven, aber doch an etwas abweichender Stelle, im Vergleich mit der Mehrzahl der hierher gehörigen Fälle. (Uebrigens ist unser Kranker, nach seiner Ansicht, erst seit 8 Tagen erkrankt; und nicht lange genug in Beobachtung geblieben, um die volle Entwickelung der entschieden fortschreitenden Netzhautentzündung uns darzubieten).

Der Kranke wurde sofort nach Carlsbad gesendet. Nach 5 Wochen kehrte er wieder. Der Urin enthält sehr reichlich Zucker, kein Eiweis. Blutflecke und helle Herde in der Netzhaut vermehrt.

Fall 3. Eine 58jähr. Dame kam am 31. December 1888. Vor 3 Jahren litt sie an Durst, $^1/_2$ % Zucker wurde gefunden und in Carlsbad zum Verschwinden gebracht; doch kehrte der Zucker wieder und nahm an Menge zu.[1] Bei diätetischer Behandlung befindet sie sich gut. Vor 4 Wochen hatte sie Druck über dem linken Auge, dann Doppeltsehen für einen Tag. Die Sehkraft ist ziemlich gut. [$-24''$ Sn XXX : 15′, $+30''$ Sn $1^1/_2$ in $10''$. Gesichtsfeld gut.] Doppeltsehen nicht nachweisbar. Der Urin enthält reichlich Zucker, kein Eiweiss.

Der Augenspiegel zeigt beiderseits ein klassisches Bild der diabetischen Netzhautentzündung. Der Sehnerv ist klar begrenzt. In der Netzhautmitte, den gelben Fleck umkreisend, sitzen zahllose kleine Herde, einzelne zu zart gezähnelten Streifen zusammenfliessend. Einige helle Punkte auch näher zum Sehnerv, sowie nasenwärts von demselben; einzelne Blutpunkte in der Gegend der Herde, auch ein mittelgrosser Blutfleck und ein einzelner bläulichweisser (Exsudat-)Fleck. Nach einem Jahre (26. August 1889) ist das Befinden gut; der Urin enthält reichlich Zucker, kein Eiweiss.

Die Sehkraft ist ziemlich unverändert, auch der Charakter des Augenspiegelbildes; nur sind die Blutpunkte nasenwärts vom Sehnerveintritt grösser und zahlreicher geworden.

Fall 4. Am 7. März 1889 kam ein 65jähriger Herr, der im Anfang dieses Jahres einen Schlaganfall erlitten, wegen einer Sehstörung (Nebel), die seit 2 Monaten bestand, und fragt an, ob er sich der ihm angerathenen Operation „wegen grünen Stars" unterwerfen soll. Das Sehen ist erheblich gestört. $S \leq {}^1/_{10}$. [R. Finger in 9′, L. 8′, mit $+20''$; r. mit $+9''$ Sn V in $9''$; Gesichtsfeld frei, in der Mitte ein Dunkelfleck von 5^0 Halbmesser.] Der Urin enthält reichlich Zucker, kein Eiweiss. Nach künstlicher Erweiterung der Pupille sieht man beiderseits, links etwas mehr ausgeprägt, 1. etwa ein Dutzend kleiner heller, fast punktförmiger Herde zwischen dem normalen Sehnerv und der Netzhautgrube; 2. auch einzelne kleine Gruppen solcher Herde in geringer Entfernung von dem Sehnerven, und 3. einzelne kleine Blutpunkte in der Netzhautmitte. Diät und Carlsbader Kur schafften den Zucker fort, aber nicht die Sehstörung. Am 7. April 1888 ist S fast wie zuvor. Der Kranke wird nach Carlsbad gesendet. Seitdem habe ich nichts mehr von ihm gehört.

B. Erst nur Zucker, später Eiweiss im Harn.

Fall 5.[2] Herr K., 53 Jahre alt, von auswärts, hält sich für vollkommen gesund, ist auf der Reise nach Wildbad, wo er wegen Rheumatismus schon

[1] Genaueres konnte ich hierüber nicht erfahren, da der behandelnde Arzt die Verhältnisse der Zuckerausscheidung als Geheimniss behandelte.

[2] Bereits in meiner früheren Arbeit mitgetheilt.

zweimal (1876 und 1881) gewesen. Eine Brille zum Fernsehen hat er niemals gebraucht, eine solche zum Lesen seit 1881. Seit einem Vierteljahr fällt ihm selbst mit der Brille das Lesen sehr schwer; überhaupt ist das Sehen gestört, wie wenn Nebel oder heisse Luft vor seinen Augen aufsteigt.

Der Augenspiegel zeigt (am 21. Juni 1886) beiderseits blasses Aussehen der Schläfen-Hälfte des Sehnerven, aber scharfe Grenzen; beiderseits finden sich in der Netzhautmitte zarte helle, wie fettig glänzende Herde (Fleckchen, kurze Streifen, links zu einigen Strahlen aneinander gereiht), keine Blutungen. Es besteht leichte Kurzsichtigkeit und deutliche Accommodationsbeschränkung; „relative Scotome" von 3—5° Halbmesser in der Mitte des sonst normalen Gesichtsfeldes. [R. Sn L in 15′, —40 bis 30″ eher besser, +20″ Sn 2:15″ mühsam. L. Sn CC in 15′, —30″ Sn L:15′, +20″ Sn 2:11″ mühsam. Binocular S = $^1/_{10}$ ohne Glas, $^1/_5$ mit —40″; Sn $3^1/_2$ mühsam in 12″, mit +20″ Sn $1^1/_2$ in 12″ ziemlich geläufig.] Der Kranke ist kräftig gebaut, hat keinen Durst, schläft gut, braucht Nachts nicht aufzustehen, hat nie doppelt gesehen. — Der Urin enthält reichlich Zucker. Die genauere Prüfung ergiebt 3,6 % Zucker, kein Eiweiss, spec. Gewicht 1021.

Ich schrieb dem Hausarzt, dass Carlsbad wohl zweckmässiger als Wildbad sein dürfte. Den Kranken sah ich nicht wieder, erfuhr aber von seiner Frau, dass er schon 2 Tage später, während unter passender Diät der Zuckergehalt auf 2 % herabgegangen, aber dafür etwas Eiweiss aufgetreten, von einem Schüttelfrost befallen sei, und dass ihm ein Nagel am rechten Fusse abgehe! Ich rieth sofort chirurgische Behandlung an und erfuhr später, dass die Amputation wegen Gangrän ausgeführt worden. Die Operation hatte guten Erfolg. Sehkraft und Spiegelbefund unverändert.

Leider war bald darauf die Amputation des linken Fusses nothwendig, wonach am 17. October d. J. der tödliche Ausgang erfolgte.

C. Der Harn enthält gleich Zucker und Eiweiss.

Fall 6. Ein 48jähriger Herr kam im August 1889 wegen Sehstörung; schon seit December v. J. bemerkt er Flimmern.

Seine Mutter ist wahrscheinlich an Diabetes gestorben, drei Schwestern von ihm haben die Krankheit. Er selber litt zuerst 1873 an Durst, 5 % Zucker wurde nachgewiesen. Sechzehnmal war er in Carlsbad, das letze Mal kam er mit 1,4 % und ging mit 0,1 %. Seit einigen Jahren ist Eiweiss im Urin aufgetreten; 0,08 bis 0,18 %. Das Allgemeinbefinden ist gut.

Ich selber hatte den Kranken schon vor 10 Jahren beobachtet; damals, als erst einige Jahre seit dem merkbaren Beginn des Diabetes verstrichen waren, klagte er über unbestimmte Symptome seitens des Sehorgans, über Flimmern u. dgl. Objectiv konnte nichts weiter nachgewiesen werden.

Vor 5 Jahren, als der Zuckergehalt zwischen 3 % nnd Null schwankte, trat leichte Kurzsichtigkeit auf und mangelnde Ausdauer beim Lesen; damals wurden feine Trübungsstreifen in der Linse nachgewiesen, die bis heute noch keinen wesentlichen Fortschritt gemacht haben. (—50″ Sn XXX:15′; Sn $1^1/_2$ nicht ohne Glas, sondern erst mit +24″ in 8″ bei 42 Jahren.)

Jetzt ist bei geringem Zucker- (1,6 %) und deutlichem Eiweissgehalt (0,1 %), Netzhautentzündung auf beiden Augen vorhanden. Die Sehstörung ist sehr merkbar, die Gesichter der Menschen erscheinen dunkel und unerkennbar, das Lesen ist gestört. Dagegen ist das excentrische Sehen normal; den Weg unterscheidet er auf das leichteste und weicht dem kleinsten Hinderniss bequem aus. (Beiderseits Sn L in 15′, mit —50″ sph ⊂ cyl. 36″ → Sn XL, +6″

Su 2 mühsam. Gesichtsfeld gut, aber Dunkelfleck von 10° in der Mitte.) Der Augenspiegel zeigt beiderseits einen gesunden Sehnerven, zarte, hellglänzende Flecke in der Netzhautmitte, von denen die grösseren die Gestalt eines fein gezähnelten Halbringes darstellen, und ganz feine Blutpunkte.

Bei passender Diät, Schonung der Augen und innerlichem Gebrauch von salicylsaurem Natron wurde es zuerst besser. Am 6. November 1889: 0,18 Eiweiss; 2,1 % Zucker. +6″ Su $1^1/_2$.

Aber die Flecke schwanden nicht. Als der Kranke nach seiner Carlsbader Kur und der Nachkur zu Pontresina im August 1890 nach Berlin zurückkehrte, war $S < {}^1/_{15}$, die hellen Flecke in der Netzhautmitte etwas mehr aneinander gerückt, vergrössert, zahlreicher, und in der wirklichen Mitte der Netzhaut mehrere kleine Blutungen aufgetreten.[1] — Nicht lange danach wurde er von einem Carbunkel im Gesicht befallen. Derselbe wurde ausgeschnitten. Nierenleiden deutlicher, Oedeme. Januar 1891 stärkere Sehstörung, besonders links. Beiderseits erhebliche Netzhautblutung.[2]

Beschreibung der ersten Hauptform.

Die Kranken stehen im mittleren oder höheren Lebensalter (45—65 Jahren). Die Zuckerharnruhr hat wohl immer schon längere Zeit, in einzelnen Fällen nachweislich viele Jahre hindurch bestanden. Gelegentlich sind die Symptome derselben gering, so dass erst der Augenspiegel die Diagnose vermittelt. Gemeinhin sind aber die Krankheitserscheinungen ausgesprochen, die Grundkrankheit bekannt, selbst schon seit Jahren nachgewiesen.

Die Sehstörung kann ziemlich plötzlich einsetzen, meist aber entsteht sie allmählich und nimmt zu. Sie ist stets doppelseitig; diese Netzhautentzündung befällt beide Augen.[3] Die Kranken klagen:

1. Ueber Flimmern, wie wenn Nebel oder heisse Luft aufsteigt: dies ist eine Reizerscheinung der Netzhautmitte.

2. Ueber Störung des feineren Sehens, Schwierigkeit beim Lesen, während das freie Umhergehen ungestört bleibt: dies ist eine Ausfallserscheinung der Netzhautmitte. Die Zapfen der Netzhautgrube, welche den feinsten Raumsinn besitzen und uns das Lesen u. dgl. ermöglichen, sind gestört oder zerstört.

Die Augen sehen äusserlich normal aus. Die Sehschärfe ist gesunken auf $^1/_2$ oder $^1/_3$, selbst auf $^1/_{10}$ oder $^1/_{20}$; die Gesichtsfeldgrenzen sind normal; in der Mitte des Gesichtsfeldes ist ein Dunkelfleck nachweisbar. Die brechenden Mittel des Auges sind klar; doch fehlt es nicht, einmal wegen der Grundkrankheit, sodann wegen des höheren Alters, an feineren Trübungen der Krystalllinse, die aber die Sehstörung zu erklären nicht im Stande sind. Stärkere Glaskörpertrübungen werden durch diese Krankheitsform nicht veranlasst.

Die nächste Ursache der Sehstörung sind Gruppen von kleinen, hellen,

---

[1] Ich möchte hervorheben, dass von den 6 Fällen 5 Privatkranke, und zwar aus den letzten Jahren, betreffen; nur einer, ein Beamter von auswärts, hat in der poliklinischen Sprechstunde sich vorgestellt.

[2] Wer jetzt den Fall zuerst gesehen, würde ihn nicht charakteristisch gefunden haben.

[3] Gerade so wie die albuminurische. Beide beruhen auf Störung der Säftemasse. (Dyscrasie.) Diejenigen Allgemeinkrankheiten, welche vom Eindringen geformter Elemente (Bacterien, Kokken) in's Blut abhängen, können einseitige Netzhautentzündung bewirken (Syphilis, Pyämie).

glänzenden Herden im Gewebe der Netzhaut, nahe und in der Mitte[1] ihrer Ausdehnung, zwischen dem oberen und dem unteren Schläfenast der Centralarterie, auch näher zum Sehnerven und nasenwärts von demselben. Werden die Herde in der Netzhautmitte grösser, so entstehen feine (wie mit der Laubsäge gezähnelte, elfenbeinfarbene) gewundene schmale Streifen oder Halbringe. Selbst wenn die Erkrankung schon über Jahr und Tag besteht und überhand genommen, kommt es nicht zu der bekannten Sternfigur der albuminurischen Netzhautentzündung. Pigmentbildung fehlt gänzlich in den weissen Herden und an ihrem Rande; wenigstens habe ich sie bisher noch nicht beobachtet, selbst wenn die Erkrankung schon über Jahr und Tag bestand.

Der mikroskopische Bau der Herde ist unbekannt; möglicherweise sind sie abhängig von Erkrankung feinster Blutgefässe.

Zarte Blut-Punkte und Striche, oder kleine Fleckchen finden sich allenthalben in der Gegend der hellen Herde; gelegentlich sitzt ein Blutpunkt auch an oder auf einem solchen hellen Herd; die feinen Blutungen können auch noch weiter nach der Peripherie zu vordringen, als die hellen Herde. Blutungen finden sich bekanntlich bei fast jeder Form von Netzhautentzündung, aber gerade bei dieser pflegen sie zunächst ein gewisses Maass nicht zu überschreiten. Natürlich können kleine Blutpunkte durch Aufsaugung schwinden, und neue später auftreten. Auch die hellen Flecke sind nicht ganz ständige Erscheinungen, doch habe ich ihr völliges Schwinden (wie z. B. bei der anämischen Netzhautentzündung) bisher noch nicht beobachtet. Im Gegentheil, sie nehmen im Laufe der Zeit an Zahl und Grösse zu; und die Sehstörung, die sich zeitweise, z. B. in Carlsbad, bessern kann, bleibt lange Zeit unverändert, oder sie nimmt sogar langsam und stetig zu. Besonders auffällig ist das Freibleiben der Sehnervenscheibe und das Fehlen einer ausgedehnteren (diffuseren) Netzhauttrübung, sowie von Blutgefässveränderungen stärkerer Art. Gerade hierdurch unterscheidet sich diese diabetische von der albuminurischen Netzhautentzündung schon beim ersten Anblick.

(Fortsetzung folgt.)

Journal-Uebersicht.

The British Medical Journal. 1890. 8. März.

1) A series of 100 cataract extractions, by H. R. Swanzy.

Verf. beschreibt ausführlich die Massnahmen vor, bei und nach der Extraction, wie sie an seiner Klinik getroffen werden. Sie weichen im grossen und ganzen von dem Verfahren der meisten bekannten Operateure nicht ab. Verf. vertritt die Beibehaltung der Iridectomie, doch excidirt er nur eine ganz schmale Portion des Sphincter. Die Kapselspaltung vollzieht er seit einiger Zeit in mehreren horizontalen Linien, weil er so am sichersten vermeidet, Fetzen der Kapsel in die Wunde zu zerren. Ganz besonderen Nachdruck legt er auf eine sorgfältige Untersuchung, ob solche Kapselfetzen in der Hornhautwunde liegen, und geht deshalb wiederholt mit einer krummen Irispincette in die Wunde ein

[1] Wenn und so lange sie den gelben Fleck umkreisen, ist die Sehstörung gering. Meist ist sie bedeutend, auch wenn der Sehnerv gesund aussieht. Natürlich kann gelegentlich bei einem Diabetiker Sehnerv- und Netzhautleiden gleichzeitig bestehen.

und fahndet darnach, weil sie sich wegen ihrer Transparenz dem blossen Blick entziehen. Neunmal unter 100 Fällen entdeckte er auf diese Weise Kapselreste, die leicht gefährlich hätten werden können. Ebenso bedient er sich, um sich der ordentlichen Lage der Sphincterecken zu versichern, jedesmal des silbernen Spatels, mit welchem er in die Vorderkammer eingeht und die Iris glatt streicht. Vor der Operation giebt er Eserin, nach derselben Atropin. Bei diesem Verfahren hatte er 2 % Verluste durch Suppuration. Nur einmal beobachtete er dabei eine nennenswerthe Iritis und auch nur ein einziges Mal Incarceration der Iris. In einem Falle sah er eine merkwürdige Verzögerung des Wundschlusses, ohne dass eine Ursache dafür gefunden werden konnte. Hier schloss sich die Wunde endgültig erst nach acht Wochen, so lange floss das Kammerwasser immer wieder ab. Später erkrankte das Auge an chronischem Glaucom. Die einzige sichtbare Anomalie war nur eine schmale vordere Synechie an der einen Seite des Coloboms. Discissionen machte er in 21 Fällen.

Verf. vertheidigt die Iridectomie mit den bekannten Gründen und meint, wenn man sich allgemein entschliessen würde, nur eine schmale Iridectomie zu machen, dann würden die Bekenner der einfachen Extraction ihre Opposition (?) aufgeben müssen. Die Hauptgefahr des einfachen Verfahrens bestände darin, dass bei der geringsten Bewegung oder einer unwillkürlichen Erschütterung des Kopfes die Wunde gesprengt werden könne und dann das hervorstürzende Kammerwasser, das hinter der Iris sich angesammelt habe, die letztere vor sich her in die Wunde dränge, was nicht geschehen könne, wenn ein Colobom ausgeschnitten worden ist. Das Eserin vermöge nicht in allen Fällen dem Andrang des Kammerwassers entgegenzuwirken. — Verf. lässt sich durch keinerlei Erkrankung des Organismus von der Starextraction abschrecken, vorausgesetzt, dass sie nicht schon in kurzer Zeit durch den Tod die Operation überflüssig zu machen droht. Weder die Bright'sche Krankheit noch Diabetes oder sonst eine chronische Krankheit seien an sich eine Contraindication für ihn.

Peltesohn.

---

2) **Colour-Blindness.** A criticism of the board of trade tests, by T. H. Bickerton.

Der Artikel enthält eine scharfe Polemik gegen die geradezu illusorischen Massregeln, die der englische Board of Trade bei der Prüfung der Seeleute auf Farbenblindheit einzuführen für Recht befunden und trotz wiederholten Widerspruchs anerkannter Autoritäten unverändert beibehalten hat. Obwohl Dr. George Wilson schon im Jahre 1855, drei Jahre nachdem farbige Signale im Seeverkehr eingeführt worden waren, auf die Nothwendigkeit hingewiesen hatte, Farbenblinde von den Functionen eines Schiffsofficiers, Lootsen oder Topmatrosen auszuschliessen, hat sich die Behörde erst 22 Jahre später zu einer Untersuchung auf Farbenblindheit entschliessen können, als einige Unglückscatastrophen bereits eingetreten waren und die öffentliche Meinung gegen die Behörde Front machte. Aber die Untersuchung ist nach dem Urtheil aller Sachkenner eine durchaus verfehlte, denn sie basirt noch auf dem System der Farbenbenennung. Wer richtig räth, erhält sein Qualificationszeugniss, wer nicht richtig räth, wird — zurückgestellt, bis er bei einer späteren nochmaligen Untersuchung mehr Glück hat. So sind in der englischen Marine eine grosse Anzahl von Beamten angestellt, die, obwohl farbenblind, es dennoch schwarz auf weiss haben, dass sie Farben richtig zu unterscheiden verstehen. Die Holmgren'sche Probe wird nur in zweifelhaften Fällen angewendet; natürlich ist auch sie illusorisch, wenn die Examinanden kein definitives Zeugniss erhalten.

Von 1885—1888 sind 45 Personen von dem Board of Trade für qualificirt zur Schifffahrt erachtet worden, die notorisch farbenblind sind. Die Liverpooler Rheder verlassen sich deshalb schon lange nicht mehr auf die Zeugnisse der erwähnten Behörde, sondern ordnen specielle Untersuchungen nach rationellen Methoden an. Es ist passirt, dass altgediente Seeleute, welche die Qualification zu den höchsten Aemtern im Schiffsdienst in der Tasche hatten, bei diesen besseren Methoden als farbenblind erkannt wurden und entlassen werden mussten, ein harter Schlag für solche Leute, die zeitlebens nichts anderes gelernt haben und andere Erwerbsquellen nicht finden.

Bei der grossen Verantwortlichkeit für das Leben und Gut Tausender, welche das Amt eines Capitäns oder Schiffsofficiers mit sich bringt, sollte dem bisherigen Schlendrian in dieser Hinsicht ein Ende gemacht werden, je schneller desto besser. Aber auch die Prüfung der Sehschärfe sollte nicht vergessen werden, ja es sei erforderlich, dass solche Prüfungen von Zeit zu Zeit wiederholt werden.[1] In dieser Beziehung sei das Vorgehen Dr. Farquharson mit Beifall zu begrüssen, welcher diese Frage dem Unterhause unterbreitet hat.

3) Malarial neuritis and neuro-retinitis, by N. C. Macnarama.

Die Neuritis und Neuroretinitis, die im Verlaufe der Malaria auftritt, pflegt in der Regel, wie auch vier Fälle des Verf. beweisen, einen günstigen Ausgang zu nehmen. Die Sehschärfe stellt sich wieder her, vorausgesetzt natürlich, dass der Malaria-Process selbst coupirt wird; sonst folgt Atrophie mit Erblindung. Die Neuritis schwindet langsam und ganz allmählich, in dem Maasse als sich das Allgemeinbefinden hebt. Verf. glaubt, dass der entzündliche Zustand der Papille auf die Anwesenheit der Malaria-Plasmodien in ihrem Gewebe zurückzuführen ist, welche dort Ptomaine erzeugen, die ihrerseits die Entzündung verursachen. Durch seröse Transsudation und Auswanderung von weissen Blutkörperchen werde die Circulation in den Netzhautgefässen behindert, und so entstehe das Bild der Neuritis. In Uebereinstimmung mit dieser Auffassung stehen die Beobachtungen Dr. Kipp's über die Malaria-Keratitis, wo sich die Hornhautulceration ganz analog entwickelt und behauptet, bis die durch die Mikroben veranlasste Infection bekämpft ist. Peltesohn.

29. März.

Ocular complications in influenza.

Im Recueil d'ophtalmologie veröffentlicht Galezowski zwei Formen von Augenerkrankungen nach Influenza, die er beide auf eine Neurose des Trigeminus

[1] Anmerkung des Ref. In den zwei Jahren meiner Hamburger Praxis hat sich mir wiederholt derselbe Gedanke aufgedrängt, insofern ich viermal bei Seeleuten, die mir die bestimmte Angabe machten, sie hätten bis vor wenigen Jahren oder Monaten mit Sicherheit mit ihren Augen den Horizont absuchen können, eine excessive Myopie auf beiden Augen fand, die sie für ihren Posten absolut untauglich machte. Noch in der letzten Woche stellte sich mir ein erster Schiffsofficier vor, der auf dem einen Auge, ohne es zu wissen, durch chronisches Glaucom total erblindet ist und auf dem anderen bereits ebenfalls einen tief excavirten grauen Sehnerven zeigt, aber noch brauchbare Sehschärfe besitzt. Dieser Steuermann erwartet in kürzester Zeit ein Patent als Capitän! Der Arzt steht in solchen Fällen vor der peinlichen Alternative. Es drängt sich deshalb die Frage auf, ob für solche Fälle nicht mit demselben Rechte eine Anzeigepflicht eingeführt werden müsste, wie sie für das Auftreten von die Massen bedrohenden Seuchen Gesetz ist. — Einem Schiffscapitän, der mich consultirte, da er die Leuchtthurmlichter mit dem Fernrohr nicht mehr erkennen konnte, rieth ich seinen Beruf aufzugeben, da er — an Sehnervenschwund litt! H.

zurückführt. Im ersten Falle handelt es sich um eine acute Bindehauterkrankung, die im Anfangsstadium der Krankheit auftritt und mit Schmerzen, Lichtscheu, Thränenfliessen und Asthenopie einhergeht. Die andere Klasse stellt eine ernstere Erkrankung der Hornhaut vor, bei welcher Ulcerationen in Dreiecksgestalt mit der Basis nach der Hornhautperipherie und der Spitze nach dem Centrum auftreten. In dem ulcerösen Gebiet besteht vollkommene Anästhesie, in der Umgebung Hyperästhesie. Die Ulceration hat die Neigung, nicht in die Tiefe aber in der Fläche fortzuschreiten, doch ist die Prognose nicht ungünstig. Diese Form tritt erst in einem späteren Stadium der Influenza oder gar erst in der Reconvalescenz auf. Peltesohn.

19. April.

An undetected case of colour blindness, by Jaber Hogg.

Diese casuistische Mittheilung nimmt Bezug auf den obigen Artikel Bickerton's. Hier handelt es sich um einen Officier der Handelsmarine, welcher bei Gelegenheit einer Unterhaltung über Droguenfarben zufällig seine Farbenblindheit entdeckte, eine typische Roth-Grünblindheit, die bei der officiellen Prüfung von seiten des Board of Trade übersehen worden war.

21. Juni.

Associated eye movements produced by unilateral and bilateral cortical faradisation of the Monkey's Brain, by F. W. Mott.

I. Associirte Augenbewegungen erfolgen bei einseitiger Faradisation der Rinde der Stirnlappengegend, und zwar bei Reizung der mittleren Zone, unmittelbar unter dem horizontalen Theil des Sulcus praecentralis seitlich nach der entgegengesetzten Seite, bei Reizung einer unmittelbar darüber gelegenen Zone bis zum Gyrus angularis hin nach unten und zur Seite, bei einer Reizung der unmittelbar darunter gelegenen Partie, manchmal bis zum Hemisphärenrande hin, nach oben und seitwärts. Es ist dabei gleichgültig, ob vorher das Corpus callosum und die entsprechende Partie der anderen Hemisphäre zerstört worden ist oder nicht.

II. Bilaterale Faradisation der Frontalwindungen an identischen Punkten hat stets zur Folge, dass die Augen in die Primärlage zurückkehren, wenn sie nicht schon darin waren, und die Sehaxen für die Ferne einstellen. Je nachdem nun verschiedene symmetrische Zonen der Frontallappen auf beiden Seiten gereizt werden, erfolgt einfache Aufwärts- oder Abwärtsbewegung mit Beibehaltung der parallelen Sehaxenstellung. Nach der bilateralen Reizung löste merkwürdiger Weise eine nachfolgende unilaterale keine conjugirte Seitenbewegung mehr aus.

III. Bilaterale Faradisation identischer Punkte der Sehsphäre im Occipitallappen geben durchaus ähnliche Resultate wie bei der frontalen Reizung.

IV. Gleichzeitige Reizung eines frontalen Punktes der einen Hemisphäre und eines occipitalen der anderen, die einzeln faradisirt seitliche Bewegungen in der entgegengesetzten Richtung von gleicher Stärke und Schnelligkeit auslösten, zeigt, dass eine sehr schwache Reizung der frontalen Sphäre eine stärkere der occipitalen überwiegt. Ein Gleichgewicht wird erst hergestellt, wenn die Occipitalsphäre im Vergleich zur Frontalsphäre sehr stark faradisirt wird.

Eine ausführlichere Beschreibung ist im Brain nachzulesen.

Peltesohn.

Vermischtes.

1) Am 6. d. M. ist in Warschau Prof. Dr. Victor Felix Szokalski im Alter von 79 Jahren gestorben. Am 15. December 1811 in Warschau geboren, besuchte er dort die Schule (Lyceum) und als Student der Medicin die Alexander-Universität. Am Anfang des polnischen Freiheitskrieges 1831 hat er sich, noch als Student, auf dem Kriegsschauplatze durch persönlichen Muth ausgezeichnet. Nach dem unglücklichen Ausfall des Krieges kam er nach Deutschland und hat in Giessen 1834 den Doctorgrad erworben. Die zwei nächsten Jahre brachte er an den Universitäten Heidelberg und Würzburg zu, dann ist er nach Paris übergesiedelt, um dort die Stelle eines Assistenten an der Klinik von Dr. Sichel zu übernehmen. Zu diesem Zwecke musste er im Jahre 1839 noch den französischen Doctorgrad erwerben. Zu Paris hat Sz. Privat-Vorlesungen über Ophthalmologie gehalten und zahlreiche werthvolle Arbeiten in französischen und deutschen Zeitschriften veröffentlicht.

Erst im Jahre 1853 war es ihm möglich, in die Heimatstadt zurückzukehren, wo er zum dritten Mal den Doctorgrad erwerben musste. Bald darauf wurde er consultirender Arzt an dem Fürstlich Lubomirski'schen ophthalmologischen Institute, an dem er von 1858 bis zu seinem Tode als dirigirender Arzt gewirkt hat. Bei Eröffnung der Warschauer medic.-chirurgische Academie wurde er zum Professor der Physiologie ernannt und las seit 1861 Ophthalmologie und Otiatrie. Als die Warschauer polnische Universität in eine Universität mit russischer Vortragssprache umgewandelt wurde, nahm er seinen Abschied.

Szokalski war einer der ersten, die die Augenheilkunde als besondere Specialität betrieben haben. Ein Mann von hervorragendem Talent und ungeheurer Arbeitsamkeit benutzte er das reiche Material, welches ihm in seiner ausgebreiteten Privat- und Spitalpraxis zu Gebote stand, um eine grosse Zahl von wissenschaftlichen Arbeiten zu veröffentlichen: „Ueber die Farbenempfindungen in physiologischer und pathologischer Hinsicht", eine Schrift, die in drei Sprachen, der deutschen, französischen und polnischen, erschien. Ferner: „Die Physiologie und Pathologie der Augenbewegungen; Accommodation; Anatomie des Auges; Entzündliche Krankheiten (De la specifité dans les ophtalmies u. a.); Neubildungen; Vorlesungen aus dem Gebiete der Physiologie und Augenheilkunde."

Zum Schluss noch einige Zeilen aus der Begräbnissrede von Dr. Kramsztyk: „Es war in seiner Person etwas anziehendes, sympathisches. So schön war dieses frische Gesicht bei den weissen Haaren, solche Weisheit funkelte in seinen lebhaften, beinahe jungen Augen, so mild und gutmüthig und nachsichtig war er, dass ein jeder, der mit ihm in Berührung kam, ihn lieben musste.... Er hat sich als Gelehrter selbst das dauerhafteste Monument errichtet und diejenigen, die sein Leben kennen lernten, müssen es der jüngeren Generation als Beispiel hinstellen." Er ruhe in Frieden!

2) Dr. Ed. Michaelis, geb. zu Berlin am 18. Juni 1824, gest. ebendaselbst am 15. Januar 1891.

In seiner Familie war die Verehrung der von Graefe's traditionell. Sein Vater Dr. H. S. Michaelis (geb. 1791, gest. 1857) schrieb 1840: C. F. v. Graefe in seinem 30jährigen Wirken für Staat und Wissenschaft. Er selber schrieb 1877: A. v. Graefe, sein Leben und sein Wirken.

Unser Ed. M. war eine typische Berliner Erscheinung. Von 1851—1862 Assistent v. Graefe's hat er alle Aerzte, welche damals bei dem aufstrebenden Genie des Meisters Belehrung suchten, in die allerersten Geheimnisse der

Diagnose, besonders der Augenentzündungen, eingeweiht. Ungleich anderen, kannte er die Grenzen seiner Begabung und wollte nicht mehr scheinen als sein. Im Verkehr mit Collegen zeichnete er sich durch Zuvorkommenheit aus, durch Treue in der Behandlung seiner Kranken.

Sein Handwörterbuch der Augenheilkunde (Berlin 1883), welches er, selber durch Sehnervenschwund erblindet, dictirte, ist nicht von bedeutendem Werthe und steht zurück hinter den Bruchstücken eines praktischen Lehrbuchs, die er in seinen besseren Tagen mir vorgewiesen.

Michaelis hatte nur eine Leidenschaft, das war der Cultus A. v. Graefe's. Die Lauterkeit seiner Gesinnung machte ihn liebenswürdig, ja sie erhob ihn weit über andere, die ihn an Begabung für Wissenschaft und Praxis übertrafen.

H.

3) Dr. E. Warlomont, geb. zu Aubel bei Lüttich am 26. November 1820, gest. zu Brüssel am 22. Januar 1891.

Er prakticirte als Augenarzt zu Brüssel und war seit 1850 Leiter der rühmlichst bekannten Annales d'Oculistique. Im Jahre 1857 hat er den ophthalmologischen Congress zu Brüssel veranlasst und mit Testelin die durch Zusätze bereicherte, noch heute werthvolle französische Uebersetzung von Mackenzie's Lehrbuch herausgegeben, ausserdem zahlreiche Artikel in seinen Annalen und in der französischen Encyclopädie der Medicin. In früheren Jahren besuchte er auch die Congresse zu Heidelberg und wird durch seine Lebhaftigkeit und Beredsamkeit noch manchem, sowie mir, in guter Erinnerung geblieben sein.

H.

4) Jahrgang 1890, Seite 355, Zeile 21 von unten hinter „andererseits" ist einzuschalten „nach Heinz".

Bibliographie.

1) Zur Entwickelung des Conjunctivalsacks, von H. Seiler. (Fortschritte der Medicin. 1890. Bd. VIII.) Der Verschluss der Lider erfolgt bei Maulwurfsembryonen durch einen Epithelpfropf, welcher sich durch den ganzen Raum zwischen den beiden Lidrändern erstreckt. Nasalwärts schneidet die Epithelmasse scharf gegen die häutige Bedeckung des Auges ab, nach hinten zieht sich noch eine Strecke unter dieser Bedeckung hin um sich mehr und mehr verjüngend, zu schwinden. Die Lösung der Lider ist beim Hunde bedingt durch einen Verhornungsprocess, der allmählich von aussen nach innen die Lidnaht durchsetzt und zur Bildung einer breiten verhornten Zellplatte zwischen den Lidern führt. In ähnlicher Weise wie bei dem Maulwurf findet auch der Schluss des Conjunctivalsacks beim Natternembryo statt, nur dass bei ersterem ein Epithelzapfen erhalten bleibt, bei der Natter nicht.

2) Wir haben früher über Untersuchungen von Lauder Brunton berichtet, wonach dieser fand, dass viele Herzmittel anästhesirend auf die Cornea wirken (Digitalinwirkung). Diesen Mittheilungen reiht sich nach Beobachtungen, die Venturini und Gasparini in der Intern. klin. Rundschau Nr. 4 mittheilen, das Helleborein an. Durch Einträufelung weniger Tropfen einer Helleboreinlösung in den Conjunctivalsack einiger Kaninchen erzielten Venturini und Gasparini nach 15 Minuten vollständige und hochgradige Anästhesie der Cornea, so dass ein Reiz mit der Nadel keine Schmerzempfindung hervorrief. Bei Hunden ergab sich dasselbe. Eine halbe Stunde nach Beginn der Anästhesie (mit 0,0015—0,002 Helleborein) stellten sich an der

Cornea die ersten Zeichen der wiedererlangten Empfindlichkeit ein. Nachtheilige Folgen traten nicht auf. Die genannten Forscher ziehen das Helleborein zur Augenanästhesie dem Cocain vor, die Wirkung schreibt Bufalini dem Helleborin zu. Auch das Extract von Strophanthus hispidus, in sehr geringer Menge auf die Conjunctiva gebracht, führte stets zu vollständiger Anästhesie der Cornea, die länger dauerte, als die durch Cocain erzeugte. Die genannten (Sienaer) Forscher stellen weitere Mittheilungen über ihre Beobachtungen in Aussicht. (D. m. W.)

3) Ueber acutes Glaucom und Gesichtserysipel, von Dr. Magawly. (St. Petersburger medicinische Wochenschrift. 1890, Nr. 33.) Eine 60jährige Frau hatte im November Influenza überstanden, konnte sich aber bis nach Weihnachten nicht recht erholen. Vor 10 Tagen erkrankte sie an Gesichtsrose und an Erblindung des rechten Auges. Am zweiten Tage danach sah sie M.: acutes Glaucom, marmorharter Bulbus, starke Ciliarneurose, Sehvermögen sehr gesunken. Operation — so dringend sie auch durch das Glaucom geboten schien — doch unmöglich, da Erysipel zwar nicht auf dem Bulbus, wohl aber im retrobulbären Bindegewebe sehr oft beobachtet worden ist. M. beschränkte sich daher auf Verordnung von Eserin und Antipyrin und sah schon am folgenden Tage wesentliche Besserung. Schmerzen und Chemose fast ganz geschwunden. Die Besserung hält an; jetzt werden Finger über das ganze Zimmer gezählt, aber das Gesichtsfeld ist sehr eingeschränkt. — Dr. Schröder: Da die Augenheilkunde im Eserin ein Mittel hat, glaucomatöse Erscheinungen zu mildern, so darf man in Fällen, wie der eben mitgetheilte, mit der Operation warten, ohne zu viel zu riskiren. Was nun Gesichtserysipel betrifft, so müsste bei demselben, mehr als bisher geschieht, an die Gefahr der Erblindung gedacht werden und sei daher die expectative Behandlung aufzugeben zu Gunsten jeder Methode, die sichere und raschere Resultate hat. — Dr. Kernig hat bisher nie Erblindung nach Gesichtsrose gesehen. Wohl erfolgen oft Abscedirungen der Lider, aber der Augapfel bleibt verschont. Er hat wohl durch energische Jodbepinselungen Erysipele, die die Nasenspitze eingenommen hatten, glücklich angehalten; höchstens war noch am anderen Tage ein schmaler Saum-Fortschritt, der sich aber nicht weiter vergrösserte. — Dr. Tiling bestreitet die Sicherheit jeder bisher gerühmten Methode. Die Kraske'sche Stichelung ist im Gesichte am wenigsten statthaft, da die Tätowirung bleibend sein kann. — Dr. Magawly hat 3 Fälle gesehen, wo das Erysipel in's retrobulbäre Bindegewebe eintrat, dort Abscedirungen und Neuritis N. optici hervorrief und Erblindung herbeiführte.

Dr. Magawly (als Nachtrag zu vorstehender Mittheilung) (St. Petersburger med. Wochenschr. 1890, Nr. 34.): Die alte Dame, deren Glaucom wegen Gesichtserysipel nicht operirt werden konnte, ist nun vor 8 Tagen operirt, nachdem das Erysipel ganz geschwunden war. Bis dahin immer Eserin. Sobald dieses ausgesetzt wurde, traten sogleich Schmerzen und andere Unbehaglichkeiten im Auge auf. Die Operation wurde bis jetzt gut überstanden; auf dem anderen Auge senile Linsentrübung, aber kein Glaucom.[1]

4) Eine seltene Schussverletzung des Kopfes, von W. A. Ratimow. Aus dem städtischen Alexanderhospital. (Petersburger med. Wochenschr. 1890, Nr. 28.) Revolverschuss bei einem 22jährigen Manne, Einschussöffnung (4—5 mm) in der rechten Scheitelbeingegend, 8 cm über dem Meat. audit. ext.

[1] Ich sah bei einer alten Dame, nach Glaucomoperation des l., acutes Gl. des r., gleichzeitig Gesichtsrose, Fieber von 40° C. Heilung unter Eserin. H.

und 3 cm nach hinten von der durch den äusseren Gehörgang gezogenen Verticalen; Depression des Knochenfragmentes. Sofortige doppelseitige Erblindung, Pupillen wenig erweitert, Reaction erhalten, Augenbewegungen und ophthalmoskopischer Befund völlig normal, von Seiten des Nervensystems — keine Störungen. Am dritten Tage wurden die Knochensplitter extrahirt und die in der Wunde liegenden Blutgerinnsel nebst zertrümmerter Hirnsubstanz entfernt; in den nächsten 5 Tagen vorübergehende Fieberbewegungen. 10. Tag: S = Nr. 100 der Krükow'schen Tafeln in 5 Fuss, Farbensinn intact, beiderseitiger Defect der linken Gesichtsfeldhälfte; ophthalm. — normal. In der Folge stellte sich Eiterung aus der Wunde und Prolapsus cerebri ein. Nach 6 Wochen: Verlust der Sprache von 3tägiger Dauer, Parese des rechten Facialis und des rechten Armes, nach weiteren 2 Wochen epileptiforme Krämpfe, tiefer Sopor. S beiderseits = Handbewegungen auf 1 Fuss, Hemianopsie wie vorhin, ophthalmoskopisch: doppelseitige Neuroretinitis, rechts temporale Papillenabblassung. Im weiteren Verlaufe ging die Parese zurück und nahm das S zu. Ca. 4 Monate nach dem Unfalle abermalige Verschlimmerung (Somnolenz, heftiges Kopfweh, Muskelcontractionen), Tod 6 Monate nach der Verletzung. — Section: Der Defect des Scheitelbeins hat 3,5 cm im Durchmesser; Gehirnsubstanz in der Ausdehnung von 4 cm zertrümmert (nach hinten und unten vom Endstück der Fossa Sylvii, in den hinteren Abschnitten der Parietal- und den anliegenden Occipitalwindungen; Gyrus angularis mitbetroffen). Dura mit der Hirnsubstanz verbacken. In beiden Hinterhauptlappen je eine mit Eiter und Detritus gefüllte Höhle; von der Substanz der Occipitallappen ist nur stellenweise eine dünne Schicht der Rinde erhalten. Die Kugel liegt im linken Occipitallappen, der Schusscanal verläuft von vorn oben nach hinten unten. Sonst im Gehirn — keine Läsionen. — Die Beobachtung entspricht in hohem Maasse den Resultaten der experimentellen Untersuchungen von Munck.

5) Ein Fall von Chininamaurose, von Dr. Garofolo. Augenabtheil. des Prof. Schnabel in Graz. (W. med. Bl. 1890, Nr. 15. — D. M.-Z. 1890, Nr. 53.) Die ersten von einem Augenarzt gemachten Angaben über Erblindung nach dem Genuss grosser Chinindosen stammen von A. v. Graefe, welcher im Jahre 1857 zwei derartige Fälle beschrieb. Bis zum Jahre 1887 incl. waren im ganzen 25 Fälle bekannt geworden. Als besonders merkwürdig erscheint es, dass nach sehr langem Bestehen, in einem Falle nach $8^1/_2$ Monaten, noch Heilung eintreten kann. Ein weiteres Charakteristicum für die genannte Chininwirkung liegt in dem ophthalmoskopischen Befunde hochgradiger Ischämie der Netzhaut und der Sehnervenpapillen, welcher Befund jedoch in dem v. Graefe'schen Falle gänzlich fehlte. Andere Beobachter constatiren mehr oder weniger lange Zeit nach dem Genuss des Chinins vollständige Weissfärbung der Papillen, so dass gar keine Blutgefässe sichtbar waren. Der vom Verf. beobachtete Fall ist folgender: Ein 61jähriger Mann nahm am 24. November Nachm. ca. 15 g Chinin, welches er für Magnesia angesehen hatte. Nach ca. $^3/_4$ Stunden wurde ihm der Kopf sehr schwer; der ganze Körper begann zu zittern. Stuhldrang und Erbrechen stellte sich ein und eine derartige Schwäche, dass der Kranke sich nicht aufrecht erhalten konnte. Ca. 2 Stunden nach Einnahme des Chinins wurde ihm vor den Augen so dunkel, dass er Menschen nicht mehr erkennen konnte. Am Morgen des folgenden Tages war der Kranke vollständig blind, von starkem Ohrensausen gequält und zitterte so stark, dass er nicht zu gehen oder stehen vermochte. 17 Stunden nach dem Genusse des Chinins wurde er auf die Augenabtheilung gebracht, wo die Untersuchung Folgendes ergab: Herztöne dumpf, aber rein, Puls klein, weich und langsam. Lid-

spalten weit geöffnet, Pupillen erweitert, links ad maximum, vollkommen starr; das Sehvermögen vollständig aufgehoben. Der ophthalmoskopische Befund liess keine Abweichung von der Norm erkennen. Das rechte Ohr hörte laute Stimme auf 1,5 m, das linke auf 3,5 m Entfernung. Orts- und Temperatursinn normal; desgleichen der Geschmackssinn. Dagegen Geruchssinn erloschen. Chinin im Harn nicht nachweisbar, auch nicht am nächstfolgenden Tage. Das Bewusstsein war ungetrübt, doch bestanden Visionen. Am folgenden Tage konnte der Augenhintergrund nicht untersucht werden, da eine Psychose eingetreten war. Am 28. war der Kranke wieder ruhiger. Die Untersuchung ergab, dass in beiden Augen die laterale Papillenhälfte sehr blass erschien, während sämmtliche Arterien und Venen der Netzhaut erheblich verengt waren. Der wallende Nebel, der das Gesichtsfeld beider Augen erfüllte, klärte sich für Momente, so dass der Kranke Sehschärfe $^{6}/_{36}$ erlangte; dann schwand aber wieder jede Spur von Empfindung objectiven Lichts. — Am 29. November, dem 5. Tage, betrug die centrale Sehschärfe des linken Auges $^{6}/_{8}$, wurde Jäger Nr. 1 gelesen, während links die Sehschärfe nur $^{6}/_{36}$ war und nur Jäger Nr. 9 gelesen wurde. Das Gesichtsfeld war allseitig eingeengt, erweiterte sich aber in den nächsten Tagen wieder erheblich. Der ganze Sehraum war nach Angabe des Kranken mit einem weisslichen, wallenden Rauche erfüllt, aus dem die Objecte, die man vor ihn hinstellte, erst dann hervortraten, wenn die Augen ihnen einige Secunden zugewendet gewesen und der die Objecte wieder verschlang, wenn sie durch eine Weile betrachtet worden waren. Dieses Verhalten bestand bis zum Ende der 4monatlichen Behandlung. Im weiteren Verlaufe dehnte sich die Erblassung der lateralen Papillenhälften auf die ganzen Sehnervenscheiben aus und erhielt sich gleichfalls bis zur Entlassung des Kranken. Ebenso blieb die Verengerung der Gefässe persistent, dagegen zeigte sich im Veneninhalte folgende Anomalie: Vom 6. Tage an zeigen sich die Venen der Netzhaut mit sehr kleinen Blutkörnern erfüllt, zwischen denen lichte Punkte sichtbar sind. Dieses körnige Aussehen der Blutmasse war bis in die feinsten Venenverzweigungen verfolgbar. Diese Erscheinung erhielt sich unverändert bis zum 11. December, um dann bald zu verschwinden. Bekanntlich hat Jäger den Zerfall des Veneninhalts in Körner zuerst beschrieben und als Folge der Verlangsamung der Blutbewegung aufgefasst. Später wurde dieses Phänomen bei verschiedenen Krankheitszuständen, die mit Verminderung der Netzhautblutmenge einhergehen, besonders bei Embolie der Centralarterie beobachtet, und Schnabel hat darauf aufmerksam gemacht, dass es auch am gesunden Auge durch Druck auf die Sclera hervorgerufen werden könne. Im mitgetheilten Falle bewies das Vorhandensein dieser Erscheinung in Verbindung mit der Verengerung sämmtlicher Netzhautgefässe, dass eine abnorm geringe Blutmenge unter vermindertem Drucke und mit verringerter Geschwindigkeit durch die Gefässe der Netzhaut strömte. — Man kann also die Chininamaurose als die Folge einer Ischämie der Netzhaut bezeichnen und deren mangelhafte Versorgung mit Blut erklärt auch die rasch auftretende hochgradige Ermüdung der Netzhaut. Immerhin muss aber noch ein anderes Moment hier wirksam sein, da einerseits die Amaurose durch v. Graefe bei vollständig normalem Spiegelbefunde beobachtet wurde und da andererseits von verschiedenen Autoren die vollständige Wiederherstellung des Sehvermögens trotz Fortbestehens der Gefässverengerung in der Netzhaut constatirt worden ist.

Um Einsendung von Separatabdrücken wird gebeten.

Verlag von Veit & Comp. in Leipzig. — Druck von Metzger & Wittig in Leipzig.

Centralblatt

für praktische

AUGENHEILKUNDE.

Herausgegeben von

Prof. Dr. J. Hirschberg in Berlin.

Unter ständiger Mitwirkung der Herren Dr. Ancke in München, Dr. Berger in Paris, Prof. Dr. Birnbacher in Graz, Dr. Brailey in London, Prof. Dr. H. Cohn in Breslau, Dr. Cl. du Bois-Reymond in Berlin, Doc. Dr. E. Emmert in Bern, Doc. Dr. Goldzieher in Budapest, Dr. Gordon Norrie in Kopenhagen, Prof. Dr. Horstmann in Berlin, Dr. Issigonis in Smyrna, Prof. H. Knapp in New York, Dr. Kępiński in Warschau, Dr. Krückow in Moskau, Dr. Landau in Berlin, Dr. M. Landsberg in Görlitz, Prof. Dr. Magnus in Breslau, Dr. Michaelsen in Berlin, Dr. van Millingen in Constantinopel, Doc. Dr. J. Munk in Berlin, Dr. Peltzsohn in Hamburg, Dr. Perles in Berlin, Dr. Peschel in Turin, Dr. Purtscher in Klagenfurt, Dr. M. Reich in Tiflis, Prof. Dr. Schenkl in Prag, Dr. Simon in Berlin, Doc. Dr. Schwarz in Leipzig.

Monatlich ein Heft. Preis des Jahrganges 12 Mark. Zu beziehen durch alle Buchhandlungen des In- und Auslandes und die Postanstalten des Deutschen Reiches.

Februar. Fünfzehnter Jahrgang. 1891.

Inhalt: **Originalmittheilungen.** Ueber einen Fall von Pulsation der Netzhautarterien bei Glaucom, Aorteninsufficienz und Aortenaneurysma, mit Sectionsbefund der inneren Organe. Von Dr. **Michaelsen.** Aus Prof. Hirschberg's Augenklinik.

Ueber das Koch'sche Heilverfahren. Nr. 1—4.

Klinische Beobachtungen. Von Dr. J. A. Schutter in Groningen.

Gesellschaftsberichte. Société française d'ophthalmologie.

Referate, Uebersetzungen, Auszüge. 1) Ueber die Aetiologie des Chalazion. Ein Beitrag zur Kenntniss der Tuberculose von Dr. Franz Tangl in Budapest. (Schluss.) — 2) Ueber diabetische Netzhautentzündung, von Prof. Dr. J. Hirschberg. (Schluss folgt.) — 3) Ueber die Entwickelung des Unterrichts in der Augenheilkunde an den deutschen Universitäten, von Prof. Dr. A. v. Hippel, Geh. Medicinalrath. — 4) Ueber die kleinsten wahrnehmbaren Gesichtswinkel in den verschiedenen Theilen des Spectrums, von Prof. W. Uhthoff. — 5) Untersuchungen zur vergleichenden Physiologie der Iris. I. Mittheilung. Von Dr. Eugen Steinach. — 6) Die Trachombehandlung einst und jetzt, von Prof. Dr. H. Sattler.

Bibliographie. Nr. 1—8.

Aus Prof. Hirschberg's Augenklinik.

Ueber einen Fall von Pulsation der Netzhautarterien bei Glaucom, Aorteninsufficienz und Aortenaneurysma, mit Sectionsbefund der inneren Organe.

Von Dr. **Michaelsen.**

Am 10. October 1888 stellte sich in Prof. Hirschberg's Poliklinik zum ersten Male eine 40jährige Patientin vor, mit der Angabe, dass sie

auf dem rechten Auge schon seit 4 Jahren blind sei, auf dem linken aber ebenfalls schon seit Jahren eine ganz allmähliche Abnahme der S. bemerke und zwar ohne besondere Nebensymptome. Bei der Untersuchung war den Augen äusserlich nichts weiter anzusehen, als eine leichte Convergenz und zarte Hornhautflecken des rechten Auges. Im Uebrigen waren die Medien bds. vollständig klar. Die Tension aber erwies sich beiderseits ungefähr in gleichem Maasse erhöht, und die Papille bot auf beiden Augen das typische Bild einer annähernd gleich starken glaucomatösen Excavation, welche beiläufig nach der ophthalmoskopischen Messung eine Tiefe von 1 mm erreichte und umgeben war von einem deutlich ausgesprochenen Halo glaucomatosus. Die Farbe des Sehnerven war eine ausgesprochen atrophische, besonders im rechten Auge. Dementsprechend ergab sich rechts absolute Amaurose, links Herabsetzung der S. auf $^1/_3$—$^1/_4$ bei hypermetropischer Refraction, und eine Gesichtsfeldbeschränkung, welche oben bis ziemlich nahe an den Fixirpunkt reichte, zu beiden Seiten aber noch 30—40°, unten 20° des Gesichtsfelds freiliess.

Insoweit also bot dieser Fall nichts besonders Bemerkenswerthes dar. Ein eingehenderes Interesse dagegen erregte derselbe durch den auf beiden Augen vorhandenen und schon im umgekehrten Bilde sehr leicht zu constatirenden Arterienpuls der Netzhaut, welcher sämmtliche auf der Papille sichtbaren Gefässabschnitte zugleich betraf und, wie die genauere Untersuchung im aufrechten Bilde lehrte, sich auch über die Papillengrenzen hinaus, mehrere PD weit, wenn auch in unverhältnissmässig schwächerem Grade, fortsetzte. Uebrigens zeigten auch die Venen in beiden Augen hochgradige Pulsation, welche jedoch nahezu vollständig auf die Papillengrenzen beschränkt blieb.

In Anbetracht der auffälligen Intensität dieses Phänomens lag es nahe, ausser dem Glaucom noch an andere ursächliche Momente für die Pulsation zu denken. Auf Befragen gab nun die Patientin an, dass sie schon seit mindestens 6 Jahren einen Herzfehler habe; und es erwies sich als ganz unzweifelhaft, dass es sich dabei um eine Insufficienz der Aortenklappen handelte. Wenn nun auch die weiteren Complicationen derselben uns vorderhand vollkommen verborgen blieben, so waren doch damit die beiden wichtigsten Ursachen festgestellt, welche für den Arterienpuls der Netzhaut überhaupt in Betracht kommen können.

Ueber die ätiologische Bedeutung derselben im vorliegenden Falle hoffte ich, zumal bei einer längeren Beobachtung, gerade aus dem Charakter des Phänomens selbst, vielleicht einige nähere Aufschlüsse gewinnen zu können. Die besten Anhaltspunkte dazu schienen mir ursprünglich in den in der Litteratur am meisten verbreiteten Angaben Becker's[1] enthalten,

[1] Becker, Ueber die sichtbaren Erscheinungen der Blutbewegung in der menschlichen Netzhaut. Graefe's Arch. XVIII. Abth. 1.

wonach es sich beim Glaucom nur um ein intermittirendes Einströmen des Blutes in die Netzhautarterien handelt, welches ophthalmoskopisch durch eine rhytmisch erfolgende Unterbrechung des Blutstroms resp. durch ein Blass- und Rothwerden des Arterienrohrs bemerkbar wird, während der eigentliche Puls der Arterien, hauptsächlich in Folge von Aorteninsufficienz 1. durch eine rhytmisch erfolgende Dickenzunahme, d. i. Kaliberschwankung und 2. durch eine analoge Längenzunahme in Form von Vermehrung der Krümmung und Schlängelung des Arterienrohrs, d. i. Locomotion charakterisirt sein soll.

Bei häufigeren Untersuchungen, namentlich auch anderer uncomplicirter Fälle von Arterienpuls, hauptsächlich bei Glaucom, hat sich mir indessen allmählich immer mehr die Ueberzeugung aufgedrängt, dass die praktische Verwerthung dieser Kriterien jedenfalls nur mit grosser Vorsicht geübt werden kann.

Schon Jacobi[1] hat darauf hingewiesen, dass das Erblassen und Wiederrothwerden des Arterienrohrs durchaus kein unzweifelhaftes Symptom des sogenannten „Druckpulses" bildet, da es sowohl bei künstlich durch Fingerdruck erzeugtem Arterienpulse fehlen, als auch gelegentlich bei reiner Aorteninsufficienz vorhanden sein kann. Jacobi bestreitet daher, dass sich die Trennung dieser beiden Pulsformen im ophthalmoskopischen Bilde durchführen lasse. Käme es nun beim Glaucom allein auf die directe Druckwirkung an, so könnte in Folge derselben ausser dem Erblassen nur eine Kaliberschwankung, aber niemals eine Locomotion auftreten, ein Verhalten, welches übrigens von Rählmann[2] beim Glaucom regelmässig beobachtet wurde; es würde also eine etwa vorhandene Locomotion des Arterienrohrs immer noch ein positives Merkmal zur Unterscheidung und damit ein praktisch verwerthbares Symptom abgeben. Dagegen ist aber doch zu bedenken, dass in den Fällen von Excavation der Papille durch die Abknickung, welche die Gefässe am Rande derselben erleiden, ein Widerstand entsteht, an welchem sich die Kraft des Blutstroms in hohem Grade brechen muss, so dass jenseits der Papille die Pulsationen überhaupt geschwächt werden, auf derselben aber durch den Rückprall des Blutes sehr leicht eine Locomotion entstehen kann. Thatsächlich habe ich nun nicht nur das Fehlen des Erblassens, sondern auch das Vorhandensein einer sehr deutlichen Locomotion in einem vollkommen charakteristischen Glaucomfalle beobachten können, in welchem weder am Herzen noch am übrigen Gefässsysteme eine pathologische Veränderung gefunden wurde.

Nach alledem kann ich auch im vorliegenden Falle den speciellen Qualitäten des Arterienpulses keine besondere Bedeutung zuerkennen, zumal da sie sämmtlich in verhältnissmässig demselben Maasse ausgeprägt waren.

[1] Jacobi, Studien über die Circulation im Auge. Graefe's Arch. XXII. 1.

[2] Rählmann, Ueber einige Beziehungen der Netzhautcirculation zu allgemeinen Störungen des Blutkreislaufs. Virchow's Arch. 1885. CII.

Es zeigte sich nämlich bei zahlreichen Untersuchungen in der Regel das folgende Bild:

Im rechten Auge zeigen sowohl der Hauptstamm der Arteria centralis, wie auch sämmtliche drei auf der Papille daraus entspringende Aeste ein hochgradiges diastolisches Erblassen, so dass diese Gefässe eine Strecke weit fast vollkommen blutleer erscheinen; aus der Ursprungsstelle des Hauptstammes jedoch wie aus den Theilungsstellen verschwindet das Blut nie vollständig. Gleichzeitig mit dem Erblassen sieht man deutlich die Gefässe an der betreffenden Stelle sich zusammenziehen, mit jeder neuen Pulswelle jedoch sich stossweise wieder ausdehnen. Damit zugleich erfahren sämmtliche auf der Papille sichtbaren arteriellen Gefässabschnitte eine hochgradige Locomotion. An dem Hauptstamm äussert sich dieselbe durch ein Convexerwerden des von ihm beschriebenen Bogens, der daraus entspringende nach oben ziehende Hauptast macht eine deutliche Bewegung nasalwärts, während an dem unteren Hauptast nur der laterale Randcontour des Gefässes sich rhytmish hin und her bewegt, der mediale jedoch beinahe vollständig unbeweglich bleibt.[1] Ueber die Papille hinaus erscheint die Pulserscheinung sehr erheblich abgeschwächt. Doch bemerkt man fast an allen grösseren Arterienästen noch unzweifelhafte Locomotionen, welche selbst 2 bis 3 PD von der Papille noch nachweisbar sind.

An den Venen sind starke Kaliberschwankungen auf der Papille regelmässig nachweisbar.

Linkes Auge. Eine vollständige Unterbrechung des arteriellen Blutstroms ist nur an dem Hauptstamm der Art. centralis und zwar in dem zwischen der Ursprungs- und der ersten Theilungsstelle gelegenen Abschnitt gleichzeitig mit starker Kaliberschwankung wahrzunehmen; denn die daraus entspringenden Aeste, namentlich der nach oben ziehende, verschwinden während der Diastole fast völlig unter dem Rande der Excavation, werden aber mit jeder Pulswelle gleichsam pendelartig wieder hervorgeschleudert. Durch diese Bewegung wird der Stamm der Arteria centralis zeitweilig eine Strecke weit verdeckt und erscheint daher gerade im Moment der Blutfüllung um ein Stück kürzer, dabei aber stärker gekrümmt und sehr viel breiter. Ueber die Papille hinaus, nicht immer in gleicher Entfernung von derselben sind ebenfalls Locomotionen, wenngleich in sehr viel schwächerem Grade und theilweise mit Kaliberschwankung nachweisbar.

Von den Venen pulsirt der Hauptstamm auf der Papille in Form einer mit fast völligem Erblassen einhergehenden Kaliberschwankung, welche derjenigen des Arterienstammes (ob wegen der nahen Aneinanderlagerung beider Gefässe) nahezu isochron ist resp. derselben nur wenig nachzuschleppen scheint. Aber auch ausserhalb der Papille wurden zu wiederholten Malen selbst an kleinen Venenästen deutliche Pulsationen angetroffen.

[1] Kaliberschwankung oder Locomotion?

Es ist noch zu bemerken, dass die Ausdehnung der Pulsationen über die Papille hinaus nicht zu allen Zeiten ganz die gleiche schien. Da aber

Rechtes Auge.

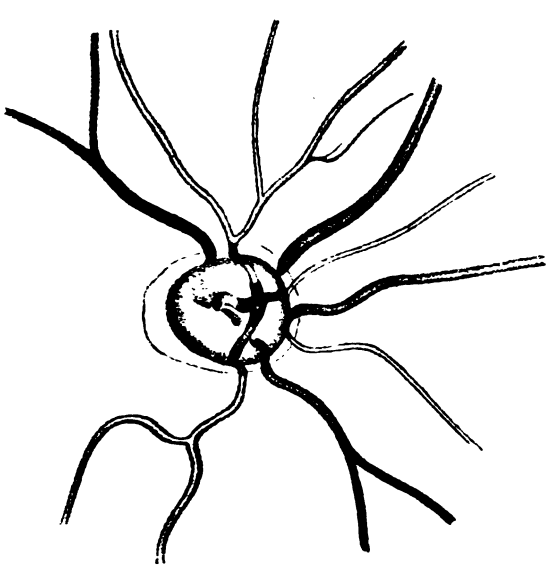

Diastole des Herzens.

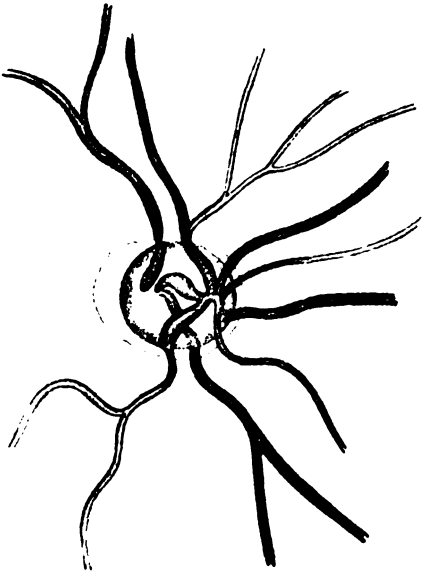

Systole des Herzens.

Linkes Auge.

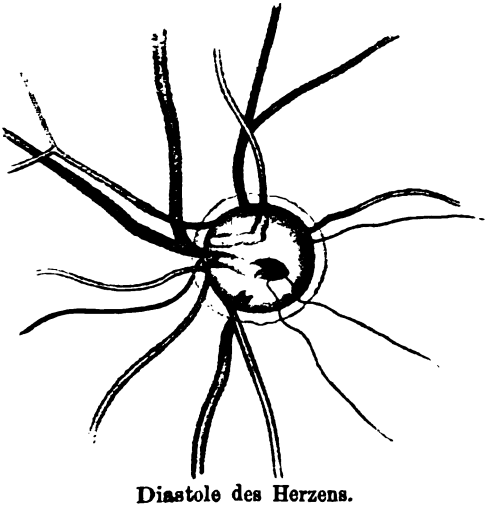

Diastole des Herzens.

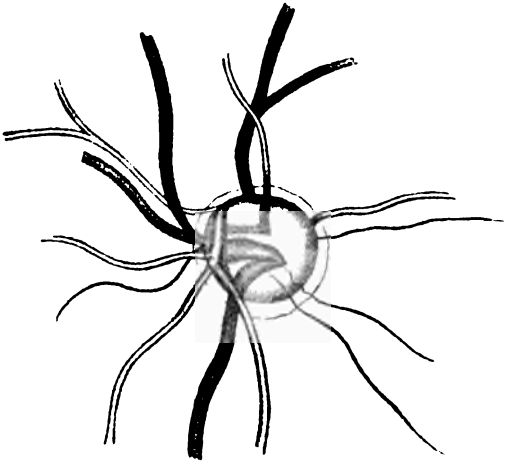

Systole des Herzens.

die Patientin mit Eserin behandelt wurde und durch die übrigens selten hochgradige Wirkung desselben auf die Pupille die Untersuchung mehr

oder weniger erschwert wurde, so konnte ein bestimmtes Urtheil darüber nicht gewonnen werden. Auf der Papille selbst blieb jedenfalls die Intensität der Pulsbewegungen selbst bei starker Eserinwirkung für gewöhnlich annähernd die gleiche und wurde auch durch die Stärke der Herzcontractionen (Wechsel zwischen Ruhe und Bewegungen der Patientin, längeres Gehen u. dgl.) in auffallender Weise nicht beeinflusst. Starke Körperbewegung wurde übrigens thunlichst vermieden, weil dieselbe sehr leicht zu dyspnoischen Zuständen führte. Ebenso wagten wir nur auf dem rechten amaurotischen Auge den intraocularen Druck noch künstlich durch den aufgelegten Finger zu erhöhen. Es zeigte sich dann das diastolische Erblassen noch vollsändiger und gleichzeitig das Stadium der Blutfüllung wesentlich verkürzt; bei stärkerem Druck sah man sogar nur augenblicksweise gleichsam blitzartig das Blut in die Arterien hineinschiessen.

Das grösste Interesse erregte nunmehr der Umstand, dass während für gewöhnlich auch ein Unterschied in der Stärke der Pulsation auf beiden Augen im Allgemeinen nicht bestand, an manchen Tagen (ich konnte dieses zu ganz verschiedenen Zeiten, aber im Ganzen nur drei oder vier Mal beobachten) der Puls des linken Auges entweder vollständig verschwunden war, oder doch nur mit grosser Mühe und in sehr schwachem Maasse mittelst des aufrechten Bildes aufzufinden war, im rechten Auge dagegen immer annähernd die gleiche Intensität aufwies und selbst für ungeübte Beobachter im umgekehrten Bilde mit Leichtigkeit wahrnehmbar blieb.

Durch Aenderung des Augendruckes liess sich diese Erscheinung nicht allein erklären, denn eine solche war keineswegs mit Sicherheit nachzuweisen. Andererseits konnte aber auch nicht allein am Herzen der Grund der Erscheinung gelegen sein, weil in diesem Falle gleichzeitig beide Augen eine Abnahme der Intensität des Pulses hätten aufweisen müssen. Obgleich es daher dahingestellt blieb, inwieweit Schwankungen der Herzaction und des intraocularen Drucks vielleicht gleichzeitig bei dem Verschwinden des Pulses eine Rolle spielten, so wendete sich die Aufmerksamkeit doch hauptsächlich dem Verhalten der Gefässe selber zu; und da die Patientin eine Insufficienz der Aortenklappen hatte, so wurde der Verdacht eines gleichzeitigen Aneurysmas der Aorta rege. Unter der Annahme eines solchen war nun zwar das zeitweise Verschwinden des Pulses auf dem linken Auge noch immer nicht erklärt, aber der räthselhafte Charakter desselben doch immerhin schon bis zu einem gewissen Grade aufgehellt. Denn wenn auch die bisherigen Beobachtungen des Netzhautarterienpulses bei Aneurysma sehr ungleichmässige Resultate ergeben haben, so ist es doch theoretisch nicht von der Hand zu weisen, dass durch ein derartiges Circulationshinderniss die Blutbewegung innerhalb desjenigen Auges vorwiegend oder ausschliesslich beeinflusst werden muss, in dessen Gefässbahn dasselbe hauptsächlich eingeschaltet ist. Ausserdem aber liegen bei Aortenaneurysma fast

immer so complicirte Verhältnisse vor, dass auch eine vorübergehende Aenderung in dem Verhalten der peripheren Pulsationen sicherlich nicht Wunder nehmen kann, wenn es auch nur selten gelingen wird, die Ursache dieses Wechsels auf einfache Gründe mit mehr als Wahrscheinlichkeit zurückzuführen.

Thatsächlich fand sich nun meine Vermuthung im vorliegenden Falle durchaus bestätigt, zunächst durch die Untersuchung, welche Herr Prof. Litten (im März 1889) auf meine Bitte an der Patientin vorzunehmen die Güte hatte. Es gelang nämlich, in der Gegend des Truncus anonymus eine pulsirende Geschwulst durch die Betastung direct nachzuweisen und nur soviel blieb in vivo noch dahingestellt, ob es sich dabei um eine vorzugsweise circumscripte oder um eine ganz diffuse Erweiterung der grossen Hauptgefässstämme handelte.

Der Befund war nämlich folgender:

„Oberhalb der rechten Clavicula hinter dem Sternalansatz des M. sternocleidomast. sieht man eine sich rhytmisch bei jeder Herzsystole stark erweiternde, pulsirende Geschwulst, die bis ins Jugulum hineinreicht. Bei der Betastung derselben, namentlich wenn man den Muskel nach hinten gegen die Wirbelsäule andrückt, fühlt man eine leicht elastische pulsirende Geschwulst, bei deren Betastung die Finger systolisch auseinandergedrängt werden. Die Carotis und Subclavia beiderseits oberhalb der Clavicula stark erweitert lassen ein bedeutendes systolisches, arterielles Frémissement erkennen, das auch über der ersterwähnten pulsatorischen Erhebung (Geschwulst) nachweisbar ist. Ebenso pulsiren die Subclaviae unterhalb der Clavicula sehr deutlich.

An den Art. brach. sieht man die verlängerten Arterien stark hüpfen und springen. Der Puls an der Radialarterie ist ausgesprochen celer, die Pulswelle von mässiger Spannung, das Arterienrohr ziemlich leicht comprimirbar. Rechts ist der Puls voller und höher als links. Der Spitzenstoss am intensivsten fühlbar etwas nach innen von der Mammillarlinie im vierten Intercostalraum. Töne an der Mitralis rein. Auf dem unteren Theil des Sternum ein lautes diastolisches, wasserfallartiges Geräusch hörbar. Die Percussion der inneren Clavicularenden, an den Sterno-Clavicular gelenken ergiebt rechts einen ungleich gedämpfteren Schall, als an der entsprechenden Stelle links. Die Herzdämpfung erscheint sowohl nach rechts wie nach links verbreitert. Das Springen der Carotiden kann man auf weite Entfernungen wahrnehmen, namentlich rechts. Ueber der zuerst erwähnten pulsirenden Geschwulst hört man ein schwaches systolisches Geräusch und einen diastolischen Ton.“

$1^1/_2$ Jahre später, August 1890, starb die Patientin in Folge gestörter Herzthätigkeit im Berliner städtischen Krankenhause am Urban, in welches sie sich wegen zunehmender Dyspnoe hatte aufnehmen lassen, während an

den Augen eine erwähnenswerthe weitere Veränderung bis dato nicht eingetreten war, und gelangte daselbst zur Autopsie.

Das mir von Herrn Prof. A. Fränkel gütigst zur Verfügung gestellte Sectionsresultat lautete: Cor adiposum, Dilatatio ventriculi sin., Insufficientia valvul. Aortae, Aneurysma arcus aortae, Endarteriitis deformans, Induratio rubra pulmonum et renum, Nephritis interstitialis (?). Dazu ist noch zu bemerken, dass die endarteriitischen Veränderungen sehr hochgradige waren; ferner, dass es sich bei dem Aneurysma um eine diffuse Erweiterung handelte, an welcher sowohl der Truncus anonymus als auch namentlich die Carotis und Subclavia sinistra nahe ihren Ursprungsstellen betheiligt waren und dass sich eine ausgesprochene Hypertrophie des linken Ventrikels nicht vorfand.

Es handelte sich also im vorliegenden Falle um eine ausserordentlich complicirte Erkrankung, welche die Mehrzahl derjenigen Bedingungen zugleich enthielt, welche bisher für den Arterienpuls der Netzhaut in Betracht gezogen worden sind.

Bezüglich des ätiologischen Zusammenhanges der Erscheinungen erscheint nun zunächst die Frage von besonderem Interesse, ob es sich bei diesem Falle nur um ein zufälliges Zusammentreffen von Glaucom mit der allgemeinen Circulationsstörung handelte, oder ob der letzteren eine ursächliche Bedeutung für den localen Process der Augen zugeschrieben werden muss. Ueberblickt man die Resultate der bisherigen anatomischen Untersuchungen glaucomatöser Augen, so gewinnt man sehr leicht den Eindruck, dass den Veränderungen der Gefässe eine sehr wichtige ätiologische Bedeutung für den Symptomencomplex des Glaucoms zukommt, eine Ansicht, die übrigens von verschiedenen Autoren ausdrücklich behauptet worden ist. Namentlich in den späteren Stadien des Glaucoms sind Sclerose der Gefässe, Endarteriitis obliterans, Periphlebitis, Endophlebitis und hyaline Degeneration der Gefässe als sehr häufige Befunde erhoben worden. Dass aber selbst einem acuten Glaucom langdauernde chronische Processe an den Vortexvenen vorhergehen können, dafür hat Birnbacher[1] erst vor kurzem den anatomischen Beweis erbringen können. Da nun mehr oder weniger alle diese Veränderungen zugleich eine sehr häufige Theilerscheinung der allgemeinen Sclerose bilden, so ist die Existenz derselben im vorliegenden Falle mit doppelter Wahrscheinlichkeit anzunehmen, muss aber aus dem Grunde dahingestellt bleiben, weil es mir leider nicht gelungen ist, die Augen zur anatomischen Untersuchung zu erhalten. Jedenfalls waren jedoch auch abgesehen von ihnen durch die enormen Widerstände, welche sich in diesem Falle der Blutbewegung entgegensetzten, namentlich aber durch die gleichzeitige Verfettung des Herzens, diejenigen Bedingungen vollauf erfüllt, welche eine venöse Stase in den Gefässen des Uvealtractus

[1] Birnbacher, Ein Beitrag zur Anatomie des Glaucoma acutum. Graz 1890.

besonders begünstigen und damit für die glaucomatöse Erkrankung eine hervorragende Prädisposition ergeben mussten. Ich glaube daher, dass die Annahme eines Causalnexus zwischen der allgemeinen Gefässerkrankung und dem glaucomatösen Process der Augen im vorliegenden Falle sehr viel Wahrscheinlichkeit für sich hat.

Was nun speciell den Arterienpuls der Netzhaut anbetrifft, so habe ich bereits die Gründe angeführt, welche mich veranlasst haben, den speciellen Qualitäten desselben auch im vorliegenden Falle keine erhebliche diagnostische Bedeutung zuzuschreiben. Dagegen möchte ich ein besonderes Gewicht darauf legen, dass die Pulsationen im vorliegenden Falle sehr deutlich auch noch über die Papillengrenzen hinaus zu sehen waren. Es ist dieses bei dem Arterienpuls, wie er lediglich in Folge des Glaucoms auftritt, ein so seltenes Vorkommniss, dass Becker[1] von dem einzigen Falle, in welchem Ed. v. Jäger[2] dasselbe beobachtete, annimmt, dass derselbe wahrscheinlich ebenfalls mit Aorteninsufficienz complicirt war. Sollte jedoch zuweilen auch eine allgemeine Abnahme der Elasticität der Gefässwände im Verein mit der glaucomatösen Drucksteigerung denselben Effect hervorzubringen im Stande sein, so würde das obige Verhalten doch immer noch ein grosses diagnostisches Interesse für sich in Anspruch nehmen.

Wenn es nun wohl auch nicht zweifelhaft sein kann, dass im vorliegenden Falle die Aorteninsufficienz für den Arterienpuls der Netzhaut die eigentliche Grundlage bildete, so möchte ich doch mit Rählmann[3] in der Dilatation des linken Ventrikels ein wesentlich unterstützendes Moment für denselben erblicken. Wie wenig es gegenüber der Dilatation auf die Hypertrophie des linken Ventrikels ankommt, wird gerade durch den vorliegenden Fall auf's beste illustrirt. Musste doch durch die Verfettung des Herzens die Triebkraft desselben eher noch beschränkt werden, was freilich nach den Erfahrungen der inneren Kliniker nicht immer nöthig ist.

Inwieweit durch die Abnahme der Elasticität der Gefässwände in Folge der Endarteriitis die Pulsation beeinflusst wurde, darüber kann ich mich eines Urtheils um so mehr enthalten, als mir die Ausbreitung der endarteriitischen Veränderungen im ganzen Gefässsysteme nicht bekannt ist. Ueber dieses, besonders von Thoma[4] eingehend gewürdigte Moment dürfte aber unter allen Umständen nur eine ungefähre Schätzung möglich sein.

Bei der Frage der Einwirkung des Aneurysmas auf die Circulation der Netzhaut erhebt sich die doppelte Schwierigkeit, dass ausser der sicher nicht gleichmässig ausgebildeten Starrheit der Wandungen auch die Erweiterung an und für sich schon eine so unregelmässige Form darbot. Da

[1] Becker a. a. O. S. 291.
[2] v. Jäger, Ophth. Handatlas. S. 75. Fig. 52.
[3] Rählmann a. a. O.
[4] Thoma, Ueber die Elasticität der Netzhautarterien. Graefe's Arch. XXXV. 2.

man aber annehmen kann, dass, wie Helfreich[1] und Rählmann[2] näher begründet haben, jedes Aneurysma im Allgemeinen die Pulsation in den abhängigen Gefässbezirken schwächt, im vorliegenden Falle aber der Blutstrom, ehe er zum linken Auge gelangte, jedenfalls eine längere Strecke hindurch dem Einflusse des Aneurysmas ausgesetzt stand, als auf dem Wege zum rechten Auge, so folgt daraus, dass die Disposition zum Auftreten des Arterienpulses im rechten Auge eine immerhin etwas grössere gewesen sein mag. Inwieweit aber dieser Umstand mit dem zeitweiligen Verschwinden des Pulses auf dem linken Auge in directem Zusammenhang stand, vermag ich nicht zu entscheiden.

Ebenso muss ich schliesslich auch die Einwirkung der intraocularen Drucksteigerung auf die Pulsation der Arterien im Grossen und Ganzen dahingestellt sein lassen. Soviel lässt sich allerdings doch sagen, dass dieselbe gegenüber den Bedingungen der allgemeinen Kreislaufsstörung eine verhältnissmässig nur untergeordnete Rolle spielte. Einmal nämlich war die Drucksteigerung weder eine besonders hochgradige noch in acuter Weise aufgetreten. Handelte es sich doch um ein vollkommen einfaches chronisches Glaucom, bei welchem trotz genauesten Krankenexamens irgend welche entzündlichen Anfälle, Schmerzen, Regenbogensehen oder dergleichen nicht eruirt werden konnten, auch während einer fast 2jährigen Beobachtungsdauer nicht vorkamen. Sodann aber spricht für die obige Anschauung besonders noch der Umstand, dass trotz bestehender Drucksteigerung der Puls wenigstens auf einem Auge zuweilen ganz verschwand.

Wenn nach alledem die Deutung des vorstehenden Falles sehr bedenkliche Lücken aufweist, so erscheint es auf der anderen Seite doch bemerkenswerth, dass trotz der ungewöhnlichen Complication des Falles doch zu einer genaueren Erkenntniss desselben in vivo der Augenspiegelbefund den richtigen Wegweiser bildete. Mehr als dieses zu leisten wird ein einzelnes Symptom, wie es der Netzhautarterienpuls im Grunde genommen darstellt, wohl nur selten im Stande sein.

Ueber das Koch'sche Heilverfahren.

1) B. Fränkel (Sitz. d. Berl. med. Ges. v. 18. Febr. 1891).

Das Maass der Verantwortlichkeit, welche dem Arzt bei Anwendung des Koch'schen Mittels auferlegt wird, muss als ein sehr hohes bezeichnet werden.

---

[1] Helfreich, Ueber Arterienpuls der Netzhaut. Festschr. d. Universität Würzburg 1882.

[2] Rählmann a. a. O.

2) **Berliner medicinische Gesellschaft.** Sitzung vom 11. Februar 1891. (D. M.-Z. S. 165.)

Herr Silex stellt eine Kranke vor, die an Lupus des Gesichts und der Nase, sowie an einer trachomartigen Erkrankung der Bindehaut beider Augen litt. Impfungen von der letzteren Stelle aus auf Kaninchen lehrten, dass es sich um Tuberculose handelte. Nach mehrmonatlicher Behandlung konnte Patientin als leidlich gebessert entlassen werden. Sie liess sich aber zum Zwecke der Behandlung mit K. F. wieder aufnehmen und reagirte auf die kleinsten Dosen prompt, sowohl local, wie allgemein. Nach Verbrauch von 120 mg K. F. schien der Lupus fast geheilt; nicht das kleinste Knötchen innerhalb der Narbe war sichtbar. Nach 14 Tagen zeigten sich aber wieder neue Knötchen, welche nach 3 Wochen zu solcher Mächtigkeit gediehen waren, wie nie zuvor. Auffällig war, dass die Tuberculose der Lider mit diesen Veränderungen nicht gleichen Schritt hielt. Die Lider schwollen nach der Injection an, waren bretthart und geröthet. Die Bindehaut war hochgradig saftreich und zeigte schmutzig-graue Geschwüre mit zackigen Rändern in den verschiedensten Vernarbungsstadien. Der Befund nach den Einspritzungen war unverändert, nur waren die Erscheinungen an Stärke bedeutend vermehrt. Neben Einschrumpfungen fand sich die ganze linke Hornhaut mit einem dicken Fell überzogen. Die Kranke wurde deshalb seit Mitte December in der Augenklinik von Schweigger wieder medicamentös behandelt; es wurden ihr ferner mit Messer und Scheere alle erkrankten Theile ausgeschnitten, so dass ihr Befinden jetzt ein leidliches ist. In der Augenklinik war bisher wenig Gelegenheit, die K. F. in Anwendung zu ziehen, weil Tuberculose der Augen sehr selten ist. Auch ist nicht erwiesen, dass die während der Behandlung mit K. F. eintretenden Hornhautentzündungen tuberculöser Natur sind; niemals ist in denselben ein Tuberkelbacillus nachgewiesen worden. Wahrscheinlich handelt es sich hier um Narbenkeratitiden, welche bei Patienten mit Schwäche des Gesammtorganismus aufzutreten pflegen.

Herr G. Behrend hat die Patientin von Anfang ihrer Behandlung auf der Lewy'schen Klinik beobachtet und den Lupus niemals als geheilt angesehen. Einen durch K. F. absolut geheilten Fall von Lupus hat er überhaupt noch nicht gesehen. Das Mittel macht hämorrhagische Entzündung und diese lässt einzelne Lupusherde bestehen, welche leicht übersehen werden.

---

3) **Notizen über Einspritzungen Koch'scher Flüssigkeit bei Augenleiden,** von Prof. Dr. Hermann Cohn in Breslau. (Berliner klin. Wochenschr. 1891. Nr. 7.)

„Seit einem Jahre behandelte ich eine 65jährige Frau an beiderseitiger Thränensackeiterung mit Sondirungen und Ausspritzungen; doch konnte die schleimig-glasige Ausscheidung der Thränenwege nur wenig verringert werden. Nase, Wangen und Oberlippe waren seit 15 Jahren Sitz von reichlichen Lupusknoten; in letzter Zeit ist ein solcher auch auf der Haut des rechten Thränensackes und am linken oberen Augenbrauenbogen erschienen. Dabei hatte Patientin schon seit Jahren auf beiden Augen grauen Star, der seit vielen Monaten reif war. — —

Bei der sonst gesunden, vorher nie über 37,5° zeigenden Patientin spritzte ich also am 19. December, Morgens $9^1/_2$ Uhr, 1 mg Flüssigkeit ein; Abends die bekannten üblen Allgemeinerscheinungen: Gliederreissen, Kopf- und Kreuzschmerzen, Schwere der Arme und Beine; Temperatur 38,3°. Am nächsten Morgen 36,5°; Abends Nachreaction und 37,8°. Zugleich Schwellung und Schmerz in den Drüsen vor den Ohren und die oft beschriebene typische Hitze,

Röthe und Schwellung aller lupösen Stellen, denen dann ergiebige Abschuppung folgte. Am Auge treten keine Herde auf.

Am 21. December zweite Injection von 1 mg; örtlich dieselben Erscheinungen. Am 22. und 23. sehr heftige Nachreaction und 38°; neue heftig schmerzende Knötchen treten an der Oberlippe auf. Am Auge und in der Thränensackgegend keine Erscheinungen.

Patientin, sehr geschwächt von den Einspritzungen, wird 3 Wochen mit Einspritzungen verschont; dabei blassen die lupösen Stellen sehr ab und verkleinern sich. Am 14. Januar dieses Jahres dritte Einspritzung und zwar nur $^3/_4$ mg. Temperatur stieg von 36,1° auf 37°; grosse Athemnoth und schlechtes Allgemeinbefinden, mässige Schwellung und Röthung der lupösen Theile; aber keinerlei neue Eruptionen. Glasiger Schleim wie früher aus den Thränensäcken ausdrückbar.

Ich glaubte nun sicher zu sein, dass in der Augengegend keine Tuberkelbacillen verborgen seien und machte unter ganz besonders sorgsamen antiseptischen Cautelen links die Starextraction. Die Heilung verlief völlig glatt. —

Schon in seinem ersten Aufsatze hat Koehler (Deutsche med. Wochenschr., 1890, Nr. 47) mitgetheilt, dass bei einer Kranken, welche tuberculöse Narben am Halse hatte, nach der Injection eine acute Keratitis mit einem 4 mm langen Geschwür auftrat. Bei dem ersten Vortrag, den Geheimer Rath Mikulicz im November 1890 vor den Breslauer Aerzten hielt, zeigte er mir eine Kranke, welche wegen eines tuberculösen Ellenbogengelenkherdes eine Einspritzung und nach derselben eine Anzahl frischer Phlyctänen auf einem bis dahin gesunden Auge bekommen hatte. — Mit besonderer Begeisterung haben Königshöfer und Maschke in Stuttgart (Deutsche med. Wochenschr., 1891, Nr. 2) vier Fälle, obgleich sie sie nur 3—8 Tage beobachtet hatten, mitgetheilt, in denen scrophulöse Kinder mit Hornhautgeschwüren nach ein- bis zweimaliger Einspritzung von $^1/_2$ mg ausser der Entstehung zahlreicher vorübergehender Phlyctänen in wenigen Tagen Besserung und Heilung der Geschwüre erhielten.

Ich spritzte daher zwei scrophulösen, aber sonst gesunden Knaben, einem 11jährigen, der schon lange an wiederkehrenden Phlyctänen, und einem 8jährigen, der ausser alten Phlyctänen eine centrale ausgebreitete interstitielle Keratitis hatte, Koch'sche Flüssigkeit ein, jedem $^3/_4$ mg. Beide hatten stark geschwollene Unterkieferdrüsen. Bei dem älteren zeigte sich gegen Abend eine Temperatur von 38°, auf jede der drei Einspritzungen bekam er 6—7 heftige Durchfälle, die Drüsen wurden etwas schmerzhaft, aber am Auge trat keinerlei Veränderung ein.

Bei dem jüngeren stieg die Temperatur nach der ersten Injection auch auf 38°, bei der zweiten gar nicht mehr, das Allgemeinbefinden blieb ganz gut, weder Schmerz noch Schwellung der Drüsen trat ein, ebensowenig eine Veränderung am Auge.

Wir dürfen wohl nach den heutigen Erfahrungen das Koch'sche Mittel nicht ein Heilmittel, sondern richtiger ein Irritationsmittel nennen.

Ich würde scrophulösen Kindern, deren Augen noch gesund sind, niemals mehr eine Einspritzung machen; ich müsste ja fürchten, die Tuberkelbacillen ins Auge zu bringen, und es giebt doch genug scrophulöse Kinder, die niemals eine Augenentzündung bekommen.

Sind aber bei solchen Kindern Phlyctänen und Keratitiden bereits vorhanden, so haben wir ja im Calomel, Atropin und in Quecksilbersalben so ausgezeichnete altbewährte örtliche Mittel, dass wir dieser Krankheiten schon Herr werden können.

Die beiden Knaben sind auch durch diese Medicamente, in kürzester Zeit, nachdem die Einspritzungen als erfolglos aufgegeben waren, geheilt worden. Rückfälle sind freilich sehr häufig; ob sie bei Koch'scher Lösung ausbleiben, wissen wir auch nicht." —

---

4) **Ein Beitrag zur Behandlung Augenkranker nach dem Koch'schen Injectionsverfahren,** von Prof. W. Uhthoff in Marburg. Nach einem am 4. Februar 1891 im Marburger ärztl. Verein gehaltenen Vortrage. (Berliner klin. Wochenschr. 1891. Nr. 7.)

U. hat 10 Patienten mit scrophulösen Augenentzündungen, 4 Erwachsene und 6 Kinder, mit Injectionen von Tuberculin behandelt; einige davon boten auch die Erscheinungen allgemeiner Scrophulose. Die Dosis betrug $^1/_2$—1 mg ansteigend, in einem Falle bis zu 10 mg. Die Intensität der Reaction erschien unabhängig von der Ausdehnung der äusseren Zeichen der Scrophulose. 2 von den 10 reagirten gar nicht, darunter ein Kind mit scrophulöser Keratitis, Lippen- und Naseneczem sowie Lymphdrüsenschwellungen am Halse, wogegen von 3 anderweitig Erkrankten 2 auf die Controlinjection reagirten. Locale Reaction am Auge zeigte sich in Form anfänglich gesteigerter, später schnell abheilender Entzündung bei 3 von den 10 Patienten, welche an recidivirender, resp. phlyctänulärer Keratitis, in einem Falle mit Hypopyon litten. Die 7 anderen zeigten keine Veränderungen am Auge, welche auf die Injectionen zu beziehen gewesen wären; die Heilung verlief auch bei ihnen glatt. Daneben wurde nur Atropin gebraucht. Der Gesammteindruck, welchen U. von dem Koch'schen Verfahren bei scrophulösen Augenentzündungen gewonnen hat, ist ein günstiger, doch ist zur endgültigen Beurtheilung längere Beobachtung erforderlich.

Perles.

Klinische Beobachtungen.

Im Anschluss an die Casuistik „Ueber Blutgefässneubildung im Glaskörper" (dies Centralbl. 1890. September) erlaube ich mir folgenden Fall kurz mitzutheilen.

Der Discusrand ist nicht zu sehen. Nach oben läuft ein weisser Strang, eine von Exsudat bedeckte Arterie vorstellend, und eine Strecke weit von einer Vene begleitet, welche weiterhin ebenfalls von Exsudat bedeckt wird. Ueber dem Strange und dessen medialer Seite entlang — das linke Auge ist erkrankt — liegt ganz schön ein Netz von sehr feinen Gefässen, das vom Sehnerveneintritt ringsherum in den Glaskörper hineingewachsen ist und sich nach oben fortsetzt, indem es sich allmählich verjüngt, bis dahin, wo das Exsudat eine etwa pinselartige Ausbreitung annimmt. Hier verbreitert sich das neugebildete Blutgefässnetz ebenfalls, indem sich die Gefässe immer verschmälern bis sie nur kaum mehr zu verfolgen sind.

Die grosse weisse Plaque stellt eine Exsudatmasse vor, welche stellenweise eine grosse Vene gänzlich verdeckt.

Darunter eine Arterie, im ganzen Verlaufe ebenfalls weiss contourirt, einen feinen Ast abzweigend, welcher in Folge der Perivasculitis als ein weisser korkzieherartig gewundener Faden dahinläuft.

Die schwarzen Flecke stellen vereinzelte circumscripte Blutextravase dar.

Das rechte Auge bot anfangs einen ganz kleinen Haufen paralleler Gefässe am oberen Rande des Discus dar, welche aber jetzt gänzlich verschwunden sind;

ihre Länge maass nicht über die halbe Breite des Discus. Uebrigens ist dieses Auge anscheinend normal. In beiden Augen sind die Venen ziemlich normal gross.

Patientin, Frau D., Arbeitersfrau, 62 Jahr, bietet äusserlich nichts Besonderes dar. Lues wird absolut in Abrede gestellt. Sie hat 6 gesunde Kinder, nie mehr gehabt, nie abortirt.

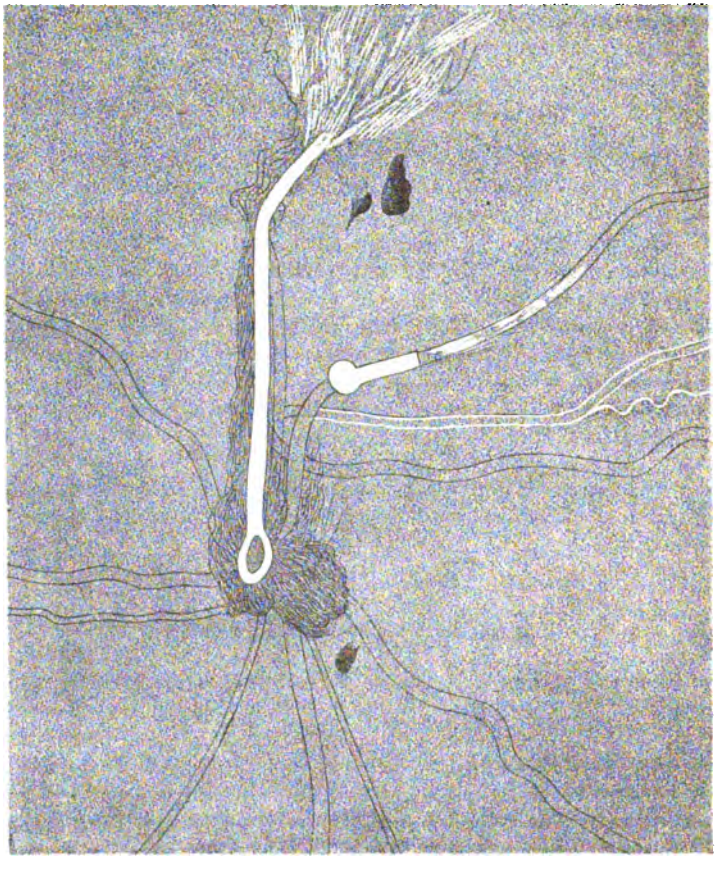

28. August 1890 mit + 2 D V o. d. = $^5/_{18}$ V o. s. = $^5/_{36}$ nach energischer antiluetischer Kur mittelst Kal. jodat. und Sublimat.

16. October 1890 mit + 2 D V o. d. $^5/_8$ V o. s. = $^5/_{12}$.

15. December 1890 mit + 2 D V o. u. = $^5/_8$. Patientin wird entlassen.

15. Februar 1891 Status idem. Dr. J. A. Schutter in Groningen.

Gesellschaftsberichte.

Société française d'ophthalmologie. Sitzung vom 6. Jan. 1891. (Progr. méd.)

Präsident: Herr Parinaud.

Herr Despagnet stellt den sehr seltenen Fall eines 20tägigen Kindes mit angeborener Anophthalmie vor: rechts nur die primäre Augenblase, links

Mikrophthalmie. Die Lider sind völlig ausgebildet, desgleichen die Thränenpunkte.

Herr Gillet de Grandmont hat in einem ähnlichen Falle durch Einführung immer grösserer Glaskugeln die Bindehautsäcke zur Entwickelung gebracht.

Herr Dransart erwähnt, dass ihm in verschiedenen Fällen von Amblyopie, bedingt durch retrobulbäres Exsudat die Incision der Capsula Tenoni gute Erfolge ergeben hat; die Kapselectomie führt er bei Traumen und bei progressiver Myopie aus.

In der Discussion sagt Herr Gorecki an der Hand eines Falles, dass Sehnervenatrophie nicht durch eine geringe Augenverletzung herbeigeführt werden könne.

Herr Parinaud erinnert an die Besserung der retrobulbären Neuritis in der dritten Krankheitswoche.

Herr Chibret hat dreimal mit Erfolg einen beweglichen Cysticercus des Glaskörpers mittelst einer Spritze mit langer Canüle aspirirt.

Herr Despagnet meint, dass die blosse Incision nach v. Graefe genüge: die Spritze sei schwer zu handhaben. In gleichem Sinne äussert sich Herr Galezowski: in einem von ihm operirten Falle sei der Parasit sofort nach dem Einschneiden sichtbar geworden, nachdem sein Sitz vorher genau festgestellt.

Herr Chibret erwidert schliesslich, im Anschluss an eine Bemerkung des Herrn Chevallereau, dass die Operationsstelle natürlich schwer zu beleuchten sei: man müsse eben genau vor allem den Sitz des Cysticercus wissen.

Landau.

Referate, Uebersetzungen, Auszüge.

1) **Ueber die Aetiologie des Chalazion.** Ein Beitrag zur Kenntniss der Tuberculose von Dr. Franz Tangl in Budapest. Aus dem pathologischen Institute der Universität Tübingen. (Beitr. z. path. Anat. u. z. allgem. Path. 1890. Bd. IX.) (Schluss.)

Nähere Details über die Histogenese des Chalazion kann selbstverständlich selbst die genaueste Untersuchung nicht geben, dieselbe könnte höchstens eine neue Bestätigung der von Baumgarten[1] auf experimentellem Wege zweifellos festgestellten Genese des tuberculösen Processes liefern. Immerhin wäre es keine uninteressante und werthlose Untersuchung. Auch will ich mich diesmal in keine weitere Discussion über die Ansichten, besonders von Fuchs und de Vincentiis über die Herkunft der einzelnen histologischen Elemente des Chalazionknotens einlassen. Nur die Bemerkung sei mir noch gestattet, dass die Hypothesen, welche diese Forscher über die Bildung der Riesenzellen aufstellen, wohl kaum mehr annehmbar erscheinen dürften. (Nach de Vincentiis entstünden sie nämlich in den Meibom'schen Drüsen durch Verschmelzung mehrerer Epithelzellen. Fuchs lässt sie theilweise auch ausserhalb der Drüsen, aber immer durch Verschmelzung von Epithel- resp. Rundzellen entstehen.) Nach den diesbezüglichen massgebenden Untersuchungen von Baumgarten müssen wir doch als das Wahrscheinlichste annehmen, dass die Riesenzellen aus einer Zelle durch Kerntheilung ohne nachfolgende Zelltheilung hervorgehen.

[1] Baumgarten, Ueber Tuberkel und Tuberculose. Zeitschr. f. klin. Medicin. Bd. IX und X.

Nicht nur, dass unser bacteriologischer Befund die Aetiologie des Chalazion über allen Zweifel sicher stellt, in ihm haben wir auch zugleich den Schlüssel zum besseren Verständnisse der ganzen klinischen Geschichte dieser Granulationsbildung.

Wir finden schon bei Arlt, Ryba, ja sogar bei Himly die Angabe, welcher seitdem die meisten Ophthalmologen zugestimmt haben, dass das Chalazion am häufigsten bei skrophulösen Individuen auftritt. Dieses Verhältniss wird uns nunmehr um so erklärlicher, als unsere Begriffe über Skrophulose auf der festen Basis ihrer Aetiologie stehen und heute ihr genetischer Zusammenhang mit der Tuberculose nicht mehr angezweifelt werden kann. Hervorheben möchte ich nur, dass die erwähnten Forscher und auch noch Fuchs allerdings über die Skrophulose ganz anderer Auffassung sind. Sie betrachten sie alle, der Virchow'schen Lehre gemäss, als nichts anderes als eine Constitutionsanomalie, die in der „geringen Widerstandsfähigkeit der Gewebe gegen Störungen und geringen Ausgleichungsfähigkeit" (Virchow) besteht. Ich erwähne dies deshalb, um nicht vielleicht den Glauben zu erwecken, als ob man schon seit lange her irgend einen Zusammenhang zwischen Tuberculose und Chalazion angenommen hätte. Besonders deutlich geht dies aus den Erörterungen Fuchs' hervor. Er unterscheidet noch streng zwischen Tuberculose, Phthise und Skrophulose. Trotz der histologischen Aehnlichkeit einiger Stellen mit Tuberkeln glaubt er doch als Beweise gegen die tuberculöse Natur des Chalazion anführen zu müssen, dass tuberkelartige Bildungen im Chalazion doch nur vereinzelt vorkommen, dass das Chalazion nicht multipel auftritt und nicht durch fortschreitende Infiltration sich weiter verbreitet, und schliesslich, dass es nicht wie der Tuberkel verkäst, sondern erweicht. Auf Gaule's Untersuchungen über Hodentuberculose sich stützend, glaubt Fuchs, dass — wie Gaule es für die Hodentuberculose bewiesen zu haben schien, dass dieselbe keine Tuberculose sondern nur eine Phthise ist, die mit einem desquamativen Catarrh der Hodencanälchen ansetzt — auch das Chalazion mit einem Catarrh der Meibom'schen Drüsen anfange und nur den phthisischen Process durchmache, dabei aber durch seine weichen Granulationsmassen wieder einer skrophulösen Entzündung sich nähere. Ich brauche hier nicht noch besonders zu erwähnen, dass das allbekannte spätere Schicksal dieser minutiösen Unterscheidung zwischen Tuberculose, Phthise und Skrophulose die Entdeckung der Tuberkelbacillen entschieden hat. Ich habe das Gesagte auch nur deshalb angeführt, um zu beweisen, dass — ausser Baumgarten's Hinweis auf die Aehnlichkeit mit Lupus — noch Niemand einen Zusammenhang des Chalazion mit der Tuberculose annahm, andererseits aber zu zeigen, dass es schon eine alte klinische Erfahrung ist, dass das Chalazion vorzugsweise bei solchen Individuen auftritt, von denen wir jetzt wissen, dass in ihrem Organismus die Tuberkelbacillen auch anderswo Spuren ihrer unliebsamen Anwesenheit zu erkennen geben.

Die langsame Entwickelung, die Unbeständigkeit der die Neubildung zusammensetzenden Gewebselemente — Necrobiose, Erweichung — und schliesslich die Bildung schwammiger, wuchernder Granulationen — sind ebenfalls sämmtlich charakteristische Eigenschaften, welche wir mit geringer Abänderung fast bei allen Producten der tuberculösen Entzündung vorfinden. Das Fehlen der Verkäsung und die an ihrer Stelle beobachtete „schleimige" Erweichung können wir nicht mehr, wie Fuchs, als unvereinbar mit der Tuberculose halten. Kennen wir doch tuberculöse Processe, bei welchen oft die Verkäsung fehlt (z. B. beim Lupus, in manchen Leichentuberkeln), und andererseits findet man ja auch im Centrum grosser Tuberkelknoten (z. B. im Gehirn) oft eine zäh-

flüssige schleimartige Masse.[1] Bei allen diesen Processen bleibt immer die Hauptsache und der Ausgangspunkt der regressiven Metamorphose die Necrobiose der Zellen, die wir mit Baumgarten als die Folge der unmittelbaren Einwirkung der Tuberkelbacillen betrachten müssen. Wie sich dann die weitere chemische Veränderung der necrobiotischen Elemente gestaltet, hängt auch zum Theil von anderen Umständen und der Beschaffenheit des Organes ab, in welchem der tuberculöse Process abläuft.

Auch das Ausbleiben des multiplen Auftretens und die Gutartigkeit sind durchaus keine Eigenschaften, die von den tuberculösen Entzündungsproducten allein dem Chalazion zukommen oder gar gegen die tuberculöse Natur desselben sprechen, wie es Fuchs glaubte. Ich meine, es wird in dieser Hinsicht genügen, die Worte Baumgarten's anzuführen: „Nicht einmal eine sehr erhebliche locale Malignität können wir als constante Eigenschaft der Tuberculose gelten lassen. Wenn wir sehen, dass aus Individuen, die als Kinder mit dicken Packeten tuberculöser Halslymphdrüsen oder mit einem echten tuberculösen Gelenkfungus behaftet waren, später die kräftigsten, blühendsten Menschen werden"[2] — und weiter: „Solchen Erkrankungen eben deshalb, weil sie als rein locale Erkrankungen auftreten und verlaufen, und weil die von ihnen Betroffenen blühend aussehen und anscheinend nicht hereditär belastet sind, die Bedeutung wirklich tuberculöser Processe bestreiten zu wollen, wie dies noch in neuester Zeit mehrfach von klinischer Seite versucht worden ist, halte ich für verfehlt".[3]

Sobald wir nun die tuberculöse Natur des Chalazion festgestellt haben, tritt an uns die nächste und sehr wichtige Frage heran, auf welchem Wege gelangt das Tuberkelvirus in das Tarsusgewebe? Da können wir drei Möglichkeiten ins Auge fassen. Es wäre möglich, 1. dass die Tuberkelbacillen von der Conjunctiva, oder vom Lidrande oder von der Lidhaut her eindringen; 2. dass die Tuberkelbacillen aus einem in der Nähe befindlichen Entzündungsherd durch die Lymphbahnen in den Tarsus gelangen; 3. dass die Bacillen oder deren Sporen mit dem Blutstrom aus irgend einem manifesten oder latenten Herd des Organismus in das Augenlid geschleppt werden, d. h. dass das Chalazion durch hämatogene Infection erzeugt wird.

Den ersten Infectionsmodus müssen wir nach all' dem, was wir Positives über die tuberculöse Infection wissen, ganz und gar ausschliessen. Die Versuche Baumgarten's haben es zunächst über alle Zweifel sicher gestellt, dass der Tuberkelbacillus durch die unverletzte Conjunctiva oder vollends Haut, wenn überhaupt, nur äusserst schwierig durchdringen kann. „In erster Linie ist die Thatsache zu nennen, dass die Tuberkelbacillen von der unverletzten äusseren Haut oder einer unverletzten äusseren Schleimhaut aus (Kaninchen) unter keinen

---

[1] Auch bleibt es ja noch festzustellen, ob man im Chalazion immer die Verkäsung vermisst. Es wäre leicht möglich und sogar wahrscheinlich, dass zu allererst eine käsige Degeneration der Zellen eintritt und dann erst die Erweichung. In unserem Falle konnte man auch an den Epithelioidzellen schon die Spuren der charakteristischen Necrobiose sehen.

[2] Baumgarten, Ueber latente Tuberculose. Sammlung klin. Vorträge, Nr. 218, S. 9.

[3] Zur Erklärung der Gutartigkeit des Chalazion können wir ausser der geringen Zahl der Bacillen, der eventuellen geschwächten Virulenz, auch noch ein mechanisches Moment heranziehen. Ich glaube, es hat Baumgarten zuerst darauf aufmerksam gemacht, dass das feste straffe Bindegewebe der Cutis oder die Lamina elastica postica corneae den Tuberkelbacillen einen sehr erheblichen Wachsthumswiderstand entgegensetzen können (Lehrb. Bd. II, S. 610). Es ist nicht unwahrscheinlich, dass auch das feste Tarsalgewebe diese Wirkung auf die Proliferation der Tuberkelbacillen ausübt.

Umständen zu inficiren im Stande sind. Man mag ganze Massen höchst virulenter Tuberkelbacillen selbst kräftigst in die (rasirte) unverletzte Haut der Thiere (Kaninchen) einreiben oder täglich enorme Quantitäten derselben in den unverletzten Conjunctivalsack einträufeln, spurlos gehen diese Eingriffe an diesen für die Tuberculose empfänglichsten Thieren vorüber."[1] Sollte aber Jemand, auf diese Thatsache hin, die Möglichkeit aufrecht erhalten, dass vielleicht doch eine zufällige kleine Verletzung der kranken Conjunctiva oder der Haut als Eingangspforte hätte dienen können — so muss man für das Chalazion auch diese Möglichkeit entschieden in Abrede stellen. Denn erstens genügen oberflächliche Verletzungen noch immer nicht (Baumgarten a. a. O), und zweitens müsste sich in diesem Falle unbedingt eine Conjunctival- resp. eine Hauttuberculose entwickeln, denn niemals passirt der Tuberkelbacillus die Eingangspforte, ohne dass „ausnahmslos die Gewebe an der Eintrittsstelle in den Körper einer typischen tuberculösen Erkrankung anheim fallen".[2] Hingegen lehrt die klinische Geschichte des Chalazion, dass es immer in der Tiefe der Augenlidgewebe zu allererst auftritt, bei ganz intacter Haut und Conjunctiva.

Gegen den zweiten Infectionsmodus spricht ebenfalls die ganze Entwickelungsgeschichte des Chalazion. Nirgends finden wir eine Angabe, dass nur eine in den Tarsus geleitete secundäre Entzündung, durch Uebergreifen von einem anderen Herde aus entstanden wäre.

Wir sehen also, dass wir auf den noch einzig möglichen Infectionsmodus durch das Blut, auf die hämatogene Infection angewiesen sind, und wir können auch gar nichts finden, was der Annahme dieses Infectionsweges im Wege stünde. Wir stehen da beim Chalazion demselben Problem gegenüber, wie bei der primären Tuberculose der Lymphdrüsen, der Knochen, der Gelenke und, wie es die Untersuchungen und Erörterungen Baumgarten's im höchsten Grade wahrscheinlich gemacht haben, auch noch sehr vieler anderer Organe, bei welchen man bisher nur eine äussere Infection annehmen zu können glaubte. Wir müssen auch beim Chalazion annehmen, dass aus irgend einem im Organismus verborgenen, möglicherweise ganz latenten Herde die Tuberkelbacillen oder die Sporen derselben in die Blutbahn gelangt sind und, auf diesem Wege in das Tarsusgewebe gerathen, dort die charakteristische entzündliche Gewebsproliferation hervorgerufen haben. Nur die auf diesem Wege in das Tarsusgewebe gelangten Bacillen oder Sporen können eine specifische Entzündung des genannten Gewebes erzeugen — ohne gleichzeitige Mitbetheiligung der Conjunctiva oder der Haut.

Dass es in den meisten Fällen an sichtbaren tuberculösen Herden im Organismus nicht mangelt, lehrt schon die erwähnte klinische Erfahrung, dass das Chalazion vorzugsweise bei Skrophulösen vorkommt. Da werden wir keinen Augenblick in Verlegenheit gerathen, von wo die Tuberkelbacillen in den Blutstrom gelangen konnten. Es ist aber durchaus nicht nöthig, dass sichtliche oder irgend einer klinischen Untersuchung zugängliche anderweitige Herde da seien. Wissen wir doch — dank den Untersuchungen Baumgarten's — welche äusserst wichtige Rolle wir der latenten Tuberculose bei der Entwickelungsgeschichte der manifesten tuberculösen Bildungen zuschreiben müssen. Das Chalazion kann bei sonst ganz gesunden Individuen getroffen werden, bei denen es die einzige und während des ganzen Lebens einzig bleibende sichtbare Localisation des Tuberkelvirus ist. Bei diesen ist dann das Chalazion ebenso

[1] Baumgarten, Lehrb. d. pathol. Mykologie. Bd. II. S. 610.
[2] Baumgarten, a. a. O. S. 633.

das einzige äussere Zeichen der tuberculösen Infection, wie bei anderen es die skrophulösen Lymphdrüsen am Halse sein können.

Schliesslich muss ich mich noch, eben auf Grund dieser ätiologischen Erörterungen, gegen die fast allgemein angenommene Ansicht aussprechen, nach welcher bei der Bildung des Chalazion das Primäre die Erkrankung der Meibom'schen Drüsen wäre und die Bindegewebswucherung erst secundär hinzutrete. Nach dem angenommenen Infectionsmodus müssen die Tuberkelbacillen wohl zuerst in das Bindegewebe gelangen, hier eine Proliferation der Bindegewebszellen anregen, die dann wahrscheinlich erst secundär das Drüsenparenchym in Mitleidenschaft zieht. Dies genauer festzustellen, wird die Aufgabe eingehender histologischer Untersuchungen sein.

— — —

2) **Ueber diabetische Netzhautentzündung**, von Prof. Dr. J. Hirschberg. (Deutsche med. Wochenschr. 1890, Nr. 51 u. 52.) (Fortsetzung.)

Die gewöhnliche, entwickelte Form der albuminurischen Netzhautentzündung sieht ganz anders aus und ist gar nicht damit zu vergleichen: es besteht Trübung und Schwellung der Sehnervenscheibe; von hier aus ergiesst sich eine zarte Trübung mehrere Millimeter weit in die Netzhaut; auf dem getrübten Grunde heben sich die grösseren (Exsudat-) Flecke und Blutungen kräftig ab; die kleineren Herde in der Netzhautmitte sind sternförmig angeordnet.

Es giebt allerdings auch albuminurische Netzhautentzündungen, namentlich beginnende, mit mehr umschriebenen zahlreichen Herden; aber auch diese könnte man nur nach ungenauen Beschreibungen einzelner Bücher, nicht nach der Naturbeobachtung mit jener diabetischen Form verwechseln. Das Aussehen ist ein ganz anderes als bei der geschilderten diabetischen Form.

a) Selbst im allerersten Beginn der albuminurischen Netzhautentzündung, wo auf dem einen Auge der gelbe Fleck noch wie fein gepflastert aussieht, auf dem anderen schon einige helle Streifen daselbst entwickelt sind, findet man bereits den Sehnerven getrübt, undeutlich begrenzt, die Venen erweitert, Caliberänderungen der Arterien.

b) Bei ganz unbedeutender Sehstörung, die seit 2 Monaten besteht und wieder nachgelassen (R. Sn XX : 15′, L. Sn XV in 15′, bds. feinste Schrift), sieht man — vgl. Fig. 1 — neben den zahlreichen feinen und feinsten hellen Herden in der Netzhautmitte (S) und am Rande des Sehnerven (H), einem grösseren (E) und zahlreichen punkt- und strichförmigen Blutungen (B), auch einzelnen, krystall-glänzenden Punkten (c), eine sehr deutliche Erweiterung der Venen, Unregelmässigkeiten der Arterien (a, Sclerose) und eine Trübung des Sehnerven, welche in die Netzhaut hineinstrahlt.

Die Figur stellt das aufrechte Netzhautbild des rechten Auges dar von einem 35jährigen, der wohl schon zwei Jahre an Kopfschmerz leidet, aber nicht an Uebelkeit oder Herzklopfen. Der Urin enthält reichlich Eiweiss, der Puls ist hart. (Die Skizze ist von Herrn Dr. Michaelsen.) Auf dem zweiten Auge, welches noch vollständig normale Sehschärfe besitzt (S = 1), sieht man schon 1) Sclerose der Netzhautarterien, 2) eine Trübung, welche in speichenförmigen Streifen vom Sehnerven in die Netzhaut ausstrahlt, 3) kleine helle Herde am Schläfenrande der Sehnerven; der gelbe Fleck ist frei.

c) Bei noch ziemlich frischer albuminurischer Netzhauterkrankung, aber stärkerer Sehstörung, finden sich in der Mitte grössere helle, bläulich weisse

Herde; aber auch der Sehnerv ist geröthet und undeutlich begrenzt, die Venen erweitert, unregelmässig, mit Blutscheiden.

So sah ich es bei einer 17jährigen mit chronischer Nierenentzündung seit zwei Jahren, und erst 14 Tage lang bestehender Sehstörung ($S = {}^1/_{24}$). Schon nach zwei Monaten ist daraus die grosse weisse Wallbildung um den Sehnerven von 3 P Breite, 6 P Länge hervorgegangen. Schwere urämische Erscheinungen; der Urin enthält viel Eiweiss, theils blasse, theils körnige Cylinder. Nach weiteren zwei Monaten tödlicher Ausgang.

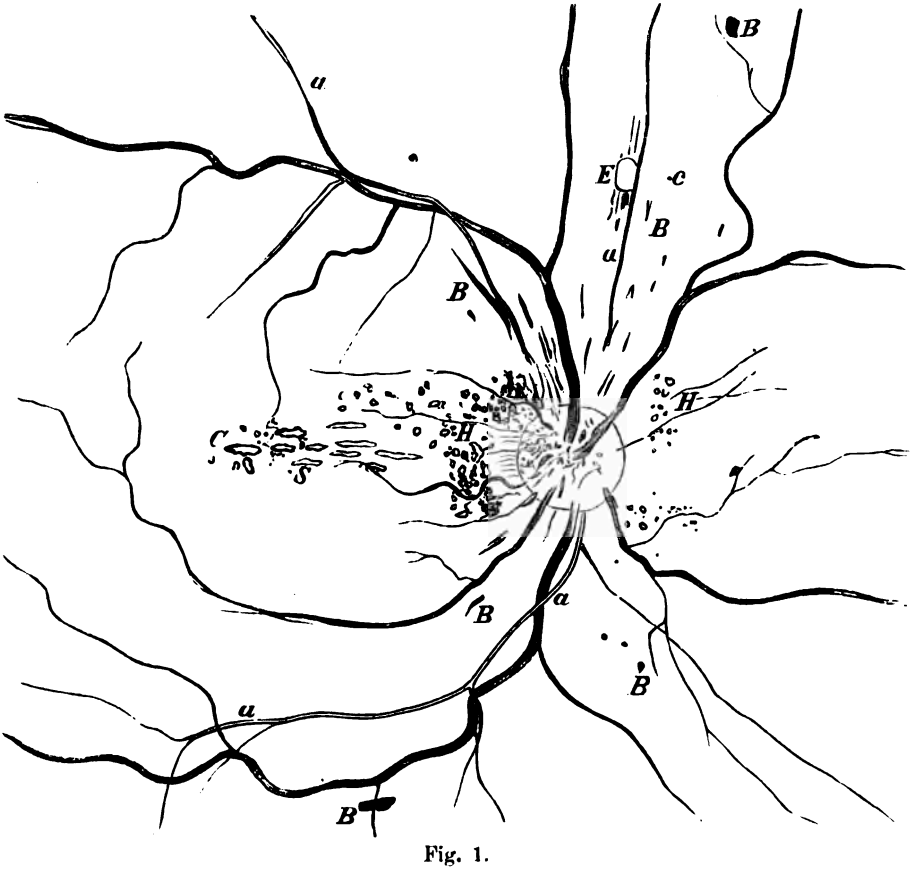

Fig. 1.

d) Auch bei entwickelter albuminurischer Netzhautentzündung kommen gelegentlich Gruppen heller Herde in der Netzhautmitte vor, zwischen dem oberen und dem unteren Schläfenast der Centralarterie; und kleine Blutungen, doch scheint mir, bei genauerer Betrachtung, eine Verwechselung ganz unmöglich zu sein. Denn die diffuse, wallförmige Trübung der Netzhaut um den gleichfalls getrübten Sehnervenkopf, die Erweiterung der Netzhautvenen und Verengerung der Arterien charakterisirt diese albuminurische Form, welche übrigens nach meinen Beobachtungen eine sehr üble Vorbedeutung hat: die Kranken unterliegen in etlichen Wochen oder Monaten dem Nierenleiden,

auch wenn der sogenannte Augenarzt erst mit dem Augenspiegel die Diagnose gestellt hatte.

Am 9. Mai 1890 kam in meine Privatsprechstunde, wegen einer seit zwei Monaten bestehenden Sehstörung, ein 40jähriger Mann, der sich sonst für gesund hielt. Die Sehstörung war nicht sehr bedeutend; jedes Auge konnte mit passenden Gläsern noch feine Schrift lesen ($S = 1/3$), aber das Gesichtsfeld hatte beiderseits eine sectorenförmige Einengung. Der Augenspiegel zeigte beiderseits

Fig. 2.

ein typisches Bild albuminurischer Netzhautentzündung. (Vgl. Fig. 2, aufrechtes Bild der Netzhaut des rechten Auges, nach einer Skizze des Hrn. Dr. Michaelsen.)

Der Sehnerv ist geschwollen und so trübe, dass man seine Begrenzung kaum wahrzunehmen im Stande ist. Die ihn umgebende Zone der Netzhaut von 2 mm Breite ist ebenfalls ganz trübe und verwischt, so dass die Netzhautgefässe, besonders nach unten und nach der Nasenseite, streckenweise ganz verdeckt erscheinen. An der Grenze der Netzhauttrübung sieht man Gruppen feiner heller Herde, nasenwärts (B_1), nach unten (B_2), besonders aber schläfen-

wärts gegen die Netzhautgrube zu (*A*), wo die Flecke ganz dicht gedrängt, wie pflasterförmig erscheinen. Hier und da sind auch einige grössere (Exsudat-) Flecke vorhanden (*E*). Kleine Blutungen sieht man am Rande des Sehnerven (H_1), am Rande der Netzhauttrübung (H_2) und jenseits derselben (H_3). Alle Venen sind stark erweitert, die Arterien verengt, einzelne (bei *G*) mit knotenförmiger Verdickung versehen. Der Urin enthielt reichlich Eiweiss und faserigkörnige Cylinder; specifisches Gewicht 1013. Herzvergrösserung, Lungencatarrh. Der Kranke wurde zur Milchkur auf's Land gebracht, kehrte aber bald zurück mit verschlechterter Sehkraft ($S = {}^1/_{12}$) und gesteigerter Athemnoth und starb urämisch am 10. Juni 1890, einen Monat, nachdem ich die Diagnose gestellt.

Somit glaube ich die mit dem Augenspiegel erkennbaren Unterschiede zwischen der diabetischen Hauptform der Netzhautentzündung und zwischen der albuminurischen genügend klargelegt zu haben.[1]

Der negative Standpunkt, der sich in dem folgenden Satz[2] ausspricht: „Man sieht bei Diabetes mellitus alle Augenerkrankungen, welche überhaupt vorkommen, aber keine, die in der Weise sich dazu verhielte, wie z. B. Retinitis albuminurica zur Albuminurie oder wie die Retinitis syphilitica zur Syphilis", scheint mir gegenüber meinen positiven Befunden (und denen der früheren Beobachter) nicht recht haltbar, ausserdem wenig fruchtbar für die Wissenschaft und wohl auch nicht sehr förderlich für die Praxis zu sein. Es ist doch wiederholentlich gelungen, mit Hülfe der schärfer erfassten Krankheitsbilder sofort einen vorher nicht erkannten Diabetes zu diagnosticiren; und mehr als einmal hatte auch der Kranke erheblichen Nutzen von der richtigen Diagnose.

Um übrigens den Gegenstand möglichst zu erledigen, will ich noch auf einen Punkt aufmerksam machen:

Es giebt eine wirkliche diabetische Netzhautentzündung, welche im Augenspiegelbild der albuminurischen einigermassen ähnlich sieht; dann handelt es sich um eine Complication der diabetischen Hauptform mit stärkeren Blutungen, bezw. mit Venenthrombose. Es scheint dies nur selten vorzukommen; ich habe nur einen Fall beobachtet, wo das eine Auge diese, das andere die gewöhnliche Form der diabetischen Netzhautentzündung zeigte.

Fall 7. Ein 65jähriger Herr von auswärts kam am 30. October 1889, weil er seit 4 Wochen Schlechtersehen, nur des linken Auges, beobachtet. Vor 3 Jahren war Diabetes durch Mattigkeit und häufiges Harnlassen erkannt worden. Jetzt ist das Befinden gut. Aber der Harn enthält 3 % Zucker, keine Spur von Eiweiss. Rechts Sehkraft und Gesichtsfeld normal, links $S = {}^1/_{12}$, Gesichtsfeldgrenzen normal, Dunkelfleck in der Netzhautmitte (von 3—8° Halbmesser).

Rechts besteht eine zarte Netzhautveränderung, einige strichförmige Blutungen, einige kleine helle Herde, hier und da ein heller Herd mit Blutung. Links ist eine ausgedehnte Trübung der Netzhautmitte mit schon gröberen hellen Flecken und mit stärkeren Blutungen längs der erweiterten Venen nachzuweisen.

Carlsbader Cur. — Am 16. November 1889 ist der Urin völlig normal, Sehkraft und Netzhaut unverändert.

Bisher habe ich nur die (mit dem Augenspiegel sichtbaren) Unterschiede zwischen der diabetischen Hauptform und der albuminurischen Netzhautentzün-

---

[1] Auf einige wichtige Punkte ist schon früher die Aufmerksamkeit gelenkt worden.

[2] Verhandl. der Berliner med. Gesellsch. Bd. XIX. S. 169, Sitzung vom 17. October 1888.

dung zu schildern versucht, aber die wichtige Frage noch nicht berührt: Was bedeutet denn bei der diabetischen Netzhautentzündung das Auftreten von Eiweiss im Urin? Darf man dies dazu verwerthen, um das Vorhandensein einer diabetischen Netzhautentzündung in Frage zu stellen? Ganz gewiss nicht.

Soviel ist klar, dass die geschilderte diabetische Netzhauterkrankung vorkommt ohne Eiweissausscheidung (4 Fälle von 6); und genau in derselben Form vorkommt, wiewohl anscheinend seltener, mit Eiweissausscheidung (2 Fälle von 6). Soviel ist ferner klar, und auch von mir durch zahlreiche eigene Beobachtungen bestätigt, dass bei eingewurzeltem Diabetes nicht blos häufig, sondern ziemlich regelmässig[1] im Laufe der Jahre zu dem Zucker noch Eiweiss im Harn auftritt,[2] ohne dass dadurch der Charakter der Grundkrankheit sich wesentlich ändert. In einzelnen, sehr lange bestehenden Fällen schwindet sogar der Zucker völlig,[3] wenigstens für längere Zeit, während Eiweiss immer ausgeschieden wird; und die durch den Diabetes gesetzte Ernährungsstörung macht sich doch weiter geltend durch die bekannten Folgekrankheiten, wie Gangrän des Unterschenkels, hämorrhagisches Glaucom u. dgl. mehr. Der Umstand, dass gelegentlich bei der diabetischen Netzhautentzündung Eiweiss im Harn beobachtet wird, ist nur ein Ausdruck der Thatsache, dass dieses Netzhautleiden lediglich bei eingewurzeltem, vorgerücktem Diabetes vorkommt; stempelt aber die Augenkrankheit nicht zu einer nephritischen. Nach Frerichs (S. 78) ist wirkliche Nierenentzündung selten bei den Zuckerharnruhr. Derselben Ansicht sind Cantani[4] und Senator (a. a. O. S. 441) und Ewald (a. a. O. S. 258).

Aber immerhin kommt Nierenentzündung vor als Folgekrankheit des Diabetes, mit Cylindern im Harn, Herzvergrösserung u. s. w., und bewirkt urämische Erscheinungen, allgemeine Wassersucht und tödlichen Ausgang. Somit können wir uns nicht wundern, mit dem Augenspiegel gelegentlich Mischformen zu entdecken, wo die diffuse Netzhaut- und Sehnerventrübung und die grösseren (Exsudat-) Flecke der Albuminurie neben den charakteristischen Herdgruppen des Diabetes sich finden, gerade so wie im Harn neben dem Zucker das Eiweiss und die geformten Bestandtheile.

Fall 8.[5] Am 11. December 1881 kam ein 59jähriger Mann und klagte über Sehstörung. Ich untersuchte ihn mit dem Augenspiegel und stellte die Wahrscheinlichkeitsdiagnose auf Glycosurie mit Albuminurie. Die Diagnose wurde durch die sofort vorgenommene Untersuchung des Urins bestärkt.

Gesichtsfeld beiderseits ziemlich normal. Die centrale Sehschärfe des rechten Auges ist beträchtlich herabgesetzt. (Dasselbe zählt Finger auf 4—5'

---

[1] „Zuweilen kommt im Harn Eiweiss vor, bald zu Anfang, — bald dagegen später, nach längerem Bestande des Diabetes, wenn sich in der Niere Veränderungen entwickeln." Frerichs a. a. O. S. 66.

„Nur ein geringer Bruchtheil der Kranken (10—15 %) scheidet Eiweiss neben Zucker aus und von diesen die Mehrzahl nur vorübergehend." Ewald a. a. O. S. 257.

[2] Sehr selten ist der umgekehrte Fall, dass nach jahrelanger Eiweissausscheidung schliesslich noch Zucker auftritt.

[3] Das Verschwinden des Zuckers hat in den früheren Perioden der Krankheit eine gute Bedeutung, in den späteren nicht mehr.

[4] Der Diabet. mellit., deutsche Ausgabe, Berlin 1877, S. 328. „Die Nieren scheinen nur in Folge der Inundation und der Irritation, welche beim Diabetes durch Polyurie und beständige Melituric erfolgt, afficirt zu werden." Schade, dass dies vortreffliche Werk nicht besser übersetzt ist.

[5] Schon in meiner früheren Arbeit mitgetheilt; hier abgekürzt.

und erkennt mit + 6 Zoll Sn 13 mühsam. Das linke Auge sieht etwas besser; erkennt Sn 200:15′ und liest mit + 6 Zoll Sn 4:8″.)

Die Figur giebt das aufrechte Bild des rechten Auges. Die schraffirten Stellen bedeuten Blutungen; die einfach contourirten aber weisse Herde in der Netzhaut. Die feine Punctirung bedeutet Netzhautinfiltration (zarte Trübung). *v* bedeutet Netzhautvenen, *a* Arterien. Die Stelle der Papille ist leicht zu erkennen. — Fig. 3b giebt das aufrechte Netzhautbild des linken Auges.

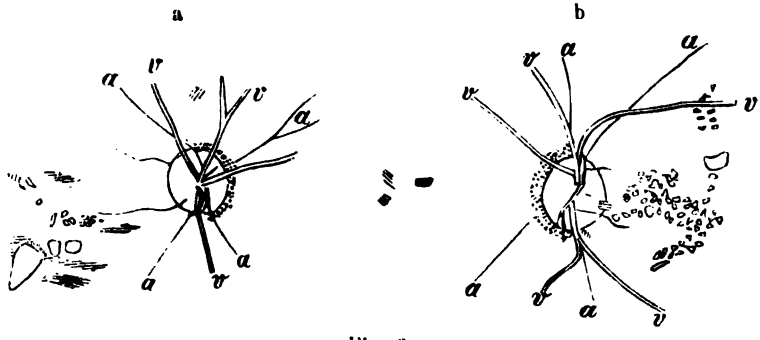

Fig. 3.

Im weiteren Verlauf wurde nur Eiweissausscheidung beobachtet, der Kopfschmerz nahm zu, in der Netzhautmitte bildete sich eine strahlenförmige Figur.

Fall 9. Eine 57jährige Frau leidet, wie zwei ihrer Brüder, und zwar seit 3 Jahren an Diabetes, seit einem halben Jahre an Albuminurie. Der Zuckergehalt betrug $2^3/_4$ % höchstens, specifisches Gewicht niedrig, Harnmenge 2 bis 3 Liter. Seit einigen Wochen klagt sie über Sehstörung. S noch ziemlich gut (= $^1/_2$, Gesichtsfeld frei). Sehnerv wenig verändert. In der Netzhaut sitzen 1. feine helle punktförmige Herde, 2. grössere helle (Exsudat-) Flecke, 3. Blutungen, a) punktförmige, b) grössere, c) einzelne grössere mit hellerer Mitte; 4. Venen erheblich verbreitert, Arterien eng.

Fall 10. Ein Herr in den 40er Jahren kam am 25. April 1889 wegen einer erst seit 14 Tagen beobachteten Sehstörung. Vor 2 Jahren litt er an Durst und Abmagerung, Diabetes wurde nachgewiesen; jetzt enthält der Harn nur Eiweiss, keinen Zucker. (Vor 2 Jahren linksseitiger Schlaganfall.)

S beiderseits $^1/_5$; Gesichtsfeld ziemlich gut. Sehnerv normal, in der mittleren Partie der Netzhaut ganz kleine umschriebene helle Herde und Blutfleckchen. Hier ähnelt das Netzhautbild der rein diabetischen Form, obwohl zur Zeit der Sehstörung nur Eiweiss, kein Zucker mehr nachweisbar ist.

Das Vorhandensein der Mischform spricht also nicht gegen die Annahme der rein diabetischen Netzhautentzündung.

Nachdem ich die Differentialdiagnose der letzteren gegenüber der albuminurischen abgehandelt habe, will ich noch mit wenigen Worten auf die anderen punkt- und strichförmigen Netzhautentzündungen eingehen, obwohl man die Sache eigentlich mit der Bemerkung erledigen könnte, dass — eben keine andere Form so aussieht.

a) Mit einer syphilitischen Netzhautentzündung könnte uns Niemand so leicht täuschen, auch wenn er selbst diabetisch wäre.[1] Wenn wir von den

[1] Diabetes nach Syphilis habe ich schon mehrere Male beobachtet.

seltenen gummösen Hervorragungen absehen, so sind die kleinen hellen Herde, die wir in der Netzhautmitte bei syphilitischer Entzündung des Augengrundes (Chorioretinitis) beobachten, hauptsächlich Veränderungen der hinteren Netzhautschichten und des Pigmentblattes; es sind rundliche, rosafarbene, später gelbliche und schliesslich weisse, nach längerem Bestande nur selten ganz pigmentfreie Fleckchen; nicht aber solch' vollkommen pigmentlose, weisse, glänzende Infiltrate des eigentlichen Netzhautgewebes, wie bei der diabetischen Entzündung.

Eine 63jährige Dame kommt August 1890. Im 18. Jahre, 1 Jahr nach der Verheirathung, erlitt sie unter heftigem Kopfschmerz Sehstörung und Lähmung des Abducens auf dem linken Auge. Seit 2 Jahren ist Diabetes (1 %) beobachtet. Rechts ist die Sehkraft ziemlich gut, links sehr schlecht.

Rechts sind einige scharf umrissene gelbweisse Flecke in der Mitte des Augengrundes zu sehen, links zahlreiche mit wenigem, aber deutlichem Pigment, ausgesprochene Pigmentnetze in der Peripherie, Atrophie des Sehnerven.

b) Die senile Veränderung der Netzhautmitte geht auch von der Hinterfläche der Netzhaut aus, durch Wucherung der Glaslamelle der Aderhaut: selbst wenn gelegentlich kleine helle Infiltrate der Netzhaut hinzutreten, so ist doch (abgesehen von dem hohen Alter der Kranken und dem ganz chronischen Verlauf) die meist wabenähnliche Beschaffenheit der Herderkrankung in der Netzhautmitte mit ihren Krystallbildungen und die greisenhafte Sclerose der Netzhautarterien massgebend für die Diagnose. (Vgl. meine Abbildung, Centralbl. f. A. 1889, S. 258.)

c) Die gewöhnliche centrale Netzhautentzündung, die Hauptursache der sogenannten scotomatösen Sehstörungen, setzt zarte, wolkenähnliche Herde in der Mitte des Augengrundes, welche gleichfalls in den hinteren Lagen der Netzhaut belegen sind.

d) Die gichtische Netzhautentzündung[1] ist einigermassen ähnlich; auch hier handelt es sich um kleine Blutungen, um kleine helle Punkte und Striche in der mittleren Partie der Netzhaut. Abweichend ist die mehrstrahlige und netzförmige Anordnung der Herde, die Lage hinter den Netzhautgefässen und das spurlose Verschwinden der Netzhauterkrankung. Ausserdem ist der Urin frei von Zucker. Der Augenspiegelbefund überhebt uns nicht der Harnprobe, sondern fordert uns dazu auf. Automatische Diagnosen giebt es nicht in der Heilkunde, wenigstens nicht bei den inneren Krankheiten.

Nach dieser diagnostischen Abschweifung kehre ich zu der diabetischen Netzhautentzündung zurück und bespreche kurz die Vorhersage und die Behandlung derselben.

Die diabetische Netzhautentzündung ist immer eine ernste Erkrankung, und zwar in doppelter Hinsicht. Einmal ist die Aussicht gering, dass die Sehstörung gehoben werde. Im Gegentheil ist Fortbestehen derselben, sogar Verschlimmerung zu befürchten; aber nicht Erblindung, nicht Unfähigkeit allein umherzugehen. Andererseits ist die Gesammterkrankung immer eine schwere und eingewurzelte, wiewohl manche Kranke sich noch leidlich wohl fühlen.

Um von Heilung[2] des Diabetes nicht zu sprechen, selbst ein Rückgang

[1] Vgl. C. f. A. 1882, S. 333. — Hierher gehört ein Theil der Ret. punctata albescens (Mooren). Uebrigens will ich beiläufig erwähnen, dass die Frau, deren Augengrund ich 1882 abgebildet und die damals nur Harnsäurevermehrung zeigte, in letzter Zeit diabetisch geworden ist.

[2] Am 14. Juli 1887 consultirte mich ein 40jähriger Herr wegen Bindehautcatarrh.

oder Stillstand ist kaum zu erwarten. Doch können die Kranken noch Jahr und Tag leben, wenn nicht gelegentlich eine solche Katastrophe, wie Gangrän des Unterschenkels, hinzutritt. Immerhin ist die allgemeine Prognose etwas besser, nach theoretischen Gründen wie nach der Erfahrung, als bei den stark hämorrhagischen Formen der diabetischen Netzhauterkrankung.

Die Behandlung der diabetischen Netzhautentzündung ist die des Diabetes überhaupt. Von einer vernünftigen Diät und dem Gebrauch der Carlsbader Wässer habe ich noch die verhältnissmässig besten Erfolge gesehen; auch von salicylsaurem Natron und von Jodkali; ausserdem müssen die Augen geschont und Schutzbrillen getragen werden. (Schluss folgt.)

---

3) Ueber die Entwickelung des Unterrichts in der Augenheilkunde an den deutschen Universitäten, von Prof. Dr. A. v. Hippel, Geh. Medicinalrath. (Klin. Jahrbuch II. S. 101.)

Verf. spricht sich am Schlusse seiner übersichtlichen Darstellung über die weiterhin zu erstrebenden Ziele des ophthalmologischen Unterrichts aus. Die Ophthalmologie soll, abgesehen von feinerer Operationstechnik, Gemeingut aller wissenschaftlich gebildeten Aerzte sein. Die Kliniken müssen mit allen erforderlichen Unterrichtsmitteln ausgerüstet sein; für die Anordnung der Plätze im Hörsaal erscheint am zweckmässigsten die Aufstellung von Stühlen zu ebener Erde, damit die Zuhörer jeden Augenblick ohne wesentliche Störung an den Kranken herantreten und ihn genau besichtigen können. Bei sehr grosser Hörerzahl empfiehlt sich gruppenweise abwechselnde Theilnahme an der Untersuchung. Das sechste oder siebente Semester soll der Studierende dazu verwenden, die Technik des Augenspiegelns zu lernen und sich mit den physikalischen Untersuchungsmethoden des Auges theoretisch vertraut zu machen. Ein zweistündiger Cursus und eine einstündige Vorlesung reichen dafür aus. Dem Besuch der ophthalmologischen Klinik widmen die Studirenden am zweckmässigsten die drei letzten Studiensemester, während deren sie auch einen Augenoperationscursus zu nehmen und einstündige Vorlesungen über schwierigere Capitel der Augenheilkunde zu hören haben. Für die Klinik genügen fünf Stunden wöchentlich; wo grössere Polikliniken vorhanden sind, könnte die Klinik auf vier Stunden reducirt werden, um dafür eine Stunde mit den Praktikanten ein grosses Material eingehend auszunutzen. Vor den Zuhörern sind auch Augenoperationen auszuführen. Jeder Arzt sollte im Nothfall eine Iridectomie und einfachere Operationen machen können. Schwarz.

---

4) Ueber die kleinsten wahrnehmbaren Gesichtswinkel in den verschiedenen Theilen des Spectrums, von W. Uhthoff. (Ztschr. f. Psychologie und Physiologie d. Sinnesorgane. I. 3.)

U. ergänzt seine früheren Untersuchungen über das Verhalten der S. bei verschiedenen Beleuchtungsintensitäten und verschiedenen Wellenlängen im Spectrum durch weitere, mit Prof. Koenig zusammen ausgeführte Untersuchungen, durch welche er mit möglichster Schärfe den kleinsten Gesichtswinkel in den

---

Im Sommer hat er stets Eczem. Als er vor 15 Jahren seinen diabetischen Vater (der auch an dieser Krankheit später verstarb) nach Carlsbad begleitete, wurde bei ihm selber Durst, Polyurie und 2,58 % Zucker festgestellt. Er wurde aber geheilt und hat in den 15 Jahren nie wieder Erscheinungen gehabt. Der Urin ist frei von Zucker. Aber nach Carlsbad muss er doch wieder, wegen Magenbeschwerden.

verschiedenen Theilen des Spectrums bestimmen konnte. Als Object diente ein feines Drahtgitter, in welchem die einzelnen Drähte genau um ihre Dicke auseinanderstanden. Die Helligkeit wurde so gewählt, dass bei einer weiteren Steigerung derselben keine Verminderung des kleinsten wahrnehmbaren Gesichtswinkels eintrat. Für Wellenlängen von 605 und 575 $\mu\mu$ genügte Gaslicht, für die andern musste Zirkonlicht verwendet werden. Es ergab sich, dass die grösste erreichbare S. in den verschiedenen Theilen des Spectrums im Wesentlichen dieselbe ist, sobald es nur gelingt, ein hinreichend helles spectrales einfarbiges Feld herzustellen. Wird die Breite eines Drahtes und eines Zwischenraumes zusammen als kleinstes Object gerechnet, so beträgt für Koenig der kleinste Gw. 65,6 Secunden, die dazu gehörige Netzhautbildgrösse 0,00468 mm, für Uhthoff Gw. = 55,2 Secunden, Netzhautbildgrösse 0,004 mm. Daraus lässt sich nach v. Helmholtz schliessen, dass der Durchmesser der percipirenden Netzhautelemente in der Netzhautgrube für Koenig zwischen 0,00234 mm und 0,00468 mm liegt, für Uhthoff zwischen 0,002 und 0,004 mm.

Schwarz.

---

5) **Untersuchungen zur vergleichenden Physiologie der Iris.** I. Mittheilung. Von Dr. Eugen Steinach. (Pflüger's Arch. XLVII.)

Vorliegende Mittheilung betrifft umfassende und sorgfältige Untersuchungen über die Irisbewegung bei den Wirbelthieren und die Beziehung der Pupillarreaction zur Sehnervenkreuzung.

Bei den meisten Fischen verläuft die Pupillarreaction auf Licht so langsam und schwach, dass sie nur durch vergleichende Messungen nachweisbar ist, bei einer kleineren Gruppe ist sie deutlich zu sehen. Bei den Amphibien ist sie ausgiebiger, aber nur, wenn die Thiere vorher einige Zeit im Dunkeln waren. Bei den Reptilien und noch mehr bei den Vögeln reagirt die Iris sehr rasch und kräftig, entsprechend dem bei diesen Classen aus quergestreiften Muskelfasern bestehenden Sphincter. Bei Reptilien finden sich auch zuerst in der Wirbelthierreihe continuirliche, zum Theil vom Lichtreiz unabhängige Pupillarschwankungen; zu diesen tragen noch bei: Mitbewegungen, elastische Nachschwankungen und hydraulische Ursachen (abhängig von Puls und Athmung).

Bei sämmtlichen durch totale Faserkreuzung im Chiasma ausgezeichneten Thieren — Fischen, Amphibien, Reptilien, Vögeln, niederen Säugern (bis in die Ordnung der Nager) — besteht directe, aber keine consensuelle Pupillarreaction. Ebenso verhält sich das Kaninchen, was Verf. unter Hinweis auf Gudden's Arbeiten dadurch erklärt, dass beim Kaninchen nur Sehfasern, nicht aber Pupillarfasern in dem hier schwachen ungekreuzten Bündel verlaufen. Erst von den Raubthieren an betheiligen sich Sehfasern und Pupillarfasern gleichmässig am Aufbau des ungekreuzten Bündels.

Bei allen Thieren mit totaler Sehnervenkreuzung sind die beiden pupillenverengernden Centren vollständig getrennt und verlaufen auch die centrifugalen Pupillarfasern total gekreuzt. Bei den Thieren, bei welchen sich die centripetalen Pupillarfasern (des Opticus) partiell kreuzen, thun dies auch die centrifugalen Fasern (des Oculomotorius). Ausserdem besteht hier noch eine Verbindung der Oculomotoriuskerne durch Commissurenfasern. Durch diesen mehrfachen Faseraustausch zwischen den beiderseitigen Reflexbahnen ist es auch erklärlich, dass die consensuelle Reaction gleich der directen, dass somit auch bei ungleicher Beleuchtung beider Augen unter normalen Verhältnissen beide Pupillen gleich weit sind.

Die Erscheinung des einseitigen Reflexes hängt nicht mit der Trennung

der Gesichtsfelder zusammen, da es Thiere (Eulen) mit theilweise gemeinschaftlichem Gesichtsfeld und trotzdem nur directer Pupillenreaction giebt.

Die Netzhaut ist auch durch Licht erregbar, welches von der Aderhautseite aus auf sie fällt. Schwarz.

---

6) **Die Trachombehandlung einst und jetzt**, von Prof. Dr. H. Sattler. (Berlin 1891. Fischer's med. Bchhdl.)

Die Geschichte der Trachombehandlung beginnt bei den alten Egyptern: im Papyros Eber's wird Grünspan als Heilmittel genannt. Die alten Griechen und Römer übten Blepharoxysis des Hippokrates. Vom Verfall der antiken Medicin bis zum Beginn unseres Jahrhunderts liegen äusserst spärliche Nachrichten über das Tr. vor, nach S. nicht wegen Fehlens der Krankheit in Europa, sondern wegen mangelnder Diagnostik. Die aus Egypten zurückkehrenden Truppen Napoleons verbreiteten die Krankheiten in ihren schwersten Formen — es gab 1818 in England allein 5000 blinde Invaliden — und sie wurde gleichzeitig eine Geissel Europas und ein Beobachtungsobject für die Medicin. Die Behandlung bestand damals in Aderlass, „meist bis zur Ohnmacht" oder auch localen Blutentziehungen, manchmal durch hundert und mehr Blutegel, unterstützt durch ableitende, schweisstreibende und abführende Mittel, endlich durch Lichtabschluss und Lüftung. Local wurden indifferente Lösungen, später Adstringentien und gegen die zurückbleibenden Granulationen die Excision oder Aetzung angewendet. Hierzu empfahl John Vetch schon 1820 Höllenstein und Kupfervitriol von Substanz. In den dreissiger Jahren kam der Aderlass mehr ab und schweisstreibende Bäder sowie örtliche Salbenbehandlung in Aufnahme. In Holland und Belgien wurde die sog. Abortivbehandlung mittelst des Lapisstiftes oder sehr starker Höllensteinlösung eingeführt; doch wurde schon damals verdünnten (1—2 %) Silbernitratlösungen, wie sie später A. v. Gräfe empfahl, von einigen Seiten der Vorzug gegeben, welche dem lapis mitigatus in Bezug auf mässige Aetzwirkung annähernd gleichkommen.

Die sorgfältige Touchirung der Conjunctiva, besonders des oberen Uebergangsteils, mit dem Kupferstift wirkt nach S. fast specifisch auf die consecutive Hypertrophie derselben. Bleizucker hat S. als 1—2 % Pinselwasser oder 3 % Salbe bei leichten Formen und Conj. follicularis gute Dienste geleistet.

Um die Langwierigkeit der medicamentösen Behandlung des Tr. mit allen ihren Uebelständen zu umgehen, hat man seit der ältesten bis in die neueste Zeit die Körner durch Ausschaben, Ausquetschen, Ausschneiden, Ausglühen zu entfernen versucht. Die zuerst von Galezowski, dann von Heisroth methodisch geübte Auschneidung des erkrankten oberen Uebergangstheiles hat S. gute Resultate geliefert.

Um jedoch den damit verbundenen Verlust noch gesundungsfähigen Gewebes zu vermeiden, ritzt S. die Follikel an und schabt sie dann mit einem scharfen Löffelchen aus. Um dies auch in den Uebergangsfalten vollständig und sicher zu bewerkstelligen, müssen dieselben gespannt werden. Zum gleichzeitigen Fassen, Spannen und Evertiren hat Herrnheiser eine Pincette angegeben, deren jede Branche zwei unter verschiedenen Winkeln gegen einander verstellbare Enden hat, um zwei Stellen der Falte gleichzeitig fassen und beliebig auseinander ziehen zu können. (Herrnheiser berichtete darüber in der Sitzung des Vereins deutscher Aerzte in Prag vom 16. Januar 1891. Vgl. Prager med. Wochenschr. 1891 Nr. 4 S. 48 ff.) Je nach der Schwere des Falles wendet S. dabei Cocain-Anästhesie, Bromäthyl- oder Chloroformnarkose an und entfernt alles in einer Sitzung unter Sublimatdesinfection (1 : 1000). Starke Schleimhaut-

hypertrophie wird erst durch Pinselung mit 2% Silbernitrat und nach einigen Tagen mit 1:500 Sublimat vorbehandelt, bis die einzelnen Körner deutlich werden. Die Nachbehandlung besteht in Spülung mit Sublimat 1:1000, eventuell Kupfer- oder Alauntouchirung, endlich Tannin als Streupulver (1:3 Borsäure) oder Salbe; bei alten Narbentrachomen empfiehlt sich die gelbe Präcipitatsalbe am meisten.

Die Hauptvorzüge dieser Therapie sind: beträchtliche Abkürzung der Behandlungsdauer, Verhütung der Schrumpfung mit ihren üblen Folgen sowie der Recidive, günstige Beeinflussung begleitender Hornhautprocesse, welche übrigens gleichwie bereits bestehende Lideinstülpung, Trichiasis oder Distichiasis für sich zu behandeln sind.

Ganz acutes Trachom behandelt S. zuerst mit Borsäure- oder schwacher Sublimatlösung, dann der Reihe nach mit 1—2% Bleizucker, 1—2% Höllenstein-, endlich 1:500 Sublimatpinselung; eventuell restirende Follikel werden mechanisch entfernt. Die Erfahrungen aller Autoren, welche Sublimat in geeigneter Weise gegen Tr. gebrauchten, sind günstige (seit Conradi 1784).

Ein ganzes Arsenal von sonstigen gegen Tr. empfohlenen Mitteln stellt Sattler zum Schluss zusammen; ihnen allen zieht er die beschriebene Behandlungsweise vor und setzt die schönsten Hoffnungen auf dieselbe. Perles.

Bibliographie.

1) Beitrag zur Behandlung der chronischen Thränensackerkrankungen, von Silex. Aus der kgl. Universitäts-Augenklinik in Berlin. (Deutsche med. Wochenschr. 1891. Nr. 4.) Verf. verbreitet sich zunächst über die Aetiologie und Symptomatologie der Dacryocystitis und schlägt dann als rationellste Therapie vor, das untere Thränenröhrchen zu spalten, häufiges Ausdrücken des Secretes und ein adstringirendes Augenwasser zu verordnen. Genügt dies nicht, dann ist zur Sondirung mit nachfolgender Durchspritzung zu schreiten; hierzu dient besser ein Adstringens, etwa 1% Zinklösung, als ein Antisepticum; bei Ergriffensein des Knochens hat sich Jodoform-Glycerin bewährt. S. schlitzt lieber das untere Thränenröhrchen als das obere; letzteres nur, wenn mehr Eiter aus demselben kommt. Auf die gleichzeitige Behandlung der Nase, wenn die Untersuchung derselben nicht etwa Polypen, Deviationen oder dergleichen ergiebt, setzt S. kein besonderes Vertrauen. Wird hierdurch der gewünschte Erfolg nicht erzielt, so ist das Sicherste die Exstirpation, welche nach der Schlitzung und Tamponirung durch die Herausschälung oder, wenn dies misslingt, durch Auskratzung der Thränensackgegend en masse zu bewerkstelligen ist. Auch tuberculöse Knochenerkrankungen, welche zu Thränensackleiden geführt hatten und durch Tuberculininjectionen nicht beeinflusst wurden, heilten unter dieser Behandlung. Hernach müssen die Thränencanälchen mit der Glühschlinge usurirt werden. Mehr als die Hälfte der Fälle wird dadurch völlig geheilt. Bleibt geringes Thränen zurück, so beseitigt dieses ein adstringirendes Augenwasser; gegen stärkeres könnte der immerhin nicht ganz gleichgültige Eingriff der Thränendrüsenexstirpation versucht werden.

2) Experimentelle Untersuchungen über Transplantation der Schleimhäute, von E. Djatschenko in Kiew. (Deutsche Medicinal-Zeitung. 1891. Nr. 8.) Durch Versuche an Hunden wurde D. zu dem Ergebniss geführt, dass transplantirte Schleimhäute am besten anheilen, wenn sie ohne An-

wendung starker Antiseptica, möglichst aseptisch behandelt, nach Entfernung des überflüssigen Fettgewebes in steriler physiologischer Kochsalzlösung abgespült werden, dann die Wundfläche möglichst innig ohne zwischenliegende Blutschicht und möglichst vollständig bedecken sowie vor Vertrocknung geschützt werden.

3) Ueber Infection und Desinfection von Augenwässern, von Franke. Vortrag, gehalten im ärztl. Verein in Hamburg am 13. Januar 1891. F. empfiehlt zur Herstellung von aseptischen Augentropfwässern Sublimatlösung 1:10000 zu verwenden.[1] Atropin- und Cocainlösungen sollen darin auf Jahre hinaus keimfrei bleiben. Für die Praxis genügte F. ein Zusatz von 2 Tropfen einer 1 % Sublimatlösung zu 10 gr der betreffenden Alkaloidlösung. Sterilisation durch Kochen erklärt F. für umständlicher[2] und weniger nachhaltig; das Verfahren hat F. seit $2^1/_2$ Jahren jede Reizung der Conjunctiva durch Tropfwässer verhütet.

4) Ueber das Wesen der Hemeralopie. Vorläufige Mittheilung von Dr. Otto Schirmer. (Deutsche med. Wochenschr. 1891. Nr. 3.) S. hat an 50 Fällen von Hemeralopie aus verschiedenen Ursachen beobachtet, dass die Schwellenempfindlichkeit, welche nach $^1/_4$stündiger Adaptation erheblich gegenüber der Norm herabgesetzt war, bei noch länger dauernder Adaptationszeit ansteigt und bei genügend langem Dunkelaufenthalt ($^1/_2$—12 Stunden) endlich das normale Empfindlichkeitsmaximum erreicht, dass also eine Erhöhung der Reizschwelle nicht vorliegt. Die Vorwanderung des Pigmentepithels spielt nach S. vorwiegend bei der Adaptation für höhere Helligkeitsgrade eine Rolle. Demgemäss haben Albinos bei beträchtlich gesteigerter Beleuchtungsintensität herabgesetzte Empfindlichkeit. S. vermuthet, dass das hemeralopische Auge deswegen unmittelbar nach dem Eintritt ins Dunkle stark herabgesetzte Schwellenempfindlichkeit zeigt, weil es abnorm lichtempfindlich ist, sich also verhält wie ein vorher geblendetes normales Auge; es hat die Adaptation einen grösseren Weg beim Hemeralopen zu durchlaufen und schreitet vielleicht auch langsamer vor als in der Norm; bedarf also hierzu auch einer abnorm langen Zeit. So ist das Wesen der Hemeralopie nach S. aufzufassen, nicht aber als Schwellenanomalie (Uhthoff) oder als blosse Adaptationsverlangsamung (Treitel).

5) Neue Operationsmethode des Strabismus durch Versetzen des Muskels. (D. M.-Z. 1890, Nr. 71.) Herr Motais-Angers sucht die Gefahren, welche das Nichthalten der Naht eines vorgesetzten Augenmuskels in sich birgt (Zurückschnellen der Sehnen, vermehrtes Schielen etc.), dadurch zu verringern, dass er die Sehne auf jeder Seite bis zu einer Entfernung von 1 mm von der Mittellinie der Sehne nur durchschneidet, so dass eine mediane adhärende Zunge von 2 mm zurückbleibt. Um die beiden Ränder, welche vorgesetzt werden sollen, beweglicher zu machen, löst sie M. mit 2 Messerschnitten los, die er 8—10 mm entlang der medianen Zunge führt. Die Operation endet wie bei dem klassischen Verfahren. Aus 18 derartig ausgeführten Operationen schliesst M., dass die Technik für den geübten Operateur leicht, dass der Erfolg so gut wie bei dem gewöhnlichen Verfahren ist, wenn die Naht hält, dass, wenn die Naht nicht hält, man eine Verschlimmerung des Strabismus verhindert und die Aufsuchung der abgerissenen Enden durch die adhärente Zunge leicht ist. Hat die Correction das Maass übertroffen, so kann man leicht die neuen Adhärenzen zerstören, ohne Gefahr zu laufen, dass die Enden hinter die normale Insertion zurückschlüpfen.

[1] Seit Jahren bei uns eingeführt (1:5000). H.
[2] Ganz und gar nicht, — wenn man einen kleinen Heissdampfofen besitzt. H.

6) Die technische Ausbildung und ihr Einfluss auf das Sehvermögen, von A. Lawrentjew. (Petersburger med. Wochenschr. 1890, Nr. 33.) L. hat bereits im vorigen Jahre einen Aufsatz veröffentlicht, aus dem hervorgeht, dass der Procentsatz von Myopen unter den Realschülern ein grösserer ist, als unter den Gymnasiasten. In vorliegender Arbeit theilt er die Resultate mit, die er durch Untersuchung von Schülern anderweitiger technischer Lehranstalten, sowie von Technikern selbst gewonnen hat. Es kamen im Ganzen 4892 Augen zur Beobachtung. Die technischen Beschäftigungen, deren Einfluss L. auf die Augen geprüft hat, waren folgende: Technisches Zeichnen und Kunstzeichnen. Untersucht wurden 144 Zöglinge der Nicolai-Ingenieur-Schule, sodann von den Schülern des Civil-Ingenieur-Instituts 199 im Jahre 1888 und 183 im darauf folgenden, schliesslich 102 Knaben im Alter von 10—17 Jahren, welche die Normalzeichenschule bei den pädagogischen Cursen der Kunstacademie besuchten. Im Einzelnen die Ergebnisse der Enquête zu besprechen, würde zu weit führen; im Allgemeinen wird durch dieselbe bestätigt, dass die vorhandenen geringen Grade von H. schwinden, dass sich in Folge übermässiger Accommodationsanstrengung progr. M. entwickelt, ferner Insuff. d. M. r., welche zu Strabismus führt, und endlich Anisometropie, weil durch Neigen des Kopfes nach der einen Seite das normale binocul. Sehen aufgehoben wird. — Graviren auf Kupfer, Stahl und anderen harten Metallen. Verf. hat sich an 41 Arbeitern der Werkstatt zur Herstellung von Staatspapieren überzeugt, dass bei den Graveuren sich nicht sowohl M. entwickelt, als vielmehr Strab., der den binocul. Sehact aufhebt. — Buchdruckerei. Bei 37 Schülern der Ersten Druckereischule (Knaben von nicht weniger als 14 Jahren, welche neben ihrer Beschäftigung in einer Druckerei noch 14 Stunden wöchentlich unterrichtet werden) zeigte es sich, dass im Laufe der Jahre alle H. und E. in M. übergeht; indess hält L. selbst sein Resultat in Anbetracht des geringen Materials nicht für bindend. Die Untersuchung von 46 Schriftsetzern ergab, dass der grösste Procentsatz von Myopen sich bei den jungen Setzern (bis 20 a. n.) findet und zwar während der 2 ersten Jahre ihrer Thätigkeit. „In den nächsten 10 Jahren stellt sich eine Art von Gleichgewicht zwischen den Refractionsanomalien her, worauf einerseits eine bedeutende Zunahme der M., andererseits eine schnelle und vorzeitige Entwickelung der Presbyopie folgt.“ — Weibliche Handarbeiten. 54 Schülerinnen (im Alter von 10—19 Jahren) des Asyls der Grossfürstin Alexandra Nikolajewna wiesen 10 % M. mehr auf, als L. bei einer früheren Gelegenheit an den Zöglingen der städtischen Mädchenschulen, woselbst Handarbeiten eine viel geringere Rolle spielen, constatirt hatte. Der Einfluss der Goldstickerei ist nur an 14 Arbeiterinnen geprüft worden, scheint aber gleichfalls die Refraction zu schädigen. — Zum Schluss sei noch hervorgehoben, dass die Arbeit ausser den ophthalmoskopischen Details noch eine Menge für den Hygieniker wichtiger Aufschlüsse und Rathschläge betreffend die Einrichtung von technischen Schul- und Arbeitsräumen enthält.

7) Herr Jaesche (St. Petersburger med. Wochenschr. 1890, Nr. 28) stellt einen Kranken mit vernachlässigtem Trachom vor: Auf beiden Augen die Conjunctiva völlig atrophisch, die unteren Lidränder geschwunden, von einer Uebergangsfalte keine Spur, so dass die Conjunctiva vom Bulbus unmittelbar in die excoriirte Wangenhaut übergeht. Die rechte Hornhaut in toto leucomatös. Sehvermögen = 0. Auf der linken Cornea ein Geschwür, das die obere Hälfte fast ganz einnimmt. Dabei Schmerzen und Thränenträufeln dieses Auges. — Nachdem das Cornealgeschwür durch Thermocauterisation soweit zur Heilung gebracht war, dass eine nur unbedeutende Trübung der Hornhaut im Centrum

restirte, schritt J. zur plastischen Operation des unteren Augenlides: Horizontaler Schnitt an der Grenze zwischen Conjunctiva und Wangenhaut. Von den Endpunkten desselben, dem inneren und äusseren Augenwinkel entsprechend zwei weitere, $1^1/_2$ cm lange, verticale Schnitte nach abwärts. Abpräpariren des so umschriebenen Lappens bis zu seiner Basis. Darauf Transplantation eines der inneren Seite des Oberarmes entnommenen Hautlappens in den Hautdefect. Trotz Anheilung per primam liess sich die Abstossung seines oberen Randes nicht ganz vermeiden. Eine wirkliche Uebergangsfalte ist durch das von J. gewählte Verfahren nicht erzielt worden, doch ist der Lidschluss genügend und hat sich jetzt 6 Wochen lang gut bewährt. Schliesslich wurde die Wiedereröffnung des Thränenganges mit einem bleiernen Stift versucht, dessen sich J. mit Vortheil zu bedienen pflegt. (Demonstration desselben.) — Herr Otto beanstandet im speciellen Falle die Indication zur Wiedereröffnung des Ductus lacrymalis, da der Zugang desselben sich nach wie vor in einem Abstande von 3—4 mm vom inneren Augenwinkel befindet. — Herr Jaesche möchte, wo keine spontane Aufsaugung der Thränenflüssigkeit erzielt werden kann, nicht ganz auf die Durchgängigkeit des Canals verzichten, da bei gewisser Lage und Haltung des Kopfes ein mechanischer Abfluss noch möglich wird.

8) Augenkrankheiten. Aus dem medicinischen Tagebuche eines Ostindienfahrers von Dr. H. Lohmann in Köln. (D. M.-Z. 1890. Nr. 61.) „Wie ich in einer früheren, in dieser Zeitung veröffentlichten Abhandlung schon mittheilte, ist das Sonnenlicht scharf, grell und selbst bei bedecktem Himmel noch mehr oder weniger empfindlich für die Augen; gesteigert wird letzteres noch durch das Reflectiren des Sonnenlichts von den meist weiss angestrichenen Häusern, den breiten Wegen, sowie auch durch das Zurückwerfen des Lichts von den oft blendend weissen Wolken. Am hinderlichsten ist das Sonnenlicht bis ungefähr morgens 9 Uhr; später, wenn die Sonne sich mehr der Senkrechten nähert, wirkt es minder empfindlich. Dazu kommt in der sogenannten trockenen Jahreszeit auf dem Lande noch der Staub. Zum Schutz der Augen werden vielfach blaue, aber noch besser sogenannte Rauchbrillen (aus London-smoke-glas angefertigt) getragen, welche jedoch nicht allzu dunkel sein dürfen und deren permanenter Gebrauch für sonst gesunde Augen allerdings doch nicht anzurathen ist. — Die von mir beobachteten Augenerkrankungen waren vorwiegend Conjunctivitis catarrhalis, dann auch Conjunctivitis granulosa. Die Bestimmung des früher erwähnten Schiffes M. v. C. brachte es mit sich, dass die Mannschaften oft sehr viel und lange in der Sonne, selbst in der heissesten Tageszeit, arbeiten mussten, während die Kopfbedeckung (Matrosenmütze ohne Schirm) für die Augen keinen Schatten gab; später war es erlaubt, bei der Aufnahmearbeit Strohhüte zu tragen; doch machten nicht alle Gebrauch davon. — Der Verlauf der Conjunctivitis war im Allgemeinen recht schleppend, und zeigten die pathologischen Zustände z. B. bei Conjunct. granulos. sehr wenig Reaction. Einmal wurde Strictura canalis lacrymalis beobachtet; ferner Pterygion beider Augen; Pterygion soll bei den Eingeborenen sehr häufig vorkommen; ebenso findet man bei ihnen umfangreiche Corneaflecken, vielfach Folge von Conjunctivitis neonatorum oder von Pocken. Es wurden mir Fälle gemeldet, dass Inländer sich Urin in die Augen, angeblich als Heilmittel (?) geträufelt hatten, andere Male fand ich durch Kalk frische Entzündungen hervorgerufen."

Um Einsendung von Separatabdrücken wird gebeten.

Verlag von Veit & Comp. in Leipzig. — Druck von Metzger & Wittig in Leipzig.

Centralblatt

für praktische

AUGENHEILKUNDE.

Herausgegeben von

Prof. Dr. J. Hirschberg in Berlin.

Unter ständiger Mitwirkung der Herren Dr. Ancke in München, Dr. Berger in Paris, Prof. Dr. Birnbacher in Graz, Dr. Brailey in London, Prof. Dr. H. Cohn in Breslau, Dr. Cl. du Bois-Reymond in Berlin, Doc. Dr. E. Emmert in Bern, Doc. Dr. Goldzieher in Budapest, Dr. Gordon Norrie in Kopenhagen, Prof. Dr. Horstmann in Berlin, Dr. Issigonis in Smyrna, Prof. H. Knapp in New York, Dr. Kępiński in Warschau, Dr. Krückow in Moskau, Dr. Landau in Berlin, Dr. M. Landsberg in Görlitz, Prof. Dr. Magnus in Breslau, Dr. Michaelsen in Berlin, Dr. van Millingen in Constantinopel, Doc. Dr. J. Munk in Berlin, Dr. Peltesohn in Hamburg, Dr. Perles in Berlin, Dr. Peschel in Turin, Dr. Purtscher in Klagenfurt, Dr. M. Reich in Tiflis, Prof. Dr. Schenkl in Prag, Dr. Simon in Berlin, Doc. Dr. Schwarz in Leipzig.

Monatlich ein Heft. Preis des Jahrganges 12 Mark. Zu beziehen durch alle Buchhandlungen des In- und Auslandes und die Postanstalten des Deutschen Reiches.

März. Fünfzehnter Jahrgang. 1891.

Inhalt: **Originalmittheilungen.** Der Mikroorganismus des Trachom, Microsporon trachomatosum s. Jagium. Von Dr. **K. Noiszewski** in Dünaburg.

Referate, Uebersetzungen, Auszüge. 1) Ueber diabetische Netzhautentzündung, von Prof. Dr. J. Hirschberg. (Schluss.) — 2) Untersuchungen über die Sehthätigkeit der Netzhaut und des Gehirns, von Arnaldo Angelucci. — 3) Zur Theorie des Farbensinns bei indirectem Sehen, von A. Fick. — 4) Vejledning i Anvendelsen af Ojespejlet, af J. Bjerrum. — 5) Pathologische Anatomie des Auges, von Dr. O. Haab, Professor der Augenheilk. in Zürich.

Journal-Uebersicht. v. Graefe's Archiv für Ophthalmologie. XXXVI. 4.

Bibliographie. Nr. 1—7.

Der Mikroorganismus des Trachom, Microsporon trachomatosum s. Jagium.[1]

Von Dr. **K. Noiszewski** in Dünaburg.

Neun Jahre sind verflossen seitdem Sattler[2] auf dem XIII. Ophthalmologencongress zu Heidelberg über von ihm aufgefundene Mikroorganismen des Trachoms Bericht erstattete. Bei Untersuchung des trachomatösen Secretes in verschiedenen Stadien des Processes fand er stets einen Mikro-

[1] K. Noiszewski, Gazeta lekarska. 1890. Nr. 50.

[2] Bericht über d. XIII. Versamml. d. Ophthalmolog. Gesellsch. 1887.

kokken, der nur unbedeutend kleiner als der Gonococcus war. In seiner zweiten Mittheilung[1] erwähnt Sattler, dass im Secret sich auch Bacterien fänden, die schnell wachsend die Entwickelung der Reincultur der trachomatösen Mikrokokken hemmen können. Koch[2] und Kartulis[3] fanden bei der egyptischen Augenentzündung Organismen, welche an Gonokokken erinnerten. J. Michel,[4] Goldschmidt,[5] Kucharski,[6] Studerini,[7] Schmidt-Rimpler[8] fanden Diplokokken. Die letzten Arbeiten waren von E. Wittram[9] und D. Shongolowicz.[10] Von allen diesen Arbeiten kann man aber mit Wittram sagen: „Die als Trachomakokken bezeichneten Mikroorganismen stehen in keinem causalen Verhältniss zum Trachom."

Schon längst liess mich das äussere Aussehen des Trachoms daran zweifeln, dass Bacterien und Kokken dieses Leiden verursachen sollten. Nicht umsonst sehen viele im Trachom wahre Neubildungen, eine besonders in Belgien vertretene Ansicht.[11] Schon der Umstand, dass das Trachom so streng localisirt auftritt, also nicht nur die Conjunctiva allein betrifft ohne auf die übrigen Theile des Auges überzugehen, sondern selbst auf der Conjunctiva sich nur gewisse Stellen aussucht, diese Eigenschaften zwingen uns, das Trachom nach drei Gruppen zu sondern, nämlich Trachoma folliculare oder Conjunctiva-adenitis anterior und die Meibom'schen Drüsen, das Trachoma induratum oder Conjunctiva-adenitis media und die Krause'schen Drüsen und das Trachoma molle oder die Conjunctiva-adenitis posterior und die Schleimdrüsen des Fornix conjunctivae.[12]

Der trachomatöse Process ähnelt in Bezug auf seine beständige Localisation ausschliesslich auf einer Schleimhaut den Krankheitserscheinungen, die durch das Oidium lactis und den Mikrosporon furfur hervorgerufen werden.

Wenngleich diese Behauptung angesichts so vieljähriger gewissenhafter Arbeiten über das Trachom etwas kühn erscheinen möchte, so ist doch zu berücksichtigen, dass die Resultatlosigkeit dieser Arbeiten Koch auf dem

---

[1] Bericht über d. XIV. Versamml. d. Ophthalmolog. Gesellsch. 1882.

[2] Allgem. med. Centralztg. 1883. Nr. 98.

[3] Centralbl. f. Bacteriologie u. Parasitenkunde. 1887. Bd. I. Nr. 10.

[4] Archiv f. Augenheilkde. v. Knapp u. Schweigger. 1886.

[5] Centralbl. f. klin. Med. 1887. Nr. 18.

[6] Zur Frage von d. Mikroorganism. d. Trachoms. Medicinskij Stornik d. Kaukasisch. med. Gesellsch. 1887. Nr. 45.

[7] Annali di ottalmolog. 1888.

[8] Bericht d. XVII. internat. ophthalmolog. Congress zu Heidelberg 1888.

[9] E. Wittram, Bacteriolog. Beiträge z. Aetiol. d. Trach. Diss. Dorpat 1889.

[10] St. Petersburger med. Wochenschr. 1890. Nr. 29—31.

[11] F. Haibion de Louvain, Des granulations palpebrales. Annales d'oculistique. 1870. Febr.

[12] Noiszewski, Centralbl. f. Augenheilkde. 1890.

X. internationalen Congress zu Berlin veranlasste, das Trachom zu den Krankheiten zu rechnen, bei denen es bis dahin nicht gelungen, den eigentlichen Infectionsträger zu entdecken.

Schon 1887[1] im August und September ist es mir gelungen einen Mikroorganismus zu entdecken, welcher an keinen der beschriebenen erinnerte. (Siehe Figur.) Mit Hülfe einer bestimmten Goldlösung und Glycerin, bei gleichzeitiger Einwirkung der Sonnenstrahlen auf das entartete Gewebe der Conjunctivae fand ich die Mikroorganismen des Trachoms, welche sich aus Mycelien, Hyphen und Conidien in unregelmässigen Häufchen zusammensetzten.

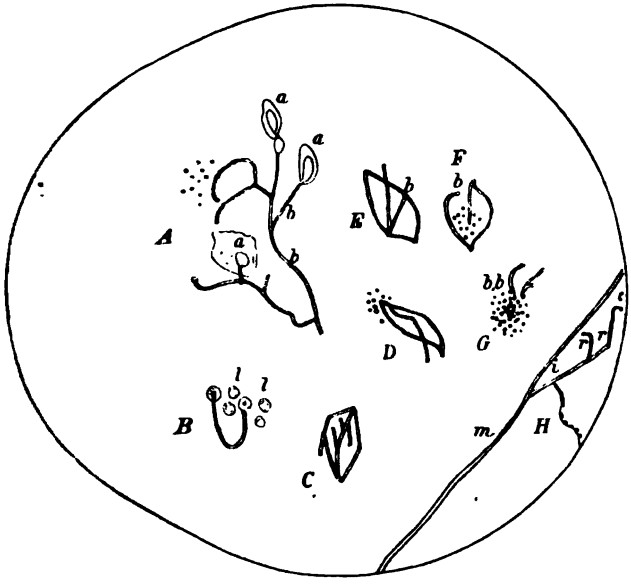

A a a a !
b b Sporon
B l l Lymphoidzellen
H m Mycelien
i r r Hyphen und Conidien

Der beigegebenen Zeichnung des Mikroorganismus des Trachoms, der übrigens so wenig subtil ist, dass zu seiner Untersuchung Objectiv Nr. 8 HARTNACK vollständig ausreicht, füge ich noch hier seine Beschreibung im Vergleich zu Microsporon furfur hinzu.

Microsporon furfur
nach KAPOSI.

Das äussere Aussehen der Conidien und der Fäden ist eben so mannigfaltig wie bei Achorion. Meistens finden sich hier Fäden zweierlei Art: Dünne mit Kernen die in

Microsporon trachomatosum
s. Jagium.

Das Jagium setzt sich zusammen aus Fäden und Conidien, die in Häufchen liegen. Die Häufchen sind sehr gross von gelbbrauner Färbung, nicht gleichmässig weit auseinander-

[1] Durch ein Versehen ist in der Gazeta lekarska das Jahr 1888 angegeben.

constanten, einander gleichen Abständen liegen und scharfe Contouren haben und dickere doppelt contourirte. Ein und derselbe Faden kann dünn sein und sich dann verbreitern. Die Conidien sind von grösserem Umfang als die bei Achorion. Sie liegen in Häufchen zu 30 und mehr in gleichen Abständen von einander. Dazwischen ziehen sich Mycelfäden und verbinden sie mit einander. Bisweilen kann man sehen wie grössere Conidien aus den Enden der Fäden sich bilden, ein anderes Mal, wie aus den Conidien Fäden hervorsprossen.

liegend. Die Conidien sind sehr klein, gelblich. — Die Fäden haben nirgends Septa, verzweigen sich äusserst dicht und verflechten sich mit einander. Die Fäden sind von verschiedener Dicke und Richtung. Von den groben Fäden gehen unter spitzem Winkel eine Unmenge feiner Fäden ab, was an einen Stamm und seine Aeste erinnert.

Seit einiger Zeit[1] ist es mir gelungen Culturen des Trachoms auf Gelatine aus Kalbsaugen zu züchten. In diesen Culturen sind für das Microsporon trachomatosum die langen und geometrisch geraden Linien (Mycelium), die in verschiedener Richtung den ganzen Nährboden auf der Platte durchziehen, äusserst charakteristisch. Von dem Mycelium gehen Hyphen aus und an diesen sitzen die Sporen.

Impfungen von reinen Culturen auf die Conjunctiva von Kaninchen geben immer positive Resultate.

Noch muss bemerkt werden, dass die Impfungen auf Kaninchen erst nach 4—5 Wochen sichtbare Veränderungen zeigen.

Referate, Uebersetzungen, Auszüge.

1) **Ueber diabetische Netzhautentzündung,** von Prof. Dr. J. Hirschberg. (Deutsche med. Wochenschr. 1890, Nr. 51 u. 52.) (Schluss.)

Eine sehr interessante, für die ganze Auffassung der durch Diabetes gesetzten Ernährungsstörung wichtige Thatsache ist die folgende:

Leichte Veränderungen der Art, wie sie die Hauptform der diabetischen Netzhautentzündung kennzeichnen, nämlich punktförmige helle Fleckchen und ganz kleine Blutungen, entdeckt man gar nicht selten bei älteren Leuten mit länger dauerndem (mehrjährigem) Diabetes,[2] namentlich auch bei denjenigen, welche wegen Linsentrübung (Starbildung) unsere Hülfe heischen. Natürlich beeinflussen derartige Veränderungen einigermassen die Prognose der Operation: weniger bezüglich der Wundheilung; mehr schon bezüglich der zu

[1] Gazeta lekarska. 1890. 13. December. S. 999.

[2] Vgl. m. Beiträge z. Augenheilk. III, 1878. S. 91.

erwartenden Sehkraft, da die zum scharfen Sehen (zum Lesen und Schreiben) allein verwendbare Netzhautmitte befallen sein kann. Nur bei sorgfältiger Beobachtung und nach künstlicher Erweiterung der Pupille (durch Homatropin) sind diese feinen Veränderungen zu sehen. Der gewöhnlichen Betrachtung im umgekehrten Bilde entziehen sie sich völlig. Gelegentlich findet man diese Veränderungen auch erst nach der Staroperation, da die (z. Z. der ersten Untersuchung bereits) vorgeschrittene Linsentrübung ihre Wahrnehmung vor der Operation nicht zuliess. Sie können das scharfe Sehen beeinträchtigen;[1] brauchen es aber nicht zu thun, wenn sie die Netzhautgrube freilassen; die Blutungen und auch einzelne ganz feine helle Herde kommen und schwinden, treten an anderer Stelle wieder auf. Ich bin überzeugt, dass man bei älteren Leuten mit eingewurzeltem, viele Jahre bestehendem Diabetes meistens derartige leichte Veränderungen in der Netzhaut finden wird, wenn man nur sorgfältig darnach sucht; denn bei einer grossen Zahl von solchen Kranken, welche Jahre lang in meiner Beobachtung geblieben, habe ich sie schliesslich auftreten sehen. (Ebenso wie bei mehrjährigem Diabetes auch sonst kräftiger und noch nicht so alter Leute in den 40er und 50er Jahren allmählich Rindenstreifen der Linse entstehen und Jahre lang ziemlich stationär bleiben können.[2])

Wenn also schliesslich die Netzhautveränderung die Regel darstellt, wird man ihre Abhängigkeit von der Grundkrankheit füglich kaum bezweifeln können. Einige Beispiele sollen das Gesagte erläutern.

A. Punktförmige Netzhautveränderungen vor der Staroperation, neben Linsentrübung, beobachtet.

Fall 11. Ein 63jähriger Herr von auswärts kam am 27. Juli 1890 wegen zunehmender, seit 1 Jahr beobachteter Sehstörung. Gesichtsfeld beiderseits ziemlich gut, links Farbenblindheit. (Dunkelfleck der Netzhautmitte.) Sehschärfe rechts noch $^1/_2$, links nur $^1/_{70}$. Das bessere rechte Auge zeigt 1. Linsentrübung, a) Streifen in der Rinde, b) Bläschen; 2. in der Netzhaut, α) zarte streifige Trübung längs einiger Gefässe, β) zu den Seiten der letzteren Gruppen ganz feiner heller Punkte, γ) auch einzelne Blutpunkte, aber nicht allzu weit vom Sehnerven, δ) in der Netzhautmitte einen braunrothen Fleck, von dem unentschieden bleiben muss, ob er eine Blutung darstellt. Das schlechtere Auge ist auch nach künstlicher Erweiterung der Pupille nicht mehr gehörig zu durchleuchten.

Der Kranke leidet, ebenso wie zwei Brüder von seinen sechs Geschwistern, an Diabetes. Vor 6 Jahren fing er an von Durst geplagt zu werden; sein Arzt fand 4, $3^1/_2$, 3 % Zucker. Der Durst hat aufgehört, Mattigkeit ist geblieben. 5 Mal war er in Carlsbad, das letzte Mal ging er hin mit $3^1/_2$ % und kam gestern ganz zuckerfrei zurück. Mit Rücksicht auf die noch befriedigende Sehkraft des rechten Auges, ferner auf complicirende Ozaena nebst Bindehautcatarrh wird von der Operation abgerathen, und ein Zinkaugenwasser sowie eine Nasen-

---

[1] Weit unangenehmer sind Sehnervenleiden (Atrophien), die vor der Operation nicht sichtbar, und auch durch Sehprüfung nicht nachweisbar waren, aber nach völlig gelungener Staroperation nicht blos sichtbar werden, sondern auch weiter sich fortentwickeln.

[2] Bei einem 52jährigen, mit Diabetes seit 8 Jahren, wozu neuerdings Albuminurie sich gesellte, fand ich nach künstlicher Erweiterung der Pupille mit + 2″ hinter dem Spiegel die ganze Linse durchsetzt von zahllosen feinsten Punkten und Bläschen. Augengrund normal. Sehkraft gut, liest feinste Schrift. (S = $^1/_2$ mit — 24″.) Die Klagen beziehen sich auf dunkle Punkte, die aber nicht schweben, und auf strahlige Figuren an der Laternenflamme.

salbe aus Jodoform verordnet. — Natürlich muss später zur Operation geschritten werden, wenn der Kranke die Abnahme der Sehkraft auf dem besseren Auge noch erleben sollte.

B. Nach der Starausziehung beobachtet.

Fall 12.[1] Bei einer 68jährigen, mit erheblicher Abmagerung (155 Pfund gegen 169), 7 % Zucker (spec. G. 1049), und erheblicher Sehstörung durch beiderseitige Linsentrübung fand ich nach der Starausziehung des linken, wodurch die Sehkraft von $^1/_{200}$ auf $^1/_3$ gehoben war, bei vollkommen klaren Medien kleine Blutungen, kleine helle Herde nahe der Netzhautmitte, nahe dem Sehnerveneintritt. Die Fleckchen schwanden, andere traten auf. S hob sich auf $^1/_2$ und war so 1 Jahr nach der Operation.

C. Neben geringer oder mässiger Linsentrübung.

Fall 13. Ein 63jähriger Herr kommt, weil er in letzter Zeit (seit 2 bis 3 Jahren) kurzsichtig geworden, hält sich für gesund. Die Entwickelung der Kurzsichtigkeit im Greisenalter, bei ziemlich durchsichtiger Linse (es fanden sich rechts nur ein paar Bläschen, links ebensolche und eine keilförmige Trübung), forderte natürlich die Urinuntersuchung heraus. Ich fand $2^3/_4$ % Zucker, kein Eiweiss. Jetzt ergab die genaue Befragung, dass der Kranke früher viel geschäftliche Aufregung gehabt, noch jetzt aufgeregt ist, im Sommer an Durst gelitten habe und in der letzten Zeit abgemagert sei. (Mit — 24″ Sn L: 15′, mit + 30″ Sn 2 in 9″, Gesichtsfeld normal.) Nach 11tägiger Carlsbader Kur ist der Zucker geschwunden. Nach künstlicher Erweiterung der Pupille erkennt man beiderseits in der Mitte des Augengrundes einige kleine Blutpunkte und fast punktförmige, aber ganz deutliche helle Herde in dem Netzhautgewebe.

Fall 14. Eine 69jährige Frau kommt wegen Flimmern, das seit einem halben Jahre besteht. S = $^1/_5$, Gesichtsfeld frei. Sehr feine punktirte Linsentrübung, wie bei diabetischem Greisenstar; in der Mittelgegend der Netzhaut nach künstlicher Pupillenerweiterung hier und da ein kleiner Herd, ein kleiner Blutfleck. Der Urin enthält sehr viel Zucker. Seit 3 Jahren Durst, Schwäche, Abmagerung.

D. Ohne Linsentrübung.

Fall 15.[2] Ein 56jähriger Herr leidet schon längere Zeit (wie sein Bruder) an Diabetes (3 %)[3] und kam wegen Flimmern. Das Sehen war anfangs gut, bald stellte sich Sehstörung des linken (Sn $^1/_5$) heraus: ein Fleck inmitten des Gesichtsfeldes, bedingt durch kleine graue Herde in der Netzhautmitte und nicht weit vom Sehnervenrande; während das rechte Auge nur eine Blutung auf der Sehnervenscheibe zeigte.

Zusatz.

Gerade so wie es neben den albuminurischen Netzhautentzündungen eine äusserst chronisch verlaufende centrale Netzhautentartung giebt,[4] so muss man auch neben der diabetischen Entzündung noch eine äusserst langsam verlaufende, stetig vorschreitende Entartung der Netzhautmitte unterscheiden,

---

[1] Vgl. Deutsche med. Wochenschr. 1889, Nr. 37.
[2] Schon in meiner ersten Arbeit mitgetheilt.
[3] Die Diagnose stellte — seine Schwägerin, da dem Kranken, wie früher ihrem Manne, ein oberer Schneidezahn ausfiel.
[4] Von mir im C.-Bl. f. A. kurz beschrieben.

welche den rein senilen Formen sehr ähnlich sieht und offenbar auch wie diese durch feine Veränderung der Netzhautgefässe bedingt zu sein scheint.

Fall 16. Eine 62jährige Frau von auswärts kam am 7. Juni 1888 wegen Sehstörung beim Lesen, die seit 8 Monaten besteht. Diabetes war bei ihr vor 8 Jahren (durch Jucken am Unterleib) erkannt worden. R. Finger in 12′, L. Sn CC: 15′, R. mit + 6″ Sn IV, L. Sn II in 5″, Gesichtsfeld frei. Beiderseits Linsentrübung, rechts Netzhautveränderung.

Links, wo die Linsentrübung mehr ausgesprochen ist, sieht man a) feine bläuliche Punkte in der Vorderschicht (klassische „punct. coerul."), b) feinste Punkte in der Linsensubstanz, zu Strichen angeordnet, c) hintere Rindenstreifen, d) bei seitlicher Beleuchtung auch eine schildförmige Trübung am hinteren Pol.

In der rechten Netzhautmitte hellweisse Herderkrankung.

Im Urin zur Zeit weder Zucker noch Eiweiss. Im September 1889 kehrte die Kranke wieder mit erheblicher Verschlechterung der Sehkraft (R. Finger 3′, + 6″ Sn XII: 6″; L. Finger 12′, + 6 Sn X in 6″). Das rechte Auge zeigt 1. kleine helle Herde in der Nähe des Sehnerven und längs einiger Netzhautgefässe, 2. einen nahezu 5 mm grossen hellen, in seiner Mitte ausgehöhlten, von glitzernden Krystallen umgebenen Fleck, der die Netzhautmitte einnimmt. Am 25. August 1890 erfahre ich vom Hausarzt: Befinden gut, kein Zucker.

II. Die zweite Hauptform der diabetischen Netzhautentzündung ist die hämorrhagische.

Spontane Blutungen entstehen durch Veränderung der Blutgefässe. Sclerose der Blutgefässe ist eine gewöhnliche Folge des Diabetes (Frerichs a. a. O. S. 77), und ist auch im Gehirn nachgewiesen.

Von grossem Interesse ist die Thatsache, dass im Verlauf des Diabetes auch äusserlich sichtbare Blutungen, an der Bindehaut des Augapfels, auftreten und sogar bei scheinbar Gesunden zur Diagnose der Grundkrankheit anleiten.

a) Eine 60jährige Dame kommt am 2. Juni 1888, Tags vor ihrer Erholungsreise, wegen wiederkehrender Blutung der Augapfelbindehaut. Sehkraft und Augengrund normal. Der Urin hat ein specifisches Gewicht von 1023 und enthält Zucker. Auf genaueres Befragen erfahre ich, dass die Kranke an Durst, Mattigkeit, Aufregung leidet. Es ist aber eine leichte Form des Diabetes; nach kurzer Zeit ist bei passender Diät der Zucker geschwunden.

b) Ein 53jähriger Herr kommt am 14. Mai 1890 wegen Blutung der Augapfelbindehaut, die er schon öfters gehabt. Sehkraft und Augengrund normal. Seit 6 Jahren leidet er an Diabetes; zeitweise ist der Zuckergehalt Null. Carlsbad ist ihm schlecht, Neuenahr mittelmässig bekommen; am besten befindet er sich bei vernünftiger Diät.

c) Am 5. September 1890 kam ein 50jähriger, naturwissenschaftlich gebildeter, anscheinend gesunder Herr, zeigte auf der rechten Augapfelbindehaut eine ausgedehnte, aber flache Blutung, die über Nacht entstanden war; und fragte, ob er dabei seine Thätigkeit wieder aufnehmen könne. Derartige Blutungen habe er schon öfters gehabt. Die sofort vorgenommene Untersuchung des Harns zeigt Zucker (und zwar 0,5 % nach der Gährungsprobe), kein Eiweiss. Sehkraft und Augengrund, Herz und Lungen völlig normal. Die nachträgliche Befragung ergiebt 1. dass er Flecke in der Wäsche, die wohl auf Zuckergehalt des Urins zu beziehen seien, schon seit 1 Jahr öfters beobachtet, hauptsächlich nach Biergenuss, 2. dass er eine gewisse Mattigkeit seit Jahr und Tag verspürt, aber über Durst nicht zu klagen hat. Regelung der Diät wurde angeordnet und hatte bald den Zucker beseitigt.

Bei der grossen Zartheit des Netzhautgewebes, das so leicht auf Ernährungsstörungen mit Blutungen antwortet, waren Spontanblutungen der Netzhaut bei Diabetes von vornherein zu erwarten und sind auch bei genauerem Suchen recht häufig gefunden worden. Ich glaube, dass man bei den meisten Kranken, die schon 6—10 Jahre an Zuckerharnruhr leiden, durch sorgfältige und wiederholte Untersuchung Netzhautblutungen finden wird. Die mit dem Augenspiegel sichtbaren Netzhautblutungen bei Diabetes legen den Gedanken nahe, dass auch in anderen Theilen Blutungen entstehen, die man nicht sehen kann, z. B. im Sehnerven hinter dem Augapfel, bei Sehstörungen ohne Spiegelbefund, oder im Gehirn bei den wirklichen oder abortiven Schlaganfällen, die in meinen Krankengeschichten mehrfach verzeichnet sind. Merkwürdig ist aber die Thatsache, dass die Augenspiegeluntersuchung nur selten[1] (namentlich gegenüber der Albuminurie!) Veränderungen an den Netzhautgefässen der Diabetiker nachweist, obwohl die mikroskopische Untersuchung das Vorhandensein derselben festgestellt hat. Wahrscheinlich sind die befallenen Gefässe zu klein, so dass man bei der Lupenvergrösserung des Augenspiegelbildes die zarten Abweichungen zu entdecken meist nicht im Stande ist; ausserdem stören oft Linsentrübungen das Augenspiegelbild.

Abgesehen von den kleinen und mittleren Blutungen, welche die erste Hauptform der diabetischen Netzhautentzündung so regelmässig begleiten, hat man bei den hämorrhagischen Netzhautveränderungen mindestens 4 ganz verschieden auftretende Krankheitsbilder zu unterscheiden:

1. Kleine, mehr punktförmige Blutungen.
2. Grössere Blutungen, auch mit begleitenden Glaskörpertrübungen.
3. Den blutigen Infarct der Netzhaut.
4. Das hämorrhagische Glaucom.

Ich bemerke ausdrücklich, dass alle 4 Formen auch bei Nichtdiabetikern vorkommen, dass aber die Grundkrankheit ihnen doch ein besonderes Gepräge aufdrückt.

1. Punktförmige Netzhautblutungen werden ganz zufällig entdeckt — oder wenn nicht zufällig, so doch unerwartet, — und geben Veranlassung, durch Prüfung des Harns die Zuckerharnruhr festzustellen.

Einen Fall der Art habe ich bereits in meiner ersten Arbeit mitgetheilt. Ein zweiter Fall ist oben in der ersten Krankengeschichte enthalten. Punktförmige Blutungen findet man neben diabetischem Greisenstar, gelegentlich auch erst nach gelungener Operation; und neben diabetischem Sehnervenleiden. Wenn sie nicht genau in der Netzhautmitte sitzen, machen sie an sich keine Erscheinungen. Sitzen sie in oder an der Netzhautgrube, so bewirken sie Flimmern und Sehstörung. Sie können vollkommen schwinden. Es kann aber auch später bei demselben Kranken eine diabetische Netzhautentzündung hervortreten.

Fall 17. Eine 48jährige Frau, welche 16 Kinder geboren, seit 5 Jahren an Nervosität, seit einigen Jahren an Durst leidet, vor kurzem Augenentzündung gehabt und jetzt über Sehstörung des linken Auges klagt, kommt am 5. December 1887. Gesichtsfeld bds. frei, R. S = $^3/_4$, L. $^1/_6$. Bds. Reste von Regenbogenhautentzündung. L. kleine Blutung in der Mitte der Netzhaut. Der Urin enthält grössere Mengen Zucker, kein Eiweiss.

2. a) Grössere Blutungen von 2—3 mm Ausdehnung in der Netzhautmitte eines Auges bei einem alten Diabetiker bewirken starke Sehstörung des Auges, so dass er nur noch die Finger zu zählen, nicht mehr zu lesen vermag.

[1] Vgl. aber Fall 24.

Es ist Gefahr des hämorrhagischen Glaucoms vorhanden. (Vgl. den 22. Fall.)

b) Grössere Blutungen der Netzhaut, auch in der Peripherie, können nach dem Glaskörper durchbrechen. Es entsteht hier vor der Netzhaut eine bläulich wolkige Masse und im Glaskörper bewegliche Trübungen, die dem Kranken als dunkle Schatten sichtbar werden und auch das Scharfsehen beeinträchtigen. Ja, wenn die Veränderung auch die Netzhautmitte einnimmt und stark wird, kann das Sehen fast völlig aufgehoben werden. Zum Glück ist diese Erkrankung gewöhnlich nur einseitig oder wenigstens nur auf einem Auge stärker entwickelt.

Fall 18. Ein 52jähriger Herr kam am 17. Juli 1888. (Sein Vater ist an diabetischem Brand gestorben.) 1880 klagte der Kranke über Magenbeschwerden, 1 % Zucker wurde im Urin gefunden; schwand aber wieder in Carlsbad. 1882 Durst, geringer Zuckergehalt. Im Winter 1887/88 Durst, viel Harnlassen, 3 % Zucker, binnen 14 Tagen beseitigt. Sehstörung entstand zuerst Januar 1887, beim Stuhlgang, war vorübergehend. Im November 1887 trat bei einem Hustenanfall[1] ein schwarzer Fleck inmitten des Gesichtsfeldes auf, während die Laternenflamme roth erschien. Die Sehkraft ist jetzt besser, kein Zucker vorhanden.

Beiderseits wird feinste Schrift gelesen (R. S = $^3/_4$, L. $^1/_2$). Gesichtsfeld gut. Das rechte Auge ist normal, das linke zeigt: 1. ein feines Häutchen im Glaskörper, 2. nach aussen unten dicke bläuliche wolkenähnliche Masse dicht an der Netzhaut, wie sie erfahrungsgemäss nur nach Blutung entstehen. Carlsbader Kur. Am 27. April 1889 kehrte der Kranke wieder. Es hatte sich ein wenig Eiweiss im Harn gezeigt. Die Sehstörung war aber gewachsen. Jetzt konnte man eine unbedeutende Gesichtsfeldbeschränkung (um 10°) nach innen oben nachweisen, S = $^1/_{10}$. L. Augenspiegelbefund ähnlich wie zuvor; nur war die Netzhaut trüber geworden.

Fall 18. Ein 55jähriger Herr von auswärts kommt am 13. Juli 1888 wegen Sehstörung des linken Auges, welche seit einem halben Jahre besteht. Vor 5 Jahren fing er an, in Folge von Aergernissen, an Schwäche und Abmagerung zu leiden. $7^5/_7$ % Zucker wurden im Harn gefunden. In Carlsbad verringerte sich der Zuckergehalt auf $1^8/_{10}$ %. Heute, nach der Carlsbader Kur, finden wir $1^1/_2$ % Zucker, ferner Eiweiss, aber keine geformten Bestandtheile.

Das linke Auge ist fast blind, zählt die Finger nur auf $^1/_2$ Fuss; das rechte hat S = $^1/_{10}$, einen Dunkelfleck in der Mitte des Gesichtsfeldes, normale Aussengrenzen. Der Augenspiegel zeigt eine Mischform zwischen der exsudativen und der hämorrhagischen Netzhautentzündung.

Links besteht in der Netzhautmitte die charakteristische Gruppe heller, rundlicher Herde; eine andere Gruppe findet sich nasenwärts vom Sehnerven. Der letztere ist trübe, undeutlich begrenzt, noch röthlich. Vor demselben sitzen blutige Gerinnsel im Glaskörper, oberhalb desselben aber eine um 0,6 mm hervorragende, zeltähnliche, durchbrochene (sogenannte präretinale Bindegewebs-) Bildung, an deren Fuss die Netzhaut intensiv weisse Flecke zeigt. (Entartung nach Bluterguss.) Der obere Nasenast der Centralvene ist deutlich verändert, mit Scheide versehen, und reicht hin zu peripheren Blutungen. Aussen unten schwärzliche Flöckchen, in den Glaskörper hervorragend.

[1] Husten, Stuhldrang u. dgl. bewirken Netzhautblutung bei kranken Netzhautgefässen, namentlich bei Hochbetagten; sehr selten im jugendlichen Alter, z. B. in den 20er Jahren. Selbst der Stickhusten der Kinder, der so regelmässig Blutung in die Augapfelbindehaut verursacht, lässt die Netzhaut frei.

Auch vor dem rechten Sehnerven schweben blutige Glaskörpertrübungen. In der Netzhautmitte ist die klassische helle Punktgruppe zu sehen, zu einem Kreise angeordnet, andere Herdchen daneben. Nasenwärts vom Sehnerven sitzt eine Gruppe hellweisser Herde, daneben graublaue, hervorragende (Reste von Blutung in der Netzhaut und dem Glaskörper); in der Peripherie der Netzhaut einzelne frische rundliche Blutungen.

3. Ganz plötzlich entsteht ein hämorrhagischer Infarct mit Verstopfung der Centralvene, auch bei geringem Zuckergehalt und mit übler Prognose für die Sehkraft und auch für das Leben. Zum Glück gehört diese Erkrankungsform zu den seltenen.

Fall 20. Ende 1881 kam eine 71jährige Dame, welche sich noch gesund fühlt, aber seit einigen Wochen einen Schatten im linken Gesichtsfelde beobachtet. Rechtes Auge normal. Das linke zählt Finger auf 4 Fuss, hat inmitten des sonst freien Gesichtsfeldes einen grossen Fleck und darüber noch einen kleineren, und zeigt neben unbedeutender Linsentrübung das bekannte Bild: Sehnerveneintritt trübe, von sehr grossen Blutungen umgeben, kleinere in der Peripherie, starke Verbreiterung der Netzhautvenen, besonders nach oben. Der Urin enthielt 0,5 % Zucker. Unter vorwaltender Fleischkost und Carlsbader Mühlbrunnen sank der Zuckergehalt bald auf 0,1 % und sogar auf Null. Nach einem halben Jahre waren die Netzhautvenen des linken Auges immer noch gestaut; zahlreiche kleine, einzelne grössere Blutungen in der umgebenden Netzhaut; neben und in ihnen fettig glänzende Herde; ein grosser, heller in der Netzhautmitte; Sehkraft wie zuvor. Nach einem Jahre war die Stauung der Venen noch deutlich, ausserdem Wandverdickung; die Blutungen aufgesogen, aber der helle Herd in der Netzhautmitte, wiewohl verkleinert, noch nachweisbar; die Sehkraft des Auges nur wenig gebessert. Die Kranke ist nicht sehr lange darnach verstorben.[1]

Fall 21. Eine 64jährige Dame kam am 17. März 1887. Nach jahrelanger Nervosität war 1879 Diabetes entdeckt worden (4 % Zucker).

1881 war sie von hämorrhagischer Netzhautentzündung des rechten Auges befallen worden.

Grosse Schwäche. Der Urin enthält jetzt nur Eiweiss, keinen Zucker.

Das rechte Auge ist fast blind (Finger auf $^1/_2$ Fuss), das linke hat ziemlich gute Sehschärfe ($^1/_5$) und freies Gesichtsfeld. Rechts ist der Sehnerv atrophisch, weissglänzende und dunklere (hämatogene) Flecke in der Mitte der Netzhaut. Links sieht man ganz kleine Blutflecke in der Netzhaut. Die Kranke ist nicht wieder gekommen, sondern bald darauf verstorben.

4. Hämorrhagisches Glaucom ist auch bei anderen Kranken höchst bedenklich, aber bei Diabetikern hoffnungslos. Die üble Prognose ist auch von anderen, so namentlich von Leber, hervorgehoben worden. Sie scheint mir davon abzuhängen, dass hier immer weit gediehene Erkrankungen der Netzhautarterien vorhanden sind: ebenso sind ja die schlimmen Erfolge bei diabetischer Gangrän durch die Arterienerkrankung bedingt, während die befriedigenden Erfolge der Operation des diabetischen Stars, selbst bei höchstem Marasmus, durch die verhältnissmässig noch gute Beschaffenheit der Augenarterie gewährleistet werden.[2]

---

[1] Schon in meiner ersten Arbeit mitgetheilt.

[2] Vgl. Deutsche med. Wochenschr. 1889, Nr. 37. Inzwischen habe ich unter anderen einen 74jährigen mit 10 % Zucker (durch Behandlung auf 3 % vermindert) mittelst des Lappenschnitts ohne Iridectomie vollkommen erfolgreich operirt und ebenso eine 51jährige von nur 40 kg mit 7,6 Zucker, die keinerlei Vorbehandlung vertrug.

3 Fälle von hämorrhagischem Glaucom bei Diabetes habe ich bisher beobachtet, alle drei mit Eiweiss im Harn. Alle drei führten zur Amaurose des befallenen Auges.[1] Das Krankheitsbild ist kurz das folgende: Plötzlich entsteht eine starke Sehstörung eines Auges. Eine mächtige Blutung ist in der Netzhautmitte zu sehen oder zahlreiche an verschiedenen Stellen.[2] Nach kurzer Zeit, einigen Tagen oder Wochen, tritt Drucksteigerung hinzu, die langsamer oder rascher zur Erblindung führt und leider weder durch Einträufelungen von Eserin noch durch Operation gehemmt werden kann. (Bei Nichtdiabetischen kann das hämorrhagische Glaucom, falls es noch frisch ist, durch Eserineinträufelungen; falls es schon eingewurzelt und stark geworden, durch Iridectomie geheilt werden.[3])

Fall 22. Ein 66jähriger Herr kam Februar 1886 wegen Doppeltsehen. Ich fand leichte Linsentrübung, Lähmung des rechten Abducens und Diabetes (4,6% Zucker, 1029 specifisches Gewicht), von dem weder er selber noch sein Hausarzt etwas gewusst. Dabei war sein jüngerer Bruder 1876 an Zuckerharnruhr verstorben. Bald zeigten sich auch Spuren von Serumalbumin (neben 3% Zucker). Im Juli d. J. war die Abducenslähmung geheilt (1,3% Zucker, Spuren von Eiweiss). Im October 1887 kam er mit Lähmung des linken Facialis. Jetzt sind 2% Zucker vorhanden, Spuren von Eiweiss. Von März 1889 ab bis heute nur noch Eiweiss, kein Zucker, specifisches Gewicht 1005—1010. Im April 1889 musste ihm wegen Brand die linke untere Extremität amputirt werden.

Am 25. Juni 1890 kehrt er wieder wegen Sehstörung des rechten Auges. Körperkraft gut, rechter Abducens und linker Facialis normal. L. S = $^1/_2$, Gesichtsfeld normal; R. S = $^1/_{12}$, Gesichtsfeld nach oben beschränkt. In der Mitte der rechten Netzhaut sitzt ein grosser Bluterguss. Am 28. Juli 1890 R. S = $^1/_{40}$, aber das Auge äusserlich ganz unverändert. Erst am 14. August 1890 kehrt er wieder mit der Angabe, dass das rechte Auge seit 14 Tagen stockblind geworden. Jetzt ist das Auge leicht geröthet, steinhart, die Hornhaut ganz rauchig, die Pupille mittelweit, nicht durchleuchtbar (Urin 1013, Spur Eiweiss, kein Zucker). Da an Wiederherstellung des seit 14 Tagen erloschenen Lichtscheins nicht zu denken war, der Kranke über Schmerzen nicht klagte, wird von der Iridectomie Abstand genommen, weil dieselbe möglicherweise unter diesen Umständen auch nachtheilig wirken und durch massenhafte Blutung die Entfernung des Auges nach sich ziehen kann. Bald darauf schwere l. Hemiplegie.

Fall 24.[4] Ein 52jähriger wohlbeleibter Herr gelangte am 31. October 1876 zur Aufnahme. Vor 4 Jahren war zufällig Zucker im Urin gefunden worden. Der Kranke ging alljährlich nach Karlsbad, zu grossem Vortheil für seinen Zustand. In diesem Jahre magerte er auffällig ab, der Urin enthielt nur Spuren von Zucker, aber sehr viel Eiweiss.

Seit 3 Jahren Sehstörung, die besonders auf dem rechten Auge zunahm. Seit 6 Tagen heftige Entzündung desselben mit heftigen Schmerzen. Das linke Auge ist reizlos, liest noch feine Schrift, bei freiem Gesichtsfeld, zeigt aber

[1] Ein Fall von anscheinend einfachem acuten Glaucom bei einer Diabetischen mit vorgeschrittener Linsentrübung auf beiden Augen wurde von meinem Vertreter sofort und regelrecht operirt. Trotzdem trat Amaurose ein, bei reizlosem Auge. Der Star des linken Auges wurde später von mir erfolgreich operirt. Die Kranke sah sehr gut, verstarb aber ganz plötzlich in ihrer Wohnung, bald nach der Entlassung.

[2] Künstliche Pupillenerweiterung ist zu vermeiden.

[3] Vgl. Beitr. z. Augenheilk. III. S. 54.

[4] Vgl. Beitr. z. Augenheilk. III. S. 57.

rundliche rothe und braune Blutflecke in der Netzhaut. Rechts nahezu vollständige Amaurose durch acutes Glaucom. Der Urin enthält Eiweiss und 3% Zucker. Iridectomie nach oben. Die Schmerzen hörten sofort auf. Man sah eine flache Druckaushöhlung des Sehnerven und einige Blutungen neben demselben. (Dieselben wären, nach der Iridectomie, nicht beweisend, wenn nicht auch auf dem anderen Auge, schon vor der Operation, Netzhautblutungen nachgewiesen wären.) Nach 2 Wochen reiste der Kranke in seine Heimath.

Aber die Drucksteigerung kehrte wieder auf dem rechten Auge, mit Schmerzen, so dass am 18. Januar 1878 die Iridectomie, nach unten, wiederholt werden musste, und schliesslich die Extraction der Linse, bis der Augapfel sich beruhigte. Dazu traten frische Netzhautblutungen auf dem linken Auge ein, mit rosenkranzähnlicher Erweiterung der Venen, an denen spindel- und nierenförmige Blutsäckchen sitzen. Das Gesichtsfeld schränkt sich ein, der Sehnerv höhlt sich aus, am 12. October 1878 kommt es zu einem Glaucomanfall auf diesem Auge. Arzt und Kranker sind der Operation abgeneigt. Aber da die Schmerzen, trotz Eserineinträufelungen und narkotischen Mitteln nicht abnehmen, die Sehkraft mehr und mehr sinkt (20. X mit + 6″ noch Sn V; 25. X nicht mehr Sn XX!), so wird am 25. Juni 1878 unter tiefer Narcose, die mittelst Chloroform nach Morphiumeinspritzung, nicht ohne Schwierigkeit, erzielt wird, die Iridectomie verrichtet. Der Schmerz hört auf. Aber das Sehen ist gering (Finger 6—8′ excentr.) und schwindet im Laufe des Monats auf 1% und auf 0, unter rauchiger Trübung der Hornhaut und zunehmender Drucksteigerung. Der Urin enthält Zucker und reichlich Eiweiss. — Juli 1879 ist der Unglückliche verstorben.

Fall 25. Eine 65jährige Dame mit altem Diabetes ($1^1/_2$% Zucker, viel Eiweiss, körnigen Cylindern), kam am 16. Mai 1887 und bat um Operation des linken Auges, das einen unreifen Star zeigte. Da das rechte Auge, bereits an Glaucom und am Star operirt, eine blasse kesselförmige Druckaushöhlung des Sehnerven zeigte und bei leidlicher Sehschärfe ein erheblich verengtes Gesichtsfeld darbot, so konnte man, obwohl Blutungen in beiden Netzhäuten vorhanden waren, die Operation des linken nicht verweigern: doch führte dieselbe zu reizloser Pupillensperre, mit präcisem Lichtschein. Ganz plötzlich, nach längerer Wagenfahrt, Abkühlung des Körpers, trat am 26. November 1887 eine Verdunkelung in der Mitte des rechten Gesichtsfeldes ein und Violettsehen. (Urin enthält 0,7% Zucker, viel Eiweiss.) Frische Blutung in der Netzhautmitte des rechten Auges. Schon am folgenden Morgen ist das Auge erblindet, bis auf Lichtschein, härtlich, trübe. Innerliche Mittel und Eserineinträufelungen nützen nichts. Die Kranke ist der Operation abgeneigt, der Arzt auch; trotzdem wird am 1. Dezember 1887, da Nachts noch Schmerzen aufgetreten waren, eine Punction der Hornhaut vorgenommen. Sofort werden Hornhaut und Pupille klar, der Schmerz ist beseitigt. Aber die Drucksteigerung kehrte wieder. Monatelang beobachtete man wechselnde Blutergüsse in die Vorderkammer, die Iris wurde gegen die Hornhaut gepresst, die letztere nahm eine gelbliche schwielige Beschaffenheit an. Die Schmerzen kamen immer wieder. Die elende, wachsbleiche, von Ergüssen in den Unterleib und das Unterhautzellgewebe geplagte Kranke war jedem Gedanken an Operation abgeneigt und ertrug mit Geduld ihre Leiden, denen sie im Frühjahr 1890 erlegen ist.

Die hämorrhagischen Formen der diabetischen Netzhauterkrankungen sind weniger charakteristisch, als die exsudativen; aber in prognostischer Hinsicht weit schlimmer, sowohl für die Erhaltung der Sehkraft als auch für die des Lebens. Von den 5 Fällen der beiden letzten Unterarten [a) Infarct, b) Glau-

com], bei denen die örtliche Veränderung im Augengrund sehr hochgradig war, sind 4 unter meiner Beobachtung gestorben, 2 auf dem einen Auge Erkrankte, 2 doppelseitig Erblindete.

Auch bei diesen schlimmen Formen ist und bleibt es unsere Pflicht, die Abhängigkeit der Augenkrankheit von den Grundleiden zu erforschen. Denn nur eine geläuterte Kenntniss der Krankheitserscheinungen und Ursachen kann uns dereinst zu besseren Erfolgen befähigen.

---

2) **Untersuchungen über die Sehthätigkeit der Netzhaut und des Gehirns**, von Arnaldo Angelucci. Giessen 1890.

Im ersten Theil dieser Arbeit, „die Lebenserscheinungen der neuroepithelialen Netzhautschicht und eine neue Lehre des Sehens", bespricht A. zunächst die bis jetzt von ihm und Anderen beobachteten Veränderungen im „Sinnesepithel" der Netzhaut und im Pigmentepithel, welche unter dem Einfluss von weissem und farbigem Licht vor sich gehen. Die betreffenden Veränderungen sind besonders deutlich bei Amphibien, am geringsten bei Säugethieren. Sie bestehen im Wesentlichen aus Verkürzung der Stäbchen und Zapfen (Aussen- und Innenglieder), sowie der Pigmentepithelzellen, unter gleichzeitiger Wanderung des Pigments der letzteren zwischen die Stäbchen hinein in den bis zur Limitans externa reichenden Fortsätzen. Diese Bewegungen sind im Allgemeinen proportional der Intensität des Lichts, bei farbigem Licht umgekehrt proportional der Wellenlänge, also Violett wirkt am stärksten. Am raschesten reagiren die Zapfen. Die Bewegungen der genannten drei Bestandtheile sind nicht gegenseitig abhängig von einander (beim Fehlen eines der Elemente, der Stäbchen, ist die Reaction in den anderen dieselbe), ebenso ist der Schwund des Sehpurpurs unabhängig von diesen Bewegungen. A. nimmt auf Grund seiner Beobachtungen an, dass alle Bestandtheile der neuroepithelialen Schicht auf jeden Licht- und Farbenreiz mit einer besonderen Veränderung antworten, und zeigt, wie verschiedene Thatsachen, die nach der Young'schen und nach der Hering'schen Anschauung sich schwer oder nicht erklären lassen, dadurch verständlicher sind. Die Empfindung von Licht und Farbe wird durch eine Bewegung hervorgerufen, die Empfindung des Dunkeln durch Aufhebung der Bewegung.

Den simultanen, sowie den successiven Contrast will A. mit der Annahme erklären, dass in der Nachbarschaft einer von bestimmtem Licht gereizten Stelle — und ebenso nach Aufhören des Reizes an der ursprünglich gereizten Stelle selbst — eine secundäre Thätigkeit (secundäre oder negative Energie) auftritt.

Alle Reize, welche ebensolche Veränderungen der lichtempfindlichen Netzhauttheilchen bewirken, wie das Licht, rufen eine entsprechende Lichtempfindung hervor. Die erwähnten Veränderungen treten (beim Frosch) auch auf, wenn ein Reiz irgend anderer Art die Netzhaut trifft (Druck auf den Augapfel, mangelnde Ernährung, Hitze, Strychnin, elektrische Reizung), ferner in Folge reflectorischer Erregung bei starker Reizung anderer Nerven (faradischer und galvanischer Reizung des Körpers, Stiche, Erschütterungen, starke und andauernde Schalleindrücke); ebenso erfolgt bei Reizung nur einer Netzhaut eine reflectorische Wirkung auch auf die andere Netzhaut.

Die Pigmentwanderung ist offenbar von Bedeutung für die Adaption.

Im zweiten Theil, „Bau und Thätigkeitsmechanismus der leitenden Wege der Lichtempfindung", vertritt A. betreffs des Faserverlaufs im Chiasma unter Beibringung weiteren Materials die jetzt ziemlich allgemein

angenommene Anschauung, dass ungekreuzte Fasern zuerst beim Kaninchen auftreten, und dass ihre Zahl im Verhältniss zu den gekreuzten Fasern zunimmt bis zum Menschen, wo der Sehnerv im Chiasma eine ganz oder nahezu gleiche Theilung erfährt. A.'s Untersuchungen über die centralen Endigungen der Sehnervenfaseru führen ihn zu der Annahme, dass alle Theile der Sehganglien (Kissen, äussere und innere Kniehöcker, Vierhügel) nicht nur in gegenseitiger Verbindung mit einander stehen, sondern auch mit jedem Bündel und jeder centralen Wurzel der Sehnervenfasern verbunden sind.

Im dritten Theil, „die Sehfähigkeiten der Hirnrinde bei den höheren Wirbelthieren", erörtert A. den Begriff des cerebralen Sehens und bespricht die verschiedenen Ansichten über die Lehre der Localisationen. Das Sehcentrum im Gehirn hat erstens den centripetalen Reiz zu empfinden (einfaches, unbewusstes Sehen), zweitens diesen Vorgang zur bewussten Wahrnehmung zu bringen (seelisches Sehen). Erstere Aufgabe kommt den optischen Ganglien zu, das bewusste Sehen der Grosshirnrinde. Letzteres ist nach A. nur den Thieren mit entwickelten Grosshirnhalbkugeln eigen. Thiere, welche niederer stehen als die Säugethiere, sollen dieses bewusste Sehen nur in sehr geringem Maasse besitzen, dieselben sehen ohne Hirnhalbkugeln im Wesentlichen ebenso wie mit unversehrtem Gehirn (Versuche an Tauben); sie passen ihrer Sehempfindung reflectorisch diejenigen Bewegungen und Handlungen an, die sie nach Zerstörung der Grosshirnhalbkugeln überhaupt noch auszuführen vermögen. Das Sehcentrum im Grosshirn bei Säugethieren will A. im Anschluss an Goltz nicht in einem bestimmten Bezirk abgrenzen, sondern nur eine überwiegende Bedeutung der Hinterlappen für das Sehen zugeben. Durch Ausfall der Lebensthätigkeit der Hirnrinde allein (beim Hund) geht nur das seelische Sehen verloren. Tritt nach Verletzungen der Hirnrinde auch wirkliche Herabsetzung des Sehvermögens auf, so ist dies auf secundäre Wirkung (Reizwirkung, absteigende Degeneration) zurückzuführen. Analog sind die Fälle vollkommener Halbseitenblindheit beim Menschen bei Herderkrankung in einem Hinterlappen zu erklären durch mittelbare Einwirkung auf die Centren des einfachen Sehens in den Ganglien der Basis. Dafür sprechen besonders einige zur Section gekommene Fälle von Halbseitenblindheit, bei welchen trotz sehr tiefgreifender Veränderungen im Hinterlappen die blinden Netzhauthälften immer noch empfindlich für Licht waren.

Bei krankhaften Veränderungen des Centrums für das Sehgedächtniss leidet immer dieses Gedächtniss als Ganzes, wobei diejenigen Vorstellungen am wenigsten alterirt werden, deren Reproduction dem Gehirn am geläufigsten ist. Manche Fälle von Seelenblindheit sind so besser verständlich, als durch Annahme einer auf einzelne bestimmte Zellengruppen beschränkten Functionsstörung (Wilbrand). Ein seelischer Act geht beim Menschen meistens aus dem Zusammenwirken verschiedener Centren hervor, solche seelische Vorgänge bedürfen keines eigenen seelischen Rindencentrums. Es ist daher unzulässig, für Thätigkeiten, wie beispielsweise das Lesen, ein besonderes Rindencentrum aufzustellen.

Schwarz.

---

3) Zur Theorie des Farbensinns bei indirectem Sehen, von A. Fick. (Pflüger's Archiv. Bd. XLVII.)

F. zeigt, wie sich die von Hess (Graefe's Archiv. XXXV. 4) veröffentlichten Thatsachen mit seiner auf dem Boden der Young'schen Farbentheorie stehenden Erklärung der peripheren Farbenblindheit vollständig vereinigen lassen, und dass die von Hering auf Grund jener Thatsachen gemachten Einwände

nicht zwingend sind. F. nimmt an, dass alle Farbengrundelemente nach der Peripherie hin immer mehr auch durch Lichtwellen von anderer Länge erregbar werden (bei gleichzeitiger Annahme der Erregbarkeit gegen die ursprüngliche Grundfarbe), und zwar die Roth- und Grünelemente früher als die Blauelemente, wodurch zunächst eine rothgrünblinde Zone entsteht, indem sowohl Roth wie Grün hier die Roth- und Grünelemente gleich stark erregt und somit die Empfindung von Gelb veranlasst. F. könnte mit seinen scharfsinnigen Ausführungen Recht haben, wenn — die Pathologie nicht wäre. Fälle von durch Leitungsstörung im Sehnervenstamm erworbener Grünrothblindheit bei leidlicher Erhaltung der Blau- und Gelbempfindung lassen sich mit der Dreifasertheorie absolut nicht vereinigen. Schwarz.

4) **Vejledning i Anvendelsen af Ojespejlet,** af J. Bjerrum. Mit zahlreichen Abbildungen. Kopenhagen 1890.

Dieses Werkchen enthält in sehr ansprechender und leicht verständlicher Form alles das, was zu einem klaren Verständniss der Augenspiegeltechnik gehört; namentlich ist auf das Rücksicht genommen, was in den Lehrbüchern für Augenheilkunde nicht steht, während auf eine Beschreibung des Augeninnern unter normalen und pathologischen Verhältnissen verzichtet ist, da eine solche sich in jedem Lehrbuch findet. Durch verschiedene Grösse des Drucks ist den Bedürfnissen der Studirenden sowie derjenigen, welche sich etwas gründlicher in dem Gebiet unterrichten wollen, in übersichtlicher Weise Rechnung getragen. Es wird demnächst eine deutsche Ausgabe des Werkchens erscheinen, die vom Ref. im Einverständniss mit dem Verf. besorgt wird. Schwarz.

5) **Pathologische Anatomie des Auges,** von Dr. O. Haab, Professor der Augenheilk. in Zürich. (14. Abschnitt von Ziegler, Lehrb. d. spec. path. Anat. 6. Aufl.)

Unter Berücksichtigung der neuesten Litteratur sind in dieser Auflage gegenüber der früheren wieder verschiedene kleine Veränderungen vorgenommen worden; die drei Hintergrundsbilder sind diesmal farbig ausgeführt und geben so dem Studirenden eine ungleich bessere Anschauung. (Der „Stilling'sche Conus" findet keine Berücksichtigung, meist lässt sich aber doch ophthalmoskopisch sicher entscheiden, ob „Stilling'scher Scleralconus" oder Aderhautsichel oder beides vorliegt.) Die Litteraturangaben sind noch übersichtlicher geordnet als früher. Die anatomische Einleitung ist als entbehrlich weggelassen.

Schwarz.

Journal-Uebersicht.

v. Graefe's Archiv für Ophthalmologie. XXXVI. 4.

1) **Experimentelle Untersuchungen über den Einfluss der Circulation in den Netzhaut- und Aderhautgefässen auf die Ernährung des Auges, insbesondere der Retina, und über die Folgen der Sehnervendurchschneidung,** von Dr. A. Wagenmann, Privatdocenten und erstem Assistenten der Universitäts-Augenklinik zu Heidelberg.

Die früher ausgeführten Durchschneidungen litten an dem Fehler, dass man nicht durch Injection der Blutgefässe sich genaue Rechenschaft gab über den Umfang der bewirkten Circulationsstörung. Verf. experimentirte nur an

Kaninchen, da die reine Durchschneidung des Opticus bei Hunden, welche er früher auch verwendete, sehr schwer gelingt. Freilich besteht ein sehr wichtiger Unterschied in der Kaninchen-Netzhaut gegenüber der menschlichen, indem erstere nur soweit Gefässe führt, als sie markhaltige Sehnervenfasern enthält.

Verf. fand es, auf frühere Untersuchungen gestützt, zweckmässig, von der Aderhaut auszugehen und zunächst die Folgen isolirter Circulationsstörung in deren Gefässgebiet ophthalmoskopisch und anatomisch zu erforschen.

Als Injectionsflüssigkeit benutzte Verf. eine halbprocentige Lösung von dem käuflichen löslichen Berlinerblau. Er tödtete die Thiere durch Chloroform und injicirte sofort nach Eintritt des Todes von der Carotis communis aus — und zwar mit erwärmter Flüssigkeit, um nicht durch Kälte Gefässcontraction herbeizuführen. Mitunter spritzte er, um Arterien und Venen auseinanderzuhalten, in erstere eine dicke Zinnoberaufschwemmung ein.

Das Kaninchen besitzt jederseits zwei Art. ophthalmicae, eine aus der Carotis interna, die andere aus der Maxillaris interna. Bezüglich der näheren Details des Gefässverlaufes muss auf das Original verwiesen werden.

Methoden und Resultate:

1. Die Durchschneidung des Sehnerven centralwärts vom Eintritt der Centralgefässe wurde nach Luxation des Bulbus (häufig Vordrängung mit Hülfe des v. Welz'schen Enucleationslöffels) etwa 2 mm hinter dem Augapfel mittelst Scheere vorgenommen. Den Zugang verschaffte er sich durch Einschneiden der Augapfelbindehaut über dem Rectus superior, tenotomirte diesen, trennte den Retractor und präparirte dann stumpf den Sehnerven frei. Verletzung anderer Gebilde beim Eingehen mit der Scheere sowie bei der Sehnervendurchtrennung wurde sorgfältigst vermieden.

Die Pupille wird sofort weit und starr. Das Augenspiegelbild zeigt anfangs nahezu gar keine Veränderung. Erst nach etwa 3 Wochen tritt Verfärbung des Sehnerven ein und nach ca. 4 Wochen beginnende Atrophie der Markflügel. Nach einigen Monaten sind letztere so gut wie verschwunden. Die Papille zeigt dann atrophische Excavation. Die Netzhautcirculation leidet nicht, nur nimmt die Membran etwas an Durchsichtigkeit ab.

Anatomisch lässt sich Zerfall und Schwund der Nervenfasern (nach drei Wochen erst) constatiren. Secundär leiden auch die Ganglienzellen, doch finden sich noch nach einem halben Jahre wohl erhaltene.

2. Die Durchschneidung des Sehnerven peripherwärts vom Eintritt der Centralgefässe gelingt nur in einer Anzahl von Fällen. Es werden hierbei leicht Bulbus und Papille gefenstert.

In den reinen Fällen tritt sofort Erweiterung der Pupille ein, ophthalmoskopisch ein sofortiges Blasswerden der Papille und der Markflügel, ferner rasche Verengerung der Gefässe und baldiger Zerfall der Blutsäule.

Die Circulation stellt sich meist nach 1—2 Wochen wieder unvollständig her durch neue Gefässverbindungen vom Aderhautrande her am Scleralloch, von der Sehnervenscheide und den episcleralen Ciliargefässen. In seltenen Fällen stellt sie sich nicht wieder her, während man auf der Papille wieder feine Aeste wahrnimmt. „Eine Netzhauttrübung oder auch nur eine Trübung der Markflügel, die auf die Aufhebung der Netzhautcirculation zu beziehen wäre, tritt niemals in Erscheinung; die Farbe des Augenhintergrundes bleibt unverändert.“ Tritt irgendwo Netzhauttrübung auf, so ist die Aderhautcirculation daselbst gestört.

Die folgende Atrophie der Markflügel entwickelt sich wie in Fall 1. Dauernde Unterbrechung der Netzhautcirculation konnte nur durch Brennen der

Papille und des Aderhautrandes nach Durchschneidung dicht am Auge erreicht werden.

3. Behufs Durchschneidung der langen und kurzen hinteren Ciliararterien ging Verf. vor, wie folgt: Er luxirte den mit Cocaïn anästhesirten Bulbus. Es schimmert dann gleich das vordere die Sclera schräg durchsetzende Ende der langen Ciliararterie durch; hier schnitt Verf. ein, machte Tenotomie, soweit als nöthig, und drang dann stumpf in die Tiefe. Durch Nachvornziehen des Bulbus mit dem v. Welz'schen Löffel bekam er bald die Arterie frei zu Gesicht und konnte sie mit der Scheere durchtrennen oder er umgriff sie zuerst mit einem Häkchen und durchschnitt sie dann. Sollten auch noch hintere kurze Ciliararterien durchtrennt werden, so brauchte Verf. nur mit der Scheere der Sclera entlang in die Tiefe zu gehen und durchschnitt mit kurzen Schlägen einige Aeste.

Behufs Durchtrennung der hinteren kurzen Arterien allein tenotomirte Verf. den Rectus inferior, drehte den Bulbus dann am peripheren Muskelstumpf möglichst nach oben oder zog den Bulbus mit dem v. Welz'schen Löffel nach vorn und oben. So konnte er dann mit einer Scheere auf der freiliegenden Sclera hinschneidend die kleinen Stämmchen durchtrennen bis dicht an den Opticus hin, der aber selbst sorgfältigst geschont wurde. Es gelang dabei nicht immer, die Verletzung einer Wirbelvene zu vermeiden.

Die ziemlich starke Blutung stand bald durch Compression mit den geschlossenen Lidern. Die Vortreibung des Augapfels ging meist nach wenig Tagen zurück; war sie sehr erheblich, so wurden die Lider durch Sutur geschlossen.

Nach halbseitiger Durchschneidung der langen und kurzen hinteren Ciliararterien erfolgt vorübergehend geringe Druckherabsetzung des Bulbus. Mitunter trat Verengerung der Pupille ein (wenn die Ciliarnerven mit durchschnitten waren).

Die halbseitige Durchschneidung der genannten Arterien wird vom Auge ohne Formveränderung vertragen. Sie hat aber eine rasche Degeneration sämmtlicher Netzhautschichten zur Folge. Dieselbe offenbart sich zuerst durch eine nach wenigen Stunden schon ausgebildete grauweisse Netzhauttrübung; der Markflügel ist wenig betheiligt. Nach wenig Tagen stellt sich in einem Theile der getrübten Partie die Circulation wieder her, was zur Folge hat, dass nicht die ganze Netzhauthälfte degenerirt; man begegnet in derselben allen Abstufungen im Grade der Entartung bis zu vollständigem Schwund. Zuerst und am intensivsten werden die äusseren Schichten der Netzhaut befallen. Es erfolgt Pigmenteinwanderung.

Von besonderem Interesse scheint uns das Bild, welches Verf. nach doppelseitiger Durchtrennung der langen und mehrerer kurzen Ciliararterien erhielt. Es glich in vielem dem der Keratitis parenchymatosa des Menschen.

Behufs Vornahme des Eingriffs mussten ein Theil des Internus wie des Externus durchtrennt werden; im Uebrigen wurden die Augenmuskeln absichtlich thunlichst geschont. Die folgende Blutung war meist ziemlich erheblich.

Gleich nach der Operation sind die Augen ganz weich und bleiben es auch; es entwickelt sich rasche Phthisis bulbi. Meist macht schon nach einem halben Tage Medientrübung die Spiegeluntersuchung unmöglich. Die Vorderkammer wird schon nach wenig Minuten seichter; die Iris wird unregelmässig buckelig, bei Nichtalbinos sieht man sofort starke Hyperämie der Papille und Netzhautgefässe. Nach einer halben Stunde gewahrt man eine den ganzen Augengrund

einnehmende Netzhauttrübung, Schlängelung und Erweiterung der Netzhautgefässe. Nach zwei Stunden ist der ganze Augengrund weissgrau und faltig. Papillengrenzen und Markflügel sind in die Trübung einbezogen. Der Augengrund erinnert an eine Gehirnoberfläche oder Gebirgskarte (Folge der Volumsverkleinerung des Bulbus).

Nach einem halben Tage beginnt Hornhauttrübung — meist vom Rande her. Auch die feineren Details der Trübung erinnern ganz an jene bei Keratitis parenchym. beim Menschen. Intensität und Extensität nehmen zu, Epithelstichelung wird sichtbar. Die Bindehaut ist injicirt, doch ohne nennenswerthe Secretion. Meist schon am dritten Tage beginnt Vascularisation vom Limbus her; die afficirten Randpartien zeigen — wenn besonders dichte Gefässentwickelung stattfindet — Wulstung. Alles spricht auch für chorioidalen Ausgangspunkt der Kerat. par. beim Menschen. Es treten aber auch Blutungen auf von Seite der Iris und des Strahlenkörpers; von letzterem stammende Ergüsse können auch in den Glaskörper stattfinden. Auch Linse und Glaskörper trüben sich. Ist die Hornhauttrübung besonders dicht, so gleicht sie einer eiterigen Infiltration; es kann sogar zu Geschwürsbildung der Hornhaut kommen; der Process nimmt dann eiterigen Charakter an. Kommt es nicht so weit, so geht der Process nach 2—3 Wochen zurück; der Bulbus ist dann bereits erheblich geschrumpft und hat seine normale Wölbung verloren. Mit Zurückgehen der Gefässentwickelung wird die Hornhaut wieder klarer; man erkennt durch sie Reste von Blut, Exsudat und Irisgewebe; die Vorderkammer scheint zu fehlen. Schliesslich hebt sich die Spannung wieder etwas, und es bleibt ein kleines phthisisches Auge mit ziemlich aufgehellter Hornhaut zurück.

Die Fälle, in denen es nicht zu Necrose, sondern nur zur Phthise kommt, sind jene, wo die Aderhautcirculation nicht völlig vernichtet wurde; die Muskelarterien finden sich dann enorm ausgedehnt.

Bei kurz nach der Operation getödteten Thieren fand Verf. das Randschlingennetz fast leer. Es kommt sehr bald zu enormer Verdickung der Cornea (zuerst peripher); das Endothel fehlt später so gut wie ganz. Es kommt zu Durchtränkung des Gewebes mit einer äusserst fibrinreichen Flüssigkeit; das Fibrin gerinnt dann im Cornealgewebe, besonders dicht um die Hornhautkörperchen. Mit zunehmender Gefässbildung geht Hand in Hand: lymphoide Infiltration. Während des Vordringens der Gefässe kommt es zu äusserst lebhafter Regeneration der Hornhautgrundsubstanz; die auftretenden verschiedengestaltigen Zellen scheinen theilweise jedenfalls Abkömmlinge der Hornhautkörperchen zu sein. Später gehen Gefässentwickelung und Lymph-Infiltration zurück, doch finden sich noch spät deren Reste. Die Hornhautstructur wird wieder normaler; auch ein Endothelbelag findet sich wieder. In späteren Stadien findet man mehrfache Verdickung des Cornealepithels. Es handelt sich also um eine experimentell erzeugte parenchymatöse Entzündung; die in ihrer Ernährung schwer geschädigte Grundsubstanz wirkt als Entzündungsreiz.

Aeusserst schnell schwindet der Glaskörper, anfangs von Fibrin und Eiweiss stark durchsetzt. Es kommt zu vorderer und hinterer Glaskörperablösung.

Iris und Strahlenkörper sind anfangs enorm verdickt, mit feinkörniger Eiweisssubstanz durchsetzt. Die Oberflächen beider sind mit fibrinösem, pigmentreichem und hämorrhagischem Exsudat bedeckt. Stellt sich nicht wieder Circulation her, so entartet ihr Gewebe bis zur Unkenntlichkeit; die Pupille ist verlegt.

Aehnlichen Processen verfällt die Aderhaut. Die Linse verfällt acuter

schwerer Ernährungsstörung. An der Netzhaut ist besonders die Faltung auffällig. Diesem Stadium folgt weitgehende Degeneration, die sich auch auf die Nervenfasern erstreckt, die peripheren werden zuerst befallen. Mit dem Kleinerwerden des Bulbus kommt es zu immer stärkerer Prominenz der Papille.

Späterhin findet man die verschiedensten Degenerationsgrade der Netzhaut je nach dem Ergriffensein der zugehörigen Aderhautpartien. Das Bild gleicht dem der Degeneration bei Netzhautablösung (Proliferationsvorgänge an den Stützfasern). Das Pigmentepithel zeigt theils Defecte, theils Anhäufung. Zwischen Netzhaut und dem vollständig geschrumpften und abgelösten Glaskörper findet sich eine an Fibrin und Eiweiss reiche Masse.

4. Nach Durchschneidung des Sehnerven, der Netzhautgefässe und der Ciliargefässe einer Seite kommt es ausser zur gewöhnlichen Netzhautdegeneration noch zu raschem Schwunde und Zerfalle des Markflügels der betreffenden Seite, wogegen der der anderen Seite nur der gewöhnlichen Atrophie verfällt.

5. Nach Durchschneidung des Sehnerven mit den Netzhautgefässen und sämmtlicher Ciliargefässe kommt es zu Necrose und raschem Zerfall der ganzen Netzhaut einschliesslich der Markflügel. Nach Ablauf weniger Tage ist die Netzhaut kaum mehr zu erkennen, da massenhafte Einwanderung von Eiterkörperchen in den necrotischen Bulbus von aussen her erfolgt.

Die scheinbar mitunter sich widersprechenden Resultate Berlin's erklären sich nun ganz einfach. Ebenso klar geht aus Verf.s Versuchen hervor, dass nicht die Durchschneidung der Ciliarnerven die Ursache der Bulbusnecrose sein kann.

Selbstredend sind die Kaninchenversuche nicht ohne weiteres auf den Menschen übertragbar. Es wäre ja möglich, dass den beim Menschen besser entwickelten Netzhautgefässen eine grössere Bedeutung für die Ernährung der Netzhaut zukäme.

Man könnte gleich einwenden, wieso es beim Menschen nach Embolie der Centralarterie zu ausgedehnter Netzhauttrübung komme. Freilich besteht aber hier der bemerkenswerthe Unterschied, dass beim Thierversuch die Vene mit durchschnitten wurde, wogegen beim Menschen nach Embolie eher eine Erweiterung, vermehrte Füllung der Venen zu Stande kommt. Ueberhaupt lässt sich die nach Durchschneidung der Ciliararterien auftretende Trübung mit jener nach Embolie nicht vergleichen; bei letzterer ist die Trübung vorzugsweise auf den hinteren Pol beschränkt, gleichmässig weisslich, ohne alle Faltenbildung. Da diese Trübung vorzugsweise die centralen Partien einnimmt, könnte man daran denken, dass sie hauptsächlich an die Nervenfaserschicht gebunden sei; von einer tiefer gehenden anatomischen Veränderung kann nicht die Rede sein, da sie verhältnissmässig bald zurückgeht, früher, als die Degeneration beendet ist. Verf. spricht die Vermuthung aus, dass es sich um ein Oedem vorzugsweise der Nervenfaserschicht handle. Auch stimmt der weitere Verlauf nach Embolie mehr mit dem nach Durchschneidung der Centralgefässe überein; denn die Netzhaut gewinnt wieder vollständige Durchsichtigkeit, ohne dass Pigmentirung stattfindet. Dieser Umstand spricht auch gegen die Annahme etwa gleichzeitig erfolgender Embolie von Ciliararterien. Es scheint demnach, dass beim Menschen ebensowenig, wie beim Kaninchen, nach Unterbrechung der Netzhautcirculation Degeneration mit Pigmentirung auftritt.

Die spärlichen anatomischen Befunde nach Embolie der Centralarterie stimmen im Allgemeinen darin überein, dass die Nervenfaser- und Ganglienzellen-

schicht die schwersten Veränderungen bis zu völligem Schwunde zeigen. In einem Falle Schmidt-Rimpler's, wo sich auch Pigmentveränderungen fanden, lag auch Embolie von Ciliararterien vor.

Isolirte Verödung der Centralarterie (ohne Vene) gelang Verf. leider nicht, doch ist von vornherein wahrscheinlich, dass auch beim Kaninchen durch Embolie — wie beim Menschen — momentane Erblindung veranlasst würde, ebenso, dass es — wie beim Menschen — zu secundärer Atrophie der Nervenfasern kommen würde, geradeso, wie nach Durchtrennung des Sehnerven. In beiden Fällen würde es sich ja um Leitungsunfähigkeit der Nervenfasern — nur aus verschiedener Ursache — handeln.

Von Wichtigkeit ist es auch, die Fälle von Durchtrennung des Sehnerven beim Menschen — durch Traumen verschiedener Art — mit den Folgen der Opticusdurchschneidung bei Kaninchen centralwärts vom Eintritt der Centralgefässe zu vergleichen. Beim Menschen zeigen sich die ersten deutlichen Spuren descendirender Atrophie nach Durchtrennung des Opticus durch eingedrungene Fremdkörper oder nach Verletzung durch Fractur des Canalis opticus nach 2 bis 4 Wochen. In einzelnen Fällen von Durchtrennung durch Fremdkörper wurde allerdings auch Netzhauttrübung beobachtet, indessen auf Commotio retinae bezogen.

Interessanter sind die Fälle von Durchtrennung des Opticus dicht am Auge, also mit Durchtrennung der Centralgefässe.

Die Befunde stimmen hier im Allgemeinen gut überein mit den Experimenten an Kaninchen. Wir können noch nicht bestimmt entscheiden, ob Durchtrennung der Art. und Vena centralis beim Menschen eine ähnliche Trübung bedingt, wie bei Embolie; wäre dies der Fall, so bestände allerdings insofern ein Unterschied gegenüber dem Kaninchen, doch wäre er nicht von Belang, da das weitere Verhalten wieder übereinstimmt. Die gemachten Beobachtungen sprechen sehr dafür, dass es sich in jenen Fällen, wo später Pigmentveränderungen und Einwanderung von Pigment in die Netzhaut gefunden werden, um Mitverletzung von Ciliararterien handelt. Leider fehlen noch diesbezügliche anatomische Befunde.

Es wäre naheliegend, auch andere Gebiete der Augenpathologie in den Bereich analoger Forschung hereinzuziehen; besonders wäre es die Retinitis pigmentosa, bei der das Studium eventueller Betheiligung der Aderhaut dankenswerthe Resultate verspräche.

---

2) Ueber die Gültigkeit des Weber'schen Gesetzes für den Lichtsinn, von Dr. Otto Schirmer, Privatdocent und poliklinischer Assistent an der Universitäts-Augenklinik zu Königsberg.

Es war Verf. aufgefallen, dass sowohl Aubert als Helmholtz bei ihren Versuchen, das Fechner'sche psychophysische Gesetz für den Lichtsinn zu widerlegen, der Adaptation so wenig Aufmerksamkeit geschenkt hatten.

Wenn man das Weber'sche Gesetz für alle Reizgrössen verallgemeinert, so würde es lauten: „Die Ebenmerklichkeit des Unterschiedes zweier gleichartigen Reizgrössen ist nicht vom Unterschiede, sondern vom Verhältniss der beiden Reizgrössen abhängig."

Fechner hielt für eine natürliche Consequenz dieses Satzes die weitere Verallgemeinerung, dass „gleichen relativen Reizzuwüchsen gleiche Empfindungszuwüchse entsprechen, dass also die Empfindungsintensitäten nicht proportional den Reizgrössen wachsen, sondern wie die Logarithmen derselben".

Verf. findet bei der Kritik der Versuche der erstgenannten zwei Forscher, dass nicht nur die Adaptation zu wenig berücksichtigt wurde, sondern auch, dass bei zu geringen Helligkeiten experimentirt wurde. Verf. musste also, um diesen Fehler zu vermeiden, erstens eine längere Zeit nach der Abschwächung der Beleuchtung verstreichen lassen; zweitens durfte er — da er über elektrisches Licht nicht verfügte, keine künstliche Lichtquelle zur Beleuchtung wählen.

Er arbeitete daher mit Tageslicht, dessen Helligkeit er unmittelbar nach jedem Versuche mit dem Weber'schen Photometer bestimmte. Experimentirt wurde nur bei völlig klarem oder gleichmässig bedecktem Himmel.

Zur Feststellung der Unterschiedsempfindlichkeit bediente er sich der Masson'schen Scheibe. Er verwendete eine weisse Scheibe von 10 cm Radius. Um die Grösse des aufzuklebenden schwarzen Sectors leicht variiren zu können, richtete er denselben verschieblich ein. Er löste durch zwei einem Radius parallele 1—3 mm von einander entfernt geführte Messerschnitte einen Streifen der Papierscheibe heraus und konnte über denselben von der Hinterseite der Scheibe her über den ausgelösten weissen Papierstreifen einen 1 cm breiten Streifen schwarzen Papiers schieben. Je nach Bedürfniss konnte derselbe mehr nach dem Centrum oder nach der Peripherie verschoben und durch eine untergelegte Pappscheibe in seiner Lage fixirt werden. Selbstredend war damit nicht von einem mathematisch genauen Sector die Rede; es wurde indessen immer nur der innere Rand des durch Drehung auftretenden grauen Ringes, somit die Breite des schwarzen Streifens am centralen Ende des Sectors berücksichtigt und gemessen.

Zur Berechnung der Unterschiedsempfindlichkeit war es nöthig, das Verhältniss der Helligkeiten des weissen und schwarzen Papiers zu bestimmen; dies geschah nach Aubert's Methode. Als Mittelwerth ergab sich für dasselbe 33; Verf. hatte mehr auf ein möglichst glanzloses als auf ein möglichst dunkles Schwarz Bedacht genommen.

Er bestimmte nun an seiner Scheibe bei stets gleicher Stellung des Apparats gegenüber einem grossen Fenster zu verschiedenen Tageszeiten und an verschieden hellen Tagen aus einer Entfernung von 20 cm die Unterschiedsempfindlichkeit; er hielt beide Augen geöffnet, doch wurde nur das linke verwendet. Verf. verfertigte nun vier solcher Scheiben; mit 1, 1,5, 2 und 2,5 mm Stegbreite, so dass also der graue Ring bei gleicher Unterschiedsempfindlichkeit immer peripherer wahrgenommen werden musste. Der schwarze Streif wurde zuerst so nahe dem Centrum eingefügt, dass die entstehenden grauen Ringe mehr als merklich von der weissen Scheibe abstachen, und liess dann durch einen Gehilfen bald die, bald jene Scheibe in den Apparat einschrauben und bemühte sich dann, die Lage des grauen Streifens — die er nicht kannte — zu bestimmen. War dies richtig erfolgt, so wurde der schwarze Sector weiter nach der Peripherie verschoben, bis Verf. die Lage des Ringes nicht mehr sicher feststellen konnte; dann verfuhr er umgekehrt. Er erhielt so zwei Werthe, zwischen welchen das Maximum der Unterschiedsempfindlichkeit liegen musste.

Zwei Erscheinungen waren ihm dabei aufgefallen: 1. fand er seine Unterschiedsempfindlichkeit bei dieser objectiveren Methode grösser, als wenn er die Lage des Ringes vorher kannte; 2. nahm die Unterschiedsempfindlichkeit durch Uebung erheblich zu. Dieselbe stieg während der ersten acht Tage constant von $^1/_{128}$ bis auf $^1/_{204}$ ja bis $^1/_{227}$. Im Mittel ergab sich später $^1/_{217}$. Ebenso erging es seinem Freunde Dr. Henle.

Die Helligkeit der weissen Scheibe musste also $^{18}/_{217}$ betragen, wenn der graue Ring mit der Helligkeit 1 noch von ihr unterschieden werden sollte.

Von Aubert wurde angegeben $^1/_{186}$, von Helmholtz $^1/_{167}$.

Nachdem so an allen vier Scheiben die Unterschiedsempfindlichkeit nahezu gleich $^1/_{217}$ gefunden worden war, liess sich Verf. bei verschiedensten Helligkeitsgraden eine beliebige der Scheiben vom Gehilfen einstellen, ohne zu wissen welche, und bestimmte die Lage des grauen Ringes. Um stets genau adaptirt zu sein, begann er die Versuche erst nach viertelstündigem Aufenthalt im Zimmer und verliess dasselbe während der Versuche nicht. Er fand, dass die Unterschiedsempfindlichkeit unter diesen Umständen gleich blieb innerhalb der Helligkeiten von 1000 bis 2,5 oder 5 M.K. Innerhalb dieser Grenzen konnte Verf. stets die Scheiben genau voneinander unterscheiden. Bei keiner Beleuchtung aber vermochte er die Sectorenabschnitte auch nur um wenige Millimeter vom Centrum abzurücken, ohne Fehler im Erkennen der Ringe zu begehen.

Die Feststellung der oberen Grenze geschah innerhalb zwei Tagen, kann daher nach Verf. keinen Anspruch machen, auf mehr als 50 M. K. nach oben und unten genau zu sein; doch fürchtete er bei so greller Beleuchtung dauernde Schädigung seines Auges.

Für die untere Grenze fand er an verschiedenen Tagen verschiedene Werthe und zwar niedrigere, wenn die Dämmerung langsam eintrat; höhere, wenn sie rascher hereinbrach. Die Adaptation für helleres Licht geht viel rascher vor sich, als für geringere Helligkeitsgrade. Verf. fand seine Vermuthung bestätigt, dass die Adaptation des Auges nicht gleichen Schritt zu halten vermöge mit der Abnahme der Tagesbeleuchtung, und um so weniger, je rascher diese Abnahme erfolgt. — Für die Bestimmung dieser Grenze können somit nur Versuche bei künstlicher Beleuchtung massgebend sein, so dass Verf. sagen kann:

Das Weber'sche Gesetz hat für die Unterschiedsempfindlichkeit Gültigkeit innerhalb der Helligkeiten von 1—1000 M.K.

Die Gültigkeit des Gesetzes ist also abhängig von gewissen physiologischen Vorbedingungen. Verf. hält aber die Möglichkeit nicht ausgeschlossen, dass nach längerem Aufenthalt im Dunkeln diese untere Grenze noch unter 1 M. K. sinken könnte. Interessant ist die Uebereinstimmung der Resultate mit jenen Uhthoff's, der bei Steigerung der Beleuchtung von der minimalsten bis auf 4 M.K. die rascheste Zunahme der S. fand, von 4—33 M.K. nur ein langsames Ansteigen, darüber hinaus keine weitere Zunahme.

Auch Kraepelin fand, „dass das Weber'sche Gesetz innerhalb einer Breite von Lichtintensitäten, die sich verhalten wie 9,61 : 1000, eine strenge Gültigkeit hat," wenn das Auge für die herrschende Helligkeit möglichst adaptirt ist; doch zieht er Folgerungen, die dieser Annahme widersprechen.

Das Weber'sche Gesetz kann durch physiologische Vorgänge, durch die Adaptation allein erklärt werden; es ist aber durch Verf.s Untersuchungen allein nicht möglich, die Mitwirkung eines psychophysischen Processes auszuschliessen. Das Auge adaptirt sich rascher grösserer Helligkeit als geringerer.

Ein zweiter wichtiger Factor ist das Pupillenspiel, dem K. gleichfalls die Bedeutung abspricht. Die Netzhaut adaptirt sich aber nicht für die aussen herrschende Helligkeit, sondern für die Menge Lichtstrahlen, welche sie treffen, und diese ist nicht nur von der absoluten Helligkeit, sondern auch von der Pupillenweite abhängig. Die Adaptation ist nach Verf. überhaupt ein complicirter Vorgang — zusammengesetzt aus drei Factoren,

deren wesentlichster sich in den Vorgängen in der Stäbchen- und Zapfenschichte abspielt; der zweite ist der optische Effect des beschattenden eingewanderten Pigmentes; der dritte endlich das momentan wirkende, grob einstellende Pupillenspiel. Dass diese Functionen alle normal arbeiten, und dass ihnen hierzu die nöthige Zeit gegönnt werde, hält Verf. für eine Vorbedingung der Gültigkeit des Gesetzes innerhalb obenerwähnter Grenzen.

Verf. experimentirte auch an vier albinotischen Knaben. Diese Versuche waren besonders mit Rücksicht auf den zweiten Factor (Pigmenteinwanderung) in seinem Einflusse auf die Adaptation angestellt worden. Es schien daraus hervorzugehen, dass für albinotische Augen die Gültigkeitsgrenze des Weber'schen Gesetzes tiefer liege als für normal pigmentirte.

Fällt Factor 1. oder 2. ganz oder theilweise fort, wie bei allen früheren Versuchen, so kann von einer Constanz der Unterschiedsempfindlichkeit auch keine Rede sein.

Zur Entscheidung der Frage, ob auch psychophysische Vorgänge mitwirken, macht Verf. folgende Ausführungen: Ein Untersucher sehe in seinem Gesichtsfelde nur zwei bei maximaler Adaptation ebenmerklich verschiedene Helligkeiten; wird nun die objective Helligkeit vergrössert oder verringert, so bleibt das Verhältniss dieser beiden Reizgrössen und somit das der Intensitäten der beiden die Netzhaut treffenden Reize zu einander dasselbe; bei maximaler Adaptation bleibt der Unterschied der Helligkeitsempfindungen auch derselbe: ein eben merklicher. Hat aber die Adaptation noch nicht genügend gewirkt, wird auch der Unterschied innerhalb der oben angegebenen Grenzen absoluter Helligkeit nicht mehr wahrgenommen; das Verhältniss der Intensitäten der Helligkeitsempfindungen ist nicht mehr ebenmerklich, sondern untermerklich. Diese Thatsache ist — wenn das Weber'sche Gesetz psychophysischen Vorgängen seine Gültigkeit verdankt — nur verständlich, wenn man annimmt, dass das Verhältniss der Reizeffecte, welche die zwei Reizgrössen auf die Netzhaut ausüben, durch die Adaptation modificirt wird, dass zwei von einander verschiedene Reizgrössen je nach dem Zustande der Adaptation bald ebenmerkliche, bald untermerkliche Differenz der Empfindungsintensitäten erzeugen, was viele Wahrscheinlichkeit hat. Die Möglichkeit ist also gegeben, wenn auch nicht die Nothwendigkeit bewiesen.

Es bliebe nur noch eine Annahme übrig, die selbst bei Richtigkeit der eben gegebenen Ausführungen auf rein physiologischer Basis die Gültigkeit des Gesetzes erklären würde: „Wenn bei verschiedenen Adaptationszuständen das Verhältniss der objectiven zur subjectiven Helligkeit durch die gleiche Function ausgedrückt werden kann, wenn ferner alle objectiven Helligkeiten zwischen 1 und 1000 mk bei maximaler Adaptation des Auges für sie, denselben Reiz auf das Centralorgan ausüben, wenn sie alle gleich hell erscheinen, dann wird schon durch die Adaptation bewirkt, dass der Unterschied der Empfindungen, welche zwei ebenmerklich verschiedene Reizgrössen erzeugen, immer ein absolut gleicher ist, mag nun der Unterschied der beiden Reizgrössen absolut genommen gross oder klein sein."

3) **Experimentelle Studien über die Ernährung der Krystalllinse und über Cataractbildung**, von Prof. Dr. Hugo Magnus in Breslau.

Es schien Verf. wünschenswerth, die Veränderungen, welche sich nach Einverleibung gewisser Substanzen in den Organismus in der Linse entwickeln, mittelst der sehr verbesserten Untersuchungsmethode durch den Lupenspiegel zu studiren.

Verf. verwendet Kaninchen und zwar meist schon ältere Thiere, wo die Erscheinungen nach der Darreichung einer Dosis von 3—4 g auf je 1 kg des Körpergewichtes nach frühestens 6 Stunden auftraten. Je nachdem eine verschiedene Intensität der Trübungen beabsichtigt wurde, wurden noch 3—6 solcher Dosen verabreicht, und zwar mit Glycerin und Zucker zu einer Pasta verrieben.

Die Erkrankung trat wohl meist an beiden Linsen annähernd zugleich auf, mitunter aber in grösseren Zwischenräumen. Zuerst entwickeln sich die Veränderungen nahe dem Aequator in einer vor und einer hinter demselben gelegenen Zone; ferner ist bemerkenswerth, dass die Veränderungen der hinteren Rinde sich viel energischer und rascher abspielen, als in der vorderen. Charakteristisch ist die Rückbildungsfähigkeit der Naphthalinveränderungen.

Beim Zustandekommen der Veränderungen lassen sich deutlich zwei Phasen unterscheiden.

Die erste ist charakterisirt durch das Auftreten glasheller, völlig transparenter Streifen — vom Aequator ausgehend und radiär gestellt; gegen den Aequator sind sie breiter als gegen den Pol; manchmal verlaufen sie aber so, dass sie insgesammt nach einer die vordere Rinde vertical, die hintere horizontal schneidende Linie hinstreben. Was die Natur dieser Streifen anbelangt, so stellen dieselben mehr oder minder tiefe Einkerbungen der Linsenoberfläche dar. Mitunter kommt es sogar zu ziemlich tiefen Einkerbungen des Aequators, durch welche hindurch man den Augengrund ähnlich wahrnehmen kann, wie bei Linsenluxation; die Kapsel scheint diesen Einkerbungen zu folgen. Der verticale Streif in der vorderen Rinde erweist sich bei Sectionen als vordere Linsennaht. Epithel wie Linsenfasern sind in diesem Stadium noch normal. Im Allgemeinen konnte Verf. diese ersten Einkerbungen 10 Stunden nach der Darreichung von 5,0 auf je 1 kg Körpergewicht auftreten sehen. Ausnahmsweise hat auch der beginnende Altersstar eine gewisse Aehnlichkeit mit den Gebilden bei Naphthalinstar. Es ist naheliegend, diese Einkerbungen mit Schrumpfungsvorgängen der Linse in Zusammenhang zu bringen; thatsächlich beobachtet man ähnliche Einkerbungen nach Wasserentziehung (durch Wärme oder durch Behandlung mit Salpetersäure oder Einlegen entkapselter Linsen in wasserfreies Glycerin.)

Das zweite Stadium ist das der Trübung. Sie stellt sich meist schon nach 24—36 Stunden nach der Fütterung ein. Die Streifen des ersten Stadiums erhalten sich meistens nur 12—20 Stunden klar und ohne andere Erscheinungen; ausnahmsweise bleiben sie länger klar. Immer geht die Trübung vom Linsenäquator aus, doch nicht von ihm selbst, sondern von den schon erwähnten ihm benachbarten Trübungszonen. Es besteht hier eine merkwürdige Uebereinstimmung mit der Entwickelung der Alterstartrübungen beim Menschen.

Meist ist die hintere Zone viel intensiver getrübt. Die Trübung zeigt sich zuerst als eine feinkörnige dicht hinter dem Aequator hinziehende; je nach der Beleuchtung scheint sie bald mehr weiss, bald mattgrau. Man findet nur feine Körnung und deutlich ausgebildete streifige Zeichnung; letztere wird zum Theil durch Einkerbungen der Linse bedingt, anderntheils durch das mikroskopische Verhalten in der Weise, dass jede einzelne Faser im Bereich der Trübung sich aus einer Unzahl feiner rundlicher Körnchen zusammensetzt; dieselben finden sich nur in den Linsenfasern. Im ersten Stadium ist aber der weitaus grösste Theil der Einkerbungsstreifen noch unverändert klar. Die Trübung der Aequatorialgegend nimmt nun rasch zu; mitunter bleiben merkwürdiger-

weise rundliche Stellen ganz trübungsfrei; dieselben sind eigentlich mehr oval und liegen immer da, wo zwei Einkerbungsfactoren an einander grenzen; meist sieht man durch ihre Mitte eine feine schwärzliche Linie verlaufen — die Grenzlinie beider Sectoren —, so dass das Aussehen ganz an das einer Kaffeebohne erinnert; manchmal erscheint auch nur eine Hälfte. Die Trübung schreitet nun in der hinteren Rinde rasch nach dem Pole vorwärts und zwar zunächst so, dass die Einkerbungsstreifen sich feinkörnig trüben. Mit steigender Trübung verliert sich das streifige Aussehen endlich vollkommen. Etwas später, als die Trübung vom Aequator her in der hinteren Rinde sich entwickelt, tritt auch eine solche längs der horizontalen hinteren Linsennaht auf, die sich bald nach dem Aequator hin weiter verbreitet, während die Linsennaht selbst transparent bleibt.

Mikroskopisch findet man in regelmässiger Anordnung abwechselnd grosskörnig und feinkörnig getrübte Streifen; nur im Gebiete der letzteren sind die Linsenfasern noch deutlich zu erkennen; auch scheinen die grosskörnig getrübten Streifen tiefer zu liegen: sie entsprechen den eingekerbten Partien. Die mehr polwärts gelegenen noch trübungsfreien Partien zeigen gleichwohl viele Spalten und Lücken zwischen den Linsenfasern. Das Epithel zeigte sich am Aequator und in den ihm angrenzenden Partien stark gewuchert.

Stadium der Rückbildung: Selbst nach aufgehobener Durchleuchtbarkeit der hinteren Rinde ist die Trübung noch rückbildungsfähig, wenn mit der Naphthalinfütterung ausgesetzt wird; es waren etwa 18 Tage erforderlich. Nach dem Verschwinden der Trübungen bleiben aber die Einkerbungen noch deutlich sichtbar. Die Aufhellung erfolgt am Aequator immer von der Peripherie und vom Centrum her zugleich. Im späteren Stadium der Aufhellung hat die Trübung nicht mehr die kleinkörnige Zeichnung; man findet vielmehr grössere und kleinere Bläschen, welche ganz an die von Fuchs bei Rückbildung traumatischer Stare beobachteten Vacuolen erinnern. Es frägt sich nun: Beruht der Rückgang der Trübung auf einer wirklichen Resorption oder auf einer Aufhellung der getrübten Linsenfasern? — Fuchs nimmt unter Umständen beide Vorgänge an. Für Verf.s experimentelle Stare hatte aber nur der zweite Modus Geltung; denn er konnte 1—2 Stunden nach Einlegen nicht allzu intensiv getrübter Linsen in destillirtes Wasser eine Aufhellung derselben beobachten. Unter dem Mikroskop sieht man ein langsames Rückgängigwerden der Veränderungen der Linsenfasern; die Körnchenzeichnung wird immer unklarer, die einzelnen Körnchen grenzen sich immer undeutlicher von einander ab, bis wieder homogenes Aussehen zu Stande kommt. Dabei verschwinden auch die Unregelmässigkeiten der äusseren Configuration, die Spalten etc. Verf. glaubt, dieselben Vorgänge auch für die Aufhellung am lebenden Auge annehmen zu dürfen, umsomehr, als an spontan im Auge aufgehellten Linsen mikroskopisch keinerlei Deformitäten zu finden waren. Die Aufhellung kann also nur dadurch erfolgen, dass normale Ernährungsflüssigkeit in die Linse eintritt und die optischen Consequenzen, die durch die künstlich veränderte Lymphe hervorgerufen worden waren, wieder aufhebt. Wir erhalten dadurch wichtige Fingerzeige hinsichtlich der Ernährungswege der Linse. Die Aufhellung wird dort beginnen müssen, wo der Ernährungsstrom zuerst die Linse betritt. Es scheinen also die hintere Trübungszone und der hintere Pol für die Ernährung der Linse wichtige Gegenden zu sein.

Ueber die Pathogenese des Naphthalinstares vermag Verf. keinen ganz befriedigenden Aufschluss zu geben; nur weist er die Annahme von Panas

zurück, der eine Hintergrunderkrankung als Ursache anschuldigt. Hingegen fand er den Befund Kolinski's immer bestätigt, dass starke Hyperämie des Ciliarkörpers bestehe. Die von Hintergrunderkrankungen abhängigen secundären Trübungen der hinteren Rinde treten zuerst am Pol auf im Gegensatz zum Verhalten bei Naphthalinstar. Bestimmungen des Wassergehaltes des Blutes sowohl als auch der Linsen vor und nach der Fütterung ergaben negative Resultate. Auch nennenswerther Naphthalingehalt der Linse fand sich nie.

Um Salz-Cataract zu erzeugen, verabreichte Verf. Kaninchen von 3 bis 6 Monaten Salz in einer Gabe von 10—20 g in 10procentiger Lösung oder in Gelatinkapseln. Schon 4—5 Stunden später beobachtete er ausgedehnte Trübung der hinteren Rinde. Meist gehen die Versuchsthiere sehr acut zu Grunde. Immer entstand die Trübung von der hinteren Trübungszone gegen den Pol fortschreitend. Eine deutliche vordere Zone fehlte, doch fand sich stellenweise ein Uebergreifen der hinteren über den Aequator. Mitunter sah er anfangs auch helle Bänder, ähnlich jenen bei Naphthalinstar.

Die mikroskopische Untersuchung ergab eine Unmenge kleiner Körner und Kügelchen in den Linsenfasern, so dass er den Eindruck erhielt, als sei jede einzelne Linsenfaser in eine Menge von Körnchenzellen zerfallen.

Die Erzeugung von Zuckerstar gelingt nur schwierig. Bei einem viermonatlichen Hunde konnte aber Verf. dennoch nach Fütterung von 100 g Traubenzucker in zwei Tagen, bei einer einjährigen Katze nach 200 g in drei Tagen das Auftreten von Star beobachten und zwar dicht am Aequator. Mitunter findet sich die Trübungszone auch in etwas grösserer Entfernung von ihm, besonders bei jungen Thieren. Manchmal tritt die Trübung nicht in Form eines geschlossenen Gürtels auf.

Charakteristisch ist das schnelle Auftreten und Wiederverschwinden.

Sehr bemerkenswerth ist, dass bei allen drei Starformen eine ganz bestimmte, nicht zu verkennende Gesetzmässigkeit, die nur mit der Ernährung der Linse in Zusammenhang gebracht werden kann, besteht.

Für die Ernährungsverhältnisse der normalen Linse ergeben sich folgende Resultate:

„1. In der hinteren Linsenhälfte vollziehen sich die nutritiven Vorgänge in lebhafterer und umfassenderer Weise, als wie in der vorderen Linsenhälfte.

2. Eine hinter dem Linsenäquator mit diesem parallel verlaufende Zone scheint den umfangreichsten Nährstrom aufzunehmen.

3. Eine vor dem Linsenäquator mit diesem parallel verlaufende Zone nimmt einen, wenn auch weniger bedeutenden Nährstrom auf.

4. Der hintere Linsenpol nimmt gleichfalls einen Nährstrom auf, der aber geringer wie die ante- und postäquatoriellen Strömungen zu sein scheint.

5. Am vorderen Linsenpol scheint ein Zufluss von Nährsubstanz nicht zu erfolgen.

6. Der Linsenäquator selbst nimmt keinen eigenen Strom auf, ist in seiner Ernährung vielmehr auf die vor und hinter ihm eintretenden Ströme angewiesen."

Bezüglich der Circulation der Nährflüssigkeit lässt sich nur mit Bestimmtheit sagen, dass dieselbe sich zuerst über die Oberfläche der Linse ausbreitet — zwischen ihr und der Kapsel. Ist die oberflächlichste Schicht durchdrungen, beziehungsweise getrübt, dann erst dringt die Ernährungsflüssigkeit beziehungsweise Trübung in die Tiefe vor. Die Existenz eigener präformirter perinuclearer Kanäle ist unwahrscheinlich.

Ueber Art und Weise des Austrittes der ernährenden Flüssigkeit aus der Linse geben die Experimente keinerlei Aufschluss.

Nach Verf. Aufzeichnungen beginnt der Altersstar in 92,77% beim Menschen genau so, wie die drei beschriebenen Starformen. Diese überraschende Thatsache deutet darauf hin, dass auch beim Alterstar es Störungen der Ernährung sein müssen, die als Ursache in Frage kommen, doch will Verf. in keiner Weise auch hier chemische Störungen anschuldigen, sondern vielmehr circulatorische. Das Härterwerden der Linsenfasern im Alter dürfte schon dazu Veranlassung geben. Da keine vorgebildeten Ernährungsbahnen bestehen, muss sich die Flüssigkeit durch das Gewebe den Weg bahnen. Durch die Verhornung des Kernes, der sich thatsächlich als wasserärmer erweist, begegnet die Nährflüssigkeit grösseren Widerständen, was sich durch Stauung an der Eintrittspforte geltend machen wird. Natürlich können hierbei noch andere extraoculare Momente, wie Gefässerkrankungen u. s. w. mit in Rechnung kommen: sicher giebt es aber auch Starformen, wo ein veränderter Chemismus mit eine wichtige Rolle spielt, so z. B. die diabetischen Stare.

Unter allen Umständen aber wird Förderung der Erkenntnis der Ernährungsverhältnisse der gesunden Linse die schwerwiegendste Grundlage für das Verständniss spontaner Starbildung sein.

---

4) **Ansicht des Mittel- und Zwischenhirns eines Kindes mit congenitaler Amaurose,** von Dr. Perlia in Frankfurt a. M.

Das betreffende Gehirn entstammt einem $1^3/_4$ Jahre alten Knaben. Schon einige Tage nach der Geburt sah Verf. einen weissgelblichen Reflex aus der Tiefe. Tod an Marasmus. Es fanden sich Reste chronischer Chorioiditis.

Das Gehirn wurde 10 Stunden nach dem Tode in Müller'sche Flüssigkeit gebracht.

Es fand sich eine colossale Differenz im hinteren Thalamusantheil; die sagittale Verkürzung betrug etwa 10 mm; das mächtige Pulvinar war gänzlich geschwunden. Die normal schmale Spalte zwischen dem Mittelhirn und überhängenden Zwischenhirn hatte sich zu einem stumpfen Winkel erweitert, in dessen Vertiefung die sonst verdeckten Gebilde: Vierhügelarme und innerer Kniehöcker frei zu Tage lagen. Das Markbändchen fehlte; dagegen zeigte der innere Kleinhöcker keine Veränderung. Auch die Furchen der Vierhügel schienen verwischt; ihre Buckel abgeflacht. In Folge dessen hatte sich der Höhenabstand zwischen dem Thalamusniveau und der gesunkenen Vierhügelfläche vergrössert. Der am hinteren Vierhügelarm vorspringende Arm war stark degenerirt. Endlich zeigt das Frenulum veli medullaris schwache Entwickelung.

---

5) **Beitrag zur Kenntniss der Geschwülste des Uvealtractus,** von Dr. Liebrecht, Assistent an der Prof. Schöler'schen Augenklinik in Berlin.

I. Iridochorioiditis mit Knötchenbildung in der Iris.

Verf. macht auf eine bisher wenig beschriebene und — wie es scheint — überhaupt selten beobachtete, doch wohl charakterisirte Form von Iridochorioiditis aufmerksam. Wie es scheint, werden von derselben schwächliche, zum Theil auch tuberculös belastete jugendliche Individuen befallen. Das Uebel trifft eines oder beide Augen. Die Reizung ist eine sehr mässige; keine wesentliche Schmerzhaftigkeit. Der Glaskörper ist leicht getrübt. An der Descematis lagern die bekannten Präcipitate. In der Iris kommen mehr oder weniger zahl-

reiche weissliche bis blassröthliche Knötchen zur Entwickelung, die in die vordere Kammer vorragen. Zugleich kommt es zu hinteren Synechien. Nach einiger Zeit gehen die Knötchen zurück; doch kommen meist noch Nachschübe vor, die ebenso rückgängig werden. Nach einigen Monaten bis nach zwei Jahren finden sich an Stelle der Knötchen nur mehr kleine atrophische verfärbte Fleckchen im Irisgewebe. Therapeutisch handelt es sich hauptsächlich um Verhütung von Pupillarverschluss. Nach Rückgang der Affection finden sich keinerlei wesentliche Veränderungen der tiefen Augengebilde.

Verf. theilt einen Fall eigener Beobachtung mit, der ein zehnjähriges Mädchen betraf; derselbe endete nach 4 Monaten mit völliger Heilung. Als wahrscheinlichstes ätiologisches Moment möchte er abgeschwächte Tuberculose annehmen, vielleicht ähnlich den scrophulösen localen Herden.

II. Statistische Bemerkungen aus den bisher veröffentlichten Fällen von localer Uvealtuberculose und Mittheilung zweier neuer Fälle.

1. Alter der Patienten: Bei 5 Individuen fehlen Angaben, 29 standen im Alter bis zu 10 Jahren, 13 im Alter von 10—20, 5 von 20—40, 2 von 40—60, endlich 1 im Alter von 62 Jahren.

Kein Lebensalter scheint absoluten Schutz zu gewähren.

2. Zusammenhang der localen Augenaffection mit der Tuberculose anderer Organe.

Als im Anfang schon mit anderen Affectionen behaftet sind 17 Individuen erwähnt. Später (meist schon nach wenig Monaten) wird bei 31 von solchen oder gar von tödtlichem Ausgange berichtet; später noch gesund befunden wurden 7, 3 davon wurden allerdings nur bis zu 5 Monaten beobachtet, die übrigen 4, 6, 8 und 13 Jahre.

Eine wirklich primäre Augentuberculose ist nach Verf. nicht erwiesen, da in der Mehrzahl der Fälle die Betroffenen auch nach Enucleation früher oder später der Tuberculose erlagen.

3. Nachweis des tuberculösen Charakters der Neubildung. In 5 Fällen wurde derselbe makroskopisch erbracht, in 31 durch die mikroskopische Structur, in 6 durch diese und durch erfolgreiche Impfung, in 10 durch die Structur und Auffindung von Tuberkelbacillen, in 4 durch erfolgreiche Impfung und Auffindung der Bacillen; in 9 endlich wurde erfolglos nach Bacillen gefahndet.

4. Art der Verbreitung des tuberculösen Uvealprocesses.

Dieselbe ist im Allgemeinen typisch. In 11 Fällen handelte es sich um umschriebene Tumoren, in den übrigen um diffuse Aderhauttuberculose, welch' letztere die Neigung hat, allmählich den ganzen Uvealtract zu ergreifen. Die Tumorenform hat aber die Tendenz, die Sclera zu durchwuchern. Auch die Iristuberculose, die in der Regel in Tumorenform auftritt, pflegt später zum Durchbruch der Hornhaut zu führen. Im Allgemeinen gilt als Regel, dass der Process sich nach vorne ausbreitet — in der Richtung des Flüssigkeitsstromes, nicht aber gegen den Opticus. Eine secundäre Allgemeininfection des Körpers oder secundäre Localaffection eines andern Körpertheiles scheint kaum vorzukommen, mindestens nicht, so lange die Tuberculose noch in den Bulbus eingeschlossen ist.

5. Die Therapie. Als sicheres Mittel kann wohl nur die Enucleation in Frage kommen.

Was Verf.s eigene Fälle betrifft, so bezieht sich der erste auf ein jetzt 13jähr. Mädchen, dessen linker Bulbus im Alter von $1^1/_2$ Jahren enucleirt

worden war. Es fand sich ein hauptsächlich die temporale Bulbushälfte einnehmender Tumor, der damals von Prof. Uhthoff als Riesenzellensarcom aufgefasst worden war, ihm selbst aber nachträglich der Tuberculose verdächtig erschien, welche Vermuthung Verf.s Untersuchung auch bestätigte. Interessant ist an dem Falle, dass er zu vorsichtiger Prognose mahnt, da jetzt seit 2 Jahren an der Kranken Spitzenaffection besteht. Ferner verdient hervorgehoben zu werden, dass Verf. trotz längerer Conservirung des Präparates in Müller'scher Flüssigkeit der Nachweis von Tuberkelbacillen gelang. Endlich ist interessant die theilweise colossale Verdickung der Sclera, die den Tumor nach innen und unten umgab und an der Aussenseite des Augapfels an der Durchbruchsstelle auch den Muskel fibrös einscheidete. Verf. setzte diese Bindegewebswucherung auch in Parallele mit den fibrösen Schwartenbildungen bei anderen chronischen Localtuberculosen.

Der 2. Fall betrifft ein 6jähr. Kind, bei welchem sich links locale Iristuberculose und beiderseits exquisite Stauungspapille fand. Die Allgemeindiagnose lautete auf Meningitis basilaris tuberculosa — vielleicht mit solitärem Tuberkel des Kleinhirns. Verf. möchte letztere für die Stauungspapille verantwortlich machen. Bezüglich der Frage nach einer Abhängigkeit der Uvealtuberculose von der Miliartuberculose des Gehirnes (was häufig zusammen gefunden wird) glaubt Verf. im Allgemeinen ein secundäres Auftreten der einen oder anderen Affection in Folge der anderen oder einen bezweifeln zu müssen, glaubt vielmehr, dass beide von einem 3. Herd — sei es in den Lungen, Drüsen oder sonst wo — verursacht werden.

---

6) **Ueber das cavernöse Angiom der Aderhaut,** von Dr. Ferd. Giulini Assistenten an der Universitäts-Augenklinik zu Würzburg.

Ein 28jähr. Bäcker war ziemlich rasch erblindet. Er wurde mit Secundärglaucom aufgenommen und die Diagnose auf einen intraocularen Tumor gestellt. Enucleation. Es fand sich Glaskörperverflüssigung, trichterförmige Netzhautablösung und im hinteren Bulbusabschnitte im inneren unteren Quadranten etwa 3 mm von der Papille entfernt eine linsengrosse braunröthliche, rundliche Prominenz der Aderhaut mit etwas helleren Rändern und von weicher schwach elastischer Consistenz. Die mikroskopische Untersuchung ergab ein reines cavernöses Angiom. Interessant war (abgesehen von den glaucomatösen Veränderungen) die Anwesenheit cystoider Hohlräume der Iris zwischen Endothelhäutchen und Irisstroma. Verf. glaubt, dass sie einen genaueren Einblick in die Entstehungsweise der Iriscysten abgeben; er meint, sie seien secundär entstanden in der Weise, dass es in Folge der ausgedehnten Irisverwachsung und dadurch bedingten Fältelung zu hochgradigen Circulationsstörungen mit Exsudation gekommen sei. Ausserdem wurde das Angiom hier in etwas späterem Lebensalter beobachtet, als sonst. Endlich ist der Ort der Entwickelung von Interesse, da er der Lage der fötalen Augenspalte entspricht — eine Eigenschaft, auf welche Virchow schon für die Angiome im Allgemeinen aufmerksam gemacht hat, dass sie gerne fötalen Spalten (wie: Kiemenspalten, Mundnasenspalte etc.) entsprechen.

---

7) **Beitrag zur Kenntniss der glashäutigen Neubildungen auf der Linsenkapsel und der Descemet'schen Membran,** von B. Gepner jun., Assistenzarzt an dem Fürstl. Lubomirski'schen ophthalmologischen Institute in Warschau. (Aus dem Laboratorium der Augenklinik in Heidelberg.)

I. Verf. beschreibt den Befund eines Kapselstares, den er an einer im Aquarium gehaltenen Schleie beobachtete. Der mikroskopische Befund war der eines wahren Kapselstares, fast identisch mit dem Bilde beim Menschen. Die denselben nach innen abgrenzende Membran zeigte an der Peripherie ihre grösste Dicke: 0,004—0,0054 mm, wogegen sie unter der Mitte des Kapselstares sehr dünn war. Innerhalb des Kapselstares selbst fanden sich in schönster Entwickelung die schon mehrfach beschriebenen Balken, die offenbar gleicher Herkunft waren, wie die innere Membran.

Verf. glaubt, dass der Impuls von der veränderten Linsensubstanz selbst ausging, dass daselbst das Kapselepithel zuerst etwas in Wucherung gerieth, dann aber ziemlich stationär blieb und anfing, glashäutige Substanz auszuscheiden, durch welche in Gestalt einer Membran die gewucherten Zellen von der Linse getrennt wurden; diese neue Membran wurde nun von der Seite her wieder mit Epithel bedeckt, und diese Zellen veränderten sich wieder, wie die ersten und so fort.

II. Verf. beschreibt den mikroskopisch-anatomischen Befund eines — bis jetzt einzigen — Falles von wirklicher Verheilung einer Wunde in der Descemet'schen Membran. Das Auge entstammt einem 21jährigen Manne und war schon vor 10 Jahren iridectomirt und angeblich auch vor 4 und 5 Jahren operirt worden.

Verf. fand Verschluss der Wunde der Descemetis ganz analog der Verheilung von Kapselwunden, wie sie Schirmer beobachtet hatte. Offenbar war der Substanzverlust zwischen den eingerollten Enden durch Endothel ausgefüllt, und im Laufe der Zeit von diesem eine glashäutige neugebildete Membran ausgeschieden worden. Es besteht auch kein Zweifel, dass die Descemet'sche Membran selbst ein Ausscheidungsproduct des Endothels ist, ebenso wie dies von der Linsenkapsel gilt. Hierfür spricht auch, dass nach H. Müller die Membran im Alter dicker wird. Wahrscheinlich braucht diese wirkliche Verheilung längere Zeit zu ihrem Zustandekommen, als in den bisher darauf untersuchten Fällen verstrichen war.

8) **Ueber Vorlagerung der Levatorsehne.** Ein neues Operationsverfahren von Prof. Dr. Herm. Pagenstecher für Entropium und Trichiasis des Oberlids. Mittheilung aus der Wiesbadener Augenheilanstalt von Dr. med. Otto Scheffels, Augenarzt in Crefeld, früherem Hausarzt der Anstalt.

Pagenstecher erblickt zwar den Grund für Entropium und Trichiasis im Gegensatze zu Hotz, der vor ihm im Principe die Operation empfohlen, in erster Linie in der Degeneration und Verkrümmung des Knorpels und atrophischer Schrumpfung der Bindehaut.

Die Einzelheiten der ziemlich complicirten Operation müssen im Original nachgesehen werden. Sie unterscheidet sich von der Hotz'schen dadurch, dass 1. keine Wegnahme irgend eines Bestandtheiles des Oberlides stattfindet; im Gegentheil wird sorgfältig auf Erhaltung aller Haut und Muskelpartien geachtet; 2. wird eine feste Narbenverbindung zwischen den Orbicularisfasern einerseits mit der Fascia tarso-orbitalis und der Levatorsehne andererseits geschaffen, wodurch nicht nur diese Sehne vorgelagert, sondern auch die Richtung ihres Angriffspunktes in vortheilhafter Weise geändert wird. Es erfolgt nämlich eine leichte Abhebung der tarsalen Hälfte des Lides vom Bulbus; in manchen Fällen sind es aber nicht die Cilien, sondern der verdickte Lidrand, der reizend auf die Hornhaut einwirkt.

Das Verfahren wurde bis jetzt seit 6 Jahren etwa 70mal ausgeführt mit durchaus befriedigendem Erfolge; nicht in einem Falle trat Recidiv ein.

Purtscher.

Bibliographie.

1) Untersuchungen über sympathische Ophthalmie, von Dr. Ph. Limbourg und Dr. E. Levy. (Arch. f. exp. Pathol. und Pharmakol. Bd. 28. Heft 1 u. 2.) Die Verff. isolirten aus drei primär erkrankten und wegen sympathischer Reizung des anderen Auges enucleirten Bulbis den Staphylococcus cereus albus Rosenbach, ebenso aus einem Irisstück, welches einem auf sympathischem Wege entzündeten Auge entstammte. Einmal fanden sich daneben Streptokokken in geringer Menge. Die Verff. halten diese Mikroorganismen nicht für specifische, sondern nur für gelegentliche Erreger der sympathischen Ophthalmie, diese letztere für eine Lymphangitis völlig analog derjenigen an den Extremitäten. Die Impfversuche mit verschiedenen Eiter- und Entzündungserregern ergaben wohl primäre und selbst Allgemeininfectionen, aber nie nachweisbare sympathische Reizung auf dem zweiten Auge. Perles.

2) Ein Fall von knötchenbildender Hornhautentzündung, von Prof. W. Manz in Freiburg. (Wiener med. Wochenschr. 1891. Nr. 3 u. 4.) Verf. schildert einen merkwürdigen Fall von Keratitis bei einem sonst völlig gesunden Individuum. Die Krankheit befiel erst das linke, ein Jahr darauf das rechte Auge des Patienten mit öfteren Recidiven. „In der Cornea fanden sich, unregelmässig vertheilt, zahlreiche, höchstens stecknadelkopfgrosse, scharf umschriebene Trübungen von graulicher Farbe, zum Theil in der Tiefe des Epithels, zum Theile sogar unterhalb desselben". Im Verlaufe wurden diese Knötchen, fettig degenerirt, ausgestossen, der Substanzverlust binnen wenigen Tagen ausgefüllt und zurück blieb ein kleiner grauer, nicht vascularisirter Fleck; Confluirung oder weitere Ulceration der Knötchen fand nicht statt. Eine schwere Betheiligung der Conjuncativa oder der Iris war dabei nicht vorhanden. — Am meisten ähnele der Fall den v. Stellwag (Wien. klin. Wochenschr. 1889, Nr. 31) und Ransohoff (Klin. Monatsbl. für Augenheilkunde 1889, S. 218) beschrieben. — Die Aetiologie sei vielleicht epidemischer Natur. Eingreifende Therapie blieb ohne Einfluss. Landau.

3) Ueber Kopfnicken der Kinder, zumeist vereint mit Nystagmus, von Hadden. (Lancet. 1890. I. 25. 26. — Schmidt, Jahrb. 1890. 12). Kopfnicken und Augenzittern beginnen entweder zu gleicher Zeit oder nacheinander: der Nystagmus ist schnell, 4—6 Mal in der Secunde, bald in gleicher, bald in entgegengesetzter Richtung. Mit hereditärer Disposition in einigen Fällen Zusammenhang, desgleichen mit allgemeinen Constitutionsanomalien. — Verlauf und Dauer schwankend; Bromkali beeinflusst günstig. Landau.

4) In Russland (D. M.-Z.), dem europäischen, einschliesslich Polen und dem Kaukasus, leben nicht weniger als 189,872 Erblindete. In Russland ist das Verhältniss 21 auf 10,000 Seelen, im Kaukasus 15 für Männer und 14 für Frauen, in Polen nur 7 auf 10,000. Besonders sind es drei Gegenden Russlands, in denen die Blindheit vorherrscht — im äussersten Nordwesten westlich des weissen Meeres, im Osten in der Nähe der asiatischen Grenze und im Westen in der Nähe der polnischen Grenze. Die Ophthalmia neonatorum soll die Ursache dieses bejammernswerthen Zustandes abgeben.

5) Gelbke (Petersburger med. Wochenschr. 1891. Nr. 1.) empfiehlt in den „Therap. Monatsheften" cannellirte Sonden zur Behandlung von Thränenschlauch-Stricturen; dieselben sind nach Art der Bowman'schen Sonden geformt und mit vier longitudinalen Rinnen versehen. Die Sonden werden in folgende verflüssigte Salbe (Unna) getaucht:

Rp. Butyri Cacao 100,0
Cerae flavae 2—5,0
(Je nach der Aussentemp. mehr.)
Argent. nitrici 0,5—1,0
Bals. Peruviani 2,0,

bis sie ganz mit derselben bedeckt und die Rinnen ausgeglichen sind; dann lässt man sie 24 Stunden lang erkalten (im Dunkeln) und entfernt vor dem Gebrauch den Salbenbezug bis auf die der Strictur etwa entsprechende Stelle.

6) Nach Doyen (Arch. de physiol. III, 159) hat der Trigeminus wie auch der Sympathicus gefässerweiternde Fasern für die Netzhaut; gefässverengernde konnte er nicht nachweisen.

7) Dr. Zwingmann (Petersburger med. Wochenshr. 1891, Nr. 1) stellt einen Fall von ulcerösem Defect der nasalen Hälfte des linken oberen Lidrandes vor. Derselbe entstand bei einem seit drei Jahren constitutionell syphilitischen jungen Manne im Laufe einer Woche schmerzlos aus einem Gerstenkorn. Jetzt ausser allgemeiner Drüsenschwellung mässigen Grades keine anderen luetischen Erscheinungen. Der die ganze Liddicke durchsetzende Defect maass, als Pat. vor fünf Tagen in Behandlung kam, in seiner grössten Breite 10 mm — jetzt 13; in der Höhe 5 mm, jetzt 6. Der nach Aversion des Lides gestreckte Geschwürsboden war 20, jetzt 23 mm lang und 5 jetzt 6 mm breit (Liddicke). Diese Vergrösserung ist vielleicht allein auf die sofort gemachte Auskratzung und energische Lapisätzung des Geschwürsgrundes zu beziehen, der übrigens noch fast dasselbe speckige Aussehen zeigt wie anfangs. Ulceröse Liddefecte sind relativ selten; Vortragender sieht einen solchen zum ersten Mal. Bei der Weichheit des Geschwürsbodens war am ehesten an Ulcus molle zu denken, doch stellt Pat. jede Möglichkeit einer Infection in Abrede; es wird angesichts der constitutionellen Lues ein gummöser Ursprung wahrscheinlicher, obgleich die in der Litteratur (Alexander, Syphilis und Auge u. A.) zu findenden Charakteristica gummöser Lidgeschwüre, wie harter, infiltrirter Geschwürsgrund und bei rascher Entwickelung, wie in vorliegendem Falle, starke Lidschwellung und grosse Schmerzhaftigkeit völlig fehlen. Unter Emplastr. merc. und Schmierkur ist das Geschwür verheilt. 24. October 1890.

Dr. Mandelstamm und Dr. Stavenhagen bestätigen aus ihrer Erfahrung die Seltenheit ulcerativer Liddefecte. Ersterer berichtet über einen Fall, wo eine Impfpustel am Augenlide einen enormen Substanzverlust und einen diagnostischen Irrthum veranlasste; man hatte anfangs an syphilitische Infection gedacht; Patientin hatte sich die Vaccine unbewusster Weise von ihrem eben geimpften Kind auf's Augenlid übertragen. Dr. St. referirt über einen am unteren Augenlid beobachteten weichen Schanker, der in vier Tagen das halbe Lid zerstörte.

Um Einsendung von Separatabdrücken wird gebeten.

Verlag von Veit & Comp. in Leipzig. — Druck von Metzger & Wittig in Leipzig.

Centralblatt

für praktische

AUGENHEILKUNDE.

Herausgegeben von

Prof. Dr. J. Hirschberg in Berlin.

Unter ständiger Mitwirkung der Herren Dr. ANCKE in München, Dr. BERGER in Paris, Prof. Dr. BIRNBACHER in Graz, Dr. BRAILEY in London, Prof. Dr. H. COHN in Breslau, Dr. CL. DU BOIS-REYMOND in Berlin, Doc. Dr. E. EMMERT in Bern, Doc. Dr. GOLDZIEHER in Budapest, Dr. GORDON NORRIE in Kopenhagen, Prof. Dr. HORSTMANN in Berlin, Dr. ISSIGONIS in Smyrna, Prof. H. KNAPP in New York, Dr. KĘPIŃSKI in Warschau, Dr. KRÜCKOW in Moskau, Dr. LANDAU in Berlin, Dr. M. LANDSBERG in Görlitz, Prof. Dr. MAGNUS in Breslau, Dr. MICHAELSEN in Berlin, Dr. VAN MILLINGEN in Constantinopel, Doc. Dr. J. MUNK in Berlin, Dr. PELTESOHN in Hamburg, Dr. PERLES in Berlin, Dr. PESCHEL in Turin, Dr. PURTSCHER in Klagenfurt, Dr. M. REICH in Tiflis, Prof. Dr. SCHENKL in Prag, Dr. SIMON in Berlin, Doc. Dr. SCHWARZ in Leipzig.

Monatlich ein Heft. Preis des Jahrganges 12 Mark. Zu beziehen durch alle Buchhandlungen des In- und Auslandes und die Postanstalten des Deutschen Reiches.

April. Fünfzehnter Jahrgang. 1891.

Inhalt: **Originalmittheilung.** Ptosis congenita und Mitbewegung des gelähmten Lides. Von Dr. **Theodor Proskauer**, Assistenten der Dr. Schubert'schen Augen- und Ohrenheilanstalt in Nürnberg.

Ueber das Koch'sche Heilverfahren. Tuberculöse Geschwulst der Uvea, mit Koch'scher Flüssigkeit behandelt, von Dr. Landgraf in Bernburg.

Neue Instrumente, Medicamente etc. Ueber den Augenverband. Von Dr. Inouye, Augenarzt in Tokia (Japan).

Gesellschaftsberichte. Ophthalmological Society of the United Kingdom.

Referate, Uebersetzungen, Auszüge. 1) Der heutige Stand unserer Kenntnisse über die pathologische Anatomie des Glaucoms, von Knies. — 2) Recherches sur la quatrième image de Purkinjé, par M. Tscherning. — 3) Bei welchen Augenoperationen soll Cocaïn angewendet werden? von Prof. Haab in Zürich. — 4) Vier Fälle von partiellem Croup, von Prof. Pflüger. — 5) Bulletin de la clinique ophth. de l'hospice des Quinze vingts 1890–1891.

Journal-Uebersicht. I. Zehender's klinische Monatsblätter für Augenheilkunde. — II. Archiv für Augenheilkunde. — III. The Royal London Ophthalmic Hospital Reports. — IV. The Ophthalmic Review. — V. Nordisk ophthalmologisk-Tidsskrift. — VI. Recueil d'ophtalmologie. — VII. Archives d'ophtalmologie.

Vermischtes. Nr. 1—8.

Bibliographie. Nr. 1—15.

Ptosis congenita und Mitbewegung des gelähmten Lides.

Von Dr. **Theodor Proskauer,**

Assistenten der Dr. SCHUBERT'schen Augen- und Ohrenheilanstalt in Nürnberg.

Seitdem HELFREICH in der Festschrift für A. VON KÖLLIKER und in der Heidelberger ophthalmologischen Gesellschaft[1] die Aufmerksamkeit auf

[1] Bericht über die 19. Versammlung der ophthalm. Gesellschaft Heidelberg 1887

eine eigenartige Bewegung des Oberlides gelenkt hat, die er in zwei Fällen von congenitaler Ptosis beobachten konnte und die vor ihm nur Gunn beschrieben hat, sind, abgesehen von den mündlichen Mittheilungen, die Fuchs und Fränkel in jener Sitzung gemacht haben, nur wenige entsprechende Fälle in extenso publicirt worden, nämlich von Bernhardt,[1] Uhthoff,[2] Just,[3] Bull, v. Reuss,[4] und endlich ist ein Fall von Laqueur[5] in dem naturw.-med. Verein in Strassburg vorgestellt worden. Man mag über casuistische Mittheilungen denken, wie man will: bei einer relativ seltenen Anomalie, die ein so frappantes Phänomen zur Erscheinung bringt und deren Erklärungsversuch noch zum Theil controvers ist, wird die Beschreibung jedes neuen Falles wohl erwünscht sein.

Bei einem Patienten, der im vorigen Monat wegen einer completen, rheumatischen Paralyse des rechten Facialis in die Behandlung kam, besteht zugleich eine hochgradige linksseitige Ptosis congenita und eine Paresis des Musc. rect. sup. desselben Auges. Während der Augapfel nur wenig aus seiner Mittelstellung nach oben bewegt werden kann, ist es dem Patienten möglich, die Lidspalte, die bei ruhigem Blick nur 2—3 mm hoch ist, unter Anstrengung und mit Hülfe des Musc. corrugator bis zu einer Höhe von 6 mm zu öffnen. Sobald dagegen der Mund geöffnet wird, hebt sich gleichzeitig und, ohne dass irgend ein anderer Muskel in Mitaction geräth, das linke Oberlid ohne jede Zuckung und mit einer solchen Regel- und Gleichmässigkeit, dass man an den Anblick eines jener bekannten Automaten erinnert wird. Die Lidspalte wird maximal erweitert, sie wird 10 mm gross; der Lidrand erreicht bei ruhigem Blicke geradeaus den oberen Cornealrand, beim Blicke nach unten wird sogar ein Theil der Sclera sichtbar. Selten nur bleibt das Lid in dieser emporgezogenen Stellung auch solange verharren, als der Mund geöffnet ist; meist sinkt es schon früher etwas herab. In seine Ruhelage aber kommt es erst beim Schliessen des Mundes. Bei jeder Kaubewegung tritt das Phänomen des abwechselnden Oeffnens und Schliessens der Lidspalte eclatant hervor, beim Sprechen ist es weniger deutlich zu beobachten, da die Excursionen geringere sind. Aber auch andere Kieferbewegungen sind im Stande, jenes eigenthümliche Schauspiel in Scene zu setzen. Lässt man den Unterkiefer nach vorn schieben oder nach der rechten Seite, so tritt dieselbe Erscheinung ein; eine Verschiebung des Unterkiefers nach links dagegen vermag sie nicht hervorzurufen. Die Bewegung erfolgt also bei einer Action des M. biventer oder des linken Pterygoideus int., der ja die Rechtsschiebung allein besorgt, aber auch bei der Vorwärtsschiebung thätig ist. Ob auch das Schliessen des anderen

[1] Centralbl. f. Nervenheilkunde. 1888. Nr. 15.
[2] Berliner klin. Wochenschr. 1888. Nr. 36.
[3] Berliner klin. Wochenschr. 1888. Nr. 42.
[4] Wiener klin. Wochenschr. 1889. Nr. 4.
[5] Centralbl. f. pr. Augenhlkde. 1890. S. 317.

Auges einen ähnlichen Effect hat, konnte ich wegen der rechtsseitigen Facialislähmung nicht prüfen. Die Pupillen sind beiderseits gleich weit. Ophthalmoskopisch findet man eine kleine, antimaculär gelegene Sichel; es besteht ferner ein hyperopischer Astigmat. mit S $^1/_4$. Sonst ist der Befund an dem Patienten normal.

Die bisher beobachteten 12 Fälle kann man in zwei Gruppen trennen: entweder befindet sich das betreffende Oberlid in einer Ptosisstellung, wie es meist, 10 Mal, der Fall war, oder es fehlt die Ptosis, wie bei Fuchs und Just. Die Oeffnung des Mundes war stets im Stande, die Bewegung des Oberlides auszulösen; aber nur 4 Mal konnte derselbe Effect auch erzielt werden, wenn sich der Unterkiefer nach vorn oder nach der dem betreffenden Auge entgegengesetzten Seite verschob. Bei Bull öffnete sich die Lidspalte auch bei Schluss des anderen Auges und bei Reuss fand noch ausserdem bei nachheriger Oeffnung des Mundes ein weiteres Heben des Lides statt. Eine Insufficienz des Musc. rect. int. konnte Uhthoff constatiren; eine mehr oder minder ausgesprochene Lähmung des Musc. rect. sup. ist ausser dem eben beschriebenen Falle nur zweimal beobachtet worden. In der überwiegenden Mehrzahl handelt es sich um linke Augen und weibliche Patienten.

Eine Erklärung haben Helfreich und eine englische, eigens zu diesem Zwecke eingesetzte Commission zuerst gegeben. In die Oculomotoriusbahn sollen eine Menge von Fasern übergehen, die aus dem Kerne des Trigeminus oder, wie es Helfreich für wahrscheinlicher hält, aus dem Facialiskern stammen. Die späteren Autoren sprechen sich für eine Betheiligung des Trigeminus aus, und diese Annahme findet ja auch eine gewichtige Stütze in den Bewegungserscheinungen, wie sie in den wenigen Fällen zur Beobachtung kamen, bei denen nicht blos die Oeffnung des Mundes, sondern auch die seitliche Verschiebung des Unterkiefers ohne jede Oeffnung jene Bewegung hervorriefen. Es handelte sich dann eben nicht mehr um den Biventer, sondern um die Musc. pterygoidei, und diese Muskeln werden nur vom Trigeminus innervirt. Auch die Annahme einer mangelhaften Entwickelung des Oculomotoriuskernes kann meine Beobachtung bestätigen. Ausser dem Levator palp. ist der Musc. rect. sup. gelähmt; die diese associirten Muskeln versorgenden Nervenzweige aber haben in dem Oculomotoriuskern einen benachbarten Ursprung.

Ueber das Koch'sche Heilverfahren.

1) **Tuberculöse Geschwulst der Uvea, mit Koch'scher Flüssigkeit behandelt,** von Dr. Landgraf in Bernburg. (Berliner klin. Wochenschr. 1891. Nr. 11.)

Berthold B., ein sonst völlig gesunder und aus gesunder Familie stammender Knabe aus dem Dorfe Sch. bei B., 12 Jahre alt, kam zuerst in meine Be-

obachtung Anfang November 1889 wegen einer seit $^1/_4$ Jahr bestehenden Augenentzündung. In seinem rechten Auge wurde eine Iritis resp. Iridocyclitis constatirt von schleichendem Verlauf, neben geringer Randtrübung der Cornea unten, und mit einem sehr kleinen Klümpchen „Exsudat" in der Tiefe des Kammerwinkels temporal — unten. Bulbusspannung vermindert. Sehschärfe $= {}^{15}/_{200}$. Auf Atropin wird die Pupille unregelmässig halbweit. Augenhintergrund wegen bedeutender Glaskörpertrübung ganz undeutlich.

Ende November 1889 derselbe Zustand.

„Tumor corp. ciliaris" notirt, mit Fragezeichen. Bei Gebrauch von Atropin und Cataplasmen war Mitte Januar 1890 das Auge so weit gebessert, dass Entzündung kaum noch sichtbar und Sehschärfe auf ${}^{15}/_{40}$ gehoben war; das soi-disant „Exsudat" in der Vorderkammer unverändert. Das stark verschleierte Bild des Hintergrundes enthält nichts besonderes.

Nach langem Ausbleiben des Patienten fand sich November 1890 neue Reizung und Injection des rechten Augapfels, Pupille halbweit (Atropin), mehrere Synech. post., Bulbus matsch, grauer Reflex aus dem vorderen Glaskörperabschnitt. Finger werden gezählt in 2—3 Fuss Entfernung. Das „Exsudat" am Boden der Kammer nicht verändert.

Am 19. December 1890 alle sonstigen Verhältnisse im Gleichen; aber Ringverwachsung der Iris, und das frühere Klümpchen in der Kammer ausserordentlich vergrössert, gewuchert. Die Hälfte der Vorderkammer ist erfüllt von einer Geschwulst, deren obere scharfe Grenze mit einer nierenförmigen Linie quer durch die Kammer zieht, temporal mit einer Kuppe bis zur Mitte der Pupille reichend; die Vorderfläche der Neubildung liegt plattgedrückt der Hinterfläche der Cornea an. Die Structur der Geschwulst ist eine gleichmässige, nicht deutlich granulirte; lässt keine abgegrenzten Knötchen erkennen. Das Aussehen ist grauweiss; Gefässe sind nicht sichtbar. Von der schmalen Randtrübung der Cornea unten ziehen einzelne Gefässe in die tiefsten Schichten der Hornhaut; letztere ist im Uebrigen völlig hell und durchsichtig. Durch die enge Pupille kein Einblick in den Bulbus. Keine Drüsenschwellungen an Kopf oder Hals. Temperatur in der Mundhöhle 37,6° C.

Die Geschwulst- resp. Granulationsmasse erschien der tuberculösen Natur (Granuloma tuberculosum iridis et corporis ciliaris) hinreichend verdächtig, um ihr Verhalten zu dem Koch'schen Mittel zu erproben.

Die dabei gemachten Beobachtungen sind kurz folgende:

19. December 1890: Injection von Tuberculin 0,0005. Nach 17 Stunden erst Reaction: Temperatur (Mundhöhle) 38,8° C.; beide Bulbi zeigen conjunctivale, der kranke Augapfel auch vermehrte ciliare Injectionsröthe, welche nach einigen weiteren Stunden zurückgeht.

21. December. Injection 0,001: nach 20 Stunden 38,2° C. Herpes labialis. Rechter Bulbus geröthet.

23. December. Injection 0,002.

24. December. Leibschmerz, keine febrile, schwache locale Reaction am Bulbus. Injection 0,003. Nach 4 Stunden 38,0° C., nach 10 Stunden höchste Temperatur 39,6° C. Patient ist somnolent, starr wie cataleptisch, Extremitäten kühl. Nach 18 Stunden Abfall auf 36,7° C. Patient ist matt und magerer geworden.

26. December. Heute nach 4 Injectionen zeigen sich mehrere stecknadelkopfgrosse, gelbgraue subepithelial, phlyctänenartige Infiltrate der Cornea mit geringer oberflächlicher Gefässbildung.

Diese „Phlyctänen" oder Abscesschen scheinen doch mit dem Koch'schen

Mittel in specifisch-ursächlichen Zusammenhang zu stehen, wenigstens scheint mir die Behauptung von Silex (Berliner klin. Wochenschr. 1891. Nr. 7, in der Discussion der Berliner medicinischen Gesellschaft über das Koch'sche Heilverfahren), dass man solche Dinge „tagtäglich bei fieberhaften mit Schwächung des Gesammtorganismus einhergehenden Zuständen sähe", eine den praktischen Arzt überraschende.

Ausser dieser Veränderung an der Cornea ist aber zu sehen, dass der Tumor an der Kuppe abgeflacht und in der nasalen Hälfte dünner geworden ist, so dass hier die Iris ein wenig durchschimmert.

Der Kürze wegen über den weiteren Verlauf summarisch: Vom 27. December 1890 ab fast tägliche Injection von 0,004, steigend bis 0,036, später auf 0,02 verharrend, im Ganzen 35 Injectionen. Während dieser ganzen Periode meist keine fieberhafte Reaction mehr, selten Ansteigen bis 38,5° C. Oft Rückenschmerzen, ohne etwaige Stichabscesse. Die Anfangs herabgesetzte Ernährung hebt sich bald wieder. Der kranke Bulbus antwortet auf jede Injection mit starker Röthung und oft beträchtlicher stundenlanger Schmerzhaftigkeit. Es entstehen noch mehrere der phlyctänenartigen Gebilde der Cornea, die nach einigen Wochen wieder verschwinden. Unter dieser Behandlung findet, vom 26. December an, eine langsame, aber stetige Verkleinerung der Geschwulstmasse in der Vorderkammer statt, zunächst in der Tiefendimension, dann aber auch vom oberen Rande her, so dass am 1. Februar 1891 die Kammer bis auf einen ganz minimalen Rest der Geschwulst am Papillarrand der Iris frei und das Irisgewebe ringsum sichtbar ist, nur noch wie leicht „beschlagen" erscheint. (Demonstration im ärztlichen Kreisverein Bernburg.)

Freilich schien dabei zu der „wissenschaftlichen" Genugthuung des Arztes sich wieder einmal nicht die persönliche Freude des Kranken zu gesellen. Der Bulbus war völlig matschweich geworden und ein wenig aber deutlich phthisisch verkleinert; das vorher geringe Sehvermögen auf Lichtschein herabgesetzt, so dass man auf die Behandlung einen Spruch modificirt anwenden konnte: „fiat injectio, pereat bulbus". Indessen durfte dieser Ausgang ja den Patienten nicht verdriessen, denn ihm wäre vor Koch's Entdeckung der tuberculöse Bulbus einfach enucleirt worden; und uns konnte der Ausgang nicht Wunder nehmen, denn dass ein Augapfel kaum der geeignete Tummelplatz für 35 „Reactionen" ist, leuchtet ein. Man erwartete bei der Behandlung ja nicht die Wiederherstellung der Function; die Pointe des Falles ist die eclatante Demonstration der Wirksamkeit der Koch'schen Flüssigkeit. Aber so ganz übel für die Form des Bulbus wird auch die Sache nicht ablaufen: am 26. Februar 1891 fanden sich die Verhältnisse zu Gunsten des Patienten verändert. Nach vierwöchentlicher Ruhepause ist jetzt der Augapfel ganz entzündungsfrei, fast normal gespannt (also besser, als vor Einleitung des Verfahrens), von anscheinend normaler Grösse, das am 1. Februar 1891 noch vorhandene Geschwulstrestchen nicht wieder vergrössert. Glaskörper noch undurchsichtig, aber ohne den früher beobachteten grauen Reflex aus seinem vorderen Theil. Sehvermögen so weit gebessert, dass Finger in 3 Fuss Entfernung gezählt werden und normale Projection einer Lichtflamme in allen Theilen des Gesichtsfeldes, abgesehen von feinerer Grenzbestimmung, vorhanden ist. Nach noch längerer Schonung sollen die Injectionen von Neuem aufgenommen werden. Das Allgemeinbefinden des Knaben ist vortrefflich, die Ernährung besser als vor der Cur.

Als pikantes Intermezzo in der Spritzperiode muss noch besonders hervorgehoben werden, dass am 13. Januar 1891, 24 Tage nach der ersten Injection,

nachdem bis 0,025 injicirt war, sich nahe dem oberen ciliaren Rand der Iris, nachdem bis dahin dort sicher nichts dergleichen im Irisgewebe vorhanden war, zwei frische grauröthliche miliare Knötchen in der Iris plötzlich zeigten — doch wohl miliare frische Tuberkeln. Die Lebensfreude dieser emancipirten jungen Brut war aber keine lange; in den weiteren drei Wochen der Behandlung sind diese Knötchen allmählich graugelb, obsolet geworden, und jetzt ist von ihnen keine Spur mehr sichtbar.

Was den wesentlichen Werth der Beobachtung dieses Falles ausmacht, ist der Modus des Schwindens der Neubildung. Es ist nicht, wie man gefasst war, ein acuter, necrotischer Zerfall, keine Abstossung, keine Vereiterung eingetreten, sondern eine herdweise, gewissermassen acute Verkäsung der tuberculösen Granulationsmassen und darauf Resorption. Die Beobachtung war eine makroskopisch (nur Lupe möglich) subtile, aber sehr schöne und deutliche, wie sich in dem gleichmässig grauweissen Gewebe der Geschwulst eine gelbe Zeichnung in kleinen Fleckchen und Strichelchen einfand, welche doch jedenfalls als Verfettung oder Verkäsung zu deuten ist und die Umwandlung in resorptionsfähiges Material darstellt.

Dass in dem Fall von Augentuberculose die vielfach berichtete und gefürchtete Propagation von miliaren Tuberkeln, durch Ausbruch von Bacillen aus dem alten Herd heraus nach der Koch'schen Injection, nicht weiter in Scene gegangen ist, als mit den oben denuncirten zwei frischen Knötchen, dafür dürfte wohl der Grund in der bekannten Bacillenarmuth der tuberculösen Geschwülste des Augapfels zu vermuthen sein.

---

2) Der von Albrand vorgestellte Fall von Bindehauttuberculose, im Februar geheilt entlassen, zeigte schon Ende März ein Recidiv. (Vgl. C.-Bl. f. A. 1891. S. 12. Nr. 4.)

Neue Instrumente, Medicamente etc.

Ueber den Augenverband.

Von Dr. Inouye, Augenarzt in Tokio (Japan).

Augenverband gegen Hornhautabscess gebraucht man lange. Aber vor 10 Jahren den Lister'schen, jetzt weniger. (Jahresber. f. Ophth. 1881. S. 271; 1882. S. 286; 1883. S. 292; 1884. S. 293; 1886. S. 253; 1887. S. 353.) I. hat bei allen Operationen den nassen Verband angewendet und damit bessere Erfolge erzielt, als früher.

Gesellschaftsberichte.

Ophthalmological Society of the United Kingdom. Sitzung vom 29. Januar 1891. (Brit. med. Journ. 1891. 7. Febr.)

Note on an unusual result of cataract extraction.

Dr. Berry berichtet über eine Starextraction bei einer 72jährigen Patientin, bei welcher bis auf einen geringen Glaskörperaustritt die Operation ganz glatt verlief. Zwölf Stunden später traten Schmerzen und Erbrechen ein, und als

man den Verband abnahm, zeigte er sich von Blut durchtränkt und der Augapfel selbst voll Blut. Bald darauf traten innerhalb drei Stunden drei epileptische Anfälle auf, die Patientin früher gar nicht gekannt hatte. Berry hält es für möglich, dass der erhöhte Druck, wie er durch die starke intraoculare Blutung hervorgerufen wurde, die Nervenendigungen im Auge gereizt und dadurch erst das Erbrechen und darauf den Krampfanfall veranlasst hat.

Herr Eales erwähnt einen ähnlichen Fall, bei welchem aber das Erbrechen nach einer allgemeinen Narcose die Ursache der Blutung war, nicht die Wirkung.

Herr Power beobachtete während der Operation einen epileptischen Anfall, der ihn im Uebrigen aber nicht hinderte, dieselbe zu vollenden.

On some points with reference to the connection between accomodation and convergence.

Dr. Berry hält einen Vortrag über die Beziehungen zwischen Accommodation und Convergenz, die schon von Donders und Nagel gewürdigt worden sind. Er hat 120 Patienten in Bezug auf die Stellung der Augenaxen beim Fernsehen untersucht. Bei Emmetropie standen die Axen meist ganz oder nahezu parallel, bei Myopie war in der Mehrzahl eine latente Divergenz oder Convergenz vorhanden, bei Hypermetropie war latente Convergenz vorwiegend. Aus diesen Untersuchungen geht für B. hervor, dass bei Emmetropie und noch mehr bei Ametropie nicht nothwendiger Weise eine bestimmte innige Beziehung zwischen Accommodation und Convergenz besteht.

Miner's Nystagmus among the South Wales Colliers.

Herr Tatham Thompson bemerkt in seinem Vortrag, dass gemeinhin zwei Ursachen für den Nystagmus der Bergwerksarbeiter herangezogen werden, auf der einen Seite die beständige Anstrengung der Augenmuskeln namentlich bei jenen Arbeitern, welche bei ihrer Arbeit auf der Seite zu liegen gezwungen sind, andererseits die ungenügende Erregung der Netzhaut in Folge mangelhafter Beleuchtung. Vortr. ist zu der Ueberzeugung gelangt, dass die erste Ursache nicht so sehr ins Gewicht fallen kann, weil gerade, wo die Bedingungen einer übermässigen Inanspruchnahme der Augenmuskeln zutrafen, der Nystagmus sehr selten beobachtet wird, während die bequemer arbeitenden Bergleute, die auf den Gebrauch der spärlich leuchtenden Sicherheitslampen angewiesen sind, sehr häufig daran leiden. Wenn letztere bei hellerer Beleuchtung arbeiten dürfen, verliert sich wieder das Augenzittern. Ein Beweis, dass mehr die unzureichende Beleuchtung die wahre Ursache sein könne. Refractionsfehler, besonders Hypermetropie und hypermetropischer Astigmatismus scheinen den Ausbruch der Krankheit, die sich durch eine Art Blendung, Schwierigkeit beim Fixiren, Hemeralopie, seltener Schwindel, Erbrechen und uncoordinirte Bewegungen der Extremitäten verräth, zu begünstigen.

Dem gegenüber nimmt Herr Snell einen durchaus verschiedenen Standpunkt ein. Er glaubt, dass der Vortr. nur theoretisire, ohne sich die Mühe genommen zu haben, einen praktischen Einblick in die Verhältnisse der Bergwerksarbeiten zu gewinnen. Es sei geradezu undenkbar, dass die unvollkommene Beleuchtung der Hauptfactor in der Aetiologie des Leidens sei, da dasselbe auch bei guter Beleuchtung vorkomme, sie könne jedenfalls nur eine secundäre Bedeutung haben. Die vornehmliche Ursache liege in der Haltung, die die Arbeiter, den Kopf und die Augen schräg rückwärts gebeugt, einnehmen müssen. Das lehre ihn die genaue Beobachtung von nahezu 500 Fällen, und auch die Therapie bestätige seine Behauptung, denn der blosse Wechsel der Arbeit, ohne dass sie die Grube

verlassen brauchten, genügte, das Leiden zu bessern, während die Rückkehr zur alten Beschäftigung eine Verschlimmerung wieder zur Folge hatte.

Es folgen Demonstrationen: Herr Hartridge: 1. Chronisches Glaucom mit Blutung; 2. Modell zur Darstellung von Refractionsfehlern. Herr Wray: Binasale Hemianopsie. Herr Doyne: Lähmung des Abducens und des ersten Astes des Trigeminus mit partieller Opticusatrophie. Herr Juler: Congenitaler Buphthalmus. Herr Critchett: Keratoconus mit Galvanocausis ohne Perforation behandelt. Herr Lang: Absolutes Glaucom mit starken Netzhautblutungen.

Peltesohn.

Referate, Uebersetzungen, Auszüge etc.

1) **Der heutige Stand unserer Kenntnisse über die pathologische Anatomie des Glaucoms**, von Knies. (Centralbl. f. allgem. Pathol. u. pathol. Anat. 1890. Bd. I.)

In der vorliegenden Arbeit giebt Knies sowohl eine chronologisch geordnete Zusammenstellung der Hauptergebnisse, welche die anatomischen Untersuchungen über das Glaucom bisher geliefert haben als auch eine sachliche Zergliederung dieses so mannigfaltigen Bildes und schliesst mit folgendem Gesammturtheil über den klinischen Begriff „Glaucom". „Aus den zahlreichen mitgetheilten Sectionsbefunden, zusammengehalten mit den klinischen Beobachtungen, tritt immer deutlicher eine eigenthümliche Krankheit heraus, die mit zelliger Infiltration der dem Corneascleralrand benachbarten Gewebe und entzündlichen Erscheinungen am Sehnerven beginnt, weiterhin zur Verwachsung der Irisperipherie mit der Hornhaut und Obliteration des Fontana'schen Raumes und, wenn nicht behandelt, zur Erblindung mit charakteristischer Aushöhlung des Sehnerven führt. Die Krankheit kann sehr lange äusserst chronisch verlaufen oder gleich sehr acut beginnen; früher oder später kommt es aber immer auch zu äusserlich sichtbaren Entzündungserscheinungen. Eine kunstgerecht und rechtzeitig gemachte Iridectomie oder Sclerotomie kann die Folgen der Verwachsung paralysiren; ohne letztere dabei nothwendigerweise aufzuheben. Identisch mit der genuinen Form sind eine Reihe sogenannter Secundärglaucome, namentlich die bei intraocularen Geschwülsten vorkommenden und das hämorrhagische Glaucom. . .

Zu trennen vom Glaucom ist das sogenannte Glaucoma simplex, das ganz ohne Entzündungserscheinungen verläuft, das auch klinisch durch Unwirksamkeit operativer Behandlung seine Eigenart darlegt. Der alte Graefe'sche Name „Amaurose mit Sehnervenexcavation" passt heute noch klinisch und anatomisch. Ebenso sind zu trennen alle Erkrankungen mit gelegentlicher oder bleibender Druckerhöhung, wo für letztere eine andere Ursache vorhanden ist, z. B. Verlegung der Pupille durch eine luxirte Linse oder dergl.

Eigentlich sollte der Name „Glaucom" ganz fallen gelassen und dafür etwa „Iridocyclitis adhäsiva" oder etwas dergleichen gebraucht werden.

Die theoretische Erklärung der Symptome, die Frage nach dem Nerveneinfluss etc. lässt Verf. dahingestellt. „Jedenfalls bestehen schon typische anatomische Veränderungen vor Beginn der Drucksteigerung. Nerveneinfluss müssen wir nur insofern annehmen, als durch denselben bei bestehender Krankheit Anfälle wohl durch Gefässerweiterung ausgelöst werden können. Mir persönlich ist am wahrscheinlichsten, wie ich schon früher ausgesprochen habe, dass im

Augeninnern gebildete, nicht in der allgemeinen Gefässbahn circulirende, reizende Stoffe bei ihrem Austritt aus dem Auge an den Ausgangspforten und deren Umgebung zellige Infiltration und adhäsive Entzündung verursachen. Corneascleralrand, Irisperipherie und Ciliarkörper werden vom Fontana'schen Raume aus in Entzündung versetzt, vom Sehnerven aus auch der angrenzende Chorioidealabschnitt (Halo) und dies sind bei ganz reinen Glaucomfällen die einzigen Stellen, an welchen anatomische Veränderungen angetroffen werden."

Michaelsen.

---

2) **Recherches sur la quatrième image de Purkinjé**, par M. Tscherning, directeur adjoint du laboratoire d'ophtalmologie à la Sorbonne. (Archives de physiologie. 1891. Nr. 1.)

Man nimmt gewöhnlich an, wenn man von den Purkinjé'schen Bildern spricht, dass deren drei vorhanden seien, Purkinjé aber hat noch ein viertes beschrieben, welches von der hinteren Fläche der Hornhaut entworfen wird und deshalb ein aufrechtes ist. Helmholtz gab sich Mühe dieses vierte Bild zu sehen, aber vergebens, er nahm deshalb an, dass die beiden Oberflächen der Hornhaut parallel seien, obgleich directe Messungen das Gegentheil bewiesen. Tsch. versteht es nicht, dass Helmholtz das vierte Bild nicht gesehen hat, denn er sah gelegentlich seiner Untersuchung über die Gestalt und die Stellung der Linse jedesmal neben dem Spiegelbild von der Vorderfläche der Hornhaut auch das der Hinterfläche. Am besten sieht man das vierte Purkinjé'sche Bild wenn Beobachter, Beobachteter und Flamme so stehen, wie bei der Untersuchung bei seitlicher Beleuchtung, und man erleichtert sich die Beobachtung, wenn man sich einer Lupe von ca. 10 D bedient. Solange das Bild der vorderen Fläche in der Mitte der Pupille steht, sieht man von dem vierten Bild nichts; wenn sich jedoch das erste dem Pupillarrand nähert oder noch besser, wenn sich dasselbe schon vor der Iris befindet, bemerkt man das vierte Purkinjé'sche Bild als ein zweites, bedeutend lichtschwächeres, aufrechtes Flammenbild, das immer nahe dem ersten und etwas nach innen von ihm steht und diesem wie ein Satellit seinem Planeten folgt. Die Entfernung zwischen den beiden Bildern wächst mit der Annäherung an den Hornhautrand, wo sie 1 mm und mehr betragen kann. — Dass das vierte Purkinjé'sche Bild wirklich von der Hinterfläche der Hornhaut entworfen wird und nicht von der Linse, beweist der Umstand, dass es auch ausserhalb des Bezirks der Pupille sichtbar bleibt. Das vierte Bild ist sehr lichtschwach, weil es an einer Trennungsfläche zwischen zwei durchsichtigen Medien entsteht, deren Brechungsindices nur wenig verschieden sind. Die Lichtstärke des vierten Bildes ist nach Tsch.'s Berechnung 130mal geringer als die des ersten. — Mit Hülfe seines Ophthalmophakometers hat nun Tsch. auch die Grösse des Bildchens und damit auch die Grösse des Krümmungsradius der hinteren Hornhautfläche an dem Ort des Bildes berechnet und fand für einen Punkt 30° seitlich von der Sehlinie, wo der Radius der Vorderfläche 9,76 mm gefunden wurde, den Radius der Hinterfläche = 7,50 mm. Die Krümmung der centralen Partie der Hornhauthinterfläche lässt sich auf diese Weise leider nicht messen; doch glaubt Verf. keinen grossen Irrthum zu begehen, wenn er die hintere Hornhautfläche als sphärisch gekrümmt ansieht, da die Grösse des vierten Bildes von Purkinjé nach der Peripherie hin kaum an Grösse zunimmt, während das erste Bild daselbst rasch wächst. Ausser den vier von Purkinjé beschriebenen Bildern existirt nun noch ein fünftes derselben Art, das jedoch nicht für den Beobachter, sondern nur für den Beobachteten sichtbar

ist und welches noch nicht beschrieben ist. Verf. will in einer späteren Arbeit darauf zurückkommen. Dr. Ancke.

3) **Bei welchen Augenoperationen soll Cocaïn angewendet werden?** von Prof. Haab in Zürich. (Correspondenzbl. f. Schweizer Aerzte. 1891. Nr. 4.)

Haab empfiehlt Chloroform bei Entfernung des entzündeten Augapfels, oder wo derselbe durch frühere Entzündungen mit seiner Umgebung verlöthet ist; ferner bei Exenteration, bei Resection des Sehnerven, bei Exstirpation des Thränensacks, bei Entfernung von Geschwülsten aus der Orbita oder der Umgebung der Lider, endlich bei allen Operationen, bei denen eine grössere Eröffnung des Glaskörperraumes nothwendig ist. Bromäthylnarcose hält er für die meisten Augenoperationen zu kurz. Cocaïn ist für alle anderen, hier nicht genannten Operationen anzuwenden, einerseits, weil es ausreicht, andererseits, weil es gefahrlos ist. Dennoch soll man davon nie einen Tropfen mehr geben als nothwendig ist und nie mehr als 5 cg per Dosis, sonst giebt es leicht Vergiftungserscheinungen. Die Cocaïnlösung muss vollständig sterilisirt sein. Damit sie nicht verpilze, muss das Cocaïn in 1:5000 Sublimatlösung (bestes Sublimat) gelöst sein und die Lösung ausserdem von Zeit zu Zeit aufgekocht werden. Bei Staroperation bei älteren Leuten ist Cocaïn nicht gleichgültig, wegen zu bedeutender Entspannung des Auges und daraus resultirender Schwierigkeit, die Linse zu entbinden; es ist rathsam, nur 2—4 Tropfen einer 2 % Lösung einzuträufeln, was ausreicht, wenn ohne Iridectomie extrahirt wird. Bei Schieloperation und Enucleation wird Cocaïn nicht nur in den Conjunctivalsack, sondern nach Eröffnung desselben an die Sehnen selbst geträufelt und mittelst Spritze in die Gegend des Sehnerven und der Ciliarnerven gebracht, wodurch die Operation nahezu schmerzlos wird. Es liegt daher kein Grund vor, bei Schieloperation Cocaïn nicht anzuwenden, aber noch weniger Grund, den Patienten wegen einer rein kosmetischen Operation der Gefahr einer Totalnarcose auszusetzen, welche nach Haab's eigenen Erfahrungen keine geringe ist. Senken des Kopfes und Heben der Beine, event. nebst künstlicher Respiration haben sich ihm bei gefahrdrohenden Erscheinungen als das wirksamste Rettungsmittel erwiesen. Emmert.

4) **Vier Fälle von partiellem Croup.** Bericht über dieselben im medicin.-pharmaceutischen Bezirksverein in Bern am 3. Juni 1890. Von Professor Pflüger. (Correspondenzbl. f. Schweizer Aerzte. 1890. Nr. 22.)

Im April und Mai 1890 wurden vier Fälle aus verschiedenen Gegenden bei 19—21jährigen Individuen beobachtet. Die Affection befiel jeweilen nur die innere Hälfte eines Auges und impfte sich von hier auf die obere Lidkante, die Plica semilunaris, Carunkel und auf den inneren Lidwinkel über. Bei der einen sehr anämischen Patientin hatte die Erkrankung einen intermittirenden Charakter, immer in Begleitung von Trigeminusneuralgie exacerbirend. Am wirksamsten zeigte sich in diesen Fällen Betupfen mit 1:300 Sublimatlösung. Emmert.

5) **Bulletin de la clinique ophth.**[1] **de l'hospice des Quinze vingts 1890—1891.** Paris 1891. 84 S.

[1] Dieser sehr bemerkenswerthe Bericht lässt der Ophthalmologie das zweite h, — abweichend von dem heutigen Gebrauch der Franzosen. H.

1890 kamen 14,050 neue Kranke (1474 aufgenommene), die auch zum praktischen Unterricht verwerthet wurden.

1. **Dr. Trousseau** hatte 417 Operationen, darunter Starausziehungen a) **einfache 170**: 6 Irisvorfälle, 2 Einklemmungen, 1 Glaskörpervorfall; b) mit Irisausschneidung 21: 3 Einklemmungen, 2 Glaskörpervorfälle. Dazu weiche und Verletzungsstare, i. G. 224 Ausziehungen ohne einen einzigen Fall von Vereiterung. Dagegen kamen unter den 16 Discissionen 1 Pantophthalmie und zwei Iritiden vor.

T. verwirft Sperrer, Pincette, Fliete und gebraucht zur Staroperation nur das Messer. Er erhebt das Oberlid mit dem linken Zeigefinger, senkt das untere mit dem linken Daumen und stützt beide Finger leicht auf den oberen, bezw. unteren Theil des Augapfels. Der Kranke blickt nach unten, der Schnitt wird nach oben angelegt, etwas mehr als $^1/_3$, in der Hornhaut. Nach der Punction wird mit dem Starmesser die Kapsel zerrissen. Nach der Contrapunction lässt er das Unterlid los, nach der Vollendung des Schnitts stützt er den Rücken des Messers gegen den unteren Theil der Hornhaut. Trockner aseptischer (erhärtender) Verband, der 3 Tage liegen bleibt.

In 300 Operationen kein Zufall, keine Vereiterung, 5 % Irisvorfall, 2 % Iritis. 90 Fälle mit Eserin, 80 ohne gaben denselben Procentsatz des Irisvorfalls.

Die Vereiterung nach Discission blieb unerklärlich.

2. Dr. Chevallereau hat 139 einfache Starausziehungen verrichtet, mit 2 Glaskörpervorfällen, 3 Pantophthalmien.

Nach Einlegen des Sperrers spült er aus einem Standgefäss den Bindehautsack sorgfältig aus, fixirt unten den Augapfel und macht den oberen Hornhautschnitt im Rande, ohne die Richtung der Messerfläche zu ändern. (Schrägschnitt, en biseau). Er findet in dem Verfahren seines Collegen T. keinen Vortheil.[*] Nach der ausgiebigen Cystitomie wird die Linse mittelst leichten Drucks entfernt, auch die Rindenmassen, Eserin eingeträufelt u. s. w.

Der Operationssaal liegt zu ebener Erde, die Kranken müssen 1—2 Stockwerk steigen, sich entkleiden.[1] 6 % Irisvorfall. Der erhärtende Verband bleibt für gewöhnlich 4 Tage. 7 Fälle von Glaskörpervorfall in 202 Starausziehungen; von 2 beträchtlichen erfolgte 1 Mal später Netzhautablösung. In einem Falle von Irisvorfall konnte er 3 Tage nach der Operation die Iris mit dem Spatel ablösen und hineinbringen, in einem anderen Falle stellte sich der Vorfall wieder her. 9 Mal wurde er abgetragen, 1 Mal mit Glaskörpervorfall. C. will für die zweite Operation fürderhin stets Chloroform anwenden.[2] Ein Cachectischer mit Oedem der Füsse zeigte Eiweiss im Urin, in 7 Litern tägl. 15 % Zucker = 1050 g! Durch Analgesin, 3 g tägl., wurde die Urinmenge auf 4 Liter verringert, der Procentgehalt an Zucker nicht geändert. Extraction erfolgreich, doch musste links eine Kapselausziehung nachgeschickt werden. Einige Monate später war dies Auge blind, gespannt, schmerzhaft, undurchleuchtbar, Enucleation. (Anatomischer Befund wird nicht berichtet.) Die Jodinjection gegen Netzhautablösung hat C. aufgegeben zu Gunsten der punktförmigen Cauterisation der Lederhaut im Niveau der Ablösung.

3. Dr. Valude hatte unter 159 Starausziehungen 2 Pantophthalmien, also 1,25 %; Iriseinklemmung unter den 117 ohne Iridectomie 3,4 %.

---

[1] Dies lässt sich ändern. — Dass die Wirkung des Eserin eine kurze sei, kann ich nicht bestätigen. Ich finde selbst 6—8 Tage nach der Operation die Pupille ganz verengt. H.

[2] Was ich stets thue und räthlich finde. H.

V. legt die Instrumente in eine Lösung von Oxycyanur des Hg (1 : 100). Den Lappen schneidet er im Limbus, ungefähr in der Ausdehnung von $^2/_5$ der Hornhaut,[1] und macht während der Hornhautdurchbohrung gleich mit der Messerspitze die Kapselspaltung und entleert die Linse durch Druck und Gegendruck, die Rinde sehr sorgsam, wenn nöthig durch wiederholtes Einführen des Löffels. Der erhärtende Verband bleibt 4 Tage, „auch wenn der Kranke leidet, es sei denn, dass er energisch Verbandwechsel heische". Irisvorfall kann ruhig 1—2 Tage gelassen werden; am vierten Tage kann man ihn mit Erfolg abtragen. Alle drei Operateure träufeln dann Atropin ein und entlassen den Operirten am zehnten Tage.

Jodinjection gegen Netzhautablösung giebt gar kein Resultat bei Myopie; und sonst wohl Anlegung, aber so starke Glaskörpertrübung, dass der Kranke keinen Vortheil davon hat.

Sublimatinjectionen in das sympathisirende Auge haben keinen Erfolg gegeben, Enucleation oder Resection musste nachfolgen.

4. Dr. Kalt macht den Hornhautschnitt an der Grenze zwischen Hornhaut und Saum, Punction und Contrapunction 1 mm oberhalb des wagerechten Meridians, Discission mit der Fliete und Entfernung der Linse mit Druck. 44 Mal hat er mit Iridectomie operirt. 9 % Einklemmung der Iris in den Wundecken; 98 Mal ohne Iridectomie, 9 Mal Irisvorfall. Letzteren pflegt er am achten Tage zu cauterisiren. 2 Mal Pantophthalmie.

3 Fälle von Jodinjection bei myopischer Netzhautablösung waren unbefriedigend, 1 Mal erfolgte Schrumpfung des Augapfels. H.

Journal-Uebersicht.

I. Zehender's klinische Monatsblätter für Augenheilkunde. 1891. Januar.

1) **Glaucom**, von Dr. H. Snellen.

Bei jugendlichem Accommodationsvermögen nimmt die Linse, beim Sehen in der Nähe, in ihrem Durchmesser ungefähr ebensoviel ab, wie der Durchmesser des sich zusammenziehenden Ciliarkranzes. Der perilenticuläre Raum bleibt ungefähr ebenso gross wie er war, und die Zonula Zinnii bleibt gespannt. Ganz anders wird es aber, wenn in höherem Lebensalter die Linse ihre Elasticität verliert. Der Ciliarkranz verengert sich, aber die Form und Grösse der Linse bleiben unverändert. Nothwendigerweise werden hierdurch die Processus ciliares gegen die Linse gedrückt und die Zonula Zinnii muss erschlaffen. Insofern kann Ueberanstrengung der Accommodation Veranlassung zur Entstehung von Glaucom geben. Eine rechtzeitige und wohlüberlegte Correction der Refractions- und Accommodationsanomalien müsste alsdann dazu beitragen können, eine glaucomatöse Affection hintanzuhalten. In der nach der Iridectomie oder Sclerotomie auftretende Ectasie am Scleralrande liegt nach Snellen die Bedeutung der Glaucomoperation.

---

2) **Ueber eine neue blepharoplastische Methode zur Deckung des Substanzverlustes nach Entfernung einer das ganze Lid einnehmenden Geschwulst**, von B. Wicherkiewicz.

---

[1] $^2/_3$ ist ein Druckfehler. H.

Verf. deckte einen totalen Defect des oberen Lides, welcher nach Exstirpation einer Geschwulst entstanden war, durch einen Lidlappen mit Haut, Muskeln, Knorpel und Bindehaut, welcher dem Unterlid entnommen war. (Näheres vgl. Original.)

3) **Zwei Fälle von Dacryadenitis spontanea**, von W. Seeligsohn.

Verf. beschreibt einen Fall von acuter und einen von subacuter spontaner Entzündung der Thränendrüse, welche wieder vollständig zurückgingen.

Februar.

1) **Nochmals meine Glaucomtheorie**, von Dr. Rheindorf sen.

Rheindorf empfiehlt in den Fällen von Glaucom die durchsichtige oder undurchsichtige Linse zu entfernen, wo sich nach der Iridectomie die vordere Kammer nicht wieder herstellt oder die vordere Kammer sich zwar herstellt, aber das Sehvermögen dennoch weiter abnimmt, und im absoluten Glaucom an Stelle der Enucleation. Er vertheidigt diese seine Anschauungen gegen die von verschiedenen Seiten gemachten Einwürfe.

2) **Stichverletzung eines Auges. Wahrscheinlich ausgedehnte Zerreissung der vorderen Linsenkapsel. Vollkommene Wiederherstellung**, von Dr. Richard Fischer.

Fischer beobachtete bei einem 10jährigen Jungen nach einem Stiche mit einer Stahlfeder in das rechte Auge neben einer Perforation der Cornea am äusseren unteren Rande und Spuren von Verwundung der Iris eine eigenthümliche Faltung der vorderen Linsenkapsel, welche nach kurzer Zeit wieder verschwand. Eine Trübung der Linse selbst trat nicht ein. Fischer ist der Ansicht, dass es sich wahrscheinlich um einen Kapselriss ungefähr einem Parallelkreis nahe dem Aequator der Linse handelte. Derselbe klaffte nur wenig und schloss sich bald, ohne dass es zu einer wesentlichen Trübung des Linsenparenchyms kam.

3) **Nimmt Hypermetropie durch normales Wachsthum ab**, von Dr. B. A. Randall.

Nach den bisher gemachten Untersuchungen nimmt die Hypermetropie während des Wachsthums etwa 2,5 D. ab und nach Anbringung der Correctionen kaum eine Dioptrie.

März.

1) **Ein begrenzter Orbitalabscess als Complication von Influenza**, von Dr. Lyder Borthen.

Bei einem 14jährigen Mädchen hatte sich ungefähr am sechsten Tage, nachdem Influenza aufgetreten war, eine Schwellung der Augenlider rechterseits entwickelt, welche nach einigen Tagen zurückging. Dagegen war die ganze Augenpartie etwas vorgewölbt. Der Bulbus stand etwas divergent und war in seiner Beweglichkeit beschränkt. Allmählich entwickelte sich sowohl am oberen wie am unteren Lide in der Gegend des Ligamentum palpebrale internum eine kleine Geschwulst, an welcher sich Fluctuation fühlen liess. Nach Incision der am unteren entleerte sich Eiter, nachdem das Messer weit nach hinten und oben eingeführt war. Hierauf stellte sich der normale Zustand allmählich wieder her. Verf. ist der Ansicht, dass es sich um einen metastatischen Process in

der Orbita handelt, wie er auch bei verschiedenen anderen Infectionskrankheiten vorkommen kann.

---

2) **Klinische Beobachtungen,** von Dr. Fränkel.

Verf. berichtet über Entfernung eines Holzstückchens, welches seit 12 Jahren im Bindehautsack sich befand und Thränenträufeln sowie Hornhautinfiltrat veranlasst hatte. — Ausserdem beobachtete er eine einseitige unwillkürliche Lidheberwirkung beim Kauen bei einem Kinde. Kaut dasselbe bei gesenkter Blickebene oder sperrt es dabei auch nur den Mund weit auf, so geht das obere Lid des linken Auges mit einem Ruck in die Höhe, einen grossen Theil der Sclera entblössend. — Nach einer Gesichtsverbrennung war die rechte Hornhaut bis auf ein schmales, oberes Randstück eitrig zerstört und in ihrer ganzen Ausdehnung staphylomatös hervorgewölbt. Nach einem Jahre zeigte sich Patient wieder, da sich Symblepharon gebildet hatte. Nach Lösung derselben zeigte es sich, dass das Staphylom vollständig zurückgegangen war.

April.

1) **Zur Gläsercorrection bei Aphakie,** von F. Dimmer.

Wenn bei Aphakie eine sphärisch cylindrische Brille nach der in gewöhnlicher Weise vorgenommenen Untersuchung verordnet wird, so übercorrigirt das vom Optiker gefertigte Glas häufig das Auge. Besonders ist dies bei Linsen von mehr als 10 Diopt. sphärisch mit Combination einer cylindrischen Linse der Fall und kann hierdurch die Sehschärfe in einem bedeutenden Grade herabgesetzt werden. Um dies zu vermeiden empfiehlt es sich, die Refractionsbestimmung mit einem planconvexen sphärischen Glase, welches vor der Cylinderlinse ins Probirgestell eingefügt wird, auszuführen.

---

2) **Drei Fälle von intracapsulärer Aufsaugung des Altersstars,** von Dr. W. Czermak.

Cz. berichtet über drei Fälle von Altersstar mit unversehrter Kapsel, wo nach vorausgegangener Verflüssigung der getrübten Rindenmassen eine spontane Aufhellung und Aufsaugung derselben eintrat.

---

3) **Poliklinische Beobachtungen,** von Dr. Cl. du Bois-Reymond.

Verf. theilt einen Fall von Hornhautfistel mit, eine bewegliche Narbencyste, ein Sarcoma glandulae lacrymalis, ein Lipoma conjunctivae, einen Fall von abnormer Fixation, woselbst das eine Auge, sobald das andere verdeckt wird, eine starke Einwärtsstellung einnimmt, um eine etwa 60° einwärts gelegene Netzhautstelle zur Fixation zu benutzen, drei Fälle von Schielen, von denen in einem das binoculare Sehen durch Tragen einer prismatischen Brille wiedererlangt wurde, zwei Fälle von Fremdkörper in der Hornhaut, einen Fremdkörper unter der Haut, eine Kerato-Iritis cachectica bei einer 54jährigen Frau mit Carcinoma colli uteri, und eine Keratitis cachectica bei einer ebenfalls 54jährigen unterleibsleidenden Frau. Horstmann.

II. Archiv für Augenheilkunde. Bd. XXII. Heft 4.

1) **Ueber 450 Extractionen von Cataracta senilis ohne Iridectomie,** von Dr. Richard Greef. (Aus der Univ.-Augenklinik des Herrn Prof. Schweigger.)

Verf. berichtet über eine Reihe von 450 Staroperationen ohne Iridectomie, welche in der Schweigger'schen Univ.-Klinik operirt wurden (Fälle aus der

Schweigger'schen Privatklinik sind absichtlich weggelassen, da es sich um Vergleichung mit einer anderen ebenfalls nur in der Univ.-Klinik operirten Reihe von Fällen handelt). Schweigger operirt mit dem dreieckigen Beer'schen Messer und macht einen grossen Schnitt entweder nach oben, oder nach unten. Um Druck auf den Bulbus möglichst zu vermeiden, lässt Schw. die Lider mit Desmarres'schen Lidhaltern auseinanderhalten, auch benutzt er bei Anlegung des Schnittes keine Fixirpincette, sondern drückt den Bulbus mit einem zweizackigen Spiess dem Messer entgegen. Eine Reihe von Fällen wurde mit der von Schw. modificirten Förster'schen Kapselpincette operirt und ersieht man aus Vergleichung mit einer Reihe von Extraction mit Iridectomie, bei denen ebenfalls dieses Verfahren angewendet wurde, dass die Resultate bei der einfachen Extraction fast gleich, sogar um eine Kleinigkeit besser waren. Der bei der einfachen Extraction so sehr gefürchtete Irisprolaps trat bei 451 Fällen im Ganzen 35 Mal ein = 7,9 %. Nur ein Fall ging nachträglich zu Grunde. Nur grössere Prolapse soll man 8—10 Tage nach der Operation abtragen, kleinere überhäuten sich bald und stören nicht viel. Irisvorfall wird begünstigt durch Glaskörpervorfall, darum ist es am besten, wenn Glaskörpervorfall zu erwarten steht, gleich zu iridectomiren. Ob bei schwerer Reponirung der Iris zu iridectomiren ist, wäre erst noch zu entscheiden. Oft bleibt der gefürchtete Prolaps in solchen Fällen aus. Eserineinträufelungen hält Schw. in neuerer Zeit für überflüssig, der Prolaps wird dadurch nicht verhütet und das Entstehen hinterer Synechien erleichtert. Besonders sorgfältig muss man sein nach der Operation, hauptsächlich beim Transport der Kranken vom Operationsstuhl weg. Das Auge soll erst am 3. oder 4. Tage geöffnet werden (man ist bei nicht normalem Heilverlauf doch machtlos). — Verf. stellt schliesslich die Resultate von 371 Extractionen mit Iridectomie, wie sie an der Universitäts-Augenklinik in Berlin ausgeführt wurden, den bei der hier beschriebenen Reihe von 450 Extractionen ohne Iridectomie erreichten Erfolgen gegenüber und erhält bei ersteren 75 % volle Erfolge, 19,2 % Nachstare, 5,7 % Verluste; bei letzteren 76,5 % volle Erfolge, 19,1 % Nachstare, 4,4 % Verluste. Es ist damit zum mindesten nachgewiesen, dass mit der einfachen Extraction weder Nachstare, noch Verluste zugenommen haben.

---

2) **Ein Fall von Perivasculitis retinae,** von Dr. Otto Scheffels, Augenarzt in Crefeld.

Verf. beschreibt einen Fall von Perivasculitis retinae beider Augen, welche als erste Aeusserung congenitaler Lues bei einem kräftigen 18jährigen Manne auftrat, die Arterien völlig verschonte, dafür aber das ganze Venengebiet mit Ausnahme der linksseitigen Ven temporal. sup. befiel und zu partiellem Gefässverschluss, enormer Verbreiterung und starker Schlängelung der Venenendigungen, sowie zu starken Blutungen führte und nach einer Inunctionskur schnell heilte. Die perivasculitischen Herde wurden vollständig resorbirt, nur die Venenschlängelung blieb während der ganzen Beobachtungsdauer (2 Jahre) bestehen.

---

3) **Zur Kenntniss der atypischen Sehnervenexcavation,** von Dr. Friedrich Makrocki in Potsdam.

Verf. theilt einen Fall von atypischer Sehnervenexcavation mit, der sich von den bisher publicirten besonders durch die Lage der atypischen Excavation im inneren oberen Quadranten der Papille auszeichnet. Betreffs der Entstehung der Excavation nimmt Verf. an, dass es sich dabei um eine schwache Entwicke-

lung der Lamina cribrosa handele und dass durch den intraocularen Druck nur deshalb nicht die ganze Sehnervenscheibe excavirt werde, weil die Centralgefässe ein weiteres Stützgewebe darstellen. Aus diesem Grunde finde sich die atypische Excavation auch immer an einer Stelle, die möglichst weit vom Eintritt der Centralgefässe liegt (die Eintrittsstelle der Gefässe liegt in den beschriebenen Fällen auch meist nicht central, sondern der atypischen Excavation gegenüber etwas excentrisch). Eine Gesichtsfeldbeschränkung könnte bei der atypischen Excavation in Anbetracht der Lage derselben nur in Form eines paracentralen Scotoms auftreten und dies ist noch nicht beobachtet worden, eine andere Gesichtsfeldbeschränkung ist nicht möglich, insbesondere kann ein Fehlen der oberen Gesichtsfeldhälfte, wie Szili es annahm, nicht durch die Missbildung bedingt sein. Die Gesichtsfeldbeschränkung gehört also nicht zu dem klinischen Bild der atypischen Excavation, bei der es sich wahrscheinlich nur um ein Auseinanderdrängen der Sehnervenfasern handelt.

4) **Anatomischer Beitrag zur Entstehung der Myopie**, von Dr. Alexander Krotoschin in Berlin.

Verf. theilt die Resultate von 100 Orbitalsectionen mit, welche er auf Veranlassung Stilling's vornahm, um die Abhängigkeit der Compressionswirkung des M. obliquus sup. auf den Bulbus vom Bau der Orbita zu studiren. Er konnte den Stilling'schen Satz, dass die Compressionswirkung des Obliqu. sup. sich bei niedriger Orbita in der Regel nachweisen lasse, bei hoher Orbita aber nur ausnahmsweise vorhanden sei, im Allgemeinen bestätigen. Die Ausnahmen (bei 40 niedrigen Orbitae fehlte 6 Mal [15 %] die Compression, bei 60 hohen Orbitae war sie 27 Mal [45 %] vorhanden) waren allerdings ziemlich zahlreich, doch erwiesen sich diese Ausnahmen in vielen Fällen nur als scheinbare, durch Zufälligkeiten bedingte.

5) Noch einmal: **Die Concavität des vorderen Zonulablattes**, von Privatdocent Dr. W. Schoen in Leipzig.

Schoen wehrt sich gegen die Behauptung von Straub, dass er schiefe Schnitte und Meridionalschnitte mit einander verwechselt habe; er habe zwar auch Schiefschnitte abgebildet, sich jedoch bei der Behauptung, dass das vordere Zonulablatt nach vorn concav sei, ausdrücklich nur auf die Abbildungen berufen, die zweifellose Meridionalschnitte darstellen. Sch. bleibt im Uebrigen bei seinen früheren Behauptungen stehen.

6) **Glaucom bei einem Kinde**, von Dr. C. H. Vilas in Chicago.

Es folgen **Referate**. Dr. Ancke.

III. The Royal London Ophthalmic Hospital Reports. 1891. Vol. XIII. Part I.

1) **Critical Remarks on the theories of fundamental colour sensations**, by George A. Berry.

2) **Notes on glioma retinae, with a report of 60 cases**, by J. B. Lawford and E. Treacher Collins.

Von den 60 Fällen von Gliom der Netzhaut, die dem Artikel zu Grunde gelegt worden sind, waren 30 männlichen, 27 weiblichen Geschlechts, 3 unbestimmt. Wenn man die bekanntesten einschlägigen Statistiken zusammen-

nimmt, so vertheilen sich von 193 Fällen 95 auf das männliche, 78 auf das weibliche Geschlecht, 20 bleiben unbestimmt.

Beide Augen waren 12 Mal befallen, in vier weiteren Fällen war wahrscheinlich auch das zweite Auge ergriffen; in 16 Fällen war nur das rechte, in 27 nur das linke Auge gliomatös. (Bei Hirschberg waren von 60 Fällen 14 Mal beide Augen, 25 Mal das rechte, 21 Mal das linke Auge der Sitz der Geschwulst.)

Das Alter der Patienten lehrt, dass die Geschwulstbildung am allerhäufigsten in den ersten beiden Lebensjahren beginnt oder richtiger in die Erscheinung tritt. In manchen Fällen ist sie unzweifelhaft schon bei der Geburt bemerkt worden. (Hirschberg zählt unter 77 Fällen 6 congenitale.) Der älteste Patient aus der vorliegenden Krankenreihe zählte beim Ausbruch des Leidens 7 Jahre.

Heilung lässt sich erst annehmen, wenn nach der Operation 3 Jahre ohne Recidiv verstrichen sind, weil Vetsch selbst nach so langer Pause eine secundäre Geschwulst in der Parotis beobachtete. Von diesem Gesichtspunkte aus zählen die Verff. 8 endgültige Heilungen unter 60 Fällen, darunter 3—19jährige Patienten. Weitere 6 sind als noch lebendig aufgezählt, doch genügt keiner derselben dem eben erwähnten Kriterium. 28 Fälle haben einen letalen Ausgang gehabt. Die längste Lebensdauer nach Enucleation beider Augen betrug dabei nur 8 Monate; wo nur ein Auge afficirt war und enucleirt wurde, 14 Monate. In drei von den tödtlichen Fällen war die Sclera durchbrochen, in 13 der Sehnerv ergriffen, von den übrigen war nicht bekannt, ob der Tumor auf den Bulbus beschränkt geblieben war.

In den geheilten Fällen betrug der Zeitraum von der Entdeckung des Leidens bis zur Enucleation im Durchschnitt 4 Monate, bei den fatalen Fällen waren durchschnittlich 14 Monate verstrichen.

Der Sitz des Recidivs war unter 22 Fällen 17 Mal die Orbita, in den übrigen 5 entweder der Schädelknochen oder der Hals oder der Gaumen oder das Gehirn und Rückenmark.

Die Wahrscheinlichkeit, dass ein Augapfel mit Netzhautgliom zum Schrumpfen kommt, ist bisher noch nicht anzuerkennen, denn wo die Schrumpfung eingetreten ist, war die Diagnose auf Gliom nicht sichergestellt, weder in den eigenen Fällen, noch in denen anderer Beobachter.

Bezüglich hereditärer Belastung konnten die Verff. keinerlei Anhaltspunkte gewinnen. In keinem einzigen Falle war ein weiteres Mitglied derselben Familie je an Gliom der Retina erkrankt.

Es folgen die 60 einzelnen Krankengeschichten.

---

3) **Note on Förster's artificial ripening of cataract**, by J. Tatham Thompson.

T. hat im Allgemeinen von dem Förster'schen Verfahren der künstlichen Starreifung die gewünschten Erfolge gesehen. Nur in einem Falle erhielt er das unerwartete Resultat, dass, nachdem in den ersten 4 Wochen die Reifung anscheinend Fortschritte gemacht hatte, bis nur noch Finger auf 3—4 Fuss gezählt werden konnten, allmählich wieder ganz von selbst die Linsentrübung sich von aussen nach innen derart klärte und die Sehschärfe wieder zunahm, so dass Patientin schliesslich wieder lediglich mit diesem Auge ihre Hausarbeiten verrichten und mit ihrer Altersbrille mittleren Druck ohne besondere Mühe lesen konnte. Inzwischen machte die Cataract des zweiten Auges sehr langsame Fortschritte.

---

4) On the pathology of intraocular cysts, by E. Treacher Collins.

I. Fall: Epithelial implantations-cysts in the cornea following a perforating wound with a shot.

II. Fall: Epithelial implantation-cyst in the cornea in a shrunken eye after extraction of cataract.

Den Weg, auf welche diese Art Implantations-Cysten zu Stande kommen, denkt sich Verf. folgendermassen: Zur Zeit der Verletzung sind einige Epithelzellen von der Hornhautoberfläche in deren Substanz hineingepresst worden und dort später zur Proliferation gelangt. Während sie sich vermehrten, sind die centralen Partien immer mehr comprimirt worden und haben sich allmählich verflüssigt, weil das straffe Hornhautgewebe einen nur geringen Spielraum für das Wachsthum der implantirten Zellen lässt. Der Inhalt dieser Cysten hängt natürlich von der Natur des Epithels ab. Ist z. B. Epidermis implantirt worden, so kann man sich auf einen Inhalt aus zerfallender epidermoidaler Masse gefasst machen, wie bei den Dermoidcysten. Ist das Epithel der Conjunctiva betheiligt, so darf man gelatinösen, schleimigen Inhalt erwarten.

Sattler ist bezüglich der Entstehungsweise jener Cysten anderer Meinung. Er glaubt, dass die implantirten Epithelien wie ein Fremdkörper wirken und das Gewebe irritiren. Die Irisinterstitien z. B. werden dadurch breiter und füllen sich mit serösem Exsudat an, und so entsteht die Cyste als eine Exsudationscyste. Bei diesem Entstehungsmodus bleibt aber unerklärt, warum man mehrere Epithelzellenschichten an der inneren Wandverkleidung der Cyste vorfindet.

III. Fall: Anterior staphyloma with vesicles in the corneal epithelium.

IV. Fall: Spurious vesicles of cornea.

Bei alten glaucomatösen oder staphylomatösen Augen finden sich gewöhnlich kleine Cysten oder Bläschen an der Oberfläche der Hornhaut; wahrscheinlich stellen dieselben nur ein späteres Stadium oder einen höheren Grad jenes Zustandes dar, welcher nach Fuchs die Ursache der glaucomatösen Hornhauttrübung ist. In manchen Fällen handelt es sich nicht um eigentliche Bläschen, sondern um kleine Prominenzen im ödematösen Gewebe der Cornea (Fall IV).

V. Fall: Serous cyst of iris. No history of injury to the eye.

Bei den Iriscysten sollte man Endothelial- und Epithelialcysten unterscheiden. Erstere werden gänzlich aus mesoblastischen Geweben, letztere durch Implantation von epiblastischem in das darunter liegende mesoblastische Gewebe gebildet. Die endothelialen bedürfen keines besonderen Traumas, namentlich keiner perforirenden Wunde zu ihrer Entstehung, sondern können auch spontan entstehen, wie Fall V zeigt.

VI. Fall: Cyst growing from the upper part of the iris. Probably of similar nature to that in the previous case.

Schmidt-Rimpler, der diese Art Cysten kürzlich im Arch. für Augenheilkunde beschrieben hat, führt ihre Entstehung auf die stets vorhandenen Iriskrypten zurück, die häufig nach vorn durch zarte Bänder überbrückt oder durch eine dünne Membran ganz geschlossen sind. Durch irgendwelchen Krankheitsprocess verdickt sich eine solche Membran und blokirt die Krypte, die auch seitlich gegen ihre Nachbarkrypten abgesperrt werden kann, und in dem Maasse, als der Lymphstrom die Krypte anfüllt und aufbläht, entsteht so eine Cyste.

VII. Fall: Localised condition of Bombé iris simulating a cyst of the iris.

VIII. Fall: Dislocated lens giving rise to the appearances of a cyst of the iris.

Beide Fälle sind nur scheinbare Cysten.

IX. Fall: Case of true cyst of the iris with uveal pigment on its anterior surface.

Obwohl in diesem Falle weder die Anamnese noch sonst ein Symptom für eine stattgehabte Entzündung sprach, zeigte die Cyste doch auf ihrer vorderen Wand eine Schicht von uvealem Pigment. Ihre Entstehungsgeschichte erhellt einigermassen aus

X. Fall: Cyst of iris situated between its two layers of uveal pigment.

Hier hatte eine Trennung der beiden Pigmentschichten an der hinteren Fläche der Iris stattgefunden und dazwischen eine Exsudatflüssigkeit sich angesammelt, wie die mikroskopische Untersuchung deutlich ergab.

Es sollen auch congenitale Iriscysten vorkommen, die dann mit dem fötalen Augenspalt im Zusammenhang stehen. Prof. Kundrat und Herr Lang haben solche Fälle beschrieben, die sich mit Mikrophthalmos compliciren. Jüngst hat Dr. Monacho einen Fall von doppelseitigem Anophthalmus vorgestellt, wo in beiden Unterlidern ein kleiner cystischer Beutel gefühlt werden konnte und linkerseits durch die Conjunctiva weisslich und transparent durchschimmerte. Beim Schreien wurde er dicker und fester, — offenbar ein Analogon zu den Kundrat'schen Fällen.

Sehr gewöhnlich sind kleine cystische Spatien zwischen den ausgeweiteten Müller'schen Fasern dicht hinter der Ora serrata. Dr. Blassing hält sie sogar zwischen Aequator und Ora serrata für normal; doch sind sie nur mikroskopisch sichtbar. Cysten, welche mehr oder weniger wie weissliche Träubchen an der äusseren Fläche einer abgelösten Netzhaut hängen, sind weniger häufig. Verf. beschreibt 9 solcher Fälle. In diesen zeigte die Netzhaut ein Oedem, wie es Iwanoff beschrieben und auf körnige oder kalkige Degeneration der Blutcapillaren zurückgeführt hat.

Verf. schliesst mit einem Fall von Netzhautcyste in einem sonst vollkommen gesunden Auge bei einem 7jährigen Mädchen, wo nach seiner Meinung wahrscheinlich ein Lymphangiom in der Netzhaut den primären Ausgangspunkt für die Cyste gebildet hat.

5) **The division of anterior synechiae — a further contribution**, by William Lang.

Verf. hat in seiner letzten Veröffentlichung über die operative Behandlung vorderer Synechien mittelst eines spitzen und stumpfen Messerchens im Ganzen ca. 30 Fälle operirt. Darunter waren Iris- oder Kapselverwachsung nach Staroperationen, traumatische Irisvorfälle, ulceröse Adhäsionen und grosse adhärente Leucome. Letztere sind die am wenigsten dankbaren Fälle. L. ist der Meinung, dass durch frühzeitige Operation adhärenter Leucome manches Secundärglaucom hintangehalten werden würde, und empfiehlt deshalb sein ungefährliches Verfahren (vgl. vorige Nummer des Reports) in jedem einzigen Falle zu versuchen und eventuell wiederholt anzuwenden.

6) **On the development and abnormalities of the zonule of Zinn**, by E. Treacher Collins.

Die Entwickelung der Zonula Zinnii stellt sich C. nach Untersuchungen von Augen mehrerer menschlichen Fötus und eines 3 Monate alten Kindes fol-

gendermassen vor: Die aus dem Epiblast durch Einstülpung und Abschnürung gebildete Linse bleibt längere Zeit im Contact mit der inneren Wand des secundären Augenbläschens an ihren seitlichen Partien, wenn sie nach hinten bereits durch den entstehenden Glaskörper davon abgedrängt ist. Allmählich wird die Linse dann durch eine fibro-vasculäre Scheide umgeben, die zum Theil von der Arteria hyaloidea zum anderen Theil von den zwischen Linse und Hornhaut entwickelten Gefässen herstammt. Die anliegende Partie der secundären Augenblase, welche den zukünftigen Ciliartheil der Retina repräsentirt, streckt Adhäsionen nach jener Scheide aus. Der Bulbus wächst dann schneller als die Linse, so dass der bisher anliegende Theil des Ciliarkörpers von ihr abrücken muss und die Adhäsionen zwischen beiden immer mehr gespannt und die sie bildenden Zellen in die Länge ausgezogen werden, bis schliesslich nur Fasern erst mit dann ohne Kerne unterschieden werden können, welche das zarte Netz des Ligam. suspensor. zusammensetzen. Die erst kugelförmig gestaltete Linse nimmt erst unter dem Einfluss des erwähnten Zuges die bekannte Form an, wo der Diameter antero-posterior zu Gunsten der seitlichen Ausdehnung sich verkleinert hat. Verf. zeigt an der Hand einer Tabelle, in welcher Weise sich die Loslösung des Ciliartheils vom Linsenrande während der einzelnen Monate vom 4. bis 9. vollzieht, indem er die Grössenverhältnisse der einzelnen Durchmesser des Bulbus und der Linse während des Wachsthums vergleicht.

Die obige Entwickelungsgeschichte der Zonula Zinnii erklärt nach dem Verf. auch die Entstehung mehrerer congenitaler Abnormitäten der Linse sehr einfach verstehen. So kommt das Coloboma lentis zu Stande, indem an einer Stelle der Ciliartheil der Retina die geschilderten Adhäsionen mit der Linse nicht bildet, in Folge dessen auch kein Ligam. suspensor. daselbst entsteht und dadurch auch die Expansion der Linse nach dieser Stelle hin ausbleibt. Die Ursache für die Nichtformation der Adhäsion wäre am einfachsten in der Abwesenheit des correspondirenden Ciliartheils der Retina zu finden, und in der That sieht man häufig die Combination von Colobom des Ciliarkörpers und Colobom der Linse, und zwar entsprechen dann beide der fötalen Augenspalte.

Auch die Ectopie der Linse lässt sich aus der Entwickelung der Zonula, wie sie Verf. geschildert hat, ableiten. Da, wo das Lig. susp. fehlt, fällt die Zugwirkung an der Linse durch den sich vergrössernden Bulbus fort, und die Linse folgt allein dem Zuge nach der entgegengesetzten Seite. Ob ein Colobom oder eine Ectopie resultirt, hängt von der Ausdehnung des Defects in dem Hängeband ab. In manchen Fällen ist beides zugleich vorhanden.

Abnorme Dichtigkeit oder Lockerung an einer Stelle des Ligament. würde ebenfalls eine Dislocation der Linse verschulden können. Wirklich sieht man in solchen Fällen bisweilen bei einer Dislocation nach oben einzelne Fasern des Aufhängebandes vom unteren Linsenrande nach dem Ciliarkörper ziehen.

Verzögerung im Schluss des Augenspalts kann durch zu späte Entwickelung des Ciliartheils ebenfalls eine Ectopie verursachen, wenn inzwischen die Linse dem Zuge nach oben gefolgt ist. Bemerkenswerth ist in dieser Beziehung, dass in fast allen diesen Fällen die Linsenluxation nach oben stattgefunden hat, höchstens mit kleinen Ablenkungen nach innen oder aussen.

Wenn durch die Persistenz der Arteria hyaloidea die fibrovasculäre Scheide um die Linse ebenfalls persistirt und stark verdickt wird, so kann es geschehen, dass die Linse nach vorn gepresst wird, zwischen die Ciliarfortsätze und Iris, so dass gar keine Adhäsionen nach den Seiten, sondern nur nach hinten sich bilden können. Dadurch fällt jede seitliche Traction fort, und es stehen keine ausgezogenen Zonulafasern zwischen Linsenrand und Ciliarkörper, sondern ein

epithelähnliches Lager um die hintere Kapsel. Die Linse nimmt dadurch eine mehr kugelförmige Gestalt an.

Zwei ausführlich geschilderte einschlägige Befunde beschliessen den Artikel.

Peltesohn.

IV. The Ophthalmic Review. 1891. Januar.

The metric system of numbering prisms, by Swan J. Burnett.

Bei den auf dem internationalen Congress zu Washington zum ersten Mal geltend gemachten Bestrebungen, die Prismen nach einer exacten, wissenschaftlichen und dabei praktischen Methode zu bezeichnen, sind namentlich drei Vorschläge laut geworden. Erstens empfahl Jackson die Prismen nach dem Minimum der Ablenkung der Strahlen zu bezeichnen. Diese Methode begegnet aber bei der praktischen Herstellung der Prismen grösseren Schwierigkeiten, weil der Brechungsindex jedes einzelnen Prismenglases dazu besonders berechnet werden müsste. Eine andere Methode stammt von Dennet, der einen „Radian" als Einheit der Prismenbezeichnung wählt, d. h. denjenigen Winkel, dessen zugehöriger Bogen gleich dem Radius ist, resp. den „Centrad" den hundertsten Theil desselben, der etwa $0{,}57^0$ beträgt. Doch hat diese Methode nicht nur nichts vor der Jackson'schen voraus, sondern ist viel zu complicirter und zu wenig klarer Natur. Der beste Vorschlag ist nach des Verf. Ueberzeugung von Prentice ausgegangen, welcher als Einheit die Prismen-Dioptrie gewählt hat, d. h. dasjenige Prisma, welches einen Lichtstrahl auf einer 1 m entfernten Fläche um 1 cm ablenkt. Zwei Prismen-Dioptrien lenken ihn um 2 cm, drei um 3 cm u. s. w. ab. Hiernach ist ein gegebenes Prisma viel leichter zu messen, als nach Jackson und Dennet. Und die Methode hat noch das eine für sich, dass sich die prismatische Wirkung decentrirter Linsen darnach sehr genau und leicht bestimmen lässt. Es lässt sich nämlich nach Prentice nachweisen, dass die Decentrirung einer Linse um 1 cm gerade soviel Prismendioptrien gleich wirkt, als die betreffende Linse Dioptrien zählt. Diese einfache Berechnung eröffnet eine weite Aussicht für die Anwendung decentrirter Brillengläser. Auch die Messung der Muskelinsufficienz vereinfacht sich auf dieselbe Weise. Wenn z. B. die Doppelbilder auf einer 4 m entfernten Ebene um 8 cm auseinander stehen, so entspricht der Grad der Insufficienz $8:4 = 2$ Prismendioptrien (P.D.). Auch die Glasschleifer, welche auf die metrische Skala bereits eingerichtet sind, werfen ihre Stimme zu Gunsten der Prentice'schen Methode in die Wagschale, wie aus einem im Auszuge wiedergegebenen Briefe einer grossen amerikanischen Firma hervorgeht. (Für die Praxis lohnt es nicht, vgl. den Bericht des internat. Congr. zu Berlin. H.)

Es folgen **Referate** und ein **Gesellschaftsbericht.** Peltesohn.

Februar.

1) **A historical essay on the development of our present knowledge of glaucoma**, by H. Snellen. (Vortrag, gehalten in der allgemeinen Versammlung der Niederländischen medicinischen Gesellschaft zu Utrecht am 8. Juli 1890.)

Verf. giebt in seinem Vortrag einen kurzen historischen Ueberblick über die Entwickelung der klinischen Kenntnisse vom Glaucom seit Hippocrates. Er citirt Boerhaave, Fabini, Mackenzie, Desmarres und kommt dann auf die durch v. Graefe eingeleiteten moderneren Anschauungen eines Jacobson, Jaeger, Adolf Weber, Heinrich Müller, Donders, Coccius zu

sprechen, die, wie wir ja wissen, allesammt noch nicht die wahre Natur des Leidens aufzuklären im Stande gewesen sind. Wie zur Zeit von Graefe's Tod über der Aetiologie des Glaucoms noch im Allgemeinen das alte Dunkel schwebte, so ist ja auch heute die Theorie des Glaucoms höchstens um einige Hypothesen bereichert, sonst aber nicht erheblich gefördert worden. Die wichtigste Thatsache, welche die Untersuchung glaucomatöser Augen geliefert hat, ist die Verklebung der Irisbasis mit der Hornhautperipherie. Wie leicht man auch darauf die Theorie des Glaucoms gründete (Knies), dass die Entzündung der Umgebung des Schlemm'schen Canals als das Primäre das Glaucom verursache und nicht lediglich als Folge einer Druckerhöhung aufzufassen sei, so war doch die Frage noch nicht gelöst, wodurch diese typische adhäsive Entzündung entsteht. Adolf Weber glaubte, dass die Adhäsion als secundäres Symptom zu betrachten, und ihr Entstehen einem Druck durch anomale Schwellung des Ciliarkörpers zuzuschreiben ist. Aber wie entsteht die letztere? Das Studium des Einflusses der Mydriatica und Miotica auf die glaucomatöse Spannung hat dann die Bedeutung des verklebten Iriswinkels bestätigt und auf eclatante Weise dargethan, dass die Erklärung des Glaucoms nicht in vermehrter Secretion, sondern in gestörter Resorption zu suchen ist. Nach Priestley Smith soll eine grosse Linse zur Entstehung vom Glaucom prädisponiren, ebenso eine kleine Hornhaut. In wie weit der Einfluss der Accommodation wirksam werden kann, hat Verf. selbst 1888 auf dem Heidelberger Congress entwickelt. Bei jugendlichem Accommodationsvermögen verkleinert sich die Linse um ebenso viel wie der Durchmesser des sich contrahirenden Ciliarkranzes. Der perilenticuläre Raum bleibt ungefähr eben so gross wie er war, und die Zonula Zinnii gespannt. Dagegen, wenn die Linse im Alter ihre Elasticität eingebüsst hat, werden nothwendigerweise die Ciliarfortsätze gegen die Linse gedrückt und die Zonula muss erschlaffen, wenn Accommodationsanstrengungen gemacht werden. Deshalb wird eine rechtzeitige und wohlüberlegte Correction der Refractions- und Accommodationsanomalien einer glaucomatösen Affection vorbeugen können. Die Iridectomie wirkt wohl nicht durch die Excision eines Irisstückchens so günstig, sondern durch die eigenartige Wunde am Scleralrande. Trotzdem wird die Iridectomie in vielen Fällen an Stelle einer blossen Sclerotomie vorzunehmen sein, weil bei erhöhtem Druck die Iris leicht prolabirt und diese ausserdem noch das vollständige Abfliessen der wässerigen Flüssigkeiten erschweren kann. Genaue Messungen der Hornhautkrümmung vor und nach der Sclerotomie und Iridectomie haben eine gewisse Abflachung durch die Operation ergeben, besonders wenn das Auge hart ist. Diese Abflachung kann nur das Resultat einer Ectasie am Scleralrande sein, und gleichzeitig muss dadurch der Ciliarkörper von der Linse abgehoben werden. In dieser Wirkung der Scleralectasie liegt nach S. die Bedeutung der Glaucomoperation. (Vgl. oben S. 108.)

---

2) Some experiments to determine the lesion in quinine blindness, by G. E. de Schweinitz, Philadelphia. (Vorläufige Mittheilung.)

Verf. sucht auf dem Wege des Thierexperiments der Frage der Chinin-Amaurose näher zu treten und hat an acht Hunden eine künstliche Chininintoxication hervorgerufen, um die ophthalmoskopischen Erscheinungen vom ersten Beginn zu studiren und schliesslich post mortem den Sehnerven, das Chiasma und die corticalen Sehcentren mikroskopisch zu untersuchen. Er spritzte das Chinin in sauren Lösungen subcutan ein. Das Resultat dieser experimentellen Untersuchungen, bei welchen regelmässig innerhalb der 3.—14. Stunde nach der Einspritzung Amaurose eintrat, deckte sich so ziemlich mit den Er-

scheinungen, die man an Menschen beobachtet hat, das ophthalmoskopische Bild vollends; nur in einem Falle trat eine complete Obliteration der Gefässe am Opticus ein. Die histologische Untersuchung ergab im Ganzen keine gröberen Läsionen, mit einer Ausnahme, wo die Blutgefässe deutlich dilatirt und ein Thrombus die Centralvene verstopfte und seine Ausläufer in die kleineren Venen erstreckte. In einigen Nervenquerschnitten schien das Bindegewebe leicht proliferirt zu sein, in anderen schienen die Nervenbündel zwischen den Bindegewebsmaschen weiter als normal sich auszubreiten und wie etwas ödematös geschwollen zu sein. In der Retina und im Chiasma waren keine Veränderungen sichtbar. Im Cuneus zeigte sich dagegen ausnahmslos dieselbe Erscheinung: eine deutliche Dilatation der pericellulären Lymphräume mit Degeneration des Zellprotoplasma. Möglich aber, dass die Unvollkommenheit der Härtungsmethode an dieser gleichmässigen Erscheinung Schuld trug. Es ist also das anatomische Ergebniss ein im grossen Ganzen negatives. Weder zeigte sich im ersten Beginn der Erblindung eine Neuritis, noch nach mehr als monatelangem Bestande der Blindheit eine Atrophie der Sehnervenfasern. Vielleicht kommt die Vermuthung einiger Autoren, dass der Sitz des Leidens zwischen Chiasma und Bulbus im Opticus zu suchen sei, der Wahrheit am nächsten und die Ursache ist ein Oedem.

Es folgen **Referate.** Peltesohn.

V. Nordisk ophthalmologisk Tidsskrift. III. 2.

1) **Ueber die Wirkung der ultravioletten Strahlen auf das Auge,** von Dr. J. Widmark. (Nach einem Vortrag beim Congress in Berlin.)

W. bewies durch Versuche am Kaninchen, dass die durch elektrisches Bogenlicht hervorgerufene Augenentzündung nicht, wie viele annehmen, durch Reizung der Netzhaut, sondern durch directe Einwirkung auf die vorderen Gebilde des Auges verursacht wird. Um zu bestimmen, welchen Strahlen hierbei die schädliche Wirkung zukommt, wurde einmal die Wirkung der leuchtenden Strahlen für sich, dann die der dunklen Wärmestrahlen für sich untersucht, indem alle anderen Strahlen durch Absorption mittelst geeigneter Körper ausgeschlossen wurden; dabei wurde die Vorkehrung getroffen, dass die Intensität der gerade untersuchten Strahlen wesentlich stärker war, als bei einem Bogenlicht, das bei einem bestimmten Abstand die entzündlichen Erscheinungen deutlich hervorrief. Es zeigte sich bei den leuchtenden sowie bei den Wärmestrahlen keinerlei Wirkung.

Zur Feststellung einer Wirkung der ultravioletten Strahlen wurde die Wirkung dieser mit den leuchtenden Strahlen zusammen (durch Anwendung einer Bergkrystallplatte) verglichen mit der Wirkung der leuchtenden und der Wärmestrahlen zusammen (durch Anwendung einer Glasplatte), wobei die letzteren durch dasselbe Bogenlicht, aber in wesentlich geringerem Abstand, geliefert wurden. Trotz der viel grösseren Intensität der letzteren Strahlensumme übte diese keine Wirkung, während die durch den Bergkrystall gehenden Strahlen sehr stark wirkten. (Die ultravioletten Strahlen könnten auch für sich allein auf ihre Wirkung geprüft werden mittelst Bergkrystallprismas. Ref.) Die Wirkung kommt somit überwiegend den ultravioletten Strahlen zu. Auch das durch starkes Sonnen- und elektrisches Bogenlicht hervorgerufene, vom Hitzeerythem in seinem Verlauf deutlich verschiedene Hauterythem ist wesentlich durch die Wirkung der ultravioletten Strahlen bedingt. W. weist ferner nach,

dass die ultravioletten Strahlen von der Bindehaut stark, von der Iris vollständig absorbirt werden; von den durchsichtigen Augenmedien absorbirt, wie schon Brücke und de Chardonnet fanden, die Linse am stärksten die ultravioletten Strahlen. Nach Einwirkung concentrirten, ultraviolette Strahlen enthaltenden Lichtes auf atropinisirte Kaninchenaugen fand W. in 3 von 12 Fällen nach der Enucleation eine schwache Linsentrübung. Controlversuche mit Ausschluss der ultravioletten Strahlen fielen negativ aus. Wahrscheinlich spielen auch beim Blitzstar diese Strahlen eine wesentliche Rolle. De Chardonnet fand bei zwei Staroperirten, W. bei einem, eine Verlängerung des Spectrums am violetten Ende. Weitere solche Untersuchungen sind wünschenswerth.

---

2) Ein Fall von acuter retrobulbärer Neuritis, von Dr. C. M. Hansen in Chicago.

Eine 55jährige Frau wurde nach Influenza von einer binnen 3 Tagen sich entwickelnden Blindheit befallen. Nach 4 Wochen Wiederkehr der Lichtempfindung. 6 Tage vor der Sehstörung heftige Stirnkopfschmerzen, die nach 14tägiger Dauer allmählich schwanden. Bei der ersten Consultation (6 Wochen nach der Erblindung) Pu. bds. maximal weit, absolut starr; Unterscheidung heller Gegenstände in nächster Nähe, etwas excentrische Fixation. Gesichtsfeldsuntersuchung unmöglich. Papille beiderseits etwas blass, scharf begrenzt, Arterien fadendünn wie bei Embolie, Venen gut gefüllt, nicht geschlängelt; sonst nichts Abnormes. Auch Allgemeinzustand und innere Organe normal. Im Verlauf von 3 Wochen allmähliche Besserung: S $^{5}/_{200}$ bds., minimales Gesichtsfeld, hellere Farben werden erkannt, Fixation noch excentrisch, Pu. unverändert. Netzhautgefässe normal, die äusseren drei Viertel der Papille bds. deutlich atrophisch. Nach 8 weiteren Wochen Zustand unverändert. Die Behandlung war, abgesehen von kleinen Strychnindosen, hygienisch-exspectativ.

---

3) Ein Fall von Hemianopsia partialis. Heilung. Localdiagnose möglich, von Dr. J. Bjerrum.

Bei einem 43jährigen Herrn war vor zwei Jahren rechts ein kleines centrales Scotom aufgetreten, von welchem vor einem Jahr noch ein Rest nachweisbar war. Seit einigen Monaten Beschwerden beim Lesen; vor 14 Tagen fand der behandelnde Arzt Scotome nach links vom Fixirpunkt beiderseits. Geruchsinn seit etwa 20 Jahren sehr schwach, seit etwa 17 Jahren Schwerhörigkeit rechts, ohne objectiven Befund. Zustand am 17. Mai 1889: O. s.: S $< {}^{5}/_{6}$; Gesichtsfeld: für Gw. (= Gesichtswinkel) $^{10}/_{300}$ (vgl. Referat im Juniheft 1890, S. 188), Aussengrenzen ganz normal, dagegen links vom Fixirpunkt kleines absolutes Scotom; für Gw. $\frac{4^{1}/_{2}}{2000}$ geringe temporale Einengung; für Gw. $\frac{2^{1}/_{2}}{2000}$ genau halbseitiger temporaler Defect, ebenso für Farben (Gw. $^{10}/_{300}$).

O. d.: S $< {}^{5}/_{12}$, Lichtsinn (Unterschiedsempfindlichkeit, mit Masson'scher Scheibe sowie hellgrauen Buchstaben auf weissem Grund geprüft) deutlich herabgesetzt. Gesichtsfeld: ebenfalls halbseitiger relativer Defect mit Scotom links vom Fixirpunkt, indess ist der linke untere Quadrant stärker betroffen, und die Grenze zwischen normaler und afficirter Gesichtsfeldhälfte liegt oben etwas nach links von der verticalen Trennungslinie; unmittelbar links vom Fixirpunkt werden Blau und Roth (Gw. $^{1}/_{30}$) noch erkannt.

Im weiteren Verlauf bleibt beim linken Auge der hemianopische Charakter rein erhalten, auf dem rechten Auge wird der centrale Theil des Gesichtsfeldes

rechts vom Fixirpunkt mehr und mehr geschädigt, selbst stärker als links davon. Von Ende August an allmähliche Besserung, nach etwa 6 Wochen restitutio ad integrum.

Objectiver Befund stets normal (nur grosse physiologische Excavation beiderseits). Behandlung: Jodkalium und Einwickelungen, in der letzten Zeit granul. Dioscorid. (granulacum Strychnino? Ref.) und Antifebrin.

Nach dem Verhalten des Gesichtsfeldes während des ganzen Verlaufs musste der Krankheitsherd an der Grenze des rechten Tractus und des Chiasma liegen und, unter Zugrundelegung von Bunge's Darstellung des Verlaufs der Maculafasern, besonders den oberen inneren Rand des Tractus und die angrenzende dorsale Partie des Chiasma ergriffen haben.

Beachtenswerth ist, dass überall, wo der Farbensinn gestört war, die Untersuchung mit weissen Objecten von kleinem Gesichtswinkel auch eine Herabsetzung der Sehkraft nachwies; bei der gewöhnlichen Gesichtsfeldprüfung wäre der Fall anfangs als fast reine Farbenhemianopsie erschienen.

Ob die Geruchsschwäche und rechtsseitige Taubheit mit der Tractuserkrankung zusammenhingen, war nicht zu entscheiden. (B. beobachtete einen Fall, wo linksseitiger Verlust des Geruchsinns verbunden war mit Ausfall der temporalen Gesichtsfeldhälfte des rechten Auges, Grenzlinie nach innen vom Fixirpunkt.)

Betreffs der Natur der Affection schliesst B. Hämorrhagie (oder Embolie) und Neubildung aus. Aetiologie dunkel (auch Lues will B. ausschliessen).

Schwarz.

VI. Recueil d'ophtalmologie. 1891. Januar.

1) **De quelques indications de la paracentèse dans le traitement de l'iritis aiguë**, par le Dr. A. Puech (Bordeaux).

Verf. empfiehlt auf Grund eigener Erfahrungen bei Fällen von Iritis acuta, bei denen Drucksteigerung zu befürchten steht, und bei denen die hinteren Synechien durch Anwendung der bekannten Mittel nicht reissen wollen, die ein- bis dreimal wiederholte Paracentese der vorderen Kammer. Die Operation ist ziemlich schmerzhaft, da bei stark entzündeten Augen das Cocaïn seine Wirksamkeit nicht gut entfalten kann, aber sie giebt den Patienten bald das Gefühl der Erleichterung und kürzt die Dauer der Krankheit ab. Man soll die Paracentese nicht gerade auf der Höhe der Entzündung machen und soll den Abfluss des Kammerwassers, um den durch brüske Herabsetzung des intraocularen Druckes bedingten Gefahren auszuweichen, nur ganz allmählich erfolgen lassen. Dann wird auch die durch die Entleerung bedingte Contraction des Sphincter pupillae, die besonders geeignet erscheint, widerspänstige Synechien zu zerreissen, stärker ausfallen, als bei raschem Abfluss des Kammerwassers.

2) **Quelques remarques sur la myopie**, par le Dr. Deeren (Brüssel).

3) **L'embolie de l'artère centrale de la retine**, par le Dr. Ed. König.

Es folgen **Sitzungsberichte** und **Referate**. Dr. Ancke.

VII. Archives d'ophtalmologie. 1891. Januar-Februar.

1) **Étude sur les abscès des sinus frontaux considérés principalement dans leurs complications orbitaires, leur diagnostic et leur traitement,** par A. Guillemain, interne des hôpitaux de Paris.

---

2) **Vaste déchirure de l'iris, décollement complet de l'hyaloide avec rétraction de tout le corps vitré sans décollement rétinien. Acuité visuelle très satisfaisante,** par le docteur Rebond, médecin major.

---

3) **La glande de 'humeur aqueuse. Glande des procès ciliaires on glande uvée,** par le docteur W. Nicati. (Suite.)

---

4) **Conjonctivite pseudo-membraneuse. Examen microbiologique,** par A. Faye, interne à la clinique ophtalmologique.

Verf. hat einen Fall von Conjunctivitis crouposa bacteriologisch untersucht und fand nur zweierlei Mikroorganismen und zwar den Streptococcus pyogenes und Staphylococcus pyogenes albus. Bacillen fanden sich nicht vor, speciell der Löffler'sche Bacillus war nicht vorhanden. Verf. zieht daraus den Schluss, dass diese sogenannte pseudo-diphtherische Conjunctivitis mit der eigentlichen diphtherischen nichts gemein habe.

---

5) **D'une apparence ophtalmoscopique de l'oeil myope. Contribution à la connaissance de la prédisposition héréditaire à la myopie,** par M. J.-P. Nuel, Professor d'ophtalmologie à l'Université de Liège.

Verf. macht auf einen allerdings schon anderwärts abgebildeten und beschriebenen, aber noch nicht genügend gewürdigten Augenspiegelbefund bei excessiv myopischen Augen aufmerksam und versucht denselben zu erklären und prognostisch zu verwerthen. Man sieht nämlich bei einer grossen Anzahl von excessiv myopischen Augen die Centralgefässe schon zwei- oder mehrfach getheilt aus der Papille aufsteigen und sodann nicht zunächst direct nach oben und nach unten verlaufen, sondern sogleich in leichtem Bogen eine temporale Richtung einschlagen. Auf der Papille verlaufen die Gefässe längs des freien Randes des Sehnervenfaserwulstes. Die physiologische Excavation erstreckt sich bis an den temporalen Rand der Papille, an welchem in der Mehrzahl der Fälle eine atrophische Sichel anliegt. Die Netzhautgefässe verlaufen viel weniger geschlängelt und mehr geradlinig, als in der Norm, besonders die kleinen Maculargefässe, die vom Centrum der Papille hinüberlaufen zum gelben Fleck. — Verf. glaubt, da der Befund bei angeborenem temporalen Sehnervenscheidencolobom ein ganz ähnlicher ist, dass diese Anomalie meist angeboren sei und zwar bedingt durch Dehnung des hinteren Pols des Auges, der in Folge mangelhaften Schlusses der fötalen Augenspalte dem intraocularen Druck nicht genügend Widerstand zu leisten vermag. Dehnt sich nun die Sclera, so müssen die tieferen Augenhäute mit und lösen sich einerseits vom temporalen Rande des Sehnerven (Sichelbildung), andererseits aber werden die nach oben und unten gelegenen Partien sammt den Netzhautgefässen macularwärts gezogen. Dadurch werden sie, ebenso wie die Maculargefässe gedehnt und verlieren ihre Schlängelung. Sitzt der schwache Punkt, welcher dem Augenbinnendruck nachgiebt und ectasirt wird, mehr in der Gegend der Papille, statt wie gewöhnlich in der Nähe der Macula, so entsteht ein Ringstaphylom und die beschriebenen Anomalien der grossen Netzhautgefässe bleiben aus. Die geschilderten Veränderungen sind um so stärker, je höher der Grad der Myopie ist und kommen nur bei

sehr hohen Graden von Kurzsichtigkeit vor und nur bei solchen, die auf hereditäre Disposition zurückgeführt werden müssen. Bei schwacher Myopie sind sie sehr selten, bei Emmetropie und Hypermetropie werden sie gar nicht beobachtet. Verf. ist der Ansicht, dass der in Rede stehende Befund meist schon intrauterin sich ausbildet oder wenigstens dem Auftreten der excessiven Myopie voraus geht und dass man deshalb bei einem jungen Menschen, der zur Zeit noch nicht sehr myopisch ist, aus diesem Befund eine später sich entwickelnde excessive Myopie prognosticiren kann.

Es folgen **Referate.** Dr. Ancke.

Vermischtes.

1) Der diesjährige Congress der ophthalmologischen Gesellschaft wird zu Heidelberg vom 15.—17. September tagen.

2) Prof. Sattler ist an Stelle des verstorbenen Prof. Coccius nach Leipzig berufen. Prof. Schnabel aus Graz wurde an Stelle des Prof. Sattler nach Prag berufen.

3) Novemberheft 1890, S. 352 ist der folgende Satz zu streichen, „wobei auch die Infection der Mutter von der Patientin erfolgt".

Bibliographie.

1) Ueber die Augenaffectionen der an Influenza Erkrankten, von Hillemanns. Inaug.-Diss. Bonn 1890. Die meisten Augenerkrankungen, welche im Gefolge der Influenza auftreten, sind Entzündungen, besonders der Conjunctiva; sehr häufig sind weiter Accomodationsstörungen. Endlich Blutungen: ein Fall von Embolie der Art. centr. ret. wird erwähnt. — Die Störungen sind meist gutartig und haben keinen charakteristischen Krankheitsverlauf. Landau.

2) Prof. Laqueur (Naturwissenschaftl. med. Verein in Strassburg, Sitzung am 29. November 1890. Deutsche Med. Wochenschr. 1891. Nr. 5) spricht über den gegenwärtigen Stand der Lehre von der Staroperation. Nach einem historischen Rückblick auf die Entwickelung der Starextraction von Daviel bis auf Albrecht v. Graefe sucht der Vortragende die Frage zu beantworten, welche Fortschritte die Operation der senilen Cataract seit Graefe's Tode gemacht hat. Er findet, dass dieselben nach drei verschiedenen Richtungen hin zu statuiren sind, nämlich: a) in der Erleichterung der Ausführung und in dem fast absoluten Schutz vor Wundeiterungen; b) in der Erweiterung der Indicationen für bestimmte Operationsmethoden; c) in den Bestrebungen, eine vollständige Reinheit des Pupillargebietes zu erzielen, und der geringeren Gefahr der Bildung eines Nachstars. Ad a) sind zu nennen die Anwendung des Cocaïns und des antiseptischen, richtiger des aseptischen Verfahrens. Beide leisten unschätzbare Dienste. Doch kann auch des Guten zu viel geschehen und ist vor Missbrauch zu warnen. Die Operation muss ausgeführt werden, unmittelbar nachdem das Cocaïn die vorderen Abschnitte des Bulbus insensibilisirt hat, und bevor noch seine pupillenerweiternde und druckvermindernde Wirkung eingetreten ist. Dies wird erreicht, indem man von

einer 5 procentigen Lösung einen Tropfen zwei Minuten vor Beginn, und einen zweiten Tropfen im Augenblicke der Operation einträufelt. — Als bei weitem bestes Antisepticum hat sich die 0,5 pro Mille Sublimatlösung bewährt; doch darf weder diese noch eine andere antiseptische Flüssigkeit in das Innere des Auges gebracht werden, weil die ungemein zarten Endothelzellen der vorderen Kammer zerstört werden. Die vielfach geübten Injectionen in die vordere Kammer zur Entfernung der Corticalreste sind daher absolut zu verwerfen. Ad b) erörtert der Vortragende die Behandlung nicht reifer und überaus langsam vorschreitender Kernstare älterer Individuen. Er hat dieselben bereits seit zehn Jahren wie die reifen Cataracte extrahirt und dabei sehr gute Erfolge erzielt; nur in der Minderzahl der Fälle, und zwar bei Kranken mittleren Lebensalters, war eine künstliche Reifung mittelst der Methode von Förster vorausgeschickt worden. Durch dieses Verfahren werden jetzt viele Starkranke der Wohlthat der Operation theilhaftig, die früher, oft bis zu ihrem Tode, auf die endliche Reifung ihrer Cataracte vertröstet werden mussten. Als weiterer nicht unwesentlicher Fortschritt ist zu nennen die häufigere Anwendung der Extraction in geschlossener Kapsel, eine Methode, um deren Cultivirung sich die Brüder Pagenstecher in Wiesbaden grosse Verdienste erworben haben. Leider wird diese segensreiche Operation noch immer von vielen Opthalmologen aus Furcht vor dem möglichen Glaskörpervorfall ignorirt, sehr mit Unrecht. Denn ihr Indicationsgebiet ist zwar ein beschränktes; wo sie aber ausführbar ist, liefert sie wahrhaft ideale Resultate, absolut reine Pupillen und Schutz vor nachfolgender Iritis. Der Vortragende hat sie in 8 Fällen von Cataracta tremulans, geschrumpfter Cataract und Linsenluxation ausgeführt und kann die Angaben Pagenstecher's über ihre Vorzüge bestätigen. Es wird die Aufgabe einer verfeinerten Diagnose sein, jede, auch die geringeren Lockerungen in der Befestigung der cataractösen Linse vor der Operation zu erkennen, um der Kapselextraction neue Gebiete zu erschliessen. Ad c) werden die schon von Rivaud-Landrau geübten Eröffnungen der Fossa patellaris intra operationem und die neuerdings von Knapp empfohlenen, kurz nach der Extraction ausgeführten Discisionen besprochen. Man muss gestehen, dass in dieser Hinsicht noch vieles zu wünschen übrig bleibt; mehr als man glaubt, weil die übrigen Publicationen über die Operationserfolge die noch mögliche Nachstarbildung nicht berücksichtigen. Eine wirklich brauchbare Statistik müsste die Sehschärfen enthalten, welche ein Jahr nach der Operation vorgefunden werden. „Ob die neuerdings von Frankreich ausgegangenen Versuche der Rückkehr zur Daviel'schen Lappenschnittextraction unter Beseitigung der Iridectomie einen wirklichen Fortschritt repräsentiren, kann erst eine längere Erfahrung lehren."

3) Ein subconjunctivales Lipom stellt Prof. v. Reuss in der Sitzung der Gesellschaft der Aerzte von Wien am 30. Januar 1891 vor. (Wiener klin. Wochenschr. 1891. Nr. 6.) Von derartigen Fällen sind seit dem Jahre 1860 nur 20 zur Veröffentlichung gekommen. Der vorgestellte Fall betrifft ein 10jähriges Mädchen, das den Tumor, der mit dem fortschreitenden Wachsthume des Bulbus ebenfalls an Grösse zugenommen hatte, seit der Geburt besitzt. Derselbe sitzt im äusseren oberen Quadranten der vorderen Bulbushälfte, zwischen Re und Rs, ist von gelblicher Farbe, quereliptischer Gestalt und hängt temporalwärts mit der äusseren Commissur zusammen, sonst ist er ringsum begrenzt, steht mit dem Orbitalinhalte in keinem Zusammenhange und rückt bis auf 3 mm Entfernung an den Cornealrand heran. Bis auf ein in den hinteren Partien tastbares hartes Knötchen fühlt er sich weich an und zeigt keine buckligen

Prominenzen. Er ist über der Sclera verschiebbar und von normaler Conjunctiva umkleidet, mit der er aber nicht innig zusammenhängt. Schenkl.

4) Ueber Cataracta der Kinder hielt Prof. Schnabel in der Sitzung des Vereins der Aerzte Steiermarks am 24. November 1890 einen Vortrag. (Wiener med. Wochenschr. 1891. Nr. 4.) Unter 700 in den letzten Jahren von Sch. operirten Cataractfällen standen 4,4 % im Alter von 1—10 Jahren. In einer Anzahl der Fälle liess sich die bekannte Thatsache constatiren, dass häufig mehrere Kinder desselben Elternpaares an Cataracta leiden. So behandelte Sch. 1890 drei Geschwister O. im Alter von 8, 6 und 3 Jahren an Kernstar; 1882 drei Geschwister L., $6^1/_2$, 3 Jahre und 8 Wochen ebenfalls mit Kernstar. Bei beiden Elternpaaren war keine Cataracta vorhanden und waren in den Familien, denen die Eltern entstammten, nie vorher Kindercataracta vorgekommen. 1885 behandelte Sch. drei Geschwister T. im Alter von 8, $6^1/_2$ und 2 Jahren; das älteste Kind mit einer seit ihrem ersten Lebensjahre acquirirten linksseitigen weichen Totalcataracta; das zweite mit einer seit 2 Jahren bestehenden linksseitigen Totalcataracta und endlich das jüngste mit einer seit einem Jahre bestehenden und zwar beiderseitigen Totalcataracta. Der Vater dieser Kinder war normalängig; die Mutter dagegen wurde als 3jähriges Kind an beiden Augen wegen einer ein Jahr früher erworbenen Cataracta operirt; sie hatte also auf ihre Kinder den Zustand ihrer Augen übertragen, den sie seit mehr als zwei Decennien nicht mehr besass und der nur kurze Zeit, lange vor dem Eintritte der Geschlechtsreife, bestanden hatte. 1884 beobachtete Sch. zwei Kinder, bei denen sich im Alter von 5 und 3 Jahren Cataracta entwickelt hatte; der Vater derselben war als Kind an beiden Augen wegen Cataracta operirt; die Mutter hatte normale Augen. — Diese Beobachtungen beweisen, dass für die Uebertragung einer Krankheit vom elterlichen Organismus auf den kindlichen der thatsächliche Bestand dieser Krankheit in jenem nicht gegeben sein muss, dass daher im Keime, wie er sich vom elterlichen Organismus löst, z. B. die Disposition zu Cataractbildung, vorhanden sein kann, ohne dass im letzteren Cataracta vorhanden wäre. — Die normalängige, aus cataractafreier Familie stammende G. war zweimal mit normalängigen Männern verheirathet. Aus erster Ehe hatte sie zwei Kinder mit normalen Augen; aus zweiter Ehe fünf Kinder, von denen drei im ersten Kindesalter an beiden Augen an Cataracta erblindeten. Von fünf Geschwistern der Mutter waren ebenfalls drei in früher Jugend von Cataracta befallen. Die Mutter stammte daher aus einem mit der Disposition zur Cataractbildung belasteten Ei und theilte diese Disposition wieder den Eiern mit, die sich von ihrem Eierstocke lösten. Aus diesen Beobachtungen lässt sich, wie Sch. anführt, der Schluss ziehen, „dass nicht der zeugende Mensch seine Eigenthümlichkeiten auf das erzeugte Individuum überträgt, sondern dass der Keim, das ist der Mensch de potentia, seine Eigenschaften auf den von ihm stammenden Keime, das ist das Kind de potentia, überträgt; dass also im gezeugten Individuum nur jener Theil der Eigenthümlichkeiten des elterlichen Organismus wieder erscheint, welcher im befruchteten Ei, aus welchem letzterer entstanden ist, schon der Anlage nach vorhanden war". Der Aetiologie nach unterscheidet Sch. die Kinderstare in solche, deren Anlage schon im Keime, aus dem das Individuum entsteht, enthalten ist und in solche, welche durch Störungen im intra- oder extrauterinen Leben des aus normalem Keime entstandenen Individuums hervorgerufen werden. Erstere können angeboren sein, sind aber meist erworben. Die Linse erhält sich einige Zeit durchsichtig. Zur zweiten Kategorie gehören meist angeborene Formen; nicht abnorme Keimesbeschaffenheit, sondern Erkrankungen der aus normaler Anlage hervorgegangenen

Linse rufen sie hervor. Nie sah Sch. bei Eltern von an Schichtstar erkrankten Kindern ebenfalls Schichtstar.[1] Nie waren mehrere Kinder eines und desselben Elternpaares von Schichtstar befallen. Durch abnorme Keimesbeschaffenheit kommen weiche Totalstare, Kernstare und Punktstare zu Stande. Schenkl.

5) Die operative Behandlung des Trachoms wie sie auf Sattler's Klinik geübt wird, bespricht Dr. Herrenheiser in der Sitzung des Vereins deutscher Aerzte in Prag am 16. Januar 1891. (Prager med. Wochenschr. 1891. Nr. 4.) Das Verfahren besteht in Anritzen und Auslöffeln der Follikeln der Bindehaut und wird in Narcose vorgenommen. Zur Hervorholung der Uebergangsfalte des oberen Lides hat H. eine Pincette angegeben. Es ist dies eine Schieberpincette mit zwei Doppelbranchen, von denen die eine fix und unter einem stumpfen Winkel eingestellt ist, während die andere durch eine Handhabe in beliebige Winkelstellungen gebracht werden kann. Eine „Führung" sorgt für das genaue Schliessen der entsprechenden Arme. H. hält das Verfahren für alle Trachomformen indicirt, bei denen noch die charakteristischen Körnchen-einlagerungen vorhanden sind. Namentlich bewährte sich ihm diese Art der Behandlung bei jenen schweren Fällen, wo die ganze Lid- und selbst die Scleralbindehaut von sulzigen Massen durchsetzt erscheint. Aber selbst bei weit vorgeschrittenen Formen mit Schrumpfung und Verdickung des Tarsus, sowie bei Formen von Conj. follic., die einer medicamentösen Behandlung längere Zeit widerstehen, kürzt das Sattler'sche Verfahren die Heilungsdauer wesentlich ab. Contraindicationen geben nur das Vorhandensein sehr starker subjectiver und objectiver Erscheinungen an. Die Durchschnittsdauer der Behandlung beläuft sich auf 23,1 Tage. Das Beobachtungsmaterial beträgt 76 Fälle, an denen 150 operative Eingriffe vorgenommen wurden. Schenkl.

6) Zur Behandlung der Hemeralopie durch Antipyrin. (M. C. Z.) Bei der Behandlung eines Gesichtsschmerzes, welcher wesentlich die Augenlider eines Patienten betraf, der ausserdem noch an Hemeralopie litt, hat Grandclement ausserordentlich gute Erfolge vom Antipyrin gesehen. Nach 6 Injectionen war das Leiden vollkommen geheilt. Dasselbe Resultat erzielte G. bei zwei anderen Kranken, welche gleichfalls an Hemeralopie in Folge von Retinitis pigmentosa litten. Dieselben, welche in Folge ihres schweren Augenleidens ihrem Berufe bereits gänzlich hatten entsagen müssen, konnten soweit hergestellt werden, dass sie ihre Beschäftigung wieder aufnehmen konnten. G., welcher ganz durch Zufall die Wirksamkeit des Medicaments bei dieser Krankheit entdeckt hat, räth die Anwendung desselben in allen Fällen von Hemeralopie dringend an.

7) Sulphate of eserine in keratitis hypopyon, by Surg.-Major L. Mauché, Malta. (Brit. med. Journ. 1891, 17. Jan.) Nach zehnjährigen Versuchen ist Verf. zu der Ueberzeugung gelangt, dass bei Hypopyonkeratitis die Instillation von Eserin bei gleichzeitigem Verband und roborirender Diät und Medication ausreicht, um beinahe jeden Fall zur Heilung zu bringen. Nur in ganz wenigen muss man sich zur Saemisch'schen Operation entschliessen. Peltesohn.

8) Orbital neuritis, including alcoholic and tobacco amblyopia, by H. Knapp. (New York Academy of Medicine. 1890, 18. December. — Med. Record. 1891, 17. Jan.) K. giebt eine klinische Darstellung der retrobulbären Neuritis im Allgemeinen und hebt im Besonderen die durch Alkohol und Nicotin hervorgerufene Form hervor, bei welcher der pathologische Befund ebenfalls eine Sclerose des interstitiellen Bindegewebes erwiesen hat, wie sie

[1] Ich habe Grossmutter, Mutter und Kind an Schichtstar operirt und Schichtstar bei Geschwistern beobachtet. H.

durch Alkohol an anderen Organen, wie z. B. der Leber, hervorgerufen wird. Ursprünglich triangulär wird die atrophische Partie im Sehnervenstamm mehr und mehr ausgedehnt, lässt aber meist einzelne Nervenbündel frei, welchen dann vereinzelte Gesichtsfeldinseln entsprechen. Die retrobulbäre Neuritis optica sei ein bedeutsames Paradigma einer peripheren Neuritis, welche zuerst klinisch analysirt und später auch pathologisch-anatomisch sicher in ihrem Wesen erkannt worden ist. — Dr. E. V. Agramonte bezweifelt, ob mit Recht auch der Tabaksmissbrauch zu den Ursachen der retrobulbären Neuritis gerechnet wird, da auf Havana verhältnissmässig wenige Fälle von Amblyopie vorkommen und in diesen wenigen Fällen der Alkohol und nicht der Tabak im Spiele war. Auch sei ihm nicht bekannt, dass Tabaksmissbrauch an irgend welchen anderen Stellen des Körpers eine Sclerose des Gewebes hervorrufe. Herzsymptome bei Nicotinintoxication seien auf functionelle, nicht anatomische Störungen zurückzuführen, da sie sich durch Abstinenz beseitigen liessen. Dr. St. John Roosa pflichtet dieser Meinung, die er schon vor Jahren aufgestellt habe, voll und ganz bei. Er glaubt nicht an die Tabaksamblyopie, weil sie nicht bewiesen sei.

Peltesohn.

9) On the prevention of infantile ophthalmia, by Karl Grossmann. Nach einem Vortrag auf dem Congress zu Birmingham, Juli 1890. (Brit. med. Journ. 1891, 7. Febr.) Die Möglichkeit einer Prophylaxe gegen die Blennorrhoe neonatorum basirt hauptsächlich auf der besseren Kenntniss der Hebeammen von der Gefährlichkeit der Krankheit, da gerade diejenigen socialen Klassen, die den grössten Contingent der durch die Blennorrhoe erblindeten Individuen stellen, hauptsächlich nur Hebeammen bei dem Geburtsact zur Verfügung haben. Deshalb sollten, wie es kürzlich für den Staat New York durchzusetzen den Bemühungen Dr. Swan Burnett's in Washington gelungen ist, gesetzliche Vorschriften erlassen werden, nach welchen den Hebeammen die sofortige Anzeige eines jeden innerhalb 2 Wochen nach der Geburt sich ereignenden Falles von Augenentzündung bei Neugeborenen zur Pflicht gemacht und jede Unterlassung der Meldung mit einer Geldstrafe bis zu 400 Mark oder Gefängniss bis zu 6 Monaten belegt wird. Peltesohn.

10) Blepharocheiloplastic operations, by Arthur Benson. Nach einem Vortrag auf dem Congress zu Birmingham im Juli 1890. (Brit. med. Journ. 1891, 7. Febr.) B. beschreibt ausführlich die bereits bekannte Methode der Trichiasisoperation, wobei in den gespaltenen Lidrand ein Stück Mundschleimhaut eingepflanzt wird. Die Spaltung vollzieht er mit einem schmalen Skalpell oder einer breiten, schneidenden Nadel oder mit dem Beer'schen Messer, während er durch Anwendung des von Knapp modificirten Snellen'schen Sperrers jede Blutung während der Operation vermeidet. Es ist wichtig, dass der Intermarginalschnitt schräg durch den Tarsus und in das subcutane Gewebe des Lids hinein vollzogen wird, wenn man einen für die Einpflanzung des Lappens ausreichend klaffenden Spalt erzielen will. Der von der Lippenschleimhaut entnommene Lappen muss von dem submucösen Fett und dem areolären Bindegewebe gereinigt und durch eine Reihe von Nähten befestigt werden, soll er nicht durch die nach Lösung des Sperrers eintretende starke Blutung losgesprengt werden. B. hat diese Operation am St. Mark's Hospital sehr häufig gemacht, und die Erfahrung lehrt ihn, dass kein anderes Verfahren einen gleich günstigen und dauernden Erfolg giebt, wie das beschriebene. Peltesohn.

11) Dr. Petersen (St. Petersburger med. Wochenschr. 1890. Nr. 45) spricht über die Anwendung der Anilinstoffe: Pyoktanin und Auramin (Stilling) als Antimycotica. Nachdem Vortr. in Kürze die Publication

Stilling's referirt, theilt er seine bisherigen Erfahrungen mit, die er mit den genannten Mitteln in der dermatologischen Praxis gemacht hat: Seine Beobachtungen erstrecken sich auf 48 verschiedene Fälle; sehr gute Resultate, besonders bei Ulcus molle (22 Fälle) und bei gummösen Ulcerationen. Die Mittel sind, local applicirt, nicht giftig und haben den Vorzug der Geruchlosigkeit (vgl. St. Petersburger med. Wochenschr. 1890. Nr. 27). — Dr. Graf Magawly macht im Anschlusse hieran einige Mittheilungen über die eben begonnenen und noch keineswegs abgeschlossenen Versuche, welche mit jenen Mitteln gegenwärtig in der Augenheilanstalt gemacht werden; die bisherigen Resultate (bei eitriger Keratitis, Cyclitis etc.) sind nicht gerade glänzende zu nennen, fordern aber doch zur Fortsetzung der Versuche auf; ein endgültiges Urtheil über den Werth dieser Mittel für die augenärztliche Praxis lässt sich noch nicht abgeben; am meisten lässt sich von denselben bei eitrigen Processen in der Cornea und den tieferen Theilen des Auges erwarten; ein Hauptvorzug liegt in der schnellen Diffusion dieser Stoffe.

12) Demonstration eines Falles von Ophthalmoplegie. Ophthalmoplegia externa et interna bei Tabes mit Crises gastriques, von Danillo. (St. Petersburger med. Wochenschr. 1890. Nr. 5.) 36jähriger Mann, leidet seit 1880 an Tabes. Nach 1876 überstandener Syphilis bemerkte Pat. Diplopie, darauf Ptosis, endlich die bis jetzt bestehenden Symptome. Romberg'sches Symptom, Fehlen der Patellarreflexe, tabischer Gang, Unbeweglichkeit der Bulbi, welche nur unbedeutend abwärts bewegt werden können, die linke Pupille weiter als die rechte, beide reagiren bei Accommodation nicht, bei Lichteinfall und starkem Hautreiz (Inductionsstrom) reagirt die linke Pupille gar nicht, die rechte Pupille zeigt bei schiefem Lichteinfall die sogenannte paradoxe Reaction, sie erweitert sich ein wenig, um sehr bald die frühere Form anzunehmen. Parese der vom linken unteren Facialisaste versorgten Muskeln, deren elektrische Erregbarkeit für beide Stromesarten normal ist. Anästhesie für Schmerz, Druck und Temperatur im Gebiete des ersten rechten Trigeminusastes, das rechte Gesichtsfeld eingeengt, der Augenspiegel weist beiderseits Staphylom (rechts stärker), Blässe und Trübung der Retina (rechts stärker) nach, Geruch, Gehör, Geschmack normal. Pat. leidet seit 1882 an sogenannter Crises gastriques, welche serienweise 6, 7 und 8 Tage hinter einander, in sehr charakteristischer Weise auftreten, die Anfälle sind in letzter Zeit schwächer und kürzer geworden.

13) Schädigen Sicherheitslampen die Augen der Grubenarbeiter? (D. M.-Z. 1890. Nr. 75.) Unter dieser Spitzmarke wird in The Engineer behauptet, dass Grubenarbeiter häufig klagen, dass ihnen die Sicherheitslampen die Augen verderben. Es scheint seine Schwierigkeit zu haben, eine Lampe mit Lichtsicherheit und gleichzeitig guter Beleuchtung zu construiren. Nach allgemeinen Angaben reichen die gegenwärtigen Lampen kaum zu mehr aus, als um die Finsterniss sichtbar zu machen. Man müsste eine elektrische Lampe anfertigen, die an der Basis einen Accumulator und einen Glasdeckel für das Licht hat, der kräftig genug ist, dem unwirthlichen Gebrauch, dem solche Lampen ausgesetzt sind, Widerstand zu leisten. Jedenfalls sollte das Problem eines brauchbaren und sicheren Lichtes nicht unlösbar sein.

14) Augenheilk. von Prof. Schmidt-Rimpler 1891. Die 5. verbesserte Auflage dieses beliebten Buches ist erschienen.

15) Comp. d. Augenheilk. v. Dr. P. Silex. Berlin 1891, S. Karger. „Das kürzeste Lehrbuch" hat der Verf. erstrebt. (196 S. 8°.)

Um Einsendung von Separatabdrücken wird gebeten.

Verlag von Veit & Comp. in Leipzig. — Druck von Metzger & Wittig in Leipzig.

Centralblatt

für praktische

AUGENHEILKUNDE.

Herausgegeben von

Prof. Dr. J. Hirschberg in Berlin.

Unter ständiger Mitwirkung der Herren Dr. Ancke in München, Dr. Berger in Paris, Prof. Dr. Birnbacher in Graz, Dr. Brailey in London, Prof. Dr. H. Cohn in Breslau, Doc. Dr. Cl. du Bois-Reymond in Berlin, Doc. Dr. E. Emmert in Bern, Doc. Dr. Goldzieher in Budapest, Dr. Gordon Norrie in Kopenhagen, Prof. Dr. Horstmann in Berlin, Dr. Issigonis in Smyrna, Prof. H. Knapp in New York, Dr. Kepiński in Warschau, Dr. Krückow in Moskau, Dr. Landau in Berlin, Dr. M. Landsberg in Görlitz, Prof. Dr. Magnus in Breslau, Dr. Michaelsen in Berlin, Dr. van Millingen in Constantinopel, Doc. Dr. J. Munk in Berlin, Dr. Peltesohn in Hamburg, Dr. Perles in Berlin, Dr. Peschel in Turin, Dr. Purtscher in Klagenfurt, Dr. M. Reich in Tiflis, Prof. Dr. Schenkl in Prag, Dr. Simon in Berlin, Doc. Dr. Schwarz in Leipzig.

Monatlich ein Heft. Preis des Jahrganges 12 Mark. Zu beziehen durch alle Buchhandlungen des In- und Auslandes und die Postanstalten des Deutschen Reiches.

Mai. **Fünfzehnter Jahrgang.** **1891.**

Inhalt: **Originalmittheilungen.** I. Ueber den Werth der Fluoresceïnfärbung für die galvanocaustische Behandlung. Von Dr. **A. Nieden.** — II. Abducenslähmung durch Zangengewalt, nebst einem Anhang über Augenverletzungen aus gleicher Ursache. Von Dr. **Paul Bloch.** Aus Prof. Hirschberg's Augenklinik.

Neue Instrumente, Medicamente etc.

Gesellschaftsberichte. 1) Congrès Français d'Ophtalmologie. — 2) Französische Gesellschaft für Augenheilkunde. — 3) Berliner med. Gesellschaft. — 4) IV. Congress russischer Aerzte. Section für Ophthalmologie. — 5) Wissenschaftliche Verhandlungen der Dorpater medicinischen Facultät.

Journal-Uebersicht. I. Annales d'oculistique. — II. Revue générale d'ophtalmologie.

Vermischtes. Nr. 1 u. 2.

Bibliographie. Nr. 1—6.

I. Ueber den Werth der Fluoresceïnfärbung für die galvanocaustische Behandlung.

Von Dr. **A. Nieden.**

Die galvanocaustische Behandlung bestimmter Hornhautaffectionen hat sich im Laufe der Jahre im Ansehen und in den Händen Aller derer, die in ihrer Praxis hinreichend Gelegenheit und Material fanden, diese Methode systematisch auf ihren Werth zu prüfen, solche Anerkennung und Geltung verschafft, dass es zu ihrer Empfehlung keiner weiteren Worte bedarf.

Wenn nun in einer jüngst erschienenen Abhandlung „über die An-

wendung der Elektrolyse in der Augenheilkunde“[1] Kämpfer der galvanocaustischen Behandlung den Vorwurf macht, dass sie „in schwereren Fällen von Ulcus serpens zu einer so dünnen Narbe führe auch nach wochenlangen Verbinden, dass regelmässig Leucoma prominens oder Partialstaphylom resultirt, in leichteren Fällen durch die strahlende Hitze das Hornhautepithel so ungünstig beeinflusst, dass die endgiltige Heilung sich verzögert und die lästige Ulokeratitis recidiviva nur zu oft im Gefolge auftritt“, so steht diese Beobachtung wohl gänzlich vereinzelt da.

Sowohl zahlreiche andere Erfahrungen, die betreffs der galvanocaustischen Behandlung in der Literatur mitgetheilt sind, als auch meine nach Tausenden zählenden Beobachtungen stehen in geradem Gegensatz zu obiger Auslassung, was die leichteren Formen von Ulcus und Infiltrat betrifft, bei denen die Methode zur Anwendung kommt. — Die üble Erfahrung bei den schweren Affectionen, dass es nach resp. durch Anwendung der Glühschlinge zu so starker Verdünnung des Hornhautgewebes komme, dass Staphylombildung die regelmässige Folge sei, wird indess eher als in dem post hoc ergo propter hoc ihre Erklärung darin finden, dass nicht die Glühhitze nachher, sondern die ulceröse Einschmelzung des Gewebes schon vorher als das schädigende Moment für die später eintretende Ausbuchtung zu beschuldigen ist.

Indess stimmen auch in diesem Punkte meine Beobachtungen nicht mit denen Kämpfer's überein, wie ich auch nicht der Empfehlung der viel complicirteren und umständlicheren Methode der Elektrolyse vor der der einfachen der Galvanocaustik — trotzdem ich genügend Gelegenheit und Material gehabt habe, beide auf ihren Werth sui generis zu prüfen — für die ulcerösen Processe in der Hornhaut zustimmen kann.

Bei den grossen Vorzügen der Anwendung, die einmal in der Sicherheit besteht, mit der man die Species der zur galvanocaustischen Behandlung geeigneten Fälle, wie sie sich unter den grossen Sammelbegriff der infectiösen Infiltration und Ulceration leicht bringen lassen, feststellen kann, und weiter durch die Leichtigkeit der Ausführung besonders seit der Einführung des Cocaïns gegeben sind, störte nur zuweilen das Gefühl der völligen Befriedigung die Unmöglichkeit, ganz genau die Grenzen der schon inficirten und deshalb zu zerstörenden Gewebstheile bestimmen zu können.

Wenn ich auch in meiner letzten Abhandlung[2] über diesen Gegenstand schon im Gegensatz zu den ersten Erfahrungen[3] betreffs dieser Behandlungsart die Behauptung aufstellen konnte, dass ich jetzt selten mehr zu einer zweiten und dritten Anwendung der galvanocaustischen Schlinge in einem Falle schreiten müsste, sondern meist gleich im ersten Act den

[1] Therapeut. Monatshefte. V. 1891. März. S. 177.
[2] Arch. f. Augenhlkde. XV. S. 406.
[3] A. a. O. XIV. S. 336.

ganzen Herd zerstöre, so blieb doch bis vor Kurzem die wünschenswerthe absolute Bestimmtheit über die Ausdehnung des nöthigen operativen Eingriffs ein pium desiderium.

Zu meiner Befriedigung ist nun auch dieser Wunsch durch die Mittheilungen von Straub,[1] Thomalla[2] und Fromm-Groenouw[3] über die diagnostische Verwendbarkeit der Fluoresceïnfärbung bei Augenerkrankungen erfüllt worden.

Jeder, der den Werth dieser Färbungsmethode, wie sie am geeignetsten mit einer 2procentigen Lösung des Fluoresceïnkalium bei allen Epithelverlusten, mögen sie oberflächlicher Natur auf traumatischem Wege entstanden oder der Ausdruck eines eitrig-geschwürigen Processes sein, angewandt wird und schon nach wenigen Secunden in höchst ausgeprägter und charakteristischer Weise sich kundgiebt, kennen gelernt hat, wird mir gleichzeitig beistimmen, dass es kein geeigneteres Mittel giebt, mit absoluter Genauigkeit die Grenzzone des Erkrankten von dem Gesunden unterscheiden zu können.

Als Typus möchte ich dazu auf das allbekannte Ulcus corneae serpens hinweisen, wo erst durch die Fluoresceïnfärbung die durch die treffende Schilderung von Sämisch genau und bestimmt charakterisirte Form des Ulcus mit seinen — oft durch eine ganz schmale Zone noch pelluciden Hornhautgewebes von ihm getrennten — halbmondförmigen Infiltrationshofe zu selten schöner Erscheinung gebracht werden kann.

Die feinsten, strahlenförmigen Verzweigungen ferner, wie sie sich vorn vor dem Infiltrationsherde fächerartig in das Parenchym der Cornea vorschieben, treten jetzt dem freien Auge mit einer Schärfe und Intensität als grauliche Trübungen hervor, wie sie sonst nur mit Hülfe der Cornealloupe oder des Cornealmikroskops erkennbar sind, und mit Sicherheit sofort bestimmen lassen, wie weit der deletäre Process schon das normale Gewebe ergriffen hat.

In gleicher Weise lässt die Färbung die Tiefe des Ulcerationsherdes sich schätzen und deutlich und scharf erkennen, wie viel normales Hornhautgewebe noch unterhalb des Ulcus vorhanden ist, ebenso wie sich durch die Differenz der grünlichen Farbe des Eiterherdes von der gelben des etwa an der hinteren Fläche der Cornealwand haftenden Eiters, sowie des etwa in der Vorderkammer schon angesammelten Hypopyons ein höchst prägnantes Bild darstellt.

Ebenso genau, wie nun durch die Fluorescenz die Grenze des Gesunden und Kranken sich abscheidet, ebenso bestimmt ist damit die Ausdehnung des zu Zerstörenden nach Breite und Tiefe festzustellen, und ist man gewiss,

---

[1] Straub, Centralbl. f. Augenheilk. 1888. S. 75.

[2] Thomalla, a. a. O. 1889. S. 332.

[3] Fromm u. Groenouw, Arch. f. Augenheilk. XXII. S. 247.

wenn man in dem durch die Färbung grünlich gekennzeichneten Gewebe die glühende Schlinge wirken lässt, man nicht zum zweiten Male zu diesem Hülfsmittel zu greifen braucht, indem man mit der gründlichen Zerstörung der keimführenden Substanz den ersten Schritt zur rasch darauf folgenden Heilung gemacht hat.

Besonders möchte ich noch darauf die Aufmerksamkeit richten, dass man nicht selten bei der oben gekennzeichneten Form des Ulcus serpens ausser dem halbmondförmigen Infiltrationsbügel durch die Fluoresceïnfärbung am Rande des eigentlichen Eiterherdes ein bis zwei oder mehrere kleine, scharf begrenzte Infiltrationsherdchen findet, die selbst bei seitlicher Beleuchtung durch die diffuse Trübung der Randzone des Geschwürs nicht in Erscheinung treten und erst durch ihre grünliche Färbung sich als kleine selbstständige Herde kundgeben, und die, falls sie von der Glühhitze unberührt bleiben, schnell zur weiteren Schmelzung und Weiterverbreitung des geschwürigen Processes führen, wenn auch der Ursprungsherd selbst gründlich desinficirt wurde.

Ganz den gleichen Process sehen wir hier also im Kleinen vor sich gehen, wie er auch ohne Hülfsmittel der Beleuchtung mit blossen Augen bei der nicht minder charakteristischen Form des Ulcus rodens ein genügend bekanntes und beobachtetes Vorkommniss ist.

Gleicherweise lässt uns bei der maligneren Form der Cornealphlyctäne, die mit breit vorgeschobenem Infiltrationsherde vor dem starken Gefässschlingenbündel sich vom Rande aus in das Cornealgewebe weiter verbreitet, die Fluoresceïnfärbung mit Leichtigkeit die Grenzzone dessen erkennen, wie weit die Gefässbildung in der Tiefe schon vorgeschritten ist, da die mit der Nährflüssigkeit schon versehenen Gewebstheile natürlich nicht der Zerstörung anheim zu fallen brauchen, und nur der vorderste Bügel gemeiniglich die pathogenen Keimstoffe enthält. Selbst bei schiefer Beleuchtung ist bei der tiefen Lage der neugebildeten Gefässe diese Grenze oft nicht leicht zu bestimmen.

Trotzdem es nach dem Gesagten den Anschein haben möchte, als würde durch die Fluoresceïnfärbung bei den ulcerösen Vorgängen in der Hornhaut eine viel ausgedehntere Anwendung der Glühschlinge, als zuvor bedingt und vielleicht Manchem schon der Verdacht bei dieser Auseinandersetzung aufgestiegen sein möchte, als ob die Glühschlinge hier in einer Weise zur Anwendung käme, die den Wunsch des ne quid nimis gerechtfertigt erscheinen liesse, — ist dies in Wirklichkeit gerade nicht der Fall.

Das genauere Erkennen des wirklich Kranken ermöglicht eben ein viel subtileres operatives Vorgehen, als es früher geboten erschien; man beschränkt sich bei den inficirten Ulcerationen genau auf die Geschwürsfläche einerseits und den Infiltrationshof oder die einzelnen Herdchen andererseits, ebenso wie bei der Phlyctaena corneae maligna nur die vorderste

Zone der Zerstörung anheim zu fallen braucht, um damit ein rasches und sicheres Mittel zur Einleitung der Heilung und Erhaltung des übrigen noch normalen Gewebes in der Hand zu haben.

Von besonderer Wichtigkeit war mir das Mittel auch bei der relativ seltenen Form der recidivirenden Keratitis nach oberflächlichen Substanzverlusten, wie sie hauptsächlich durch Fingernagel-Kratzen (Nagelkeratitis) bekannter Weise ursprünglich bedingt werden, die oft nach Monaten und Jahren plötzlich wieder unter den heftigsten subjectiven Beschwerden und Reizerscheinungen in Erscheinung tritt.

Auch hier lässt sich stets bei der oft unter seitlicher Beleuchtung durch die starke Ciliarreizung und Lichtscheu sehr erschwerten Untersuchung, namentlich durch die Fluoresceïnfärbung sofort die Stelle der früheren Hornhautverletzung, wo immer der neue locus affectionis zu suchen ist, durch die eintretende grünliche Tinction des manchmal kaum über das Niveau der Hornhaut erhabenen, abgehobenen Epithelhäutchen erkennen.

Dieselbe tritt hier indess nicht wie bei den Epithelverlusten als intensiv gefärbte, scharf begrenzte Stelle hervor, sondern erscheint zart grünlich gestrichelt, gleichsam als sei das obere Epithelhäutchen bei der Abhebung oberflächlich eingerissen und die Färbeflüssigkeit hier in die einzelnen zarten Furchen eingedrungen.

Erst falls die Epithelschicht gänzlich abgehoben ist, wie es allerdings häufig bei der ersten Vorstellung in Folge des krampfhaften Reibens von Seiten der Patienten beobachtet wird, tritt die intensive Verfärbung des ganzen Defects hervor.

Ganz im Gegensatz nun zu der oben angezogenen Beobachtung Kämpfer's habe ich bei dieser Form der Ulokeratitis die Anwendung der galvanocaustischen Schlinge, die nur in ganz leichtem, eben das Gewebe berührendem Andrücken der Spitze an die durch die grünliche Farbe genau gekennzeichnete Stelle bestand, von sehr gutem Erfolge sowohl für die augenblicklichen Beschwerden als auch die dauernde Heilung begleitet gesehen.

Gerade diese Form der Rückfalls-Keratitis ist es ja, die die Geduld der betreffenden Individuen und des behandelnden Arztes in gleicher Weise durch die plötzliche, häufige und dann sofort so heftige Wiederkehr der Reizerscheinungen auf die Folter spannt und sich, wie der Name recidivirende Keratitis besagt, einer dauernden Heilung sehr widerspenstig zeigt.

Ich habe nun seit Jahren durch die Anwendung der galvanocaustischen Behandlung bei dieser Form der Hornhauterkrankung so gute und dauernde Resultate erzielt, dass ich auf Grund meiner Erfahrung die Methode nur dringend empfehlen kann.

Die Furcht, es könnte durch die Caustik des oberflächlichen Epithelverlustes eine dauernde Trübung der Hornhaut an dieser Stelle zurück-

bleiben, ist unbegründet, da bekanntlich selbst ausgedehnte Cornealepithelverbrennungen spurlos sich regeneriren und falls hier natürlich in gleichem Sinne vorgegangen wird, d. h. die Glühhitze bei schwach röthlichem Glühen der Spitze nur das Epithel und die oberste Schichte des Hornhautgewebes trifft, kaum die Spur einer Trübung hier später erkennbar ist.

Aus Prof. Hirschberg's Augenklinik.

II. Abducenslähmung durch Zangengewalt, nebst einem Anhang über Augenverletzungen aus gleicher Ursache.

Von Dr. **Paul Bloch.**

Bei einer statistischen Zusammenstellung der Augenmuskellähmungen zählte ich unter den mehr als 116,000 Kranken, welche in Hrn. Prof. Hirschberg's Augenheilanstalt in den Jahren 1869—1890 zur Behandlung kamen, 438 Fälle von Abducenslähmung. 31 Fälle davon waren angeboren; darunter 3, bei denen die Lähmung erst während der Geburt durch die Zange entstanden war.

1. Curt B., 6 Jahre alt, wird wegen Einwärtsschielens des linken Auges, das schon im Säuglingsalter bemerkt worden, in die Privatsprechstunde gebracht. Auf dem linken Jochbein und an der rechten Seite des Unterkiefers je eine bis auf den Knochen gehende, von der Zangengeburt herrührende Narbe.

Objectiv: Convergenz des linken Auges von 10°—15°, mit Höherstand. Abduction des linken Auges schlecht. Augenzittern.

Doppelbilder werden nicht angegeben. Auch nicht mit rothem Glas. L. Abducensparese, ferner Atrophie des Sehnerven und Pigmentbildung in der Netzhaut. Die Sehnervenscheibe ist blass und trübe, die Netzhautarterien eng. Zahlreiche Pigment-Punkte und -Fleckchen in der Netzhaut, nahe dem Sehnerven und in der Mitte; grössere Streifen, auch scheckige, in der Peripherie. $S = {}^1/_{60}$ ungefähr. Gesichtsfeld nicht zu prüfen.

R. S gut, Augengrund normal.

Alle vier Entbindungen der Mutter waren schwer gewesen. Die beiden ersten mussten mit der Zange beendigt werden. Bei der vierten Entbindung (Sohn Curt) kam es zu ganz besonderen Schwierigkeiten. Drei Aerzte hatten wiederholte Zangenversuche in tiefer Narcose angestellt; bevor die letzte Extraction zum Ziele führte, hatte man bereits die Perforation des kindlichen Schädels in Betracht gezogen. Die Geburtshelfer (Hofmeier, Raschkow) gaben als Geburtshinderniss abnorme Grösse und Configuration des kindlichen Kopfes an.

2. Otto Sch., 10 Jahre alt, kommt wegen Schielens. Dasselbe besteht seit frühester Kindheit. Patient ist Erstgeborener. Sehr schwere Zangenextraction. Die ersten Lebenstage hat Otto angeblich nicht geschielt, aber schon am Ende der ersten Lebenswoche war Einwärtsstellung beider Augen bemerkt worden. Ueber dem linken Scheitelbein drei auf den Knochen gehende Narben, eine oberflächlichere Hautnarbe am rechten äusseren Augenwinkel.

Bds. Abducenslähmung, besonders rechts; 35°—40° Convergenz. Geringes Augenzittern bei Anstrengung der gelähmten Muskeln.

R. + 40″ cyl. ↑ Sn 50:15′; Sn $1^1/_2$:10″.

L. + 40″ cyl. ↑ Sn 50:15′; Sn $1^1/_2$:9″.

3. Felix Z., 11 Jahre alt, kommt wegen eines Bindehautcatarrhs. Das linke Auge kann fast gar nicht über die Mittellinie nach links bewegt werden. Es besteht für gewöhnlich kein Schielen und kein Doppeltsehen. Sehkraft bds. gut.

Patient ist Erstgeborener; sehr schwere Zangengeburt, welche sich über mehrere Tage erstreckte. Die Zange wurde 3—5 Mal angelegt. Narbe am rechten äusseren Augenwinkel.

Da man anzunehmen hat, dass die Zange in diesen drei Fällen die Abducenslähmung verursacht hat, so würden dieselben nicht mehr als angeborene, sondern als während der Geburt erworbene Abducenslähmungen bezeichnet werden müssen. Man könnte an Muskelzerreissung oder Verletzung des Nervus abducens in der Orbita denken, und das ist das wahrscheinlichste, besonders auch mit Rücksicht auf das Leiden des Sehnerven in Fall I. Allerdings könnte es sich auch um eine Verletzung des Nervus abducens an seiner hauptsächlich gefährdeten Stelle, da wo er an der Schädelbasis aus der aufsteigenden Richtung über die Felsenbeinspitze hin in eine mehr wagerechte übergeht, oder um eine im Korngebiet des Nerven localisirte Störung handeln. Jedenfalls erscheint es auffällig und bemerkenswerth, dass alle drei Patienten so viele gemeinsame Merkmale bei dieser seltenen Affection boten.

Zwei derselben waren Erstgeborene; in allen drei Fällen waren sehr schwere Zangengeburten vorhergegangen, und alle drei boten noch objective Symptome der durch die Zange erlittenen Quetschung dar.

Bei dem ersten Knaben (Curt B.) waren zwei bis auf den Knochen gehende, vom Druck der Zangenlöffel herrührende Narben am linken Jochbein und am rechten Abschnitt des Unterkiefers vorhanden.

Der zweite Knabe (Otto Sch.) zeigt auf dem linken Scheitelbein drei $^1/_2$—$1^1/_2$ cm grosse eingesunkene, ebenfalls bis auf den Knochen gehende Narben, welche so gestellt sind, dass sie die Spitzen eines stumpfwinkligen Dreiecks bilden, in dem die Längen der den stumpfen Winkel bildenden

Seiten $2^1/_2$ und $3^1/_2$ cm betragen. Auf den narbigen Stellen fehlen die Kopfhaare.

Bei dem dritten Knaben ergab die genauere Untersuchung fingerbreit vom äusseren Winkel des linken Auges eine kleine, aber tiefgehende, seit der Geburt bestehende Hautnarbe, gerade an jener Stelle, wo sie, wenn auf beiden Seiten bestehend, von den Geburtshelfern (Olshausen[1]) als charakteristisches Merkmal für die durch eine schwierige Zange bei im Beckenausgang und im geraden Durchmesser stehenden Kopfe erzeugten und durch das ganze Leben erkennbaren Hautnecrosen aufgefasst wird.

Es sei mir gestattet, an dieser Stelle eine allgemeine Erörterung über durch Zangengewalt verursachte Augenverletzungen anzufügen, zumal sich dieser Gegenstand nirgends im Zusammenhang dargestellt findet. Die Mittheilungen hierüber sind aus leicht begreiflichen Gründen sehr spärlich. Wenn das Auge nicht auffallende Erscheinungen bietet, wie Blutunterlaufung, Eiterung etc. wird man froh sein, ein lebendes Kind entbunden zu haben und dem noch dazu meist geschlossenen Auge des Säuglings nicht viel Aufmerksamkeit zuwenden. Dazu kommt, dass bei Neugeborenen, und solange noch keine genaue Fixation der Gegenstände stattfindet, uncoordinirte Bewegungen des Augapfels vorkommen.

Von den Geburtshelfern erwähnt unter den Verletzungen des Auges durch Zangengewalt Zweifel,[2] dass Exophthalmus traumaticus durch Zusammenpressen der Schädelknochen vorkommt, und dass Läsionen des Auges, die beim Einführen der Zange erzeugt würden, bekannt seien. Olshausen[3] beschreibt unter den Druckmarken des Forceps leichte Streifen über dem Auge, besonders häufig bei hochstehendem Kopf. Pajot[4] spricht von leichten Ecchymosen namentlich auf dem oberen Augenlid bei schweren spontanen und Zangengeburten, welche du Bois für ein Compressionsphänomen hielt und bisweilen Ausgangspunkt einer Lidentzündung werden sah. Bouchut[5] beobachtete in Folge von Zangendruck Bruch des Stirnbeins mit vollständigem Exophthalmus, „welcher ohne Convulsionen oder Lähmungen bewirkt zu haben vollkommen in Genesung überging."

Starkes Lidödem und vorübergehende Ptosis nach Zangengeburten erwähnt Fehling in Peter Müller's Handbuch der Geburtshülfe. Lidödem wurde auch, ohne dass die Zange angewendet wurde, beobachtet, so von

---

[1] Olshausen, Ueber die nachträgliche Diagnose des Geburtsverlaufs etc. in Volkmann's Vortr. Serie I, 8. 1870.

[2] Lehrbuch der Geburtshülfe.

[3] Volkmann's Vortr. 1, 8. 1870.

[4] Des lésions traumatiques, que le foetus peut éprouver pendant l'accouchement Thèse. Paris 1853.

[5] Traité des maladies des nouveau nés 1862, p. 815 citirt nach Zander und Geissler's Verletzungen des Auges. Leipzig 1864.

Danyau[1] mit Fractur des Orbitaldaches nach einer Wendung und von Litzmann,[2] der es meist auf dem Auge der im Becken nach hinten gelegenen Seite, ausnahmsweise an beiden Augen zugleich mit und ohne Conjunctivitis sah, wobei in der Regel Scheitel- und Stirnbein deutliche Druckspuren zeigten. Er deutet diese Augenaffectionen nicht als Wirkung eines directen Druckes der Beckenwandungen, sondern als den Ausdruck einer compensatorischen Hyperämie bei Compression der Gefässe der benachbarten Stirngegend durch das Becken oder als Zeichen gehinderten Blutabflusses aus der Vena ophthalmica, wenn durch einen stärkeren gegen das Stirnbein gerichteten Druck die Fissura orbitalis superior verengt wird. Am ausführlichsten hat Küstner,[3] bei dem sich auch Steinheim's unten erwähnte Beobachtungen citirt finden, die Verletzungen der Augengegend bei Zangengeburten zusammengestellt, Lidödem mit und ohne Hautröthung, besonders wenn die Zange den Kopf schräg fasste, Zerreissungen und Zerquetschungen eines Augenlids, aufgehobenen Lidschlag (Lagophthalmus) in Folge vollkommener Facialisparalyse, die immer heilte und Bruch des Nasenbeins, den Olshausen auch bei spontaner Geburt sah.

Schröder nennt unter den Zangenverletzungen Knochenbrüche im Dache der Orbita und Blutergüsse im Gehirn, welche bisweilen durch Lähmung des Athmungscentrums töten, bisweilen aber „vom Gehirn unerwartet gut vertragen werden". Vielleicht spielen solche cerebrale Blutungen auch eine Rolle bei der Entstehung von Augenmuskellähmungen des frühen Kindesalters.

Lomer[4] fand unter 27 durch die Zange erzeugten Schädelfracturen, welche innerhalb 10 Jahren in der Berliner Universitäts-Frauenklinik vorkamen, 10 Mal Fracturen des Stirnbeins, und davon war 4 Mal der Orbitaltheil betroffen. Lomer berichtete auch — in derselben Sitzung der Berliner gyn. Gesellschaft — über einen Fall, wo Schröder bei einer Erstgebärenden die hohe Zange anlegte, und wo das lebende Kind einen Bluterguss in die Vorderkammer des rechten Auges und rechtsseitigen Exophthalmus geringen Grades zeigte. Das Kind starb am vierten Lebenstage; der Bulbus zeigte bei der Section Blut in der Vorderkammer, die Dura mater war durch einen Bluterguss abgehoben, auch die Orbita von einem Blutgerinnsel erfüllt, das wohl den Exophthalmus bewirkt hatte.

Hochinteressant sind zwei von Hofmann,[5] Arzt in Burgsteinfurt, beschriebene Fälle von Exophthalmus, welche ein und dieselbe Frau betrafen. Das eine Mal legte Hofmann nach grossen Secale-Gaben bei einer Dritt-

[1] Schmidt's Jahrb. der ges. Med. 1844. Bd. 42. S. 313.

[2] Ueber den Einfl. des eng. Beckens a. d. G. in Volkm. Vortr. I, 23. 1870.

[3] In Peter Müller's Handbuch der Geburtshülfe 1889.

[4] Berichte der Berliner gynäk. Gesellsch. December 1883 („alle Kinder sehr gross, unter 20 Fällen 13 Mal enges Becken").

[5] Monatsschrift für Geburtskunde 1854.

gebärenden die Zange an; er machte nur zwei Tractionen, und als er nach diesen die Zange abnahm und den im Introitus vaginae sichtbar gewordenen Kopf abtastete, fand er, dass das eine Auge vollständig aus der Orbita getreten war und an einem losen Gewebsfetzen hängend dem Finger folgte. Das Kind kam lebend, zeigte eine Fractur mit tiefer Depression des Daches der rechten Augenhöhle und des Keilbeinflügels, und auch links war das Orbitaldach fissurirt. Bei derselben Frau — und das ist das Merkwürdige dieses Falles — war bei der dieser vorhergegangenen Geburt ein ganz ähnlicher Zufall passirt und von HOFMANN beobachtet, ohne dass die Zange angelegt worden war. Die Frau hatte auch damals Secale bekommen, die Geburt ging spontan vor sich. Das Kind kam lebend, das rechte Auge war aus der Orbita getreten und hing nur an einem Fetzen Gewebe (M. rect. inf.); die Augenhöhle war von oben her eingedrückt, der Knocheneindruck verschwand schon eine halbe Stunde nach der Geburt; äusserlich war keine Fractur nachweisbar. Nervus opticus, Art. und Vena ophth. waren noch innerhalb der Orbita abgerissen. Das Kind blieb am Leben. Das andere Kind aber, das mit der Zange entbunden war, starb kurze Zeit nach der Geburt und wurde secirt. Nervus opticus, Art. und Vena ophth. waren schon innerhalb der Schädelhöhle abgerissen, die Schädelbasis mit dickem Blut bedeckt. Drückte man links auf die nur eingeknickte Partie des Stirnbeins, wodurch obere und untere Augenhöhlenwand einander genähert wurden, so konnte man auch links einen leichten Exophthalmus künstlich erzeugen. Die Mechanik der Verletzung wurde so gedeutet, dass ein sehr starker Druck auf den Stirnbeinhöcker durch das Promontorium bezw. die Zange eine Einknickung des ersteren und einen Bruch des Orbitaldaches mit Herausquetschung des Bulbus bewirkt hatte, wobei die obere Orbitalwand die untere, Widerstand leistende Orbitalwand berührt haben musste; wären doch sonst nicht alle Weichtheile wie Muskeln, Nerven, Arterie und Vene vollständig abgerissen worden. Nach $1^1/_2$ Jahren starb die Mutter; die Section wies keine Beckenexostose nach, die den Befund am leichtesten erklärt hätte, sondern nur ein plattes Becken. —

In Fällen forensischer Beurtheilung, ob eine solche oder ähnliche Augenverletzung das Kriterium für einen Kunstfehler bei der Zangenapplication abgiebt, wird man sich erinnern müssen, dass selbst spontan solche Zufälle vorkommen (Fall HOFMANN), und dass derartige Verletzungen selbst dem Geschicktesten passiren können. Im Falle LOMER hatte SCHRÖDER selbst die Zange angelegt.

Die Bücher über gerichtliche Medicin von HENKE, CASPER-LIMAN, HASNER (in MASCHKA's Handbuch) erwähnen von Augenverletzungen durch die Zange nichts. ED. R. v. HOFMANN[1] sagt, dass bei der Dünnheit der

[1] Lehrbuch der gerichtl. Medic. V. Aufl.

Orbitaldächer Fissuren derselben auch spontan vorkommen und bezeichnet subperiostale Ecchymosen daselbst als nicht seltene Vorkommnisse, selbst da, wo keine Zangenextraction stattgefunden hat. Skrzecka[1] theilt einen Fall von Lidödem mit Chemosis der Conj. bulbi bei spontaner Geburt mit.

Von den Ophthalmologen berichten Arlt,[2] White Cooper,[3] Yvert,[4] Michel,[5] Bergmeister[6] über unsern Gegenstand nichts. Zander und Geissler[7] erwähnen Luxatio bulbi durch Zangendruck oder durch den Druck der Geburtswege und citiren die oben besprochenen Fälle von Bouchut und Hofmann, sowie einen Fall von Rédemans,[8] der bei einer Frau, die wegen Beckenenge fünf todte Kinder geboren hatte, beim sechsten die hohe Zange anlegte. Das Kind kam lebend; zwei Stunden nach der Geburt war das rechte Auge aus der Orbita herausgetreten, konnte aber noch bewegt werden. Die Augenlider zogen sich hinter dem Bulbus zurück, während sich die stark blutig infiltrirte Bindehaut vordrängte. Auch links war eine geringe Suggillation des Lides vorhanden. Die Reposition, welche mit einer Incision der Conjunctiva zwischen äusserem und unterem schiefen Augenmuskel versucht wurde, gelang erst, als der Bulbus vereitert und collabirt war. Coccius[9] sagt, dass bei schweren Zangengeburten ausser starken Suggillationen der Lider, Quetschungen des Augapfels selbst Fracturen am Orbitalgehäuse vorkommen. Bei einem Neugeborenen mit Prolapsus oculi konnte er den Bulbus erst nach 8 Tagen, als die vereiterte Hornhaut aufbrach, reponiren. 3 Wochen darauf starb das Kind an eitriger Meningitis; trotz des Mangels jeder äusseren Spur eines Zangeneinflusses war das obere Orbitaldach gebrochen. Narbenectropium der Oberlider in Folge von Zangendruck bei der Entbindung beobachtete Steinheim.[10] In einem anderen Falle sah er eine durch den Zangenlöffel hervorgebrachte tiefe Durchschneidung der Backen- und Lidhaut mit einer Kopfschwartenwunde am Hinterhaupt. Das Oberlid war vom Canth. ext. bis zur Mitte abgerissen; vom lateralen Wundwinkel kam man auf die nackte Orbitalwand und in eine tiefe Eiterhöhle. Der Augapfel war zerquetscht, in normaler Lage. Die Cornea stiess sich eitrig ab; das Kind starb. In einem dritten Falle sah Steinheim nach der Zangengeburt linksseitigen Exophthalmus mit einer Impression des linken Stirnbeins. Das Oberlid war hinter dem Bulbus

---

[1] Schädelverl. bei Neugeb. in Vierteljahrsschr. f. ger. u. öffentl. Med. 1869.
[2] Ueber die Verletz. d. A. in gerichtsärztl. Bez. Wiener med. Wochenschr. 1874.
[3] On wounds and injuries of the eye. 1859.
[4] Blessures du globe d'oeil. Paris 1880.
[5] Die Krankh. d. A. im Kindesalter.
[6] Die Verletz. d. A. etc. Wiener Klinik 1880.
[7] Die Verletz. d. A. 1864.
[8] Annales d'oculist. XXVII. p. 89.
[9] Programm einer Gedenkfeier für Gottlob Bose, Leipzig 1870.
[10] Deutsche med. Wochenschr. 1883. Nr. 17.

zurückgepresst, das Unterlid unter dem letzteren verborgen. Die Bindehaut blutunterlaufen. Nasal war die Conj. bulbi und ein Teil des Unterlids vom Canth. int. an gerissen. Die Reposition des hervorgetretenen Augapfels gelang leicht; es kam zu eitriger Keratitis und Phthisis bulbi.

Noch weniger findet sich in der Literatur speciell über Augenmuskellähmungen durch Zangenverletzung. NADAUD[1] berichtet in seinem Buch „Les paralysies obstétricales des nouveau-nés. Paris 1872" über zwei Fälle von einseitiger Oculomotoriuslähmung durch Zangendruck, welche in wenigen Tagen verschwanden. KÜSTNER[2] sagt, dass „centrale Lähmungen des Oculomotorius, Trochlearis und Abducens, auch des Facialis (ein Fall bei LITZMANN erwähnt) als Geburtsinsulte ihre Ursache fast stets in Blutungen an der Basis des Gehirns haben und meist auf Knochenverletzungen zurückzuführen sein", ohne indessen specielle Fälle von solchen Augenmuskellähmungen namhaft zu machen oder darauf zu verweisen und knüpft noch die Behauptung an, dass die Lähmung der genannten Nerven auf eine schlechte Prognose etwaiger Wiederbelebungsversuche schliessen lasse. E. BERGER theilt im Arch. f. Augenhlkde. von KNAPP und SCHWEIGGER. Bd. XVII. 1887 einen sehr interessanten Fall von angeborener Lähmung des Levator palpebrae superioris und des Rectus superior, als wahrscheinlich durch Zangenextraction veranlasst, mit. Er betraf einen 9jährigen Knaben, der in der Gegend der Insertionsstelle des rechten Levator palp. sup. eine bogenförmige Narbe in der Haut des Oberlids hatte, welche sich nach innen oben in die Stirngegend und nach aussen oben in die Schläfengegend fortsetzte. Die Mutter hatte ein hochgradig enges Becken. Das erste Kind musste perforirt werden, das zweite zeigte auf der Stirn vom Zangenlöffeldruck herrührende Narben. Bei dem dritten Kinde mit der Augenmuskellähmung wurde die Zange dreimal angelegt. Es war nach der Geburt an der Stelle der späteren Narbe Decubitus vorhanden gewesen, das rechte Oberlid blutig unterlaufen; wegen Schwellung konnte das Auge 3 Wochen lang nicht geöffnet werden. Später konnte das rechte Auge beim Schlaf nicht vollständig geschlossen werden, es bestand wahrscheinlich auch Facialisparalyse. BERGER fasst den Fall als Zerreissung des Levator und Rectus sup. durch den Zangenlöffel auf, welcher wie ein Hebel wirkte, bei dem die obere Orbitalgegend das Hypomochlion bildete und hält eine derartige Läsion für einen einleitenden Vorgang der Luxatio bulbi. Er stützt sich bei der Erklärung der Mechanik dieser Verletzung auf E. R. v. HOFMANN's Versuche, welcher an Leichen nachwies, dass durch Einpressen eines Fingers in den inneren Augenwinkel sehr leicht Zerreissungen der Augenmuskeln vorkommen, wie sie bei manchen Gebirgsbewohnern als landesübliche Verletzungen bei Sonntagsraufereien nicht so selten sind.

---

[1] Citirt nach v. BERGMANN, Kopfverletzungen.

[2] In PETER MÜLLER's Handb. d. Gebh. 1889.

Ein solcher Fall von Augenaushebeln findet sich auch in Prof. Hirschberg's Material, wo eine Patientin in einer Irrenanstalt einer analogen Verletzung durch eine andere Geisteskranke ausgesetzt war. Die Insertionsstelle des Retus internus des rechten mit dem Finger durch grosse Gewalt herausgepressten Auges war offenbar abgerissen und durch Eiterung zerstört, so dass eine etwas ungewöhnliche und erschwerte Vornähung mittelst einer Doppelnaht durch den aus Bindehaut und Muskel gebildeten Lappen am Hornhautrande an die Conjunctiva nothwendig wurde.

Berger theilt auch noch aus seiner Erinnerung einen Fall mit, den Spaeth in der Vorlesung seinen Zuhörern erzählte, wo ein Arzt die Zange so unglücklich anlegte, dass der eine Löffel über der Nasenwurzel und beiden Augen lag, so dass die Nase eingedrückt und beide Bulbi zerquetscht wurden.

Zum Schlusse habe ich noch die angenehme Pflicht, Hrn. Prof. Dr. Hirschberg für die gütige Ueberlassung des Materials bestens zu danken.

Neue Instrumente, Medicamente etc.

Dr. Landolt zeigt auf dem französischen Ophthalmologen-Congress einige Instrumente:

1. **Ein Cystitom**, das auf der einen Seite ein Häkchen, auf der anderen eine Fliete trägt. Das Häkchen wird angewendet zur Durchtrennung von leicht zerreissbaren Linsenkapseln, die Fliete, wenn es sich um eine resistente Kapsel handelt, mit eventueller Erweiterung des Schnittes vermittelst des Häkchens.

2. **Eine Cürette**, ähnlich derjenigen von Critchett, nur kleiner, dünner und seichter, mit welcher die auf die Cataractoperation folgende Toilette des Auges (Herausholen der zurückgebliebenen Corticalmassen, Reposition und Ausbreiten der Iris) viel schonender ausgeführt werden kann.

3. **Eine Discissionsnadel**, d. h. ein doppelt geschliffenes Messerchen, welches beim Einstich in die Cornea eine minimale Oeffnung setzt und in zwei Richtungen gebraucht werden kann. Der runde Hals verhindert den Ausfluss des Kammerwassers.

4. **Eine Enucleationsscheere.** Dieselbe zeigt ausser der bekannten Krümmung der „Rabenschnabelscheere" in der Richtung der Schneiden noch eine solche auf die Fläche, so dass sie sich sowohl der Rundung der Cornea als der äquatorialen des Bulbus anschmiegt. Sie ermöglicht also ein äusserst rasches und genaues Loslösen der Conjunctiva und der Muskelansätze. Zugleich ersetzt sie vortheilhaft den Muskelhaken und trägt auch in dieser Hinsicht zur Vereinfachung der Operation bei.

Gesellschaftsberichte.

1) **Congrès Français d'Ophthalmologie.** Sitzung vom 4. Mai 1891. (Progrès méd. 1891. Nr. 19 u. 20.)

Panas erwähnt die Verluste, welche die Gesellschaft erlitten durch den Tod von Warlomont (Brüssel), Délacroix (Rheims), Martin (Marseille).

I. Ueber die Behandlung der Thränenweg-Leiden.

1. Terson (Toulouse). Allgemeine Betrachtungen. Das Wort Thränenweg scheint mir anzudeuten, dass nur von Störungen der Thränenableitung die Rede sein soll, nicht von solchen der Thränenabsonderung.

Die Leiden der Thränenwege können sich kundgeben durch einfaches Thränen. Aber oft ist das Thränen eine Begleiterscheinung, es kann fast fehlen. Als Grunderscheinungen dieser Leiden hat man die mehr oder minder ausgesprochene Vermehrung und Veränderung der natürlichen Absonderung, welche eine Folge sind einer in verschiedenem Grade ausgeprägten Infection der Schleimhaut der Thränenwege. Phlegmone des Sackes und ihre häufige Folge, die Fistel, sind (mit Ausnahme der Fälle von Knochenfrass) nur Complicationen, die zufälligen, aber von der Grundursache abhängigen Umständen ihre Entstehung verdanken.

Die Behandlung des „catarrhalischen" Thränens verbindet sich mit der der ursprünglichen Infection des Thränenganges und ihrer Folgen. Hingegen wird dasjenige Thränen, welches so zu sagen unabhängig ist von den Veränderungen des Thränenapparates, eine Behandlung seiner Grundursachen erfordern: solche sind Fehler der Einstellung, Krankheiten der Binde- oder Hornhaut, Abweichung der Stellung, des Baues oder Verstopfung der Thränen-Punkte oder Canälchen.

Die Infection beim Catarrh der Thränenwege wird bewiesen durch die Natur der pathologisch-anatomischen Veränderungen in der Schleimhaut des Thränennasenganges und durch die giftige Einwirkung der veränderten Absonderungen des Sackes auf das seiner Deckzellenlage beraubte Hornhautgewebe. Die Infection wird verursacht durch die Beziehungen der Nachbarschaft und des Zusammenhanges der Thränenweg-Schleimhaut einerseits zur Bindehaut, andererseits zur Schleimhaut der Nasenhöhlen, welche die gewöhnliche Quelle darstellt. Die häufigste Ursache der Hindernisse gegen den Abfluss der Thränen und gegen den Durchgang der Sonde ist eine Art von Faltung und Schwellung der Schleimhaut, während Narbenschrumpfung die Ausnahme bildet. Diese Schwellung, welche die Lichtung des nicht ausdehnbaren Thränenganges verringert bewirkt Anhäufung und Stockung der Flüssigkeiten, die entweder an Ort und Stelle abgesondert oder von aussen in den Thränensack geleitet sind. Der letztere hat eine weiche Vorderwand, daher die zunehmende Erweiterung, eine neue Ursache der Stauung und Ansteckung.

A. Behandlung der chronischen Catarrhe der Thränenwege. Die Hauptanzeige, um diesen in sich geschlossenen Kreislauf von Störungen zu brechen, besteht darin, zuerst nach Möglichkeit die Grundursache des Uebels zu heilen, darauf durch alle Mittel, über die wir heute verfügen, die Ansteckung der Thränennasenschleimhaut zu bekämpfen, sowie die Stockung der Flüssigkeit in dem ausgedehnten Sack.

Die fortschreitende Erweiterung der verengten Thränenwege nach dem Verfahren von Bowman, verbunden mit reinigenden Einspritzungen nach dem schon alten Verfahren von Anel, erfreute sich grosser Beliebtheit bis vor kurzem.

Aber man hat doch beobachtet, dass die Anwendung dicker Sonden das Befinden der Kranken verschlimmerte, und dass die ausgedehnte Eröffnung der Thränencanälchen, die man mit Unrecht für nothwendig erachtete, um dicke Sonden einzuführen, häufig ein Thränen zurückliess, das allen Mitteln hartnäckig widerstand. Diese Nachtheile, verbunden mit den glücklichen Erfolgen der antiseptischen Berieselung in der allgemeinen Chirurgie, haben die Praktiker allmählich dahin gebracht, in den gewöhnlichen Fällen sich an dünnere Sonden zu halten, an volle oder hohle, welche eine verlängerte antiseptische Berieselung der Thränenwege gestatten, durch die Thränenpunkte, die entweder nur erweitert oder ganz wenig gespalten sind. Diese Behandlung schont die anatomischen Verhältnisse der Thränenwege. Aber sie erfordert eine so lange Zeit, dass nur wenige Kranke Vortheil davon ziehen können. In den schwereren Fällen pflegen viele Operateure den oberen Thränencanal weit einzuschneiden und selbst das innere Lidband. Wir kennen das Verfahren von Stilling, das noch weiter geht, um den Canal freizumachen. Diese Mittel, verbunden mit den Berieselungen, beseitigen, wenigstens zeitweise, die Pfütze, welche in der unmittelbaren Nachbarschaft des Auges entstanden. Sie gefallen den Kranken, die eine lange Behandlung entweder nicht wollen oder nicht können. Durch die leichte Entleerung der Flüssigkeiten machen sie die plötzliche Erscheinung einer starken Phlegmone des Sackes fast unmöglich. Aber wie die dicken Sonden überliefern sie die Kranken mitunter der Unannehmlichkeit des Thränenträufelns. Um vollständig zu sein, erwähne ich noch die Dauersonden in Form des Krummstabes und andere Werkzeuge zur dauernden Erweiterung. Doch genügt es anzuführen, dass man heut zu Tage dafür nicht mehr eingenommen ist. Die Erfahrung lehrt, dass das im Princip vorzügliche Verfahren der Sondirung und Einspritzung eine gewisse Zahl von Kranken heilen kann; aber mehr als die Hälfte derselben thränt danach ebenso sehr oder selbst noch mehr, als zuvor. Wie kann man diesen unangenehmen Zustand ändern? Man muss die gewöhnliche Geschäftsübung aufgeben. Wenn die Wege durchgängig sind und ein starkes Thränenträufeln fortbesteht, ist es unnütz, immer weiter zu sondiren und einzuspritzen. Wir können uns über die Ursache des Thränens getäuscht haben; denn wir können nicht mit Sicherheit erkennen, ob das Thränen von einem Mangel der Ableitungswege abhängt oder im Gegentheil von einer Ueberabsonderung der Thränendrüse. Diese Absonderung muss um jeden Preis sich vermindern oder versiegen. Die Ausschneidung des Orbitaltheils der Thränendrüse kann erfolgreich das hartnäckigste Thränen unterdrücken. Aber es steht zurück hinter der Entfernung des Lidtheiles, die, an der oberen Umschlagsfalte ausgeführt, keine sichtbare Narbenspur hinterlässt. Die Erfahrung lehrt, dass dieser Eingriff, wenn er richtig ausgeführt wird, in einer grossen Zahl von Fällen dem Kranken eine vollkommene Erleichterung gewährt. Es handelt sich nicht mehr darum, den Nutzen des Verfahrens zu erörtern, sondern die Handgriffe zu vervollkommnen und die Anzeichen mit Sorgfalt aufzusuchen. Nur wenn der Lidtheil der Drüse ohne Erfolg weggenommen ist, darf man den Orbitaltheil entfernen. In jedem Falle sind alle Vorsichten der Antisepsis anzuwenden.

B. Behandlung der Complicationen des chronischen Catarrhs der Thränenwege. Wenn die Absonderung des Thränensackes ein rein eitriges Aussehen darbietet, und lange fortgesetzte Berieselungen nicht rasch genug diesen Zustand ändern; kann es nützlich sein, eine verändernde Einspritzung der etwas stärkeren Lösung von Silbersalpeter vorzunehmen. In den Fällen der Phlegmone des Sackes muss man, wenn es möglich ist, den befreienden Einschnitt machen, indem man in den oberen Thränenpunkt eingeht, und gleichzeitig das innere

Lidband trennen. Reichliche antiseptische Waschungen sind unerlässlich. Die Thränenfistel, welche nicht vom Knochenfrass abhängt, heilt rasch durch eine weite Ablösung des inneren Lidbandes, mit oder ohne Ausbrennen des Fistelganges, je nach dem Fall. Ist auch der Knochen betheiligt und Ursache von Rückfällen, so soll man den Sack mit dem Thermocauter zerstören. Ebenso, wenn man mit einem Kranken zu thun hat, der schon schwere Anfälle von Hornhautabscess durchgemacht.

Der Sack muss auch zerstört werden, wenn es nicht gelingt, die untere Oeffnung des Thränennasenganges wieder durchgängig zu machen. Uebertriebene Erweiterung des Sackes könnte wohl seine theilweise oder gänzliche Ausschneidung erfordern, aber doch nur dann, wenn ein breiter Einschnitt mit wiederholten Auswaschungen nicht im Stande war, den durch die vollkommene Erschlaffung der Muskelwandungen verschlimmerten Catarrh auf ein richtiges Maass zurückzuführen.

C. Veränderungen der Thränenwege durch allgemeine Infection. Tuberculose und Syphilis erfordern ein besonderes Verfahren.

Also die Thränenleiden sind meistens Folge einer Infection der Thränennasenschleimhaut. Zu dieser Infection gesellt sich Thränen, und dieses ist seinerseits Ursache für Catarrh der Thränenwege. Wenn nach der Besserung des Catarrhs durch die gebräuchlichen Mittel der Kranke durch fortdauerndes Thränen sehr belästigt wird, muss man den Lidtheil der Thränendrüse entfernen und in Ausnahmefällen auch den Orbitaltheil. Wenn Knochenerkrankungen die Heilung fast unmöglich machen, muss man den Sack zerstören, und wenn danach noch Thränen bleibt, gleichfalls die Drüse fortnehmen.

2. Ueber das Auslöffeln des Thränensackes. Despagnet. Thränen durch Ueberabsonderung ist sehr selten; das durch ungenügende Ableitung ist meist eine Folge des Catarrhs der Schleimhaut des Sackes. Dieser Catarrh führt zur Schwellung der Schleimhaut mit Wucherungen an der Oberfläche und vermehrter Absonderung einer klebrigen, fadenziehenden Flüssigkeit. Zur Heilung hat man ausschliesslich auf Aenderung dieses Schleimhautzustandes hinzuarbeiten. Die mässigen Sondirungen, die antiseptischen und zusammenziehenden Einspritzungen müssen zunächst die Grundlage der Behandlung darstellen. Dauert das Thränen an, so hängt dies davon ab, dass die gefaltete, mit Wucherungen bedeckte Schleimhaut förmliche Pfützen bildet, in welche die verändernden Flüssigkeiten nicht einzudringen vermögen. In diesen Fällen öffne ich die Vorderwand des Sackes, entferne die Wundlippen stark von einander, wasche die Innenfläche des Sackes mit einer Sublimatlösung von 1:1000 aus und schabe die Schleimhaut mit einem Löffelchen ab, wonach es stark blutet. Sind stark vorspringende Wucherungen vorhanden, so schneide ich sie aus. Ist der Sack zu umfangreich, so nehme ich einen Theil der Vorderwand fort. Steht die Blutung, so berühre ich die Wände des Sackes mit einer Glycerinlösung des Sublimat (1:200).

Leichter Druckverband. Man wiederholt Waschungen und Pinselungen mit Glycerinsublimat mehrere Mal am Tage, 8—10 Tage hindurch, bis die Wunde sich zum Schluss anschickt, darauf setzt man diese Auswaschungen fort durch die Thränenpunkte. Diese Operation gegen das Thränen mit oder ohne Schleimbruch[1] ist wenig schmerzhaft. Ich habe sie immer ausgeführt ohne Complication. Ich habe immer die Abführwege der Thränen erhalten. Ich besitze, zur Stütze der Auslöffelungen, mehrere Beobachtungen, eine wiederkehrende Phlegmone des Sackes und zwei Schleimbrüche, die durch dies Verfahren geheilt sind. Ich

[1] Muco cele.

bekämpfe die Ausschneidung des Palpebraltheiles der Thränendrüse, die in solchen Fällen von Wecker gepriesen wird, weil sie unlogisch ist und im Widerspruche steht mit der pathologischen Anatomie des Thränens. Die Veränderung ist im Sack; einen gesunden, schnurstracks entgegengesetzten Theil anzugreifen scheint nicht vernünftig.

3. Librecht (Gent) macht zur Behandlung der Thränensackgeschwulst den Einschnitt mit dem Messer, unter Benutzung einer gerieften Sonde. Dann führt er eine feine, geriefte Dauersonde ein und macht Einspritzungen von Chlorzink. Umfangreiche Anschwellungen sind so zurückgegangen.

4. Trousseau. Die Frage wird beherrscht von der Genauigkeit der Diagnose. Unser Vorgehen hängt ab von mehreren Betrachtungen, über die Richtung und die Zahl der Thränenpunkte, die Canälchen. Bei den wiederkehrenden Leiden der Canälchen heilt man nicht das Thränen durch wiederkehrende Einschnitte.[1] Andererseits entstehen manche Entzündungen des Thränensackes durch solche des Knochens. Bei denjenigen der Neugeborenen kann man sich auf Antisepsie und auf Behandlung der Nase beschränken. Ich habe eine angeborene Thränen-(Sack-?)Fistel bei zwei Zwillingsschwestern beobachtet; bei der einen, wo die Fistel sehr klein war, erzielte ich einen Erfolg, indem ich sie mit dem Thermocauter erweiterte.

5. Parinaud. Man scheint der Infection der Thränenwege eine übertriebene Wichtigkeit beizulegen. Die Thränenleiden haben zum Ausgangspunkt eine Schleimhautveränderung in der Nase oder in der Bindehaut; mag dieselbe infectiös sein oder nicht, jedenfalls bewirkt sie ein mechanisches Hinderniss für den Ablauf der Thränen. Dies Hinderniss kann eine einfache Verengerung sein oder auch eine Erweiterung des Thränencanales; jedenfalls ist es die Ursache für alle Zufälle. Diejenigen, welche die Erweiterung (des Canälchens?) an die Stelle des Einschneidens setzen wollen, verweise ich auf die Unschädlichkeit des letzteren und erinnere daran, dass einer meiner ehemaligen Lehrer scherzend gesagt hat, der Schöpfer hätte uns mit bereits aufgeschnittenen Thränenpunkten schaffen sollen. Die Erweiterung kann schädlich sein. Bei der einfachen Ausdehnung des Sackes, mit Erhaltung der Durchgängigkeit des Thränennasencanales verwende ich mit Vortheil die Wiener Aetzpaste und erhalte die Durchgängigkeit.

6. Grandclement. Ich rathe, oft den Thränensack zusammenzudrücken und zu massiren, 20 Mal am Tage. Hierdurch beseitigt man die Nährbrühe für die Kleinpilze.

7. Gillet de Grandmont. Allmählich wird man dazu kommen, den Einschnitt und die dicken Sonden aufzugeben. Die ganze Behandlung besteht in der Antisepsie, um die Anwesenheit der Kleinpilze in dem Thränensack und der Nase zu bekämpfen. Die Einspritzungen antiseptischer Flüssigkeit müssen den Gebrauch der harten Stäbe ersetzen.

8. de Wecker. Hr. Terson sagt, dass die Entfernung der Palpebraldrüse, die ich empfohlen, nicht genügend geregelt sei. Indessen, nach dem Verfahren, das ich angegeben, ist es leicht, sie im Ganzen zu entfernen. Der Hauptpunkt ist, sie gut freilegen. Dazu gelangt man auf verschiedene Art. Wie ich die Operation angegeben, ist sie einfach; aber man muss sie auf ein bestimmtes Maass einschränken. Ferner ist man sicher vor jeder Gefahr. Der Todesfall, welcher erwähnt worden ist, ist verursacht durch die Entfernung der Orbitaldrüse. Bei der einfachen Entfernung der Liddrüse kommt

[1] Unklarheiten dieser Uebersetzung finden sich da, wo die Urschrift (Progrès méd.) — unklar gewesen. H.

es nicht einmal zur Anschwellung des Lides. — Hr. Despagnet täuscht sich über die Anzeigen dieses Eingriffes. Man macht sie nicht bei der Entzündung des Thränensackes, die vielmehr zum Arbeitsgebiet des Nasenarztes gehört. Wir müssen uns mit dem Thränen beschäftigen, wo das Sondiren erfolglos geblieben, und wir uns an die Drüse wenden müssen.

9. Peschedo (Villefranche). Man berücksichtigt unter den Ursachen nicht genug die allgemeine Gesundheitslehre und den Zustand des ganzen Körpers. Ungesunde Wohnungen wirken zur Erzeugung des Thränensackes. Andererseits sind Zufälle weniger[1] zu fürchten bei schwerer Hornhautentzündung mit Rückfällen. Ein Auge kann unter diesen Verhältnissen ungestraft neue Entzündungsschübe erleiden: in diesen Fällen braucht man den Sack nicht zu zerstören.

10. Vignes (Paris). Für unser Vorgehen sind drei Fälle zu unterscheiden: einfaches Thränen, Erweiterung neben Thränen, Erweiterung mit schleimeiterigem Inhalt. Im ersten Falle beschränke ich mich auf Erweiterung der Wege mit kegelförmigem Stilet. Ich führe auch die Sonde 2 und 3 ein und mache Spülungen einer Lösung von Naphthol β (1:2500) mittelst einer kegelförmigen Röhre, die eine seitliche Oeffnung hat. Nasenspülungen mit derselben Lösung. Im zweiten Falle mache ich Einträufelungen von Silbersalpeterlösung (2 Proc.); aber die Erfolge sind spärlich, da es schwierig ist, alle Buchten der Schleimhaut aseptisch zu machen. Von allen Arten, den Sack zu zerstören, ist die durch das Glüheisen, die auch Hr. Panas ausführt, am meisten zu empfehlen. Man kann annehmen, dass die Absonderung zunimmt durch Reflexreiz, in Folge der schädlichen Wirkung der Absonderungsstoffe. Diese Annahme wird gestützt durch Magendie's Versuche über das Absonderungsvermögen des Thränensackes und durch die Thatsache, dass seine Nerven aus dem Willis'schen Zweige (Accessor.) hervorgehen.

11. Galezowski (Paris). Viele Kranke klagen über andere Dinge, als das Thränen; nämlich über Lichtscheu und Ermüdung, über Regenbogensehen, wo in einem Falle, bei gleichzeitiger physiologischer Aushöhlung des Sehnerveneintritts, ein Praktiker die Iridectomie vorgeschlagen. „Es war eine einfache Verengerung, die Thränen stauten sich am Lidrand, wirkten als Prisma und zersetzten das Licht" Die Schlitzung des Thränenpunktes beseitigte alle diese Erscheinungen. Andererseits giebt es Fälle, wo das Thränen nicht einem Leiden des Gangs oder des Sacks zugeschrieben werden darf; es hängt vielmehr ab von einem Krampf der Muskelfasern am Eingang des Sacks. Dann brauche ich, um das Hinderniss zu überwinden, eine Sonde mit olivenförmigem Ende. Im Gegensatz zu Herrn Terson, der die dicken Sonden verfehmt, verwende ich kegelförmige Sonden von starkem Umfang in längeren Zwischenräumen, bei denjenigen Fällen, wo die methodische Erweiterung nicht zum Ziele geführt hat.

12. Chevallereau. Ich habe mehrere Fälle von angeborener Thränensackentzündung bei Kindern, wo das Leiden anfing wie eitrige Augenentzündung.[2] Ich habe eine kleine Eröffnung des Canälchens gemacht und Sonde Nr. 1 eingeführt: das Thränen ist geschwunden. Diese Kinder zeigten keine Spur angeborener Lues. Ich glaube, dass diese Entzündung des Sacks auf angeborener Nichtdurchbohrung der Thränenwege beruhte.

13. Wicherkiewicz (Posen). Ich glaube, dass gewöhnlich eine Beziehung zwischen Lues und angeborener Verengerung der Thränenwege besteht.

---

[1] Vgl. die Bemerkung zu S. 145. H.

[2] „Comme une ophtalmie purulente." Das kommt von den schönen Namen der Krankheiten. H.

14. Coppez (Brüssel). Angeborene Thränengeschwülste können mit Phlegmone verwechselt werden. In einem Falle schwand das Leiden, nachdem die Hebeamme die Aussaugung der Nase vorgenommen. Mitunter genügt der einfache Druck mit dem Finger. Man braucht weder Einschnitt noch Sondirung. Ja, bei Eröffnung des oberen Thränenpunkts, entsteht die Gefahr (?), eine Phlegmone der Orbita zu bewirken.

15. Motais (Angers). Im Fall einer knöchernen Geschwulst mit Eiterung entsteht nach Anwendung des Thermocauter eine faserige Verengerung. Es ist also besser, die Dauersonde darin zu lassen.

16. Kalt. Bei der chronischen Entzündung ist unsere Aufgabe, dem Inhalt des Sacks einen leichten Austritt zu gestalten und gleichzeitig die Wände des Sacks zu durchtränken mit antiseptischer Flüssigkeit, die man lange und langsam einzuspritzen hat. Ich bewirke eine künstliche Fistel und halte sie klaffend durch ein Dauerdrain. Das letztere besteht aus zwei Florentiner (Geigenbogen-?) Haaren, die man durch das obere Canälchen einführt mittelst einer Hohlsonde Nr. 4 von Bowman und herausleitet durch einen Schnitt in der Höhe des Thränensacks. Durch die Fistelöffnung spritzt man von unten nach oben, wiederholt, Sublimatlösung 1:5000. Sowie die Absonderung verändert ist, zieht man die Härchen zurück und führt nur Sonden ein. Die Fistel schliesst sich leicht. Die Narbe ist nicht sichtbar.

17. Panas. Zwei grosse Methoden haben die Behandlung der Thränenleiden beherrscht. Die älteste, zwei Jahrhunderte[1] (?) vor Anel gebraucht, bestand darin, den Sack zu ändern; die zweite, die Thränenwege zu öffnen. Es ist das eine ewige Streitfrage. Man fragt auch heute noch, ob man, nach den Grundsätzen der neuen Schule, die verstopften Wege wieder eröffnen, oder auf dieselben eine ändernde Wirkung ausüben soll. Wie immer, ist die Ausschliesslichkeit schlimm, ich für meinen Theil betone die physiologische Aenderung der Wege. Man muss den Sack vor Augen haben; nicht fürchten, das innere Band zu opfern und die Sehne des Schliessmuskels; und so wirkt man unmittelbar ein durch die verschiedenen Verfahren. Findet man knöcherne Veränderungen oder Wucherungen, so verändert man sie durch das Brennen, das keine Spuren hinterlässt, nicht einmal eine Narbe. Dies Verfahren hat mir vorzügliche Erfolge geliefert in Fällen, wo die Sondirung und die Entfernung der Drüse vergeblich gewesen. Der Thränen-Heber ist ein Nebenweg, ein Theil der Thränen schwindet durch Verdunstung. Der Thränennasengang ist ein ganz enger Weg. Zu Unrecht hat man die Thränenwege mit dem Harncanal verglichen; es ist dies ein Irrthum in anatomischer und physiologischer Hinsicht. Der Fortschritt besteht darin, zum Alterthum zurückzukehren, zur Methode des Aetius;[2] diese bestand in einer ausgiebigen Umänderung. Die Entfernung der Thränendrüse ist nur dann am Platze, wenn die anderen Behandlungsweisen erfolglos geblieben oder unmöglich geworden. Dann allein mache ich die Entfernung der Liddrüse. Indem man die Ausführungsgänge zerstört, zerstört man alles. Um diesen Erfolg zu erzielen, muss man eine möglichst vollständige Entfernung vollführen; ich mache das leicht, indem ich das Lid umdrehe, ohne die Commissur zu zerschneiden. Für die angeborenen Thränensackleiden bin ich gegen Operation.

---

[1] Die Chirurgie des Paullus ist zu Paris 1855 sehr schön herausgegeben. Kapitel XXII handelt vom Aegilops. Es wird nicht blos das Eröffnen, Ausschaben, Ausbrennen empfohlen, sondern auch ein Bohrer erwähnt, um den Eiter in die Nase abzuleiten. Natürlich sind diese Verfahrungsweisen weit älter. H.

[2] Trennen und Brennen. Aët. VII. *πῦ διαιρουμένης τῆς ἐπιφανείας .... καυτηρίοις ἐσχαροῦμεν.* H.

Sie verschwinden von selber, oder unter dem Einfluss einer rein ärztlichen Behandlung.

18. Suarez de Mendoza (Angers). Man muss die Anzeichen der verschiedenen Verfahren genau angeben. Die Ursache des Thränens sitzt entweder in der Drüse, oder im Canälchen oder im Canal oder im Sack. Im zweiten Falle, wenn der Punkt zu eng ist, um sich erweitern zu lassen, ist eine leichte Eröffnung erlaubt. Aber im dritten Falle muss man einschneiden.

19. Javal. Massage oder Fingerdruck, häufig geübt, beseitigen oder mildern das Thränen sicher in vielen Fällen.

20. Chibret (Clermont-Ferrand). Die Ansteckung soll gewöhnlich aus der Nase kommen. Ich erhebe mich gegen diese Ansicht. Es giebt viele Ursachen. Ich erwähne Rothlauf des Gesichts, Rötheln, Pocken, Scharlach, die häufig acute Eiterung des Sacks verursachen. Die Behandlung muss wechseln, je nachdem das Leiden eitrig ist oder nicht, Eröffnung, Auslöffeln, Trennung von Verengerungen. Ich fürchte nicht die dicken Sonden für gewisse Fälle. Die Entfernung der Liddrüse ist nicht leicht, meine Erfahrung lehrt dies, v. Wecker hat uns nicht ein besseres Verfahren gegeben.

21. Marechal (Brest). Bei der Entfernung des Lidtheils der Thränendrüse ist das Einschneiden des Schläfenbandes vom Schliessmuskel nicht so zu fürchten, als man zu glauben scheint. Man begegnet so dem Krampf des Schliessmuskels, welcher eine der Hauptursachen der reflectorischen Ueberabsonderung der Thränendrüse abgiebt. Ich billige das methodische Zusammendrücken des Sacks durch den Kranken selbst, unter der Bedingung, dass die obere Oeffnung des Thränennasencanals frei ist. Ich füge hinzu, dass die gleichzeitige und starke Aspiration unerlässlich dazu gehört.

22. Terson. Es ist unmöglich, auf alles zu antworten. Die Eröffnung des oberen Canals bei Phlegmone hat mir nie üble Zufälle geliefert. Ich bewahre die Entfernung der Drüse für die Fälle, wo das Thränen bleibt nach Behandlung des Sacks. Der Erfolg hängt ab von genauer Diagnose und richtiger Wahl der Behandlungsart. — — H.

(Fortsetzung des Sitzungsberichtes folgt in der nächsten Nummer des C.-Bl.)

---

2) Französische Gesellschaft für Augenheilkunde. Sitzung vom 2. Febr. 1891. (Progrès méd.)

Poncet. Eitrige Bindehautentzündung durch Abraupen der Bäume.

Ursache ist ein Bacillus, der in das Protoplasma der Zellen eindringt, von 0,85 μ, und Colonien bildet, wie der Coccus von Neisser.

Oger de Speville. Jede Verwundung am Auge muss antiseptisch (?) gemacht werden. Ist das Auge inficirt, so muss man es mit dem Galvanocauter brennen und Einspritzung von $^1/_{20}$ ccm einer Sublimatlösung von 1:500—1000 machen.

König. Ueber Schläfen-Halbblindheit.[1]

Bei einer 22jährigen sank S nach fallsuchtähnlichen Anfällen, jedem Auge fehlte die Schläfenhälfte des Gesichtsfeldes, die Trennungslinie zog senkrecht durch den Fixirpunkt. Sehnerv blass, rechts mehr. Geruchsinn fehlt. Doppelbilder durch Lähmung der Einwärtsbewegung. Es handelt sich meist um eine Geschwulst an der Sehnervenkreuzung.

[1] So oder Scheuklappenkrankheit sage ich für „Hemianopsia temporalis". H.

Sitzung vom 3. März 1891.

Vignes zeigt ein Röhrchen zur Einspritzung des nicht eröffneten Thränenpunktes, mit Seitenöffnung.

Gorecki ist für die Schlitzung.

Erörterung über sympathische Augenentzündung.

Gillet de Grandmont. Seit 20 Jahren hat er nur wegen Neubildung das Auge entfernt. In allen anderen Fällen den vorderen Abschnitt abgetragen.

Vignes hat von der Sublimateinspritzung keinen Erfolg gesehen. Die Ausschneidung des Sehnerven ist sehr verletzend und führt zur Schrumpfung des Augapfels. Folglich besitzt nur die Ausschälung einen wirklichen Werth zur Verhütung der sympathischen Entzündung.

Valude hat von den Sublimateinspritzungen keinen Erfolg gesehen. In einem Falle von frischer sympathischer Entzündung nach Verletzung hat er Sublimat 1 : 500 in jedes Auge gespritzt, nach einigen Tagen hatte der Kranke $^1/_6$ seiner S verloren. In einem zweiten Falle von sympathischer Reizung hat er die Einspritzung erfolglos gemacht und von Hg-Einreibungen Erfolg gesehen. Die Resection erscheint ihm von zweifelhaftem Werth.

Abadie erklärt sich auch gegen die Resection. Es existirt kein Fall von sympathischer Entzündung, der dadurch geheilt ist. [So verstehe ich in dem kurzen Bericht des Progrès méd. diesen Satz. Denn dass die schwerste sympathische Entzündung heilen kann, habe ich gesehen und Jahre lang beobachtet.] Die Einspritzungen von Sublimat helfen nur in frischen Fällen. Er bespricht einen neuen Fall, wo das Brennen der Wunde und Einspritzen von Sublimat in die Bindehaut[1] von Nutzen war.

Galezowski erklärt die Methode für gefährlich. Eine 28jährige ist nach Verletzung des rechten Auges trotz Sublimatinjection in beide Augen vollständig erblindet. Er ist gegen die Resection und macht, wenn der Augapfel seine Gestalt behalten hat, die Ablösung (debridement); wenn er geschrumpft ist, die Ausschälung. H.

---

3) **Berliner medicinische Gesellschaft.** Sitzung vom 29. April 1891. (D. M.-Z.)

Haut- und Schleimhautpfropfung in der Augenheilkunde.

Herr Silex. Zum Ersatz von fehlender Haut kommen im Allgemeinen in Betracht: 1. Die Verwendung von Epidermis allein; 2. die Ersetzung der Epidermis und des Rete Malpighii nach Eversbusch; 3. die eigentliche Greffe dermique Reverdin's, bei welcher Epidermis, Rete Malpighii und der Obertheil des Papillarkörpers überpflanzt werden; 4. die Methode von Thiersch, der die glatte Lage des Stromas hinzufügt, und 5. die Transplantation von mehr oder weniger grossen Stücken der Haut.

Alle diese Verfahren sind von ihren Autoren auf das wärmste empfohlen. Aus zahlreichen experimentellen Untersuchungen geht indes hervor, dass das wesentlichste Moment für die Anfügung in den Zellen des Rete Malpighii gelegen ist. Nach Thiersch wird die Anheilung ohne Kittsubstanz vermittelt. Zwischen den Gefässen der Granulation und der transplantirten Haut stellt sich

---

[1] Leider steht meistens: Sublimateinspritzung in die Augen. Es ist doch sehr nützlich, genaue Angaben zu machen. Soll man auf dem besseren Auge nur in das Bindehautgewebe einspritzen? Ich verweise auf die nächste Nummer des C.-Bl. H.

eine Verbindung durch intercelluläre Räume her, welche das Blut weiter führen. Die implantirten, ursprünglich wachsgelben Hautstückchen zeigen schon nach 24 Stunden ein blassrothes Aussehen; am dritten Tage in der Regel hebt sich die Epidermis ab, am vierten Tage sind die Häutchen wie angewachsen, mit einem zart violetten Saum umgeben, von dem aus die Vernarbung rasch vorwärts geht.

Bekanntlich kann man die Hautstücke sowohl auf die frischen Wunden, wie auf trockene Granulationen, wie auf eine der Granulation beraubte Wunde pflanzen, stets aber erst nach sorgfältiger Blutstillung. S. hat im Laufe von 5 Jahren alle Methoden der Hautüberpflanzung bei Lidoperationen durchprobirt, aber ausschliesslich günstige Resultate nur nach den Methoden von Stellwag und Wolfe erzielt. Sein Verfahren war folgendes: Handelte es sich um ein Ectropion des unteren und oberen Lides auf einer und derselben Seite, so hält er eine gleichzeitige Operation beider Lider für nicht indicirt. Die implantirten Lappen schrumpfen so stark, dass man bei Lospräparirung des Lidrandes von der narbigen Fläche, soweit hier die Lidränder vernäht werden können, mit Sicherheit für die spätere Zeit auf ein mehr oder weniger grosses Recidiv rechnen kann; daher muss jedes Lid so weit gelockert werden, dass es weit über das andere hinüberragt, welches dann durch Suturen an der Wange oder Stirn befestigt wird. Es folgt die sorgfältigste Blutstillung. Der zu implantirende Lappen, welcher am besten vom Oberarm entnommen wird, muss mindestens um ein Drittel an Länge und Breite die Grösse des zu deckenden überragen. Quetschungen seiner Ränder z. B. durch Anfassen mit Pincetten und Contact mit desinficirenden Flüssigkeiten sind sorgfältig zu vermeiden. Nach der Präparirung der Theile erfolgt die Entfernung alles subcutanen Fettgewebes. Der Lappen verkleinert sich dabei derartig, dass er jetzt die Grösse des Substanzverlustes deckt.

Bei unebener Beschaffenheit der Implantationsfläche, z. B. in Folge von Narbenzügen, werden diese excidirt. Eine genaue Adaptirung der Wundränder hält S. für überflüssig; er legt entweder gar keine Sutur oder doch nur 3—4 an und sucht die Fixation einmal durch einen gut angelegten Binoculus, andererseits dadurch zu erreichen, dass er die gesunde Haut etwas unterminirt und den Lappen darunter schiebt.

Zur Vermeidung von Verschiebungen und zur Erleichterung des Verbandwechsels legt S. auf den Lappen Staniol oder ein Goldschlägerhäutchen. Der Verband bleibt 5—6 Tage liegen, es folgt ein zweiter und dritter, und in ca. 3 Wochen ist gewöhnlich die Heilung erreicht. Heilt der Lappen nicht an, so kann man die Vernarbung abwarten oder man implantirt nach Abkratzung der Granulationen kleine Hautstücke. Alle Eingriffe erfolgen unter antiseptischen Cautelen. Durch die beschriebene Art des Vorgehens hat S. mehrere recht glückliche Ausgänge erzielt. Er stellt zwei derartige Patienten vor. Der eine hatte in Folge ausgedehnter Brandwunden totales Ectropion der beiden Lider rechterseits erlitten und wurde 9 Mal ohne wesentlichen Erfolg operirt. Im April 1890 constatirte S. folgenden Status: Die ganze obere rechte Gesichtshälfte ist in eine weissliche glänzende Narbenmasse umgewandelt. Auf der Wange bogenförmig bis zum Munde verlaufende narbige Einziehungen. Beide Lider rechts vollständig ectropionirt; die wenigen Cilien des Oberlides haften am Arcus superciliaris, die des unteren auf der Oberkiefergegend. Der Bulbus liegt frei, Cornea intact. Die Lidränder wurden durch einen ihnen parallelen Schnitt beweglich gemacht und durch drei Seidenfäden miteinander vernäht. Zwei die ganze Dicke der Haut einnehmende, vom Fett sorgfältig gesäuberte

Lappen vom Oberarm wurden nach sorgfältiger Blutstillung auf die beiden Defecte implantirt und jeder durch ca. 30 Seidenfäden befestigt. Heilung in 3 Wochen. Nach 4 Wochen bildete sich in Folge starker Lappenschrumpfung am Unterlid wieder ein Ectropion aus, in Folge dessen 11. Operation. Ende Juni 1890 lockerte S. den Lidrand so weit, dass er über der Mitte des Oberlides zu liegen kam und befestigte ihn durch Suturen an der Stirn. Der aus dem Oberarm entnommene Lappen, welcher eine Breite von 6 cm und eine Länge von 9 cm hatte, wurde durch nur drei Suturen am Lidrand, sowie durch theilweise Unterschiebung unter die stehengebliebene Haut befestigt. Vollständige Heilung. — Im zweiten Falle wurde ebenfalls wegen totalen Narbenectropions des rechten Oberlides ein aus dem Oberarm entnommener, 8 cm langer, 5 cm breiter Lappen in der geschilderten Weise transplantirt und vollständige Heilung erzielt.

Schliesslich berichtet S. noch über Heilung eines Falles von bis zur Mitte der Pupille reichendem, flächenförmigem Symblepharon. Durch Implantation von Kaninchenconjunctiva gelang es ihm vor $^3/_4$ Jahren, das Symblepharon im Bereich der Hornhaut und des grössten Theils des Unterlides zu heben und freie Beweglichkeit des Bulbus herzustellen, sowie eine dauernde Sehschärfe von $^6/_{18}$ zu schaffen. In vielen anderen Fällen blieb eine solche Implantation meist ohne dauernden Erfolg. Am meisten Aussicht scheint noch die Verwendung gestielter Lappen zu bieten, welche an ihrer dem Bulbus zugekehrten Hautseite eine schleimhautähnliche Beschaffenheit annehmen. Aber auch hier sind die Schrumpfungen ganz excessive.

Herr Hirschberg legt gar keinen Werth auf die Einpflanzung von Kaninchenconjunctiva; er bedient sich zur Beseitigung der flächenhaften Anwachsung der menschlichen Mundschleimhaut und hat auf diese Weise bleibende Erfolge erzielt. Ebenso durch Einpflanzung stielloser Hautlappen aus dem Oberarm.

---

4) **IV. Congress russischer Aerzte.** Section für Ophthalmologie. Sitzung vom 4. Januar 1891. (St. Petersburger med. Wochenschr. 1891. Nr. 2.)

Nach Eröffnung der Sitzung durch den Sectionsvorstand Prof. G. F. Braun wird Prof. A. W. Chodin (Kiew) zum Ehrenpräsidenten gewählt.

J. J. Medwedęw. „Ueber die Beziehungen zwischen Trachom und Follicularcatarrh". Ref. giebt zunächst eine Uebersicht der Literatur der beiden Erkrankungen (Symptomatologie, Aetiologie, Infectiosität), mit besonderer Berücksichtigung der Controverse zwischen Unitaristen und Dualisten; auf Grund eigener Beobachtungen glaubt er die Scheidung zwischen Trachom und Conj. follicularis aufrecht erhalten zu müssen. Ref. hat im Winter 1889—1890 in Kronstadt 3686 Matrosen und im Sommer 1890 1069 Mann vom Marine-Artilleriecommando auf Conjunctivalerkrankungen untersucht. Bei den ersteren fand sich: Trachom 22 Mal, ohne Hornhautcomplicationen, mit sehr protrahirtem Verlauf und grosser Resistenz gegen die therapeutischen Massnahmen; Folliculose 311 Mal, davon 30 Mann in 2—3 Wochen völlig geheilt. Bei den Artilleristen: Follikel 123 Mal, davon a) 94 nur an den unteren Lidern, b) 13 an den unteren Lidern und in der Uebergangsfalte, c) 14 an der Conj. tarsi (graue Flecken). Im Laufe des Sommers kamen zur Heilung: von der ersten Kategorie (a) 59, von der zweiten (b) 5, von der dritten (c) nur einer. Ausserdem hat Ref. in Gemeinschaft mit Ljubinski noch 7811 Mann untersucht: Follikel 659, von denen jedoch nach 4 Monaten nur 56 Ungeheilte zurückblieben.

Discussion. Loshetschnikow. Trachom und Follicularcatarrh sind zwei getrennte klinische Einheiten. Ersteres ist infectiösen Ursprungs und charakte-

risirt sich als weitgehende Störung des anatomischen Gefüges der Conj., mit Ausgang in Narbenbildung. Die Follikel dagegen sind normale Elemente der Conj., sie kommen auch in der kranken Conj. vor, das ist aber zufällige Coincidenz; letzteres gilt auch für Trachom, welches wohl nichts anderes, als eine folliculäre Form der eiterigen Conjunctivitis ist. Die Therapie soll nicht die Follikel, sondern die Grundkrankheit angreifen. Gegenwärtig werden, auf Grundlage der vermeintlichen Identität beider Formen, die Kranken beider Arten gemeinschaftlich von den Gesunden isolirt, und inficiren sich die an Folliculose Leidenden mit Trachom; sobald die Trachomatösen auch von den mit Folliculose behafteten getrennt werden, kann von einer erfolgreichen Bekämpfung des Trachoms in der Armee die Rede sein. Dolshenkow vertheidigt den Standpunkt der Unitaristen und führt Beobachtungen an, an denen notorisch trachomatöse Infection bei den Inficirten sich als sog. Follicularcatarrh manifestirt. Der sog. Follicularcatarrh ist nur Anfangsstadium des Trachoms. Sawadski referirt eine Beobachtung über directe Infectiosität des vermeintlich unschuldigen Follicularcatarrhs. Gurwitsch. Der Follikel ist das Charakteristicum des Trachoms; wo keine Follikel vorhanden, da giebt's auch kein Trachom. Maklakow. Die Grundlage des trachomatösen Processes ist der ulceröse Zerfall des Follikels. Chodin (Schluss der Debatte). Trachom und Follicularcatarrh sind nur verschiedene Entwickelungsgrade einer Krankheit,[1] der Conj. folliculosa. Daher der Name Trachom am besten zu streichen. Worauf der Unterschied im klinischen Verlauf beruht, ist gegenwärtig nicht genau zu präcisiren.

Sitzung vom 7. Januar.

Ehrenpräsident: J. J. Kazaurow (Jaroslaw).

1) J. F. Wolkow. „Beiträge zur Lösung der Frage von der Cataractextraction ohne Iridectomie". Nachdem Ref. über 1009 im Laufe von 11 Jahren nach der Graefe'schen Linearmethode mit Iridectomie nach oben (5 % Vereiterungen, 18 % Nachstare, 12 % Nachoperationen) berichtet hat, schildert er ein an 225 Augen (bei 135 Personen) erprobtes Operationsverfahren ohne Iridectomie. Der ganze Schnitt kommt in die Hornhaut zu liegen, 0,5 mm oberhalb oder unterhalb des oberen Randes der nicht erweiterten Pupille. Ein- und Ausstich in der Hornhautperipherie, 0,5 mm unter dem Niveau der voraussichtlichen Schnittlinie; das Messer wird durch langsame Drehung aus der zur Irisfläche parallelen Ebene in eine zu derselben senkrecht stehende gebracht. Dabei wird jegliche Blutung vermieden. Der Schnitt soll stets für den Austritt des Stares, selbst in der Kapsel, ausreichend gross sein. Nach Eröffnung der Kapsel mit dem Cystitom, bisweilen aber auch ohne vorausgehende Kapselspaltung (23 Fälle), wird durch das übliche Manöver die Cataract herausbefördert. Austritt der Cataract, angeblich sehr leicht, mindestens ebenso einfach, wie bei der peripheren Linearextraction. Pupillargebiet rein, Pupille rund, mehr oder weniger regelmässig. Auf 225 Operationen, die Ref. in der Regel an beiden Augen zugleich ausführt, hat er 4 Verluste gehabt (darunter 1 Secundärglaucom). Complicationen: 20 Mal verlangsamte Wundheilung, 88 Mal Iritis, 33 Mal Irisincarceration. In 221 Fällen war S. nicht unter $^{20}/_{200}$; Nachstarbildung kein einziges Mal beobachtet (?). Zum Schluss bedauert Ref., über 1000 Augen durch Iridectomie verstümmelt zu haben und empfiehlt „seine Methode" als eine dem Endziel eines jeden Chirurgen (Erhaltung der runden Pupille) entsprechende.

Discussion. Chodin. Die vom Ref. empfohlene Methode ist die alte

[1] Diese schwierige Frage ist in Trachom-Gegenden schwer zu entscheiden. H.

belgische, ihrer vielen Nachtheile wegen längst verlassene. Dank dem durch das Hornhautcentrum gehenden Schnitt entsteht ein bedeutender As und muss die Linse bei dem Austritt eine sehr starke Drehung machen, wobei ein Druck auf das Corp. vitr. ausgeübt wird. Ch. wundert sich daher über die überaus geringe Frequenz von Glaskörperabfluss, die Ref. angiebt; auch bezweifelt er die Angabe des Ref. bezüglich des stetigen Ausbleibens einer Secundärcataract. — Krjukow bemerkt, dass das Endziel der Staroperation nicht die runde Pupille, sondern das Sehvermögen sei; von diesem Standpunkte aus sei eine Methode, die so viel Complicationen bedingt (s. oben) durchaus nicht empfehlenswerth. Die trotz derselben merkwürdigerweise sehr günstigen Resultate seien ein weiterer Beweis für die Toleranz des Auges gegen schwere Traumen. K. hält sich an die Extraction mit Iridectomie. Loshetschnikow: Theoretisch genügt die von W. vorgeschlagene Methode in keiner Weise den Bedingungen, welche zum freien Austritt der Linse und zur glatten Wundheilung nothwendig; dass sie practisch unzweckmässig, hat man schon längst bei dem sehr ähnlichen Küchler'schen Schnitt erfahren. Die trotz der häufigen Complicationen erzielten functionellen Resultate sprechen allerdings für W., sie können sich aber durchaus nicht mit dem Effecte der Lappenextraction messen; es wird auf Knapp hingewiesen (V. > 0,1 in 96 %; Verlust 1 %). L. kann die von W. angegebenen Vortheile seiner Methode nicht bestätigen, in der Frage nach der Iridectomie beherzigt er aber vollständig den Ausspruch Hirschberg's, dass derjenige, der die einfache Extraction gemacht habe, nicht wieder zur combinirten zurückkehren werde. L.'s Resultate (Verlustziffer und V.) sprechen zu Gunsten des einfachen Lappenschnittes. — Kazaurow erwartet von der Ausspülung der Vorderkammer bei der einfachen Extraction wesentlichen Nutzen; auf seine diesbezügliche Anfrage erwidert Ref., er habe die Auswaschung in seinen Fällen für unnöthig gehalten. — Adelheim glaubt, dass die gleichzeitige Operation an beiden Augen, wegen des meist zweifelhaften aseptischen Zustandes der Conjunctiva, sehr gewagt und unstatthaft sei.

Nach Abschluss der Discussion über Starextraction übernimmt A. Natanson (St. Petersburg) das Präsidium.

2) J. J. Kazaurow. „Zur Behandlung des Trachoms". Es giebt kein Specificum, welches das Trachom in allen seinen Formen und Stadien zu heilen im Stande wäre. Die sichersten medicamentösen Mittel sind Argent. nitr. und Cupr. sulfur., deren Anwendung auch vom bacteriologischen Standpunkte aus gerechtfertigt. Sie reichen in relativ frischen Fällen mit zahlreichen, aber nicht allzugrossen Follikeln vollständig aus, Hornhautulcerationen contraindiciren nicht die Anwendung der Silberlösung, diese übt im Gegentheil einen sehr günstigen Einfluss auf die Hornhautprocesse aus, so hat Verf. durch starke Lösungen (bis 5 %) Geschwüre zur Heilung gebracht, welche jeglicher Therapie (Atropin, Jodoform u. A.) widerstanden hatten. Vielfach ist der üble Ausgang von Hornhautulcerationen durch das Vorurtheil bedingt, dass Entzündungen und Geschwüre der Cornea die Anwendung von Reizmitteln contraindiciren. Für die Fälle, wo der trachomatöse Process beiden Mitteln nicht weicht, sind zahlreiche therapeutische und chirurgische Massregeln vorgeschlagen worden. Unter den letzteren giebt Ref. dem scharfen Löffel den Vorzug vor den Schröder'schen Pinseln; beide Methoden kürzen allerdings die Heilungsdauer bedeutend ab, setzen aber leider neue Bedingungen zur Narbenbildung in der Conjunctiva. Diese Narbenbildung soll nach K. bei der unmittelbaren Massage der Conj. (Costomiris) vermieden werden. Ref. verfährt folgendermassen: Das ectropionirte Lid wird mit feinem Borsäurepulver bestreut und letzteres mit der Finger-

kuppe auf der Conj. verrieben; hierauf Abwaschung der Conj. mit 4 procentiger Borsäurelösung. In der ersten Zeit findet dabei Blutung statt, in den weiteren Sitzungen aber nur Hyperämie und gesteigerte Durchfeuchtung der Conj. Die von Costomiris angegebene rapide Heilung (in einigen Tagen) hat Ref. nie gesehen; es handelt sich stets um Wochen oder Monate. Die Massage eignet sich als circulationsbeförderndes Agens speciell für torpide Trachomformen; mit Hülfe derselben wird die Conj. für die erfolgreiche Einwirkung der üblichen Mittel vorbereitet. Bei Pannus hat Ref. die Massage der Cornea versucht, aber ohne eclatante Erfolge. Besser wirkt dabei Antipyrin als Augenpulver; die Reaction ist eine recht erhebliche. Es ist als weniger gefährliches Mittel dem Jequirity-Infus unbedingt vorzuziehen. Veraltete Fälle im Narbenstadium und mit Xerophthalmus behandelt Ref. mit permanenten Berieselungen mit Creolinemulsion (1—2 %), welche tropfenweise aus einem Irrigator in die geöffnete Lidspalte fällt. In der ambulatorischen Praxis werden statt dessen Creolintropfen (alle halbe Stunden einzuträufeln) verordnet.

Discussion. Mjassnikow hat beim Ausquetschen der Follikel mit der Pincette gute Erfolge gesehen; Ref. bemerkt dazu, dass das, trotz Cocain, ein sehr schmerzhafter Eingriff. Adelheim ist mit den Schröder'schen Pinseln sehr zufrieden. Heilungsdauer 8—10 Tage, keine makroskopisch sichtbaren Narben. Natanson bestätigt auf Grundlage einer grossen Beobachtungsreihe (mehrere Hunderte von Fällen in der St. Petersburger Augenheilanstalt), dass das Ausbürsten der Conj. nach v. Schröder in passend gewählten Fällen die Heilungsdauer bedeutend abkürzt und keine Narben setzt. Nikoljukin braucht statt der Schröder'schen Pinsel ein Instrument, welches dem zur Tätowirung der Cornea gebrauchten sehr ähnlich (Demonstration). Prawossud bestreitet die vom Ref. urgirte Narbenbildung. Das Ausquetschen ist namentlich für die Uebergangsfalte geeignet, da man hier mit dem Pinsel schwer ankommt. Darauf erwidert Natanson, dass man bei einiger Uebung (indem man den Finger mit dem Unterlid unter das ectropionirte Oberlid schiebt) den Fornix vollständig herauswälzen kann. Loshetschnikow. Unter den chirurgischen Methoden ist das Ausquetschen die beste, Cupr. sulf. ist ein unsicheres Mittel. Lapis ist bei eiteriger oder schleimig-eiteriger Secretion indicirt, bei Trach. sicc. und insbesondere bei Pannus braucht L. Jequirity. Die vom Ref. empfohlene Massage ist zu den chirurgischen Eingriffen zu zählen, das krystallinische Pulver wirkt ähnlich dem Pinsel. Ref. hat das Jequirity seiner ungleichmässigen und zuweilen gefährlichen Wirkung wegen (T. bis 40° und höher. Erysipelas) verlassen. Sserebrennikowa wünscht eine Erläuterung der Indication zur Ausschneidung der Uebergangsfalten, worauf Ref. berichtet, dass er dieselbe nur dann braucht, wenn die Falte beim Fctropioniren des Lides als ödematöser Wulst sich präsentirt.

Sitzung vom 8. Januar.

Ehrenpräsident: S. W. Denotkin (Rjasan).

1) M. S. Gurwitsch. „Ueber hyaline Bildungen im Nerv. optic. und in der Retina". Die bei Brightikern vorkommenden, in Bezug auf Grösse und Zahl sehr variablen Concretionen haben einen geschichteten Bau und sitzen im Gewebe des Opticus; letzterer wird auseinander gedrängt und die Lamina cribr. nach hinten verschoben.

2) Derselbe. „Die histologischen Veränderungen der Retina und Chorioidea bei Morb. Brightii" haben genau denselben Charakter wie die entsprechenden Veränderungen in der Niere; der interstitielle Process beginnt

an den Gefässen der Chorioidea als hyaline Entartung der Wandungen, welche Thrombose und Hämorrhagien bedingt. Hierauf erkranken auch die Retinalgefässe. (Das anatomische Material stammt aus der Heidelberger medicinischen Klinik.) Demonstration der Präparate erfolgt nach dem zweiten Vortrag.

3) A. W. Natanson. „Ueber die Thiersch'schen Hauttransplantationen in der Augenchirurgie". (Der in Gemeinschaft mit Dr. Th. v. Schröder ausgearbeitete ausführliche Bericht über die in der St. Petersburger Augenheilanstalt ausgeführten Transplantationen ist zum Druck bestimmt.)

Discussion. Chodin bezweifelt die Vorzüge der dünnen Lappen den dickeren, die gesammte Haut enthaltenden gegenüber; bei Trichiasis sei die doppelte Transplantation vorzuziehen, da hierbei der Spasmus des Orbicularis aufgehoben werde. Gilus hat sich in einem Falle von doppelseitigem Verbrennungsectropium (Klinik des verstorbenen Dr. Knie) von der Vorzüglichkeit der Th.'schen Methode überzeugt. Kazaurow frägt, ob Lappenverschiebung häufig und weshalb keine Naht; Ref. erwidert, die Anheilung erfolge stets prompt ohne Naht, daher sei letztere überflüssig, Lappenverschiebung sei bei sorgfältigem Verbandwechsel zu vermeiden. In einem Falle wurde der am Wachstaffet festgeklebte Lappen abgerissen. Loshetschnikow hält die Transplantation in Verbindung mit Jaesche-Arlt für die beste Trichiasisoperation, hat aber in solchen Fällen nicht immer Anheilung der Haut erzielt. Zur besseren Fixirung braucht L. Nähte (nach Dr. Schliomowitsch), die jedoch nicht durch den Lappen, sondern oberhalb desselben, ihn überbrückend, angelegt werden. Denotkin schliesst die Debatte mit der Bemerkung, dass mit der Thiersch'schen Methode die Frage nach der Beseitigung des totalen Entropium endlich eine befriedigende Lösung gefunden.

4) R. L. Adelheim. „Ueber reflectorische Neurosen ocularen Ursprungs". Ref. hat in ca. 100 Fällen den Zusammenhang zwischen mehr oder minder schweren nervösen Störungen und Refractionsanomalion (M., H., As) beobachtet; Allgemeinsymptome: allgemeine Erregbarkeit, Kopfweh, Schwindel, zuweilen Unvermögen zu gehen, Migräne, Neuralgien, Zuckungen in den Gesichtsmuskeln, Agoraphobie etc. Nach Verordnung der entsprechenden Gläser wichen die bis dahin erfolglos behandelten Leiden. Acht Krankheitsgeschichten werden ausführlicher referirt. Sobald die Brille fortgelassen wird, stellen sich die Symptome wieder ein. Aehnliches ist bereits von Wigleworth und Bickerton (Brain 1889) und Stevens berichtet worden. Schlussatz: die Neuropathologen müssen der genauen (functionellen) Untersuchung des Auges die gleiche Aufmerksamkeit widmen, wie das rücksichtlich der Genitalien, des Ohres, der Nase etc. geschieht.

Discussion. Maklakow nimmt an, dass die betreffenden Störungen eher von Accomodationsanomalien abhängig seien. Wolkow sieht keinen directen Zusammenhang, da die Ametropie meist schon angeboren.

5) S. N. Loshetschnikow demonstrirt eine von ihm construirte Kapselpincette.

6) A. A. Bogoslowski. „Ueber ophthalmoskopische Refractionsbestimmung in den Schulen". Von 22 Zöglingen der geistlichen Schule: M.: mit Brillen 22 %, mit dem Ophth. nur 9 %. H.: Brillen 7 %, Ophth. 26 %; As 12 %; Anisometr. 4,5 %. Auf 494 Zöglinge des Seminars; M.: Brillen 37 %, Ophth. 26 %; H.: Brillen 7 %, Ophth. 19 %, As und Anisom. je 4 %. Daher der Schluss: Massenuntersuchung behufs genauerer Prüfung nicht mit Gläsern, sondern mit dem Refractionsspiegel vorzunehmen.

Discussion. Maklakow und Prawossud stimmen mit dem Ref. bezüglich der Genauigkeit der ophthalmoskopischen Prüfung überein; Chodin bezwei-

felt die Correctheit desselben im Allgemeinen(??), da hierbei nicht die Refraction der Mac. lut., sondern die des Sehnervenkopfes bestimmt werde, daher die Sciaskopie vorzuziehen. Loshetschnikow proponirt, die H. mit dem Spiegel, die M. mit Gläsern zu bestimmen.

5) **Wissenschaftliche Verhandlungen der Dorpater medicinischen Facultät.** Sitzung vom 27. Februar 1891. (St. Petersburger med. Wochenschr. 1891. Nr. 11.)

Herr Barfurth berichtet über im vergleichend anatomischen Institut ausgeführte Untersuchungen.

Zur Entwickelung des Pigmentepithels der Retina, von A. Ucke. Nach der übereinstimmenden Angabe der Autoren schneidet die Pigmentirung des äusseren Blattes der secundären Augenblase am Uebergang der Blase in den Stiel ab. Ucke fand nun sowohl beim Schaf als beim Hühnchen, dass in einem gewissen Stadium der Entwickelung die Pigmentirung ziemlich weit auf den Augenblasenstiel übergreift, nachher aber wieder verschwindet. Die Pigmentbildung tritt an der dorsalen Seite zuerst auf und schreitet von dort aus nach allen Seiten fort. Ucke sieht in dem zeitweiligen Uebergreifen der Pigmentirung auf den Augenblasenstiel eine „ontogenetische Reminiscenz an die Phylogenie", die uns zeigt, dass bei niederen Wirbelthieren überhaupt eine stärkere Pigmentirung des Sehorgans auftritt.

Journal-Uebersicht.

I. Annales d'oculistique. 1891. Januar-Februar.

1) **De l'amblyopie congénitale**, par le Dr. Georges Martin (Bordeaux).

Verf. ist der Ansicht, dass die angeborene Amblyopie weder durch anatomische Verhältnisse bedingt ist, noch durch fortgesetzte seelische Unterdrückung eines Bildes, sondern dass sie die Consequenz ist einer speciellen Anästhesie der Netzhaut. Bei Astigmatismus existirt eine specielle Anästhesie der Netzhaut für gewisse Meridiane, die nie deutliche Bilder erhalten, und das hat statt in Fällen, in welchen auch in der Jugend der corrigirende dynamische Linsenastigmatismus nicht völlig ausreicht. Ebenso resultirt sogenannte angeborene Amblyopie aus uncorrigirter Hypermetropie und einseitiger starker Myopie. Als weitere begünstigende Momente kommen in vielen Fällen dazu noch der Nichtgebrauch eines Auges bei monolateraler Amblyopie und die Blutüberfüllung der Netzhaut bei bilateraler Amblyopie. Die Besserung der Amblyopie, die durch Gebrauch und Uebung des amblyopischen Auges erreicht wird, ist um so grösser, je geringeren Antheil an der Amblyopie die sogenannte Anästhesie der Netzhaut nimmt. Unsere Pflicht ist es deshalb, diese Anästhesie der Netzhaut nicht zu sehr einwurzeln zu lassen, indem wir in möglichst frühem Lebensalter alle Factoren entfernen, die geeignet sind jene Anästhesie zu erzeugen und zu erhalten.

2) **Repartition géographique du trachome, immunité relative de la race celte**, par le Dr. Chibret, (Clermont-Ferrand).

Verf. hatte früher die Beobachtung gemacht, dass das Trachom seine Infectiosität einbüsst in den Gegenden Frankreichs, die über 200 m hoch liegen. Indem er zu ergründen suchte, was die Ursache dieses Verhaltens sei, fand er,

dass in den bezeichneten Gegenden Leute celtischer Rasse sitzen und stellte nun weitere Untersuchungen über diese Frage auch in anderen Ländern an. Er kommt nun auf Grund dieser Forschungen zu dem Satz, dass das trachomatöse Virus, welches schon ein sehr schlechtes Entwickelungsfeld bei dem Celten findet, nach Weiterimpfung von dem Celten auf einen anderen Celten alle Virulenz zu einer weiteren Entwickelung verliert. (Verf. rechnet übrigens sonderbarer Weise die Einwohner von Bayern und Württemberg, wahrscheinlich weil vor der Völkerwanderung die celtischen Vindelicier hier sassen, zu den Leuten celtischer Abstammung und Rasse!)

3) **Nouvelles recherches pour servir à l'étude de la conduite à tenir en présence d'un oeil en plein phlegmon**, par le Dr. F. Boé.

Verf. hält die Enucleation eines Auges bei florider Panophthalmie für irrationell, insofern durch die Operation dem bei der Panophthalmie besonders betheiligten Streptococcus zahlreiche Wege zur Allgemeininfection geöffnet werden.

4) **Nouveaux documents sur l'ophtalmie sympathique**, par le Dr. Ch. Abadie.

Verf. theilt einen Fall mit, in welchem entgegen der Ansicht von de Wecker, dass eine zeitige Sehnervenresection im Stande sei, den Ausbruch der sympathischen Ophthalmie zu verhindern, trotz Enucleation und darauf folgender Sehnervenresection gleich nach Ausbruch der sympathischen Ophthalmie die Erblindung des zweiten Auges nicht verhindert werden konnte. Die einfache Ausschneidung eines Gewebsstücks sei eben kein Schutz gegen das Weiterwandern von Mikroben.

Es folgen **Referate** und **Sitzungsberichte**. Dr. Ancke.

II. Revue générale d'ophtalmologie. 1891. Januar.

1) **À propos du mécanisme de l'infection après l'opération de cataracte**, par le Dr. Chibret (Clermont-Ferrand).

Verf. macht darauf aufmerksam, dass nicht de Wecker, sondern er zuerst eine Erklärung für die grössere Gefährlichkeit der Operationen, bei welchen eine Oeffnung der vorderen Linsenkapsel vorgenommen wird, gegeben habe, indem er schon 1884 behauptet und später experimentell bewiesen habe, dass die aufgequollene Linsenmasse für die Mikroben ein ungleich günstiger Nährboden sei, als das reine Kammerwasser.

2) **Nouvelle série d'ablations de la glande lacrymale palpébrale, réglementation du procédé opératoire, considérations physiologiques sur la sécrétion lacrymale**, par le Dr. Chibret.

Verf. hat in einer neuen Reihe von Fällen gegen hartnäckige Epidrose die Entfernung der Thränendrüse ausgeführt. Der Erfolg ist um so entschiedener, je mehr vom Drüsengewebe entfernt wird. Von 14 Operationen waren 9 einfache Ausschneidungen; davon waren 4 erfolgreich, in 5 Fällen aber blieb ein Theil des Thränens zurück. Der Erfolg sowie der Misserfolg waren schon am nächsten Tage zu erkennen und blieben definitiv. In weiteren 4 Fällen, die ebenfalls nach Abtragung des Drüsengewebes unbefriedigendes Resultat

gaben, zerstörte Ch. die zurückgebliebenen Drüsentheile mit dem Thermocauter und beseitigte dadurch in 3 Fällen den noch bestehenden Rest des Thränens, während im vierten Falle der Erfolg negativ war. In einem letzten Falle endlich versuchte Verf. aber mit schlechtem Erfolg nur mit dem Thermocauter die Drüse zu zerstören. In dem oben erwähnten Falle, der trotz Excision und Cauterisation sich nicht besserte, glaubt Verf. eine Anomalie der palpebralen Partie der Drüse annehmen zu müssen. Verf. glaubt auch, dass die beiden Partien der Drüse verschiedene physiologische Function haben und zwar nimmt er an, dass die orbitale Partie die constante Befeuchtung des Augapfels besorge, während die palpebrale Partie nur intermittirend und reflectorisch bei Gemüthsbewegungen secernire. — Zum Schluss beschreibt Verf. noch sein Operationsverfahren genauer.

3) **Sur une nouvelle méthode blépharoplastique pour remplacer une paupière entière après l'extraction d'une tumeur,** par le Dr. Boleslas Wicherkiewicz (Posen).

4) **Un cas d'acromégalie avec symptomes tabétiques et hemianopsie temporale bilatérale,** par le Dr. Debierre.

Es folgen **Referate.** Dr. Ancke.

Vermischtes.

1) Ueber das Wort Pupille. Als Woolhouse zuerst, im Anfang des vorigen Jahrhunderts, die Anregung zur Bildung einer künstlichen Pupille gab, schärfte er seinen Zuhörern das Wort des Psalmisten ein: Custodi me sicut pupillam in oculo. (Vgl. Mauchart, de pupillae phthisi etc.; Haller, disput. chir. I, 470.)

Heutzutage, wo wir, nach manchem Fortschritt und mancher Irrung, die überflüssige und selbst schädliche Vergrösserung der Pupille bei Star, bei Hornhautnarben zu vermeiden gelernt haben, fällt uns jenes Wort wieder ein; und als Mitglieder eines gelehrten Standes suchen wir zur Quelle vorzudringen. Ich verdanke die folgende Bemerkung 1) Herrn F. Perles, Primaner in München, und die Bemerkung 2) seinem Vater, Herrn Dr. Perles.

1. 5. Buch Moses 32, 10: יִצְּרֶנְהוּ כְּאִישׁוֹן עֵינוֹ „Er hütet es wie seinen Augapfel".

Spr. Salom. 7, 2: שְׁמֹר מִצְוֹתַי וְחִיֵּה וְתוֹרָתִי כְּאִישׁוֹן עֵינֶךָ „Bewahre meine Gebote und lebe und meine Lehre wie deinen Augapfel".

Ps. 17, 8: שָׁמְרֵנִי כְּאִישׁוֹן בַּת עָיִן „Behüte mich wie den Augapfel".

Klagelieder 2, 18: אַל תִּדֹּם בַּת עֵינֵךְ „Es ruhe nicht dein Augapfel".

Zacharia 2, 12: הַנֹּגֵעַ בָּכֶם נֹגֵעַ בְּבָבַת עֵינוֹ „Wer euch antastet, tastet seinen Augapfel an".

a) אִישׁוֹן heisst eigentlich das Männchen, wie im arabischen انسان العين „der Mann im Auge", d. h. die Pupille. Ebenso im Koptischen.

b) בַּת עַיִן heisst eigentlich „Tochter (Mädchen) des Auges", wie griechisch κόρη, lateinisch pupa, pupula, pupilla.

Diez, Lexicon der romanischen Sprachen, führt unter Ninno I, S. 291 aus verschiedenen Sprachen Beispiele an, dass dasselbe Wort einerseits Mädchen

und andererseits Pupille bedeutet: „span. niña, kat. prov. nina; so aber auch port. menina, ven. putina, romagn. bamben, sicil. vavaredda, pic. papare, alban. bebezę. Der Provenzale sagt für Pupille auch anha, Lämmchen".

2. Persisch heisst die Pupille: mardum ǵeschm, der Mann im Auge; ferner: bebek, was sowohl Pupille als Kind bezeichnet.

3. Die richtige Erkenntniss der Ursache dieser Namengebung ist ziemlich alt. Plato Alc. I, p. 133 A *Ὅτι τι τοῦ ἐμβλέποντος εἰς τὸν ὀφθαλμὸν τὸ πρόσωπον ἐμφαίνεται ἐν τῇ τοῦ κατόπτρῳ ὄψει ὥσπερ ἐν κατόπτρῳ, ὃ δὴ καὶ κόρην καλοῦμεν.* Wenn Jemand in das Auge eines andern hineinschaut, so erscheint ihm in der Sehe des andern, wie in einem Spiegel, sein eigenes Bild, das man Kindchen zu nennen pflegt.

2) Ophthalmologische Gesellschaft 1891 (Heidelberg). Einladung zu den diesjährigen Sitzungen am 14., 15. und 16 September. Erste Sitzung: Montag den 14. September Morgens 9 Uhr. Die weiteren Sitzungen finden statt: Montag den 14. Sept. Nachmittags 3 Uhr; Dienstag den 15. Sept. Vormittags 9 Uhr; Mittwoch den 16. Sept. Vormittags 9 Uhr und Nachmittags 3 Uhr. Dienstag den 15. Nachmittags: freie Vereinigung und Ausflüge.

Bibliographie.

1) Jahresb. d. Ophthalm. (Nagel-Michel) f. 1889. (606 + 92 S.) Tübingen 1890, Laupp'sche Buchh.

2) Ueber den Einfluss des technischen Unterrichts auf das Sehvermögen hat A. Lawrentjew einen Aufsatz in „Westnik obschtschestw. gigieny, ssudebn. i prakt. mediz." veröffentlicht. Verf. der schon in einer früheren Arbeit nachgewiesen hat, dass der Procentsatz der Myopen unter den Realschülern ein grösserer ist, als unter den Gymnasiasten, theilt jetzt die Resultate mit, die er durch Untersuchung von Angehörigen solcher Lehranstalten gewonnen hat, welche technischen Unterricht ertheilen: Beim technischen Zeichnen und Kunstzeichnen verschwinden die vorhanden gewesenen geringen Grade von Uebersichtigkeit, es entwickelt sich fortschreitende Kurzsichtigkeit, Insufficienz der Interni mit secundärem Auswärtsschielen und schliesslich Refractionsdifferenz, weil durch Neigen des Kopfes nach der einen Seite das normale binoculare Sehen verloren geht. Beim Graviren auf Kupfer, Stahl und anderen Metallen entwickelt sich nicht sowohl Kurzsichtigkeit, als vielmehr Schielen, das den binocularen Sehact aufhebt. Bei der Buchdruckerei geht alle Ueber- und Normalsichtigkeit in Kurzsichtigkeit über. (Dieser Befund ist in Anbetracht des kleinen hier vorliegenden Materials nicht beweiskräftig.) Die Beschäftigung mit weiblichen Handarbeiten scheint ebenfalls stark zur Entwickelung der Kurzsichtigkeit beizutragen, insofern Verf. bei den Schülerinnen der Arbeitsschule 10 % mehr Myopen fand, als bei den Schülerinnen der städtischen Mädchenschule. (Zeitschr. f. Schulgesundheitspflege. 1890. Nr. 11.) Dr. Ancke.

3) Die Steilschriftfrage in den Wiener Bezirkslehrer-Conferenzen, von Emanuel Bayr, Schulleiter und Lehrer der Kalligraphie in Wien. (Zeitschr. f. Schulgesundheitspflege. 1890. Nr. 12.) Verf., welcher nach Versuchen an der ihm unterstellten Anstalt sich von der Nützlichkeit der Steilschrift gegenüber der Schiefschrift überzeugt hat, theilt die Beschlüsse der einzelnen Wiener Bezirkslehrerconferenzen mit, die zum Theil auf seine Anregung hin gefasst wurden und darauf hinausgehen, die Steilschrift allgemein einzu-

führen und dabei die lateinische Schrift unter thunlichster Vereinfachung und Gleichstellung der vier unvermeidlichen Alphabetreihen (der grossen und kleinen Schreib- und Druckschrift) allein zu benutzen. Dr. Ancke.

4) Die Augen von 3930 Schülern und Schülerinnen in Leiden, von W. de Jong. (Zeitschr. f. Schulgesundheitspflege. 1890. Nr. 12.) Verf. fand unter seinem Material, das verschiedenen Schulen von Leiden angehörte

im	Alter	von	5	Jahren	unter	4	Augen	1	kurzsichtig
„	„	„	6	„	„	350	„	16	„
„	„	„	7	„	„	1181	„	48	„
„	„	„	8	„	„	1181	„	50	„
„	„	„	9	„	„	1171	„	94	„
„	„	„	10	„	„	1155	„	103	„
„	„	„	11	„	„	1011	„	97	„
„	„	„	12	„	„	616	„	76	„
„	„	„	13	„	„	356	„	57	„
„	„	„	14	„	„	280	„	62	„
„	„	„	15	„	„	228	„	27	„
„	„	„	16	„	„	188	„	36	„
„	„	„	17—20	„	„	239	„	23	„

Die niedrigen Grade der Myopie bis zu — 1,0 D fanden sich in den Mädchenschulen, die höheren und die höchsten Grade im Gymnasium. Dr. Ancke.

5) Eine Epidemie von follikulärer Bindehautentzündung in den Schulen Dresdens, von Dr. med. W. Krug, städt. Schularzt in Dresden. (Zeitschr. für Schulgesundheitspflege. 1891. Nr. 2.) Im Winter 1889—1890 herrschte in den Dresdener Schulen eine Epidemie von Conj. follicul., die ungefähr 50 Procent aller Schüler ergriff. Echtes Trachom wurde bei der Untersuchung von 10000 Kindern nur dreimal gefunden und zwar handelte es sich dabei um chronische, mit der Epidemie nicht zusammenhängende Fälle. Die Erkrankung stellte sich als sehr infectiös heraus und erinnerte in ihrem raschen und allgemeinen Auftreten an die kurz vorher überstandene Influenza. Auf die Verbreitung der Epidemie hat nach des Vf.s Ansicht die Trockenheit der Luft, die der Verstäubung eingetrockneter Secrete günstig ist, einen grossen Einfluss. Ehe noch die Epidemie abgelaufen war, überfiel die Krankheit einige Schulen zum zweiten Male mit erhöhter Heftigkeit. Die Mädchen waren von der Krankheit etwas häufiger befallen als die Knaben und die älteren Individuen entschieden in höherem Procentsatz ergriffen, als die der jüngeren Jahrgänge. Nach Aufhören der Epidemie kamen noch ziemlich häufig vereinzelte Fälle von Bindehautentzündung mit und ohne Follikelbildung vor, jedoch ohne infectiösen Charakter und zwar bei trockenkaltem, windigem Wetter, überhaupt scheint seitdem eine erhöhte Disposition zu Conjunctivitis und Asthenopie unter den Schulkindern zu bestehen. Dr. Ancke.

6) Die Entstehung der Entzündung und die Wirkung der entzündungerregenden Schädlichkeiten nach vorzugsweise am Auge angestellten Untersuchungen, von Dr. Th. Leber, o. ö. Prof. d. Augenheilkunde a. d. Univ. Heidelberg. (Leipzig 1891, Wilhelm Engelmann. 4°, 535 Seiten mit 8 Tafeln.) — Wir kommen in der nächsten Nummer auf dieses epochemachende Werk zurück.

Um Einsendung von Separatabdrücken wird gebeten.

Verlag von Veit & Comp. in Leipzig. — Druck von Metzger & Wittig in Leipzig.

Centralblatt

für praktische

AUGENHEILKUNDE.

Herausgegeben von

Prof. Dr. J. Hirschberg in Berlin.

Unter ständiger Mitwirkung der Herren Dr. Ancke in München, Dr. Berger in Paris, Prof. Dr. Birnbacher in Graz, Dr. Brailey in London, Prof. Dr. H. Cohn in Breslau, Doc. Dr. Cl. du Bois-Reymond in Berlin, Doc. Dr. E. Emmert in Bern, Doc. Dr. Goldzieher in Budapest, Dr. Gordon Norrie in Kopenhagen, Prof. Dr. Horstmann in Berlin, Dr. Issigonis in Smyrna, Prof. H. Knapp in New York, Dr. Kapiński in Warschau, Dr. Krückow in Moskau, Dr. Landau in Berlin, Dr. M. Landsberg in Görlitz, Prof. Dr. Magnus in Breslau, Dr. Michaelsen in Berlin, Dr. van Millingen in Constantinopel, Doc. Dr. J. Munk in Berlin, Dr. Peltesohn in Hamburg, Dr. Perles in Berlin, Dr. Peschel in Turin, Dr. Purtscher in Klagenfurt, Dr. M. Reich in Tiflis, Prof. Dr. Schenkl in Prag, Dr. Simon in Berlin, Doc. Dr. Schwarz in Leipzig.

Monatlich ein Heft. Preis des Jahrganges 12 Mark. Zu beziehen durch alle Buchhandlungen des In- und Auslandes und die Postanstalten des Deutschen Reiches.

Juni. Fünfzehnter Jahrgang. 1891.

Inhalt: **Originalmittheilungen.** I. Ueber die Wirkung des Tuberculin auf die Impftuberculose des Kaninchenauges. Von Dr. **Alexander** in Aachen. (Schluss folgt.) — II. Ueber Drusen im Sehnervenkopf. Von **J. Hirschberg** und **G. Cirincione.** (Schluss folgt.)

Ueber das Koch'sche Heilverfahren. Die Einwirkung des Koch'schen Mittels auf die Impftuberculose der Kaninchen. Von Prof. Dr. Baumgarten in Tübingen.

Klinische Beobachtungen. Selbstheilung kurzsichtiger Netzhautablösung. Von J. Hirschberg.

Neue Instrumente, Medicamente etc. Ein Apparat zur Sehschärfenbestimmung mit beweglichen Lesezeichen. Von Dr. Becker in Düsseldorf.

Gesellschaftsberichte. IX. Congress der französischen Gesellschaft für Ophthalmologie, Paris 4.—7. Mai. (Fortsetzung und Schluss.)

Referate, Uebersetzungen, Auszüge. 1) Ueber diabetische Erkrankungen des Sehorgans, von Prof. Dr. J. Hirschberg. — 2) Ueber Einschneidung des Iriswinkels, von Dr. Ugo Tailor. (Schluss folgt.) — 3) Zur Pathogenese des Chalazion, von Dr. Leopold Weiss in Heidelberg. — 4) Ein Fall von erfolgreicher Transplantation der Hornhaut, von Prof. Dr. A. v. Hippel in Königsberg i. Pr.

Journal-Uebersicht. v. Graefe's Archiv f. Ophthalm. XXXVII. 1. (Schluss folgt.)

Vermischtes. Nr. 1—3.

Bibliographie. Nr. 1—4.

I. Ueber die Wirkung des Tuberculin auf die Impftuberculose des Kaninchenauges.

Von Dr. **Alexander** in Aachen.

Am 17. December 1890 spritzte ich drei jungen Kaninchen bacillenhaltigen Knocheneiter in die vordere Augenkammer und constatirte bei allen drei Thieren schon gegen Ende December und Anfang Januar vorzüglich entwickelte Tuberkelknötchen in den Regenbogenhäuten. Die Thiere

wurden darauf vom 13. Januar 1891 an mit Koch'scher Flüssigkeit, die ich ihnen subcutan injicirte, behandelt und einen Monat später getödtet. Die in Müller'scher Flüssigkeit liegenden Bulbi übersandte ich dem auf dem Gebiete der Augentuberculose rühmlichst bekannten Collegen Wagenmann in Heidelberg, der mit dankenswerther Bereitwilligkeit nicht nur die mikroskopische Untersuchung in seiner bekannten sorgfältigen Weise vornahm, sondern mir auch gestattete, die Resultate derselben zu meiner Publication zu verwerthen. Für beides ihm an dieser Stelle noch meinen besonderen Dank auszusprechen gereicht mir zu besonderer Genugthuung.

Einem vierten, älteren Kaninchen spritzte ich am 8. Januar 1891 bacillenhaltiges Sputum in den Glaskörper des rechten Auges und begann hier die Injectionskur mit Koch'scher Flüssigkeit am 10. Februar; der Bulbus dieses am 15. April zur Section gelangten Kaninchens wurde ebenfalls an Dr. Wagenmann eingesandt, der auch über diesen Fall den später folgenden mikroskopischen Befund aufnahm.

Erstes Kaninchen.

Gewicht 3 Pfund, Normaltemperatur (im Anus gemessen) 39,2. — Bei diesem Kaninchen, dem ich, wie oben erwähnt, am 17. December 1890 Knocheneiter in die vordere Kammer eingespritzt hatte, wurden die ersten Tuberkelknötchen in der Iris schon am 26. December constatirt; unter starker Pannusbildung in der Hornhaut und geringer schleimig-eitriger Absonderung der Conjunctiva entwickelten sich allmählich 10—12 kleine Knötchen in der braunen Iris, deren Grösse von Tag zu Tag zunahm. Am 13. Januar machte ich die erste Injection Koch'scher Flüssigkeit in einer Dosis von $1^1/_2$ mg. Es folgte dann

am	15.	Januar	die	zweite	Injection	von	0,0050 g.
„	20.	„	„	dritte	„	„	0,01 „
„	23.	„	„	vierte	„	„	0,02 „
„	26.	„	„	fünfte	„	„	0,048 „
„	1.	Februar	„	sechste	„	„	0,1 „
„	4.	„	„	siebente	„	„	0,2 „
„	7.	„	„	achte	„	„	0,46 „

Zusammen also 8 Injectionen mit einer Totalquantität von 0,8445 g.

Während dieser Zeit steigerten sich alle sichtbaren Symptome: die Gefässbildung in der parenchymatös getrübten Hornhaut nahm stetig zu, es zeigte sich eine hochgradige, täglich an Intensität sich steigernde Schwellung des Irisgewebes, Trübung des Kammerwassers; dabei vergrösserten sich die Irisknötchen mehr und mehr und waren schliesslich in dem geschwollenen Irisgewebe und wegen des sich bis zur Mitte der Hornhaut von der Peripherie vorschiebenden Pannus nicht mehr erkennbar.

Von einer Allgemeinreaction war bei dem Thiere nichts zu constatiren; das Gewicht nahm stetig zu und betrug am 14. Februar, dem Tage der Section, 5 Pfund; Esslust und Munterkeit des Thieres waren keinen Augenblick vermindert; die Normaltemperatur von 39,2 erreichte nur am Nachmittage des 26. Januar nach Einspritzung von 0,048 g und am Nachmittage des 3. Februar nach Einspritzung von 0,1 g Tuberculin eine schnell vorübergehende Höhe von 40,2, während dieselbe in den Zwischenzeiten zwischen 39,2 und 39,8 schwankte. — Die anatomische Untersuchung ergab folgenden Befund:

Die Corneoscleralgrenze ist im unteren Bulbustheil vorgebuckelt und lässt gelbliche Massen durchschimmern. Bulbus vertical aufgeschnitten, so dass der Schnitt dicht neben dem Sehnerven vorbeigeht.

Auf dem Durchschnitt zeigt sich der untere Theil der Cornea verdickt. Die vordere Kammer ist viel tiefer als normal und mit geronnenem Blut angefüllt. Iris und Ciliarkörper beträchtlich verdickt, von gelben käsigen Massen durchsetzt; die erstere durchzieht den Bulbus als ein 2 mm dickes Diaphragma, der letztere ist besonders im unteren Theil des Auges durch die genannten Wucherungen verbreitert und misst an seiner dicksten Stelle 4 mm. Die Corneoscleralgrenze ectatisch, verdünnt; anscheinend droht die Perforation. Die Linse ist durch die Wucherungen nach hinten verschoben und von gelblichen Streifen durchzogen. Der Glaskörperraum zeigt sich dementsprechend reducirt, von geronnenem Eiweiss eingenommen. Die Retina ist abgelöst und gefaltet.

Mikroskopischer Befund: Die Cornea ist stark infiltrirt und ziemlich dicht vascularisirt; in der Peripherie gehen die Wucherungen der Gefässhaut von innen her auf die Cornea über, besonders in der unteren Bulbushälfte, so dass die Descemet'sche Membran von der Grundsubstanz abgehoben ist. Die vordere Kammer ist von Blutmassen, die von breiten Fibrinsträngen durchzogen sind, ausgefüllt. Die Iris ist vollständig destruirt und ersetzt durch eine dicke Schicht neugebildeten, an Eiterkörperchen äusserst reichen Granulationsgewebes, in dem noch Reste von Pigment zu erkennen sind, und das aus mehreren Knötchen confluirt zu sein scheint. In der Mitte findet sich eine ausgedehnte Necrose und Verkäsung. Die Wucherungen sind nach der vorderen Kammer zu von einer dicken Fibrinschicht, der Blutstreifen beigemengt sind, überzogen. In der oberen Bulbushälfte ist der Ciliarkörper Sitz einer ausgedehnten tuberculösen Wucherung, doch in seiner Form noch zu erkennen, da die Ciliarfortsätze weniger betroffen sind. Die Mitte des Knotens ist vollkommen verkäst und in der Peripherie erkennt man kleine inselförmige Necrosen. In der unteren Bulbushälfte ist das Corpus ciliare sowie der vorderste Theil der Chorioidea in der tuberculösen Wucherung vollständig untergegangen. Daselbst sind die äusseren Bulbushäute — Cornea und Sclera — stark ectatisch und

von innen nach aussen terrassenförmig angenagt und ulcerirt. An einer Stelle ist bereits eine subconjunctivale Perforation erfolgt. Die Ränder des Ulcus internum sind zum Theil eitrig infiltrirt. Hier ist der Process offenbar noch progressiv gewesen, da neben Eiterkörperchen zahlreiche grosse, epitheloide Zellen vorkommen und die Necrose bis auf einzelne circumscripte Fleckchen gering ist.

Die Wucherungen der Iris haben, wie erwähnt, die Linse nach hinten gedrängt und auf die Substanz derselben übergegriffen. Durch die mehrfach perforirte vordere Linsenkapsel sind Linsenmassen vorgequollen und liegen extracapsulär in dem eitrigen Exsudat; andererseits lassen sich Exsudatmassen weit in den Linsensack hinein verfolgen. Der äusseren Oberfläche der hinteren Linsenkapsel liegt ausser kleinen Blutstreifen der zu einer mässig breiten Scheibe geschrumpfte, stark fibrinös durchtränkte, fibrilläre Glaskörper auf. Die Retina ist abgelöst, gefaltet, relativ wenig verändert. Zwischen den Netzhautfalten und hinter der Netzhaut sieht man geronnene Eiweisssubstanz. Bacillenbefund (Färbung mit Carbols. Fuchsin): In allen tuberculösen Wucherungen kommen Tuberkelbacillen in reichlicher Zahl vor, sowohl in den frischeren, als auch in den älteren Herden, wo schon Verkäsung Platz gegriffen hat. Sie liegen zerstreut und zu Haufen zusammen und lassen durchweg nur gut ausgebildete Formen, mehrfach mit deutlicher Sporenbildung, erkennen. Schnittfärbungen auf Kokken waren negativ.

Auch in der Leber finden sich einige tuberkelähnliche Knötchen; Wagenmann fand auf Schnitten (Gefriermikrotom) Eiterkörperchen und grössere epitheloide Zellen; auch Bacillen in spärlicher Zahl liessen sich nachweisen.

Zweites Kaninchen.

Junges Thier von $2^1/_2$ Pfund Gewicht und 39° Normaltemperatur. Am 8. Januar zeigen sich in der Iris die ersten Tuberkelknötchen, nachdem auch hier die Einspritzung von bacillenhaltigem Eiter in die vordere Kammer am 17. December 1890 stattgefunden hatte. Vom 13. Januar bis zum 4. Februar machte ich sechs subcutane Injectionen von Tuberculin und zwar wiederum mit $1^1/_2$ mg beginnend und bis zu 2 dg steigend. Die unter starker Gefässbildung in der parenchymatös getrübten Hornhaut sich entwickelnde Iridocyclitis tuberculosa machte auch hier so intensive Fortschritte, dass schliesslich die einzelnen, mit einander fast confluirenden Irisknötchen kaum mehr zu differenziren waren und schliesslich wegen des trüben mit Blut untermischten Kammerwassers überhaupt nicht mehr wahrgenommen werden konnten; nur ein grösserer Knoten in der unteren Iishälfte blieb noch sichtbar, der so rapide wuchs, dass er zuletzt die hintere Hornhautfläche erreichte und die Membran vorbuckelte. Eine erwähnenswerthe Allgemeinreaction trat hier ebenso wenig ein wie bei dem ersten

Kaninchen: die Temperaturen schwankten in sehr engen Grenzen, doch würde es den Leser ermüden, wollte ich dieselben, die sehr sorgfältig alle zwei Stunden Wochen lang aufgenommen wurden, hier im Detail anführen; — nur so viel, dass dieselben über 39,7 nie hinausgingen, meistens zwischen 39,2 und 39,4 schwankten. Das Körpergewicht betrug am 14. Februar, als das Thier getödtet wurde, 4 Pfund. Die Section ergab folgenden Befund:

Am unteren Hornhautrande findet sich eine 2—3 mm grosse Bulbusperforation mit Vorfall von Iris; die Hornhautoberfläche ist mehrfach gebuckelt. — Auf dem Verticaldurchschnitt zeigt sich die vordere Kammer mit Blut gefüllt; die Iris und der Ciliarkörper besonders in der unteren Bulbushälfte stark verdickt bis zu 4 mm Durchmesser, die Form des Corpus ciliare ist aber noch ziemlich gut zu erkennen. Im unteren Theil des Kammerwinkels liegen die neugebildeten Massen der Cornea innig an und lassen sich in Gestalt kleiner gelber Knötchen in die Hornhautsubstanz verfolgen. Die tuberculösen Wucherungen der Gefässhaut lassen vielfach verkäste Streifen erkennen, sowie intensiv rothe Flecke, die als Hämorrhagien anzusprechen sind. Die Linse ist nur ein wenig nach hinten dislocirt. In der hinteren Kammer sieht man geronnenes Eiweiss; Aderhaut anscheinend normal, der Glaskörperraum von gelatinös geronnener Eiweisssubstanz eingenommen, in welche die seicht abgelöste und gefaltete Retina eingeschlossen ist.

Mikroskopischer Befund: Die Veränderungen sind ähnlich denen beim ersten Thier. Die vordere Kammer voll Blut, in welchem Fibrinstreifen hervortreten, die nach der Iris zu besonders breit sind. Die Pupille ist nicht mehr abzugrenzen. Die Wucherungen der Iris und des Ciliarkörpers, die sehr reich mit Eiterkörperchen durchsetzt sind, lassen vielfach Necrose und Verkäsung erkennen. Der Process scheint im unteren Bulbustheil stark progressiv. Daselbst findet sich wieder eine Einschmelzung der Cornea und Sclera von innen her mit flacher terrassenförmiger Ulceration und subconjunctival erfolgter Perforation. Die Linsenkapsel ist ebenfalls perforirt; die Eiterung setzt sich in die Linse fort. In der hinteren Kammer kommen neben geronnener Eiweisssubstanz auch kleine Hamorrhagien vor. Die seicht abgelöste und gefaltete Retina zeigt im unteren Bulbusabschnitt hinter der Ora serrata eine Abreissung. Bis auf beginnenden Zerfall der Stäbchenzapfenschicht ist die Membran noch gut erhalten, der Glaskörper ist fibrillär geschrumpft und reich an Fibrinknäueln.

Bacillenbefund: Bacillen werden überall in dem tuberculösen Eiter und den Wucherungen angetroffen. An einer Stelle des im unteren Theil des Corpus ciliare gelegenen Knotens finden sich äusserst dichte Haufen von Bacillen, wie in einer Reincultur, so dass man schon bei schwächster Vergrösserung die Plaques herausfinden kann. Das Gewebe ist an der betreffenden Stelle necrotisch.

Der Nachweis von Kokken gelang nicht.

In Lunge und Leber kommen einzelne Tuberkelknoten vor; dieselben liegen in der Lunge fast sämmtlich subpleural und sind zum grössten Theil in der Mitte verkäst. Tuberkelbacillen lassen sich in den erweichten und verkästen Massen in grosser Menge auffinden.

(Schluss folgt.)

II. Ueber Drusen im Sehnervenkopf.

Von **J. Hirschberg** und **G. Cirincione.**

I. Krankengeschichte. (J. H.)

Am 24. Februar 1890 kam ein 59jähriges Fräulein von auswärts wegen Sehstörung des linken Auges. Sofort wurde eine Geschwulst der Aderhaut nachgewiesen.

Die Kranke ist gesund bis auf „Rheumatismus" im rechten Arm, auch im Bein. Urin normal. Seit 3 Jahren hat die Sehkraft im linken Auge allmählich abgenommen; seit 2 Jahren hat sie auch ein Gefühl von Spannung darin. Die centrale Sehschärfe ist noch recht gut. (+ 20″ Sn L in 15′, also S = $^1/_3$). Das Gesichtsfeld von innen-oben eingeengt; die Grenzlinie verläuft schräg von aussen-oben nach innen-unten und nähert sich dem Fixirpunkt bis auf 15°. Dem entsprechend sieht man aussen-unten die scharf umschriebenen Buckel von Netzhauterhebung durch die Geschwulstmasse; darauf eine Blutung. Bei seitlicher Beleuchtung erkennt man hinter der vorgeschobenen Netzhaut die lehmfarbene Neubildung. Der Glaskörper ist nicht ganz rein, die Pupille wegen hinterer Verwachsung nicht zu erweitern, der Sehnerveneintritt sichtbar, aber nicht klar. Das Auge ist äusserlich nicht verändert, aber gespannt.

Das rechte Auge hat normale Sehkraft und Gesichtsfeld. (+ 40″ Sn XX in 15′, + 20″ Sn $1^1/_2$ in 12″).

Die lichtbrechenden Theile dieses Auges sind klar bis auf ein kleines Flöckchen im Glaskörper, vor dem Sehnerven; der Augengrund normal bis auf eine eigenthümliche Veränderung des Sehnerveneintritts. Die Substanz des letzteren ist röthlich, aber die Begrenzung unregelmässig, durch knollige, glänzende Bildungen, die mehr oder minder tief in dem Gewebe liegen und über den scheinbaren Rand des Sehnerven in die benachbarte Netzhaut hinübergreifen; während der mittlere Theil der Sehnervenscheibe mehr frei geblieben. Es sind offenbar körperliche, kuglige Bildungen mit glänzender Umrandung. Auch in der angrenzenden Netzhautzone ist ein und der andere glitzernde Punkt sichtbar.

Auf Grund früherer Erfahrungen von der Gefahrlosigkeit dieser immerhin auffallenden Sehnervenveränderung überzeugt, verordneten wir zunächst,

bei der noch guten Sehkraft des linken Auges, auflösende Mittel (Kj, Hg), freilich ohne sonderliche Hoffnung; und als nach 3 Monaten die Gesichtsfeldbeschränkung fast den Fixirpunkt erreicht hatte, — ohne dass objectiv ein Wachsthum der Geschwulst nachzuweisen war, — wird zur Operation geschritten.

Fig. 1.

Zunächst am 6. Mai 1890 Punction am Aequator, nach aussen-unten. Dieselbe fördert, wie in anderen Fällen von Aderhautsarcom, nur reines Blut. Deshalb einige Tage später, unter Narcose, die Enucleation. Heilung, wie gewöhnlich. Mai 1891 wird Wohlbefinden und gute Sehkraft des rechten Auges festgestellt. Die Drusen im Sehnerven scheinen zuzunehmen. (Vgl. Fig. 1, aufrechtes Bild des rechten Augengrundes von Herrn Dr. Perles, erstem Assistenten, gezeichnet.)

Der herausgenommene rechte Augapfel wurde bald durchschnitten, und die Diagnose bestätigt. Nach aussen-unten fand sich eine Aderhautgeschwulst, nicht weit hinter der Linse, ungefähr ein Drittel des Glaskörperraumes einnehmend; die Schnittfläche hauptsächlich gelb, im hinteren Drittel aber gesättigt braun.

(Schluss folgt.)

Ueber das Koch'sche Heilverfahren.

Ueber die Einwirkung des Koch'schen Mittels auf die Impftuberculose der Kaninchen, von Prof. Dr. Baumgarten in Tübingen.

Verf. kommt auf Grund der von ihm angestellten Versuche zu folgendem Schlusse: Das Koch'sche Mittel bewirkt eine acute exsudative Entzündung im Gebiet tuberculös erkrankter Gewebstheile, welche zunächst nicht die Tuberkel, sondern das umgebende gefässhaltige Gewebe betrifft und nach und nach den Charakter einer dissecirenden und eliminirenden Entzündung annimmt, durch welche die Tuberkelknötchen aus ihrer Umgebung gelockert und, wo es möglich ist, ausgestossen werden. Bei länger fortgesetzter Injection werden aber auch die Tuberkelknötchen selbst in weiche, abscessähnliche Herdchen umgewandelt. Die Tuberkelbacillen werden durch die Behandlung mit Tuberculin in keiner Weise geschädigt; selbst nach monatelang fortgesetzter Behandlung sind sie in den tuberculösen Bulbis der Kaninchen in denselben Formen, in derselben Virulenz, der gleichen Anordnung und Menge vorhanden, wie in den Controlaugen. Einige Präparate schienen dafür zu sprechen, dass unter dem Einfluss der Behandlung eine Vermehrung der Bacillen stattfindet. Sicher wurde durch die Beobachtung erwiesen, dass bei den mit Tuberculin behandelten Thieren die noch nicht inficirten Gewebe keine Immunität gegen die Infection mit Tuberkelbacillen erlangen. Es bildeten sich vielmehr trotz energischer Behandlung mit grossen Dosen metastatische Tuberkel in inneren Organen und während der Behandlung bei versuchsweiser Impfung mit Tuberculose typische Tuberkelknoten an der Impfstelle. (Berl. klin. Wochenschr. 1891. Nr. 19. — D. M.-Z.)

Klinische Beobachtungen.

Selbst-Heilung kurzsichtiger Netzhautablösung.

Von J. Hirschberg.

Können wir irgend eine Krankheit heilen, die niemals von selber heilt? Ich will diese Frage nicht beantworten, dagegen folgendes betonen: Wenn die Krankheit einer Selbst-Heilung, auch nur in einzelnen Fällen, zugänglich ist; so müssen wir jedenfalls immer darnach streben, die günstigen Bedingungen in einer wachsenden Zahl von Fällen herbeizuführen.

Netzhautablösung durch stärkste Kurzsichtigkeit führt regelmässig zur Erblindung des befallenen Auges, sei es früher, sei es später. Man kann Hun-

derte von solchen Fällen „behandeln“, ohne eine Ausnahme zu finden. Trotzdem vermag die Krankheit gelegentlich zu heilen, und zwar in doppelter Art. Die erstere ist die rein anatomische: die Flüssigkeit hinter der Netzhaut schwindet, die Netzhaut legt sich wieder an; aber das Auge ist blind, mit einigen Pigmentveränderungen im Grunde. Dies habe ich öfters beobachtet. Die andere ist die physiologische: die Netzhaut legt sich wieder an, und das Auge bleibt sehend für die Dauer.

Diesen letztgenannten Fällen müssen wir unsere Aufmerksamkeit zuwenden, wenn wir auf eine Heilung dieser Krankheit ausgehen.

Drei Fälle der Art sind mir kürzlich vorgekommen, der eine von 11jähriger, der zweite von $2^1/_2$jähriger, der dritte von $1^1/_2$jähriger Beobachtungsdauer.

1. Am 23. Juni 1880 kam die 43jährige Frau B. in meine Behandlung wegen frischer Sehstörung des linken Auges. Sie trägt $-3^1/_2''$ (11 Dioptr.) R. Sn $1^1/_2$ in 3″, Gesichtsfeld gut, Veränderungen der Kurzsichtigkeit. L. Sn IV in 3″, Gesichtsfeld ziemlich. Frische, stark vorragende Netzhautablösung, oben-aussen, die bis etwa 2 mm an den Sehnerveneintritt heranreicht, ungefähr $^1/_3$ der Netzhaut betrifft.

Am 5. Juli 1880 ist sie unter Rückenlage im Dunkeln, ohne Verband, bei innerlichem Gebrauch von Jodkali vollständig geheilt.

Am 22. August 1880 hatte sie Mittags ohne Schutzbrille zum Fenster herausgesehen, während die Menstruation in Vorbereitung war. Abends wurde es ihr plötzlich dunkel. Am folgenden Tag finde ich einen Rückfall, die obere Hälfte der Netzhaut des linken Auges bis zum Sehnerven heran buckelförmig abgelöst. Das Auge erkennt nicht die Uhr. Rückenlage, Jodkali.

Am 28. August 1880, Uhr erkannt, Ablösung gering.

Am 20. September 1880, feinste Schrift, Gesichtsfeld ziemlich; aussen-unten flache Ablösung. (Senkung.)

Am 27. September 1880, Netzhautablösung vollständig geschwunden.

Am 22. October 1880 ist die Sehkraft und das Gesichtsfeld auf beiden Augen völlig gleich, ebenso die Spannung. Auch nach künstlicher Erweiterung der Pupille ist keine Spur von Netzhautablösung nachweisbar. Dies hat sich bis jetzt so gehalten. Die letzte Untersuchung war am 3. März 1891, also im 11. Jahre nach der Heilung. Nur leichte periphere Herde, besonders nach unten, sind aufgetreten, eine kleine Flocke im Glaskörper, feine Streifchen in der Linse. Beiderseits feinste Schrift in 3 Zoll, normales Gesichtsfeld.

2. Der 16jährige J. W. kam am 14. November 1888 wegen plötzlich entstandener Sehstörung des rechten Auges zur Aufnahme. [Neun Jahre zuvor, 1879, hatte ich Kurzsichtigkeit von 8 D, S = $^1/_2$; 1883 von 10 D, S = $^1/_2$; 1884 von 10 D; 1886 und ebenso am 4. März 1888 von 12 D, S = $^1/_3$ nachgewiesen. Augenspiegel und Brillenprobe stets übereinstimmend.]

L. Sn $1^1/_2$ in 3″, Gesichtsfeld normal. On.

R. Sn III in 5″, Gesichtsfeld von oben her eingeengt bis zum 20. Grad. Keine Trübung. Unten faltige Netzhautablösung, deren Rand etwa 4—5 P vom Sehnerven entfernt bleibt und die um 7 mm vorragt. (Mit + 3 D sichtbar, Sehnerv mit — 20 D.) Zwischen der Ablösung und dem Sehnerveneintritt, sowie beiderseits von der Netzhautgrube capillare Abhebung, zierliches System von Wellenlinien bei Drehung des Spiegels (A. B.). T — $^1/_2$. Sofort Verband, zu Bett, Pilocarpineinspritzungen. Schon nach 2 Tagen war die faltige Ablösung zurückgegangen.

Am 23. November 1888 aussen-unten geringe Ablösung, die auch bald wieder zurückgeht.

Am 4. December 1888 geheilt entlassen. Bds. Sn $1^1/_2$ in $3^1/_2$″, bds. Gesichtsfeld normal, (oben bis 50° u. s. w.). Bemerkenswerth sind in diesem Falle: 1. Geringe Spannungsverminderung, 2. Fehlen von Glaskörpertrübungen, 3. rasche Heilung, wenngleich nicht ohne Schwankung. — Längere Schonung, für Monate. Die Heilung hat bis heute, also $2^1/_2$ Jahre, Stand gehalten. Regelmässig, alle 2—3 Monate, wurden die Augen genau untersucht, auch nach künstlicher Erweiterung der Pupillen, und die Gesichtsfelder geprüft, zum letzten Mal am 9. Juni 1891. Bds. $1^1/_2$ in 3″, Gesichtsfeld normal, (oben gegen 50° u. s. w.). Kleine helle Herde in der Peripherie des rechten Augengrundes nach unten wurden zuerst am 12. Februar 1890 gefunden und seitdem ihre Zunahme verfolgt. Jetzt besteht A) um den Sehnerveneintritt 1) unregelmässig-ringförmige Aderhautatrophie (sogenanntes Staphyloma posticum); B) nahe der Netzhautmitte 2) kleine Pigmentrisse dicht unterhalb der Grube, 3) zarter Pigmentschwund oberhalb derselben; C) nasenwärts (um 3—4 mm entfernt) vom Sehnerven zarte scheckige Herde am Rande einer Viertelskreislinie, jenseits deren der ganze den Sehnerven enthaltende Theil des Augengrundes nach hinten zurückgewölbt ist. (Staph. verum scarpae); D) in der Peripherie nach unten 4) zunächst Pigmentpunkte und Strichelchen, ungefähr an der Grenze der früheren Ablösung; 5) weiter nach unten helle, kleine, scharfumrissene Herde, 6) noch weiter zurück etwas grössere, mit bruchstückweise sichtbaren Aderhautgefässen und auch mit Pigmentpünktchen und -Säumen. — Keine Trübung. Keine Ablösung.

3. Frau C. Gr., 43 Jahre alt, kam am 2. April 1889. Hornhautflecken, Kurzsichtigkeit hat sie auf beiden Augen seit Kindheit; seit 8 Tagen sieht das linke schlecht.

Rechts Nieden 2in $2^1/_2$″, Gesichtsfeld gut, (oben 45°, unten 60°, aussen 80°, innen 60°).

Links Nieden 8 in 2″. Gesichtsfeld fast nur noch im inneren unteren Quadranten erhalten, (oben 5°, aussen 10°, unten 50°, innen 60°). Ausgedehnte, zarte Netzhautablösung.

Die Kranke wurde in ihrem Hause mit Verband, Bettruhe, Schwitzen (Natr. salicyl.) behandelt.

Am 2. Juli 1889 Besserung. L. Sn $3^1/_2$ in 4″, Gesichtsfeld enthält mehr als die untere Hälfte. Am 28. November 1889 ist es normal geworden, und die Netzhaut anliegend, und so ist es bis jetzt geblieben, bei wiederholter genauester Prüfung.

Die letzte ist vom 4. Juni 1891. R. Sn $1^1/_2$ in $2^1/_2$″. L. Sn $2^1/_2$ in 2″. Gesichtsfeld bds. völlig normal, (oben 55°, unten 70°, innen 60°, aussen 80°). Der Augenspiegel zeigt, auch nach erweiterter Pupille, keine Spur von Netzhautablösung. (Ring-Staphylom, am Rande desselben ein Paar weisse Stellen von Aderhautschwund, in der Peripherie nach unten ein Paar Pigmentpünktchen). Dauer der Heilung bis jetzt $1^1/_2$ Jahre.

Es wäre sehr interessant, wenn Jemand drei so vollständige und so lange beobachtete Operationserfolge der mit höchster Kurzsichtigkeit gepaarten Netzhautablösung würde vorweisen können.

Neue Instrumente, Medicamente etc.

Ein Apparat zur Sehschärfenbestimmung mit beweglichen Lesezeichen.

Von Dr. Becker in Düsseldorf.

Ein recht ärgerlicher Uebelstand macht sich häufig bemerkbar, wenn wir genöthigt sind, bei einem und demselben Individuum, z. B. einem Amblyopen, wiederholte Sehschärfenbestimmungen vorzunehmen. Wir bekommen dann nach kurzer Zeit von unserm Patienten zu hören: Ja ich weiss nicht, ob ich die und die Reihe noch würde lesen können; ich kenne aber die Buchstaben. Die gebräuchlichen Leseprobentafeln enthalten ja meist von jeder Grösse nur eine sehr beschränkte Zahl von Buchstaben, die sich dem Gedächtnisse schnell einprägen, und es unterliegt ferner keinem Zweifel, dass, wenn die Probebuchstaben bekannt sind, selbst der intelligente Patient Mühe hat, genau den Punkt anzugeben, bei dem sein Erkennungsvermögen aufhört. Einigermassen lässt sich nun allerdings dem besprochenen Uebelstande dadurch abhelfen, dass man verschiedene Tafeln mit Probebuchstaben benützt, wie dies ja wohl jeder Augenarzt ohnedies thut. Doch hat auch dieses Auskunftsmittel wieder seine Schattenseiten. Denn einmal müsste man, wenigstens für manche Fälle, gleich ganze Serien von Probetafeln vorräthig halten, dann aber lassen sich, was ungleich wichtiger ist, die mit verschiedenen Probetafeln gewonnenen Resultate nicht immer ohne weiteres unter einander vergleichen. Und doch ist es oft gerade bei Amblyopen höchst wünschenswerth, möglichst exacte Resultate bei den einzelnen Sehschärfenbestimmungen zu erhalten, um auch geringe Veränderungen im Verlaufe der ursächlichen Erkrankung wahrzunehmen. Endlich bei Massenuntersuchungen, z. B. bei Untersuchung ganzer Schulklassen, würde man selbst bei Verwendung einer beträchtlichen Anzahl von Probetafeln grossen Schwierigkeiten begegnen, weil man in solchen Fällen nicht einmal auf den guten Willen der zu Untersuchenden mit Sicherheit rechnen könnte.

Erwägungen ähnlicher Art waren es, welche mich schon vor mehr als Jahresfrist bestimmten, mir zu Zwecken wie die vorgedachten, einen besonderen kleinen Apparat anfertigen zu lassen. Der betreffende kleine Apparat, dessen Beschreibung ich im Folgenden gebe, hat sich mir sehr gut bewährt; er ist im übrigen so einfach construirt, dass er zur Noth von jedem Schreiner angefertigt werden kann; bequemer dürfte es indess sein, denselben von Herrn Instrumentenmacher Holzhauer in Marburg zu beziehen, der den Apparat in hübscher Ausführung fertig zum Preise von 15 Mark überall hin liefert. Der Apparat besteht aus einem einfachen dunklen Holzkasten von etwa 20 cm Länge und Breite und etwa 8 cm Tiefe. Auf der Vorderseite trägt der Kasten einen sectorenförmigen Ausschnitt; ein beweglicher Schieber verdeckt je nach der Stellung abwechselnd die obere oder die untere Hälfte des Ausschnittes. Hinter dem Schieber befinden sich die Lesezeichen zu je 16 in zwei concentrischen Kreisen auf einer hölzernen Scheibe angebracht. Genau über der Mitte jedes Lesezeichens hat die Scheibe am Rande einen Einschnitt; in diese Einschnitte greift ein federnder Zahn ein, wodurch bewirkt wird, dass sich die Lesezeichen jedesmal richtig einstellen. Die Scheibe selbst lässt sich leicht drehen durch eine über ihre Welle gehende endlose Schnur, die eventuell der Wand entlang bis zu dem gewöhnlichen Sitze des Arztes geführt werden kann. Die ganze Einrichtung des Apparates ist also eine höchst einfache; gleichwohl ermöglicht es dieselbe, 32 verschiedene Probezeichen beliebig erscheinen und verschwinden

zu lassen, so dass der zu Untersuchende niemals voraus wissen kann, welches Zeichen vom Arzte eingestellt wird. Grössere als höchstens 24 cm-Buchstaben können indess bei meinem Modell nicht verwendet werden, weil der obere Theil des Ausschnittes nur etwa $3^1/_2$ cm hoch und breit ist. Den Bedürfnissen der Praxis dürfte indess damit vollkommen Genüge geschehen. Ich habe sogar auf meinem eigenen Apparat nur vier Grössen von Zeichen, nämlich je vier 18 cm-, 12 cm-, 9 cm- und 6 cm-Buchstaben auf dem äussern Kreise und entsprechend auf dem innern Kreise je vier 18 cm-, 12 cm-, 9 cm- und 6 cm-Zahlen. Der Apparat soll ja eben die Lesetafel nicht überflüssig machen, sondern nur für bestimmte Fälle ergänzen. Mit Absicht habe ich, um jedes Errathen des Probezeichens möglichst auszuschliessen, für meinen Apparat Buchstaben und Zahlen gewählt, welche erfahrungsgemäss leicht mit einander verwechselt werden. Es sind das die Buchstaben: E, F, P, T; C, D, G, O; A, K, N, Z; B, H, R, S; und die Zahlen 1, 4, 7, 9; 0, 3, 6, 9; 2, 3, 5, 8; 1, 2, 5, 7. Im Uebrigen ist es jedoch sehr leicht, den Apparat mit beliebigen andern Probezeichen oder eventuell auch Farbenproben zu versehen, da alle Theile in dem Apparat nur durch Schrauben befestigt sind und so jederzeit auch die Holzscheibe bequem und leicht aus dem Apparat entfernt werden kann.

Gesellschaftsberichte.

IX. Congress der französischen Gesellschaft für Ophthalmologie, Paris 4.—7. Mai. (Fortsetzung u. Schluss). (Deutsch. med. Wochenschr.).

Die Berichterstattung über die zweite Frage: Pathogenese der Conjunctivalkrankheiten vom Standpunkte der Bacteriologie (Ref. Chibret-Clermont Ferrand) behandelt Infection und Terrain. Zur Hervorrufung jeglicher Infection der Conjunctiva bedarf es einer Epithelialverletzung. Auf exogenem Wege kommt diese zu Stande durch mechanische und chemische Reizungen durch bestimmte Virus, wie die blennorrhagischen und diphtheritischen, während das trachomatöse den Epithelialbelag nicht angreift. Endogene Agentien sind z. B. die eczematösen Krankheiten. Staub befördert die Uebertragung des Trachoms, welches indessen bei Kohlenarbeitern viel seltener beobachtet wird, als man erwarten sollte. Conjunctivalkatarrhe vermehren die Empfänglichkeit für Trachom, ebenso eczematöse Leiden, welche durch Thränen provocirt und unterhalten werden. Antisepsis und individuelle Immunität sind die Factoren, welche den Organismus vor Ansteckung wahren. Die grosse Empfänglichkeit der Neugeborenen für das blennorrhagische Contagium und die relative Leichtigkeit der Blennorrhoea neonatorum im Vergleich mit derselben Krankheit bei Erwachsenen beruht auf anatomischen Ursachen. Die Credé'sche Methode ist äusserst wirksam.

Unsere Kenntnisse von den pathogenen Mikroben der Conjunctivalkrankheiten beschränkt sich bisher auf den Gonococcus und den Bacillus der Diphtherie. Ersterer ist identisch mit dem Coccus der Blennorrhoea neonatorum; der Bacillus der Diphtherie wirkt besonders durch Secretion eines sehr toxischen Giftes. — Der Conjunctivalkatarrh scheint nicht eine Abschwächung der gonorrhoischen Conjunctivitis zu sein; indessen ist das Urtheil über die Specificität einer pathogenen Wirkung der Mikroben zu reserviren, wenn man an die Metamorphosen des Streptococcus pyogenes denkt. — Für das Eczema hat sich bisher noch keine bacteriologische Ursache gefunden; es scheint auf Funktions-

störung der peripheren Nerven zu beruhen, vielleicht durch hepatische oder intestinale Intoxication; jedenfalls ist die Krankheit ein Ausdruck von Nutritionsverlangsamung, tritt häufig zu Conjunctivalleiden hinzu, verlängert ihre Dauer und verwandelt sie in chronische Formen. — Dieses Referat war in hohem Grade bemerkenswerth; in der Discussion vertritt Abadie (Paris) die Ansicht, dass bei Conjunctivalkrankheiten nur die Infection in Betracht zu ziehen sei, nicht das Terrain; Panas (Paris) dagegen zeigt, eine wie bedeutende Rolle letzterem zukommt.

Von Einzelvorträgen sind hervorzuheben: die Empfehlung von Cornealsuturen nach Starextractionen mit Iris- oder Glaskörpervorfall durch Galezowski (Paris), der dazu bestimmte Nadeln vorzeigt. Suarez (Angers) wendet diese Suturen constant nach der Extraction an, um den Irisprolaps zu vermeiden. Zur Operation der congenitalen Ptosis schlägt Gillet de Grandmont (Paris) ein neues Verfahren vor: Hautschnitt längs des freien Lidrandes; nach Abpräparirung und Zurückschieben der Haut, Excision durch die ganze Dicke des Lides eines Lappens, dessen Höhe der vorher gemessenen Lidverlängerung proportional sein soll. Vereinigung des Liddefectes durch Catgutnähte. Keine Hautnaht. Die durch vorgestellte Patienten erwiesenen Erfolge lassen nichts zu wünschen. Dehenne (Paris) empfiehlt das Catgut mit Naphthollösung zu tränken, um dadurch die Resorption zu verlangsamen. Trousseau empfiehlt das ungereinigte Petroleum gegen Conjunctivalkrankheiten. Abadie und Darier (Paris) heilen mittels subconjunctivaler Sublimatinjectionen die schweren Formen von Iritis, Keratitis, Choreoideo-retinitis und Neuritis optica in kürzester Zeit. Die Dosis für jede Injection ist $^1/_{20}$ mg, alle drei Tage wiederholt.[1] 4—5 Injectionen genügen zur vollkommenen oder relativen Heilung. Pflüger (Bern) empfiehlt, für diese Injectionen das Sublimat durch das dreifach chlorsaure Jod (1:2000) zu ersetzen.

Lagrange (Bordeaux) berichtet über eine interessante Beobachtung von Melanosarkom des Lides, das unmittelbar nach einer heftigen Contusion und starkem Blutaustritt entstanden ist. Valude (Paris) bespricht die Operationsindicationen bei Epitheliom des inneren Lidrandes. Kalt hat Gelegenheit gehabt, das buphthalmische Auge eines neugeborenen Kindes zu untersuchen und die Hauptveränderungen in einer chronischen Irido-chorioiditis mit progressiver Obturation der Gefässe des Uvealtractus gefunden. Suarez empfiehlt die directe Application des verflüssigenden Phenols auf Cornealgeschwüre. Nuel glaubt die Septicität des Auges durch einen zweitägigen Occlusionsverband prüfen zu können; bleibt nach demselben das Auge trocken, so ist keine Eiterung nach der Starextraction zu befürchten; zeigt es Secret, so wird es auch nach der Extraction eitern.[2] Dianoux (Angers) macht bei beginnender Panophthalmitis die Optociliarsection und erreicht damit das Aufhören der Schmerzen und regressive Metamorphose der intraocularen Exsudate. Parinaud (Paris) bespricht den Irisvorfall nach Starextraction und kommt zu dem Resultate, dass ein gewisser Procentsatz bei allen Methoden unvermeidlich ist; in den ersten 24 Stunden soll er durch Excision, später durch den Galvanokauter beseitigt werden. v. Wecker (Paris) sieht die Gefahr der Nachstaroperation besonders in der Eröffnung des Glaskörpers und ersetzt deshalb die Discission der dünnhäutigen nicht adhärenten Nachstare durch partielle oder totale Extraction mittelst der Cystitompincette. Jocqs (Paris) empfiehlt für exsudativen Pupillar-

[1] Hierauf werden wir noch zurückkommen.

[2] Bei uns, nach Jacobson, als Monemeron lange bekannt, geübt, veröffentlicht. H.

verschluss die mit Ausschneidung der Pupillarmembran verbundene Linsenextraction. Vennemann (Louvain) glaubt, dass das hämorrhagisches Glaucom nicht nur bei Netzhauthämorrhagieen, sondern auch nach Papillitis vorkomme. Sinel-Maisonneuve (Paris) bespricht an der Hand eigener Beobachtungen, die bei Akromegalie vorkommenden Augensymptome: Exophthalmie, Amblyopie mit Neuritis optica oder Atrophie der Papille, Hemianopsie, Beschränkung der Motilität. Goupillot (Troyes) hat einen Patienten mit 6 Dioptrien Myopie nach Accommodationslähmung emmetropisch werden sehen. Aehnliche Beobachtungen werden angeführt und scheinen in Bezug auf die Ursache der Myopie der Linsenkrümmung einen grösseren Spielraum zu geben, als man bisher angenommen. Martin (Bordeaux) bespricht die Veränderlichkeit des Cornealastigmatismus und deren Ursachen, welche er besonders in die Contractionen des Ciliarmuskels verlegt. Bull (Paris) erklärt die Polyopia monocularis durch Faltung der Hornhaut, welche durch die Lidränder bei forcirtem Blinzeln entsteht.

Referate, Uebersetzungen, Auszüge etc.

1) **Ueber diabetische Erkrankungen des Sehorgans**, von Professor Dr. J. Hirschberg. (Deutsche med. Wochenschr. 1891. Nr. 13.)

... A) In den sechs letzten Jahren vom 1. Januar 1885 bis zum 31. December 1890 zähle ich unter 7176 Augenkranken meiner Privatsprechstunde 113 Diabetiker, also $1^1/_2$ Procent.[1]

Die Zuckerharnruhr ruft häufig Veränderungen im Sehorgan hervor; nach längerem (zehn- und mehrjährigem) Bestande sogar regelmässig: besonders in der Krystalllinse und in der Netzhaut. Diese Veränderungen im Sehorgan sind erstens schon an sich sehr wichtig, um das Bild der so merkwürdigen Grundkrankheit zu vervollständigen; zweitens liefern sie aber auch noch werthvolle Zeichen, um den Diabetes zu erkennen, der in manchen Fällen ja auch heute noch längere Zeit hindurch unerkannt verläuft. Wohl in einem Drittel meiner Fälle wurde durch die Zeichen am Auge der Diabetes diagnosticirt. Einige Zeichen haben einen grösseren Werth, andere einen geringeren; ganz werthlos ist keines.

Den sichersten Schluss auf Diabetes gestattet: 1. die reine Accommadationslähmung im mittleren Lebensalter; 2. die späte Kurzsichtigkeit, die im 40. bis 60. Lebensjahre, ohne Linsentrübung, entsteht; 3. die erste Hauptform der diabetischen Netzhautentzündung; 4. der doppelseitig rasch entwickelte Star bei abgemagerten jugendlichen Personen.

Aber sogar die chronische Lidentzündung bei alten Leuten führt zur Entdeckung eines Diabetes, der monatelang unerkannt geblieben; und die Carlsbader Cur heilt solche Lidschwären. Auch der Bluterguss in die Augapfelbindehaut verdient Beachtung; doch ist diese Form ziemlich selten; ich habe sie erst in fünf Fällen beobachtet.

Der praktische Arzt muss wissen, dass Accommodationsbeschränkung, Doppeltsehen, überhaupt Sehstörung die allerersten Erscheinungen darstellen können, welche dem Diabetiker, der sich für gesund hält, auffallen und ihn zum Arzt führen.

Aber auch dann, wenn der Kranke bereits mit der Diagnose kommt,

[1] Gleichzeitig unter 41,591 Kranken der Poliklinik (1885 bis 1890), 1—2 ‰.

sind die Veränderungen des Sehorgans genau zu erforschen, einmal, weil sie an sich gewisse Vorschriften, besonders hinsichtlich der Lebensweise, nothwendig machen; sodann, weil den verschiedenen Störungen des Auges eine verschiedene prognostische Bedeutung für das Grundleiden zukommt.

Ich kann mir nicht versagen, dies durch einige Beispiele aus den letzten Wochen zu erläutern.

1. Am 22. Januar d. J. brachte ein ausgezeichneter College mir eine 59-jährige Dame zur Brillenwahl. Seit 13 Jahren leidet sie an Diabetes. Anfangs war derselbe gutartig, jetzt nicht mehr: 4,4 % Zucker, in Carlsbad auf 1 % verringert.

Die Kranke sieht verhältnissmässig gut aus und gehört zu denen, welche Diät nicht halten wollen. Seit einem Jahr leidet sie an Sehstörung.

Die Untersuchung ergab 1. beginnende Linsentrübung, 2. diabetische Netzhautentzündung, erste Hauptform. Hierdurch war festgestellt, dass eine ernste Ernährungsstörung vorliegt, und die Kranke strengeren Vorschriften sich fügen müsse.

2. Am 22. December 1890 kam ein 51jähriger Herr, bei dem vor 16 Jahren — seine Frau die Krankheit erkannt hatte, da er ebenso, wie seine diabetische Mutter, an Durst litt; der sich für vollkommen kräftig hält, täglich 4 Stunden spazieren geht und eine gewisse Abneigung gegen ärztliche Behandlung seines Leidens kundgiebt. Er will mir nur eine Röthung des rechten Auges zeigen, die am Morgen des nämlichen Tages entstanden war. Es ist der Blutfleck der Augapfelbindehaut. Als ich ihn deswegen beruhigte, wollte er schon gehen. Aber ich stellte fest: 1. Kurzsichtigkeit, die erst im 40. Jahre entstanden war. Mit Gläsern von — 20″, bezw. 24″, hat er fast volle Sehkraft; und ferner ein freies Gesichtsfeld. 2. Diabetische Netzhautentzündung, die erste Hauptform. Der Urin enthält reichlich Zucker ($4^1/_2$ % nach der Gährungsprobe), kein Eiweiss.

Ich untersage dem Kranken seinen Schlendrian, ordne die Lebensweise und verordne Karlsbader Mühlbrunnen. Am 11. Januar 1891 schreibt er mir: „Die verordnete Cur hatte sehr guten Erfolg; Zucker 2,2 %.“[1]

3. Ein 53jähriger Herr aus Russland kam am 13. Januar 1891 mit der Angabe, dass er vor 4 Wochen plötzlich von Doppeltsehen befallen worden sei, und dass man 6 % Zucker in seinem Harn nachgewiesen habe. Jetzt hält er sich für gesund. Allerdings ist die Sehkraft völlig normal, ebenso das Gesichtsfeld; Doppeltsehen auch mittels des Blickfeldmessers nicht mehr nachzuweisen. Aber nach künstlicher Erweiterung der Pupillen findet man beiderseits, im aufrechten Bilde, den zarten Beginn der diabetischen Netzhautentzündung! Der Urin enthält Zucker, kein Eiweiss. Ich sende ihn nach Hause zur Fortsetzung der Carlsbader Cur.

B) Die diabetischen Störungen des Sehorgans lassen sich zwanglos in zwei Gruppen eintheilen:

1. Solche, die ohne, 2. solche die mit klinisch nachweisbaren Gewebsveränderungen verlaufen.

I. 1. Die häufigste Störung ist die Accommodationsbeschränkung. Es giebt drei Formen: a) die Accommodationsschwäche; b) die Accommodationslähmung; c) die scheinbare Sehstörung, auch beim Fernsehen: es ist dies Accommodationslähmung bei übersichtigem Bau der Augen.

Der Diabetes ist hierbei häufig noch unbedeutend oder gutartig; die Be-

[1] Juni 1891 Sehkraft sehr gut, aber Netzhautentzündung deutlich.

handlung von sehr günstigem Einfluss, sowohl auf die Störungen im Sehorgan, als auch auf das Grundleiden.

Ein Fall, ein 22jähriges Mädchen mit 7 % Zucker und vollständiger Accommodationslähmung, ist zwar anfänglich gebessert, aber drei Jahre später verstorben.

Unzweifelhaft giebt es Fälle, wo die Accommodationsbeschränkung überhaupt das erste Zeichen der diabetischen Erkrankung darstellt.

Eine 48jährige gebildete, anscheinend ganz gesunde Ausländerin kam am 12. Februar 1891 lediglich deshalb, weil sie mit ihrer Concavbrille von 9″, die sie seit mehreren Jahren dauernd trägt, plötzlich seit 14 Tagen nicht mehr in der Nähe die feinen Schriften lesen kann. Accomodationslähmung besteht nicht, ihre Brille ist nicht zu scharf; das wirklich corrigirende Fernglas ist —8″ sph ⌒ —40″ cyl ➢; Gesichtsfeld frei, Augengrund normal. Der Urin enthält $6^1/_4$ % Zucker. Auf nachträgliches Befragen giebt sie zu, dass sie seit 14 Tagen an Durst leide und wohl auch (sie wiegt 103 kg) an den Schenkeln abmagere. Als ursächliches Moment der Zuckerharnruhr ist jedenfalls ein tiefer Kummer zu erwähnen, da sie mit ihrer schwindsüchtigen Tochter zur Koch'schen Cur nach Berlin gekommen und nun durch die stets wechselnden Angaben der Zeitungen in fortwährender Aufregung gehalten wird.

2. Weit seltener ist die diabetische Kurzsichtigkeit, welche im reiferen und höheren Lebensalter ziemlich plötzlich, ohne Linsentrübung, sich entwickelt. (Es ist ja genügend bekannt, dass die gewöhnliche Kurzsichtigkeit bereits in der Kindheit oder in der Jugend ganz allmählich sich ausbildet.)

3. Häufiger, merkwürdig und wichtig ist die diabetische Sehstörung ohne Befund. (Dunkelfleck inmitten des fast normalen Gesichtsfeldes.)

Die Prognose ist ernst. Besserungen sind möglich. Aber von sieben derartigen Kranken sind fünf sehr bald verstorben, einer nach wenigen Tagen durch diabetisches Coma.

4. Selten und dazu schwer heilbar ist die diabetische Halbblindheit.[1]

5. Doppeltsehen ist sehr häufig, dabei oft genug die erste Krankheitserscheinung, welche zur Beobachtung gelangt. Meist ist es Lähmung eines Abducens, seltener des Oculomotorius, oder zusammengesetzte Formen. Leichte Lähmungen der Art schwinden von selbst, in einigen Wochen. Aber auch ganz vollständige bilden sich bald zurück, namentlich unter entsprechender Behandlung (z. B. in Carlsbad). Hingegen sind diejenigen Lähmungen der Augenbewegungsnerven ganz unheilbar, welche im späteren Verlaufe der Zuckerharnruhr im Anschluss an einen schweren Schlaganfall auftreten.

II. 6. An den Lidern sind a) Furunkel in jedem Lebensalter, b) Eczeme und c) wiederkehrende Gerstenkörner namentlich bei älteren Leuten (von 40 bis 60 Jahren) zu beachten. Der Nachweis der Zuckerharnruhr als Ursache, namentlich der wiederkehrenden Lid-Eczeme, hat den Kranken in doppelter Weise genützt: die Liderkrankung schwand sehr bald, und ihr Gesundheitszustand wurde gebessert. Auch Blutung der Lider (e) ist zu beachten.

Der Satz,[2] „dass bei einer sehr grossen Zahl von intraocularen Erkrankungen die Berücksichtigung des Allgemeinzustandes nothwendig ist", scheint mir doch nicht umfassend genug zu sein; bei jeder Augenerkrankung ist der Allgemeinzustand zu berücksichtigen. Das wussten und lehrten schon die alten Griechen.

---

[1] Hemiablepsia, in der ärztlichen Sprache Hemianopsia.
[2] Deutsche med. Wochenschr. VI. Nr. 7, S. 260.

7. Die scheinbar von selber auftretende Blutung der Augapfelbindehaut kann zur Diagnose der Grundkrankheit führen.[1]

8. Von der Hornhautentzündung sind zwei Formen zu unterscheiden: α) hartnäckige, umschriebene Geschwüre bei Erwachsenen, β) die sogenannte neuroparalytische, wenn die Grundkrankheit Lähmung des fünften Hirnnerven veranlasst hatte.

9. Regenbogenhautentzündung entsteht entweder allmählich und ohne hervorstechende Krankheitserscheinungen, so dass sie mehr gelegentlich als Complication des diabetischen Alterstars entdeckt wird, oder äusserst stürmisch mit starker Faserstoffausschwitzung in die Vorderkammer. Im Anfang meiner Thätigkeit habe ich die letztgenannte Form nach den Grundsätzen von Traube und A. v. Graefe mittelst grosser Gaben von Quecksilber behandelt, heutzutage[2] pflege ich sie einfacher und jedenfalls rationeller zu heilen.

10. Der diabetische Star ist allgemein anerkannt, in den Lehrbüchern allerdings hauptsächlich nur der jugendliche. Ich hoffe, dass man von jetzt ab auch den der mittleren und höheren Lebensstufen mehr und mehr berücksichtigen werde.

Für den praktischen Arzt sind drei Sätze wichtig: I. Der diabetische Star schwindet nicht mit dem Zuckergehalt des Harns; er ist überhaupt durch innerliche Behandlung nicht heilbar. II. Durch Operation kann er heutzutage, sogar bei sehr elenden Kranken, mit ziemlich demselben Erfolge, wie der einfache Star, beseitigt werden. III. Bei längerem Bestande des Diabetes (über zehn Jahre) tritt ziemlich regelmässig eine gewisse Trübung der Linsen ein, auch schon im mittleren Lebensalter.

11. Glaskörpertrübungen entstehen: a) als Folge von Netzhautblutungen, b) neben Netzhautveränderungen der stärkeren Kurzsichtigkeit. Sie sind der Behandlung zugänglich.

Gerade bei hochgradiger Kurzsichtigkeit kann Diabetes leicht übersehen werden.

12. Von der Netzhautentzündung giebt es zwei Hauptformen, die exsutative und die haemorrhagische. Sie ist eine Späterkrankung des Diabetes. Gangrän des Fusses, Carbunkel, schwere halbseitige Körperlähmung werden gleichzeitig oder in ihrem Gefolge beobachtet. Netzhautentzündung steht so sehr unter dem Einfluss des Diabetes, dass sie kaum in einem älteren (länger als 10 bis 12 Jahre bestehenden) Fall ausbleibt. Es ist keineswegs leicht, diese Veränderungen zu sehen.

13. Sehnervenatrophie, d. h. blasses Aussehen des Sehnerveneintritts, kommt vor a) neben Verdunkelung der Gesichtsfeldmitte,[3] b) neben Einengung des Gesichtsfeldes und Herabsetzung der centralen Sehschärfe. Sie kann bis zur vollständigen Erblindung vorschreiten, und ist jedenfalls durch Behandlung nur schwer zu bessern.

C) Zum Schluss möchte ich noch folgendes hervorheben: Gar nicht selten treten bei demselben Diabetiker gleichzeitig oder nacheinander verschiedene Störungen des Sehorgans auf. Gleichzeitig beobachtet man, besonders bei altem Diabetes, Störungen der Linse und der Netzhaut.

Das Nacheinander der verschiedenen Störungen bei demselben Kranken ist nicht leicht in bestimmte Regeln zu fassen. Ich will mich begnügen, einige

[1] Wiederkehrende, flache Episcleritis ist wohl zu beachten, und die Urinuntersuchung länger fortzusetzen, da aus der Gicht gelegentlich Diabetes sich entwickelt.
[2] Leber hat diese Formen gründlich abgehandelt.
[3] Scotoma centrale, Neuritis axialis.

Beispiele anzuführen von Fällen, die mehrere Jahre hindurch verfolgt werden konnten.

a) Ein 48jähriger fängt 8 Jahre nach Beginn der diabetischen Symptome an, über Sehstörung zu klagen, in dem folgenden Jahre Linsentrübung und Netzhautentzündung, Eiweissausscheidung. Bald darauf Schlaganfall, Oculomotoriuslähmung und tödtlicher Ausgang.

b) Ein 53jähriger wird von Lähmung des rechten Abducens befallen und wieder geheilt. Im folgenden Jahre linksseitige Gesichtslähmung, danach Linsentrübung, Eiweissausscheidung und Oedeme, erfolgreiche Starextraction.

c) Ein 66jähriger kommt wegen Doppeltsehen; Lähmung des rechten Abducens (die bald geheilt wurde), beginnende Linsentrübung. Im folgenden Jahre linksseitige Gesichtslähmung. Nach 2 Jahren Amputation des linken Fusses wegen Gangrän. Eiweissausscheidung, sehr wenig Zucker. Nach einem weiteren Jahre rechtsseitige Netzhautblutung mit Uebergang in hämorrhagisches Glaucom; bald danach schwere Hemiplegie der linken Seite.

d) Ein 43jähriger zeigte 11 Jahre nach dem Beginn der diabetischen Symptome leichte Linsentrübung und Kurzsichtigkeit, sowie Accommodationsbeschränkung, nach 5 weiteren Jahren Netzhautentzündung (bei geringem Zucker-, deutlichem Eiweissgehalt), nach einem weiteren Jahre Carbunkel im Gesicht, Zunahme des Nierenleidens, Netzhautblutungen.

---

2) Ueber Einschneidung des Iriswinkels. (Beitrag zur Behandlung des Glaucoms.) Vorläufige Mittheilung von Dr. Ugo Tailor. (Aus der ophthalmologischen Klinik der k. Uuiversität Neapel.)

Unter den bedeutendsten und nützlichsten Erfindungen der modernen Augenheilkunde nimmt ohne Zweifel die Iridectomie gegen Glaucom den ersten Platz ein. Obgleich die Wirkungsweise derselben durch die Untersuchungen über die Physio-Pathologie des Auges noch nicht in's Klare gebracht worden ist, so bewahrt sie dennoch bis heutzutage dieselbe klinische Bedeutung, welche ihr mit Recht von der ganzen ophthalmologischen Welt zuerkannt wurde, nachdem sie durch das Werk des unsterblichen Ophthalmologen Berlin's zum Eigenthume der Wissenschaft geworden.

Nichtsdestoweniger giebt es Fälle von Glaucom, in welchen die übereinstimmende und vorurtheilsfreie Beurtheilung der Augenärzte festgestellt hat, dass die Iridectomie nicht allein wirkungslos sei, sondern sogar schädlich. Und für diese Fälle war man stets bemüht, sie mit einer Operation zu ersetzen, welche das Auge nicht jenen Gefahren aussetze, welchen es in solchen Fällen durch die Iridectomie gewöhnlich ausgesetzt ist.

Unter diesen Operationen ist die Sclerotomie jedenfalls diejenige, welche von den Ophthalmologen mit der grössten Zuversicht aufgenommen wurde. Wenn nun dieselbe in nicht seltenen Fällen die Iridectomie mit Erfolg ersetzt, so entspricht sie in anderen nicht wenigen nicht den Erwartungen, indem sie Uebel verursachen kann, welche für sich allein schon die Function des Auges beeinträchtigen, und gleichzeitig den krankhaften Zustand desselben noch verschlimmern.

Die Kenntniss von der Theilnahme der Lymphwege des Kammerwinkels an der Filtration der intraocularen Flüssigkeiten, und die klinische Beobachtung von der Entstehung einiger Formen von Glaucom in Folge eines verminderten Abflusses dieser Flüssigkeiten durch ebenerwähnte Wege, veranlassten uns in dieser Klinik zuerst mit Kaninchen, und bald darauf mit Hunden, jene Opera-

tion zu experimentiren, welche wir mit Prof. de Vincentiis Einschneidung des Iriswinkels benennen. Mit Kaninchen wurden nicht viele Versuche angestellt, da sich dieselben wegen der bedeutenden Wölbung der Iris zu der Operation nicht gut eignen, und bediente man sich der Hunde. Von diesen wurden 12 operirt, und war die Folge der Operation beständig eine Abnahme des intraocularen Druckes, welche von 2 bis 5 Wochen dauerte, worauf die T. zum Normalen zurückkehrte.[1] In keinem Falle, selbst wenn die Thiere verschiedene Monate lang in Beobachtung gehalten wurden, hatte man eine Erhöhung der T. über die Norm zu beobachten, oder sonst irgend ein anderes Uebel.

Durch diese Resultate ermuntert, wurde die Einschneidung des Iriswinkels auch bei Kranken vorgenommen, welche zum grössten Theil mit absolutem Glaucom behaftet waren, und zum Theil noch mit schmerzhaften Anfällen. Bei Allen liess nach der Operation die T. beständig nach, und hörten die glaucomatösen Anfälle auf, einen Fall inbegriffen, welcher der Sclerotomie widerstanden hatte. Es wurde daher die Operation auch bei einem Kranken mit einfachem Glaucom und residueller $V = {}^1/_{60}$ ausgeführt, und auch bei diesem nahm die T. ab und besserte sich das Sehvermögen.

Das Instrument, welches für die Einschneidung des Iriswinkels construirt wurde, besteht aus einem geraden, oder auch besser in der Länge gekrümmten, cylindrischen, stählernen Stiele, welcher an einem gewöhnlichen Hefte angesetzt ist, und mit einer kleinen, auf der convexen Seite schneidigen und an dem Ende gut zugespitzten Sichel aufhört. Die Breite der Sichel ist eine solche, dass der von ihr gemachte Einschnitt bei dem Durchgange des cylindrischen Stieles durch ihn genau diesem sich anpasst, sodass ein Ausfliessen des Kammerwassers nicht möglich ist.[2] Die beste Breite schien von 1 m an zu sein.

Nachdem mehrmals eine ${}^1/_2\,{}^0/_0$ Eserinlösung in das zu operirende Auge eingeträufelt, der Bulbus durch Cocain anästhesirt und die Lider mittelst eines Blepharostaten auseinander gehalten worden, welcher die Handbewegungen des Operateurs nicht beeinträchtige (Nasalblefarostat), fixirt man den Bulbus mit einer gewöhnlichen Waldau'schen Pincette, indem man eine Falte der Bindehaut zunächst dem Hornhautrande zusammenfasst, und zwar an der für die Operation geeignetsten Stelle (die Operation wird nach oben ausgeführt, wenn es sich um das rechte Auge handelt, nach unten, wenn um das linke).[3] Hierauf dringt man mit dem Instrumente in die vordere Kammer ein, indem man die Sclera im horizontalen Meridiane und in der Entfernung von $1^1/_2$ mm vom

[1] Von den Hunden, welche entweder starben oder zu bestimmten Epochen getödtet wurden, wurden die Augen aufbewahrt, und bin ich im Begriffe eines ausführlichen histologischen Studiums über dieselben, um die Modificationen zu bestimmen, welche die Einschneidung des Iriswinkels auf die denselben bildenden Gewebe verursacht.

[2] Nennen wir mit a die Länge jeder Seite der mit der Sichel gemachten Wunde, und bedenken wir, dass die zwei Seiten der Wunde ($2a$), um sich dem cylindrischen Stiele des Instruments anzupassen, einen Kreis bilden sollen ($2\pi r$), so ergiebt sich, dass

$$2a = 2\pi r = \pi a, \text{ und folglich}$$
$$d = \frac{2a}{\pi}$$

ist und daher der Werth von a bekannt (da $\pi = 3{\cdot}141$ ist), so können wir mit Leichtigkeit den Werth von d bestimmen.

[3] Nur in dem Falle, dass es wegen der grossen Excentricität der Pupille nicht möglich wäre, die Operation an den angegebenen Segmenten zu vollziehen, ist es gestattet, dieselbe an der entgegengesetzten Stelle auszuführen. Dieses gilt hauptsächlich für das rechte Auge, da bekanntlich bei Glaucom gewöhnlich das obere Segment der Iris verschmälert ist.

Horthautrande schräg durchsticht, und schiebt dasselbe parallel zur Irisvorderfläche so weit war, bis die Spitze desselben den Iriswinkel in einem dem Einstichspunkte diametral entgegengesetzten Punkte begegnet oder auch darüber, und in diesem um 1 mm oder etwas mehr eindringt, damit die schneidige Kante der Sichel dem Gewebe des Kammerwinkels entspreche. Dieses Gewebe wird sodann durch Zurückziehen des Instrumentes eingeschnitten, wobei die Sichel fast senkrecht zur Sclera gehalten wird. Nach erledigter Operation träufelt man zu wiederholten Malen Eserin in das operirte Auge, und ebenso auch in den folgenden Tagen. In den ersten derselben bleibt der Kranke mit verbundenem Auge.

Die eben beschriebene Operation wurde bisher 10 mal ausgeführt: dreimal wegen Glaucoma simplex absolutum; viermal wegen Gl. inflammatorium chronicum absolutum; einmal wegen Glaucoma haemorrhagicum; einmal wegen Buftalmus und einmal wegen Gl. simplex mit residueller $V = {}^1/_{60}$.

Vor Allem ist es uns lieb, festzustellen, dass die Einschneidung des Iriswinkels eine Herabsetzung des intraocularen Druckes zur Folge hat. Dieses geht nicht allein aus den vielfachen Experimenten hervor, welche bei Hunden vorgenommen wurden, und durch welche bewiesen wird, dass durch diese Einschneidung die T. viel länger herabgesetzt bleibt, als es nach der Iridectomie zu geschehen pflegt (bis zu 5 Wochen), aber auch, und mit grösserem Rechte, aus den bisher erlangten Resultaten der Operation in Fällen von Glaucom, bei welchen beständig eine Abnahme des intraocularen Druckes erzielt wurde. Und zwar war diese Abnahme nicht allein eine vorübergehende, aber eine dauernde. Ein einziges Mal (Fall 2) wurde nach 5 Monaten eine Zunahme der T. bestätigt.

Dass übrigens die Einschneidung des Iriswinkels im Stande wäre, den intraocularen Druck herabzusetzen, konnte bereits aus den anatomischen, experimentellen und klinischen Kenntnissen über die Bedeutung der vorderen Filtrationswege geschlossen werden, Kenntnisse eben, welche uns zum Experimente führten. Es konnte ausserdem noch aus den Kenntnissen über die Wirkung der Sclerotomie ersehen werden, die bekanntlich nicht allein dem Schnitte des Bulbus zuzuschreiben ist, aber auch, und unserer Meinung nach hauptsächlich, die Stelle, in welcher dieser Schnitt ausgeführt wird, nämlich im schwammartigen Gewebe des Kammerwinkels.

(Schluss folgt.)

---

3) Zur Pathogenese des Chalazion, von Dr. Leopold Weiss in Heidelberg. (Klin. Monatsblättern für Augenheilkunde. 1891. Juni.)

Die soeben veröffentlichte Arbeit Deutschmann's[1] über den gleichen Gegenstand giebt mir Veranlassung zu der nachstehenden kurzen Mittheilung.

Vor kurzem brachte Tangl[2] die überraschende Mittheilung, dass nach seinen Untersuchungen das Chalazion als das Product einer Localtuberculose aufzufassen sei. Indem ich davon ausging, dass die Sache von grosser praktischer Wichtigkeit sei, wenn die Ansicht von Tangl richtig ist, habe ich den Gegenstand einer experimentellen Prüfung unterzogen, indem ich einigen Kaninchen Stückchen von frisch exstirpirtem Chalazion in die vordere Augenkammer einführte. Ist das Chalazion wirklich das Product einer Localtuberculose, so ist nach der Impfung das Auftreten einer Tuberculose des Auges zu erwarten,

[1] Zur Pathogenese des Chalazion. Beiträge zur Augenhlkde. Heft II. S. 109.
[2] Ueber die Aetiologie des Chalazion. Beiträge zur patholog. Anatomie und zur allgemeinen Pathologie. 1890. Bd. IX.

ganz ebenso, wie nach Impfung mit anerkannt echt tuberculösen Gewebsstückchen.

Von dieser Vorstellung ausgehend, impfte ich im Laufe des Monats Februar drei Kaninchen Stückchen von frisch exstirpirten Chalazien in die vordere Augenkammer. Die zur Impfung verwendeten Chalazien stammten im einen Fall von einer brustleidenden (phthisischen) Dame (Frau K.), im zweiten von einem sehr robusten Arbeiter, L. M., welcher an multiplen Chalazien litt, und im dritten von einer etwas anämischen Dame, welche kürzlich ein schweres Wochenbett überstanden hatte.

In keinem der geimpften Fälle entwickelte sich eine Iristuberculose. Nachdem die mässig starken Reactionserscheinungen nach einigen Tagen vorüber waren, resorbirte sich bald die eingeführte Gewebsmasse, so dass nach einiger Zeit nichts, resp. fast nichts mehr von derselben zu sehen war. Die Aufsaugung vollzog sich verhältnissmässig rasch, so war in dem einen Fall (Impfung mit Chalazionmasse von Frau K.) schon nach neun Tagen von dem eingeführten Gewebestück nichts mehr zu sehen, es war vollständig aufgesaugt.

Absichtlich wurde in einem Fall eines der kleinen, hellen Körnchen, die man im Chalazion wohl nie vermisst, mit in die vordere Augenkammer gebracht. Während die übrige Gewebsmasse vollständig resorbirt wurde, liegt das kleine helle Kügelchen noch heute vollständig unverändert in der vorderen Kammer des vollständig reizlosen Auges.

Nochmals möchte ich besonders hervorheben, dass auch in dem Fall, in welchem das zur Impfung verwendete Chalazion von einem Patienten mit Lungenphthise stammte, keine Iristuberculose entstand.

Besonders erwähnt sei auch noch ein Controlversuch. Es wurde nämlich einem weiteren Kaninchen ein Gewebestückchen von einer verkästen Lymphdrüse, die einem Kind mit skrophulöser Augenentzündung exstirpirt wurde, in die vordere Augenkammer geimpft. Der Impfung folgte das Auftreten einer Iristuberculose.

Um in diesem Fall zu sehen, welchen Einfluss Tuberculin-Injectionen auf den Verlauf der tuberculösen Augenerkrankung nehmen, wurden mehrere Injectionen von je 1 mg gemacht. Den Injectionen folgte Temperatursteigerung, local konnte bis jetzt noch kein Einfluss constatirt werden.

Aus den mitgetheilten Thierversuchen dürfte der Schluss zu ziehen sein, dass das Chalazion nicht als das Product einer Localtuberculose aufzufassen ist. Zu dem gleichen Schluss kommt auch Deutschmann.[1]

---

4) Ein Fall von erfolgreicher Transplantation der Hornhaut, von Prof. Dr. A. v. Hippel in Königsberg i. Pr. (Berliner klin. Wochenschr., 1891, Nr. 19.)

Patient, 24 Jahre alt, hat von Jugend an auf dem rechten Auge schlecht gesehen. Aus Sorge in Russland seiner Militärpflicht genügen zu müssen, liess er sich vor 4 Jahren durch einen Feldscheer die rechte Cornea derartig mit einem Argentumstift ätzen, dass er eine central gelegene, circa 3 mm im Durchmesser haltende, bis zur Descemet'schen Haut reichende, dunkelbraune Verfärbung der Hornhaut zurückbehielt, welche die Pupille völlig verdeckte. Bei Erweiterung derselben durch Atropin erwies sich die Linse cataractös getrübt, die Corticalis voluminös, der Kern klein von gelblicher Farbe, die Kapsel nor-

[1] Und jeder, der 1 bis 2 Tausend Hagelkörner ausgeschnitten. H.

mal. Visus bis auf Lichtschein aufgehoben, Projection erhalten. Linkes Auge normal.

Am 15. October 1890 führte ich zunächst rechts die modificirte lineare Extraction mit Excision eines kleinen Irisstückes nach oben aus. Heilungsverlauf völlig glatt, nach 12 Tagen S. > $^1/_5$. — Patient war mit diesem Resultat noch nicht zufrieden, sondern wünschte auch von dem entstellenden braunen Fleck auf seiner Hornhaut befreit zu sein. Ich proponirte ihm daher die Transplantation und machte die Operation unter Cocainanästhesie am 4. November nach der von mir früher angegebenen Methode (v. Graefe's Archiv, Bd. XXXIV, Abth. 1, S. 19 ff).

Mit einer Trepankrone von 4 mm Durchmesser wurde die undurchsichtige Stelle der Cornea bis zur Descemet'schen Membran umschnitten und der Lappen mit Messer und Pincette in der Tiefe so glatt als möglich auspräparirt. Es zeigte sich dabei, dass im untersten Theile des Defectes die Wirkung des Argentumstiftes sich bis auf die Descemet'sche Haut erstreckt und diese nur in der oberen Hälfte ihre volle Transparenz behalten hatte. Mit derselben Trepankrone excidirte ich einem jungen Kaninchen ein Stück aus der ganzen Dicke der Cornea und übertrug dieses auf das Auge des Patienten. Es füllte die Wunde genau aus und lag mit der angrenzenden Cornea in einem Niveau. Jodoform, doppelseitiger Verband.

5. November. Geringe conjunctivale und ciliare Injection. Lappen in normaler Lage, transparent; die hinter ihm gelegene dünne Cornealschicht leicht rauchig getrübt. Zwischen Lappen und angrenzender Cornea eine sehr schmale, nicht mit Epithel bedeckte Rinne.

6. November. Trübung der zurückgelassenen Hornhautschicht etwas stärker, ebenso die unmittelbar an den Lappen grenzenden Wundränder der Cornea leicht grau verfärbt, Lappen selbst völlig durchsichtig.

8. November. Die Trübung hinter dem Lappen beginnt sich aufzuhellen, Injection des Bulbus ganz unbedeutend. Lappen mit der Unterlage fest verklebt, transparent; sein Epithel glatt und spiegelnd.

11. November. Auge reizlos. Die Rinne zwischen Lappen und Hornhautwundrand aussen bereits mit Epithel überkleidet; fortschreitende Aufhellung der stehengebliebenen Hornhautschicht und der Wundränder.

19. November. Das Epithel zieht jetzt von allen Seiten von der angrenzenden Cornea continuirlich zum Lappen herüber, der vollkommen durchsichtig ist. Umgeben wird er von einem schmalen Ringe leicht grau getrübter Hornhautsubstanz, hinter ihm erkennt man deutlich die durch das Argentum bewirkte Verfärbung der Descemet'schen Haut, die sich bei der Betrachtung mit der Cornealloupe in eine Anzahl sehr feiner gelbbräunlicher Pünktchen und Striche auflösen lässt. Peripherie der Cornea klar, von neu gebildeten Gefässen keine Spur.

Nach Discission einer dünnen Cataracta secundaria erreichte Patient bei verdecktem Colobom mit + 9 D eine Sehschärfe von $^1/_3$ und las mit + 12 D mühelos Jäger 6.

6 Wochen nach Ausführung der Transplantation wurde er aus der Klinik entlassen, nachdem ich ihn im Verein für wissenschaftliche Heilkunde vorgestellt hatte. Das Auge war reizlos, der transplantirte Lappen völlig transparent. Auf Grund meiner langjährigen Erfahrungen kann ich mit Bestimmtheit behaupten, dass das erreichte Resultat in diesem Falle ein definitives ist. Kommt es zu einer Trübung des überpflanzten Lappens, so tritt diese unter allen Umständen spätestens in der zweiten Woche ein.

Vielleicht veranlasst die Publication dieses (des siebenten) von mir mit Erfolg operirten Falles den einen oder anderen Collegen die Transplantation der Hornhaut selbst zu üben.

Journal-Uebersicht.

v. Graefe's Archiv für Ophthalmologie. XXXVII. 1.

1) **Ueber die Kreuzung der Sehnervenfasern,** von Dr. L. Darkschewitsch, Privatdocenten an der Universität Moskau.

Vor Allem hält Autor nöthig, die einzelnen Fasersysteme auseinanderzuhalten, die sich im Bereiche des Tuber cinereum vorfinden. Dicht unter dem Ventrikel ziehen die „Forel'schen Kreuzungen"; sie umgeben ihn in Form eines bogenförmigen Bündels; je mehr sie aber nach aussen ausstrahlen, desto mehr divergiren sie, indem sie theils nach hinten längs der lateralen Ventrikelwand hinziehen (dorsalwärts), theils horizontal zum Hirnschenkelfuss verlaufen. Unter der Forel'schen Kreuzung liegt die Meynert'sche Commissur, deren Fasern ihre Markumhüllung viel früher erhalten, als die Fasern des Tractus opticus und der Forel'schen Kreuzung. Ihre Fasern haben mit jenen der beiden letztgenannten Gebilde gar nichts zu thun. Ausserdem ist noch zu erwähnen die Gudden'sche Commissur, welche innig mit den Fasern des Tractus verflochten sind. Schön isoliren lassen sich ihre Fasern dadurch, dass man durch Enucleation beider Augen eines neugeborenen Thieres die Sehnervenfasern zum Schwund bringt. Verf. glaubt nun, dass Michel die Fasern der Forel'schen Kreuzung für jene der Meynert'schen Commissur gehalten habe, diese aber für die Gudden'sche Commissur; da die Fasern der letzteren mit dem Tractus innig verbunden verlaufen, so muss immer im Grade der Atrophie von Sehnerven und Tractus ein erheblicher Unterschied bestehen; auch bei vollständiger Atrophie der Sehnerven muss sich in dem Tractus noch eine Anzahl normaler Fasern finden, doch gehören dieselben einem anderen Fasersysteme an, nicht aber ist die Deutung zulässig, dass die Atrophie im Tractus so langsam fortschreite, dass der Process zur Zeit der Untersuchung sich im Tractus noch nicht so weit verbreiten konnte.

Verf. muss auf Grund seines eigenen Experimentes Michel's Behauptung entgegentreten, dass nach Enucleation eines Auges einer neugeborenen Katze keine Atrophie des entgegengesetzten Tractus auftrete. Noch auffälliger war dieselbe bei Kaninchen. Man kann somit unmöglich im Chiasma mit Michel einen „Indifferenzpunkt" erblicken. Der Unterschied zwischen rechtem und linkem Tractus war bei der Katze weniger auffällig, trotzdem auch bei ihr complete Atrophie des einen Sehnerven vorlag. Offenbar kann dies zwanglos aus verschiedener Vertheilung gekreuzter und ungekreuzter Fasern bei beiden Thieren erklärt werden. Bei aufmerksamer Vergleichung beider Tractus der Katze (wo ein Auge enucleïrt worden war) mit den intacten Tractus eines anderen Thieres desselben Wurfes und Alters liess sich unzweideutig erkennen, dass auch der gleichseitige Tractus etwas atrophisch war, eine Vergleichung, die Michel unterlassen hat.

War die Kreuzung beim Kaninchen eine totale, so ist sie bei der Katze jedenfalls nur eine partielle; ist sie aber auch beim Kaninchen nur partiell, so muss erschlossen werden, dass die Katze mehr ungekreuzte Fasern besitzen muss, als das Kaninchen. Da aber weder die Exstirpation eines noch die beider Augen weder beim erwachsenen noch beim neugeborenen Thiere zweifellos

sichere Resultate ergeben, sah sich Verf. nach einer einwandfreien Methode um und glaubt sie in der Durchschneidung eines Tractus gefunden zu haben; auch v. Gudden hatte schon die centralen Ganglien zerstört und nach dieser Operation ein ungekreuztes Fasernbündel der entgegengesetzten Seite nachgewiesen.

Verf. führte bei einer neugeborenen Katze einen Hautschnitt längs der Sagittalnaht des Schädels, legte das Scheitelbein bloss und legte in demselben eine etwa 5 mm im Quadrat betragende Oeffnung mittelst Scheere an. Der Ort wurde so gewählt, dass ein senkrecht durch die Hirnmasse eingestossenes Messer den Sehhügel möglichst nahe bei seiner äusseren Fläche passieren musste und vor dem äusseren Kniehöcker. Sobald die Schädelbasis mit dem Messer erreicht war, wurde dasselbe 1—2 mm weit in sagittaler Richtung nach rückwärts geführt, dann das Messer entfernt und die Hautwunde geschlossen.

Eine links so operirte Katze wurde nach 42 Tagen obducirt. Die ganze linke Hemisphäre war etwas kleiner; der linke Sehhügel mass kaum die Hälfte des rechten; beide Kniehöcker dieser Seite waren erheblich atrophirt, der linke Tractus nicht wahrzunehmen; es fand sich an seiner Stelle die Meynert'sche Commissur. Der rechte Tractus war vorhanden, aber dünner, als bei einer nicht operirten Katze desselben Wurfes und Alters; beide Sehnerven waren vorhanden, der rechte dünner als der linke, doch auch dieser dünner als ein normaler. Mikroskopische Untersuchung mit Weygert'scher Färbung ergab, dass beide Sehnerven aus vollkommen normalen Fasern bestanden. Der linke Tractus erwies sich als thatsächlich total atrophirt. Auch die Gudden'sche Commissur war total atrophisch und durch Fortsetzung ihrer Atrophie auf die andere Seite ist auch die Verschmächtigung des rechten Tractus zu erklären. Die beiden Sehnerven waren — wenn auch aus normalen Fasern bestehend — dünner als normal, der rechte in noch höherem Grade. Die Fasern der Forel'schen Kreuzung und der Meynert'schen Commissur sind erhalten.

Die Fasern eines Tractus gehen also nicht nur in den entgegengesetzten Sehnerven, sondern zum Theil auch in den gleichnamigen über; ferner geht mit Sicherheit hervor, dass bei der Katze die Mehrzahl der Fasern sich kreuzt.

Die Durchschneidung des Chiasma, wie sie Michel vorgenommen — nämlich an erwachsenen Thieren — verliert nach dem Verf. jede Bedeutung.

Michel's Versuche sind also in keiner Weise im Stande, die alte Gudden'sche Lehre zu widerlegen.

---

2) Ueber den Bau der Zonula und Umgebung, nebst Bemerkungen über das albinotische Auge, von Dr. A. Topolanski in Wien. (Aus dem Arbeitszimmer der Augenklinik des Prof. Dr. Fuchs.)

Ob die Zonula eine Membran oder eine Summe einzelner Fasern sei, hat Czermak endgültig im letzteren Sinne entschieden.

Welches Gebiet der Pars ciliaris retinae nimmt die Zonula ein?

Verf. glaubt, dass es am richtigsten sei, die hintere Grenze ihres Ursprungsgebietes 1—1,5 mm vor der Ora serrata anzunehmen, welches sich dann weiter verbreitet über die ganze Kegelfläche der Pars cil. ret., aber früher auf den Ciliarbergen aufhört, als an den Seitenwänden und in den Thälern. Eine richtige ungefähre Anfangsgrenze der Zonulafäserchen glaubt Verf. im Epithel gefunden zu haben. Die Zellen stehen exquisit spindelförmig in dichter Reihe neben einander; nach vorne zu werden sie polygonal und hier an diesem Uebergange liegt die Ursprungsgrenze.

Die Hauptmasse der Fäserchen entspringt ziemlich weit rückwärts und verläuft nach vorne zu; in den Thälern entstehen vorne sehr viele Fäserchen, sowie auch an den Seitenwänden dort, wo sie schon an der Kante der Ciliarbergerhebungen fast gänzlich aufhören. Die weit hinten (an der Ora und selbst hinter ihr) entspringenden Fasern, die Berger beschreibt, sind nichts anderes, als die Anheftungen der Glaskörpermembranen.

Von Interesse ist, dass Verf. an einem albinotischen Auge der Nachweis eines Bindegewebsnetzwerkes gelang, das, ausgehend vom Bindegewebe des Ciliarkörpers in beiden Epithelschichten der Pars cil., ein Stützgewebe darstellt als Verbindungsglied zwischen äussersten und innersten Schichten.

Das Ursprungsgebiet der Zonulafäserchen beginnt an einer Zickzacklinie und von dort an entspringen ungemein zahlreiche Fäserchen und bleiben bis zur Erhebung der Ciliarberge ziemlich gleich zahlreich. Im weiteren Verlaufe wird ihre Zahl etwas geringer und ihr Gebiet, wie schon oben angedeutet, mehr eingeschränkt.

Immer zeigten die Fasern straffgespannten Verlauf, nicht aber welligen (Berger). Der Hauptmasse nach treten die Fasern zwischen je zwei Erhebungen des Ciliarkörpers hindurch; wenige ziehen über die Bergfirsten nach vorne und innen; sie erscheinen daselbst schiebbarer. Die Fäserchen behalten dann den hier angenommenen Verlauf ungefähr bei. Schon vor Beginn der Ciliarberge sieht man von rückwärts eine Tendenz, sich zu Bündeln zusammenzugruppiren, an denen wieder ein Zerfall in Fäserchen nach vorne bemerkt werden kann; diese Gruppirung behalten die Fäserchen im ganzen Bereiche des Ciliarkörpers und auch besonders schön sichtbar im freien Theile bei bis auf die Linsenkapsel. Es werdem demnach peripherwärts wie centralwärts Dreiecke gebildet. Bezüglich der Eintheilung der Fäserchen nach ihrem Verlaufe acceptirt Verf. Czermak's Eintheilung in: 1. in orbiculo- und cilio-kapsuläre, 2. orbiculo-ciliare und 3. inter- und intra-ciliare Fäserchen, welche er eingehend beschreibt.

Die hintere Augenkammer ist begrenzt von der Iris, dem Strahlenkörper, der Glashaut und dem Glaskörper sowie der Linse. Dieser Raum wird durchzogen vom freien Theil der Zonula. Entsprechend den Hauptfaserzügen wird er in Unterabtheilungen getheilt und zwar: in einen Raum, der zwischen Iris, vorderem Theile des Ciliarkörpers und vorderstem Hauptfaserzug mit einem geringen Theil der vorderen Kapsel liegt; einen zweiten zwischen dem vordersten Hauptfaserzug und dem Aequatorialfaserzug (zweiter Faserzug); an Stellen, wo wegen divergirender Ausstrahlung zweier einander benachbarter Einzelbündel der Raum zwischen ihnen frei bleibt, entfällt derselbe und die Begrenzung des Raumes wird dann gebildet vom vordersten und hintersten Hauptfaserzug; endlich in einen dritten zwischen dem Aequatorialfaserzug und dem hintersten Hauptfaserzug, dessen Verhältniss zum zweiten Raume dasselbe ist, wie das des ersten. Der erste Raum ist der grösste, der dritte der kleinste.

Es giebt also einen präzonularen und einen — eventuell zwei — interzonuläre Räume, je nachdem Aequatorialfasern getroffen werden oder nicht, und im ersteren Falle in einen vorderen und hinteren. Das Kammerwasser erfüllt alle diese Räume bis an die Glaskörperhaut.

Da von einer membranösen Zonula keine Rede ist, dieselbe vielmehr als Sammelbegriff unzähliger feinster Fäserchen eigener Anordnung aufgefasst werden muss, so kann auch von der Existenz eines Canalis Petiti keine Rede sein. Denn zwischen den Fasern kann man sich einen Canal nicht denken. Hinter den Fäserchen kann ein Raum auch nicht angenommen werden einerseits

wegen der Divergenz der Bündel, andererseits, weil der innige Anschluss des gefalteten Glaskörpers keinen „Raum“ freilassen kann.

---

3) Ueber Formen und Entwickelung der Pigmentzellen der Chorioidea, von Dr. A. Rieke, Augenarzt in Paderborn, früherem Assistenten an der Universitäts-Augenklinik zu Strassburg.

Da über Aderhautpigment nur wenige Arbeiten vorliegen, trat Verf. der Frage näher, unter welchen Formen sowohl das Pigment wie auch die Pigmentzellen überhaupt auftreten können bei verschiedenen Säugethieren, um daraus eventuell Anhaltspunkte zu gewinnen über die Entstehung des Pigmentes wie auch der Pigmentzellen, ferner an menschlichen Augen das erste Auftreten von Pigment festzustellen.

I. Formen der Chorioidealpigmentzellen bei verschiedenen Säugethieren.

Die Augen wurden sowohl frisch, als auch nach 4—6wöchentlichem Liegen in Müller'scher Flüssigkeit untersucht, wobei wesentliche Unterschiede nicht zu Tage traten. Verf. löste die Chorioidea in toto aus einem meridional herausgeschnittenen Quadranten ab, was meist ohne Zerreissung gelang, doch mit Hinterlassung der Lamina fusca; auch letztere wurde besonders untersucht. Zur Aufhellung wurden die Präparate vor der Untersuchung meist in verdünnte Essigsäure gelegt. Untersucht wurden die Augen des Schafes, Ochsen, Kalbes, Schweines, Hammels, Meerschweinchens, eines ausgewachsenen und eines neugeborenen Kaninchens und junger Hunde.

Resultate:

„1. alles Pigment wird innerhalb der Zellen gebildet;

2. die Form der Pigmentzellen ist eine mannigfache von der fast runden bis zur stark verästelten, doch herrschen die letzteren in den vorderen Partien der Chorioidea vor;

3. die Anordnung der Zellen ist dem Verlaufe der Blutgefässe im Allgemeinen entsprechend, die von den ersteren zu beiden Seiten eingesäumt werden;

4. die Pigmentklümpchen sind vielleicht theils als haften gebliebene Fortsätze, theils als Reste zerfallener Zellen aufzufassen;

5. die diffus vertheilten Pigmentkörnchen scheinen mir eben diese ihre diffuse Vertheilung dem theilweisen oder völligen Zerfalle ehemaliger Pigmentzellen zu verdanken;

6. bei manchen Thieren wenigstens zeigen die Neugeborenen schon ausgeprägte Pigmentirung der Chorioideal-Stromazellen.“

II. Erstes Auftreten von Pigmentzellen in der Chorioidea des Menschen.

Es ergibt sich:

„1. dass der früheste Beginn der Pigmentirung der menschlichen Chorioidea in den siebenten Fötalmonat zu verlegen ist;

2. dass keineswegs die Gefässhäute aller Individuen schon um diese Zeit ihr Pigment erhalten, sondern dass hier ausserordentliche Schwankungen vorkommen;

3. möchte ich gleich hier hervorheben, dass nie mit Pigment beladene Wanderzellen in der Chorioidea als Vorläufer der pigmentirten Zellen auftreten, vielmehr die feinen Bindegewebszellen als die pigmentbildenden angesehen werden müssen.“

III. Wie entsteht das Pigment in den Pigmentzellen der Chorioidea?

Nachdem die embryonalen Bindegewebszellen der Chorioidea allmählich an Umfang zugenommen haben, was in ungleichem Maasse der Fall ist, und sprossenartige Ausläufer gebildet haben, wodurch spindelförmige oder sternförmige Zellen entstehen, tritt frühestens im 7. Monate die specifische Thätigkeit der Zellen, Pigment zu bilden, hervor. Dieselbe ist an das Protoplasma der fixen Bindegewebszellen gebunden. Zuerst treten diese feinsten, kaum sichtbaren Pigmentkörnchen im Innern der Zelle auf an beliebigen Stellen und verdichten sich nach der Peripherie hin so, dass die Zelle mit einem Saum gröberer Pigmentkörnchen umgeben erscheint. Die Pigmentbildung kann isolirt an verschiedenen Stellen beginnen. Ein bestimmter Einfluss der Blutgefässe ist in der ersten Entwickelung zwar nicht zu erkennen, doch ist unzweifelhaft der starke Blutgehalt von Wichtigkeit, vielleicht in der Weise, dass dem lebhaften Oxydationsbedürfniss, das möglicher Weise bei der Pigmentbildung vorhanden ist, genügt wird, vielleicht, indem durch den Eiweissgehalt Ernährungsmaterial für die Zellen geliefert wird. Möglicher Weise kommt beides in Betracht. Die anfangs platten Zellen nahmen an Umfang zu und adaptiren sich den mechanischen Verhältnissen ihrer Umgebung, bilden immer mehr Pigment, bis die ganze Zelle mit gut ausgebildeten grossen, groben Pigmentkörnern vollgepfropft ist. Offenbar werden die einzelnen Körnchen durch eine protoplasmatische Flüssigkeit zusammengehalten. Es scheint, dass die Pigmentzellen contractil sind, einerseits wegen ihrer so verschiedenen Formen, andererseits, weil später isolirte pigmentirte Ausläufer beobachtet werden, die von der Mutterzelle getrennt sind. Verf. hält die verästelten Formen für die jüngeren, wofür der vorwiegende Befund im Beginne der Entwickelung und nach der Ora serrata hin spricht; ferner, dass bei ihnen viel seltener ein Zerfall an der Peripherie beobachtet wird; denn die ausgebildeten Pigmentzellen unterliegen theilweise einem Zerfall durch Abbröckeln grösserer oder kleinerer Klümpchen oder durch Auseinanderfallen der einzelnen Pigmentkörnchen. Bei der Entstehung bevorzugt scheinen die Gegend des hinteren Poles, und zwar die Suprachorioidea daselbst und die äussersten Lamellen der Chorioidea.

---

4) Grössenschätzungen im Gesichtsfeld, von Dr. R. Fischer, Augenarzt in Leipzig.

Verf. bemüht sich, zwei Längen mit einander zu vergleichen, indem er eine gewisse Strecke zu halbiren oder eine zweite gleich gross zu machen trachtete; die zu beurtheilenden Strecken hatten stets eine ganz bestimmte Lage. Sie waren gebildet durch Stücke eines rechtwinkeligen, senkrecht stehenden Kreuzes, das in 20 cm Entfernung an einer senkrechten, der Frontalebene parallelen schwarzen Tafel so angebracht war, dass der Kreuzungspunkt bei Messungen mit beiden Augen in der Höhe der Augen gegenüber der Mittellinie, bei Benutzung nur eines Auges aber diesem gegenüber lag; er wurde auch als Fixationspunkt gewählt, wenn es sich um Versuche im Sehfelde handelte. Im Gesichtsfelde war aber nie das ganze Kreuz wirklich enthalten, sondern immer nur die beiden Grössen, die verglichen werden sollten. Sie wurden markirt durch zwei kleine auf einer geraden Schiene verschiebbare Metallzeiger, die bis auf die Spitzen durch einen schwarzen Schirm verdeckt waren. Auf diese Weise liess sich leicht eine gegebene Strecke markiren. Um dieselbe zu halbiren oder eine zweite ihr gleiche herzustellen, benöthigte Verf. noch einen dritten beweg-

lichen Punkt — eine dritte Zeigerspitze. Für jede gegebene Strecke wurde eine grosse Anzahl von Einstellungen vorgenommen, doch niemals direct hinter einander für dieselbe Strecke.

Resultate:

„I. Die Richtigkeit der Grössenschätzungen im Gesichtsfelde (c. F.).[1]

Die Vergleichungen der wagrechten Kreuzarme mit beiden Augen im Blickfelde waren die einzigen Grössenschätzungen, die nahezu richtig ausgeführt wurden. In den übrigen Messungen machte sich ein constanter Fehler bemerkbar, und zwar wurde regelmässig überschätzt;

1. der untere Kreuzarm gegenüber dem oberen, mit einem oder beiden Augen, im Blickfelde und im Sehfelde;

2. der äussere gegenüber dem inneren, mit einem Auge, im Blickfelde und im Sehfelde, weniger als in 1.;

3. die senkrechten gegenüber den wagerechten, der untere mehr als der obere, mit einem oder beiden Augen, im Blickfelde und im Sehfelde, viel mehr als in 1.;

4. das centrale Stück eines Kreuzarmes gegenüber dem peripherischen, im Sehfelde eines Auges, am wenigsten innen und unten, weit mehr aussen, am stärksten oben.

II. Die Bestimmtheit der Grössenschätzungen im Gesichtfelde (v. F.).[2]

1. Die Grössenschätzungen folgten dem psychophysischen Gesetze, nicht nur im Blickfelde, sondern auch im Sehfelde.

2. Bei den Halbirungen war v. F. nur halb so gross wie bei den „Vergleichungen", im Sehfelde wie im Blickfelde. Diese Thatsache kann nicht überraschen. Wenn ich bei den Vergleichungen z. B. von einer Strecke 100 eine zweite 98 und eine dritte 102 gerade noch zu unterscheiden vermag, so werde ich bei Halbirung einer Strecke 200 den Unterschied der „Hälften" 99 und 101 ebenfalls gerade noch herausfinden, also für die Einstellung nur einen Spielraum von 2 haben gegen einen solchen von 4 in jenem Falle. Dass die Methode der mittleren Fehler ein Ergebniss liefert, wie es von der Methode der eben merklichen Unterschiede erwartet werden müsste, ist, denke ich, nur ein Beweis ihrer Brauchbarkeit.

3. Die Vergleichung der wagrechten Kreuzarme zeigte ungefähr denselben v. F. wie die der senkrechten; dagegen wurde v. F. um die Hälfte grösser, wenn ein wagrechter und ein senkrechter Arm mit einander zu vergleichen waren. Dies gilt für die Messungen mit einem wie mit beiden Augen; doch war v. F. bei letzteren etwas kleiner als bei ersteren (3 : 4 im äussersten Falle, d. h. Sehfeld eines Auges gegen Blickfeld beider Augen).

4. Bei den Vergleichungen zweier Stücke eines Kreuzarmes, im Sehfeld eines Auges, stellte sich v. F. innen und unten am niedrigsten, am höchsten oben."

Die den c. F. betreffenden Punkte 1. und 2. stehen in Widerspruch mit den Ergebnissen von Kundt und Delboeuf. Verf. glaubt dies daraus erklären zu müssen, dass in jenen Versuchen das verwendete Maass nicht rein zu Tage trat. Ist mit der Wahrnehmung eines Punktes in der Sehfeldperipherie auch schon die Kenntniss seines Abstandes vom Fixirpunkt verbunden, so wären bei Vergleichung von Stücken eines Kreuzarmes einfach zwei Raumempfindungen ihrem Grade nach zu vergleichen; handelt es sich aber um Vergleichung zweier Kreuzarme, so sind zwei Raumempfindungen verschiedenen Inhaltes zu ver-

[1] Constanter Fehler.
[2] Variabler Fehler.

gleichen, da sie sich auf entgegengesetzte Sehfeldhälften beziehen. Ein Unterschied dieser Art entfällt aber, wenn es sich um zwei Punkte desselben Sehfeldradius handelt, wo die Aufgabe darin bestünde, zwei Contractionen desselben Muskels zu vergleichen, nicht wie im anderen Falle, den Contractionszustand eines Muskels mit dem eines anderen. Die Ergebnisse bringen eine scheinbare Zusammenziehung des Sehfeldes zum Ausdruck, deren Grösse von der Mitte nach dem Rande hin geradlinig, aber in verschiedenen Richtungen verschieden steil ansteigt. Verf. wirft nun die Frage auf, ob diese Zusammenziehung des Sehfeldes vielleicht als einheitliches Maass aller Grössenschätzungen betrachtet werden könnte.

Auch die übrigen Grössenschätzungen lassen sich vielleicht darauf zurückführen, so z. B. wenn es sich darum handelt, die senkrechten Kreuzarme im Blickfelde gleich gross zu machen. Hierbei kommen zwei Maassstäbe in Betracht, einer aus der oberen und einer aus der unteren Sehfeldhälfte. Es liegt kein Grund vor, anzunehmen, dass beide Maassstäbe in Anwendung kommen müssten, die ja einander doch widersprechen; wird aber vorzugsweise einer beachtet, so wäre offenbar der untere zu bevorzugen, da er viel richtiger und bestimmter ist, als der obere.

Bei Vergleichung der wagerechten Kreuzarme stehen nicht nur die beiden Maassstäbe jedes Sehfeldes, sondern auch die der gleichnamigen Sehfeldhälften miteinander im Widerspruch. Da hier vier Maassstäbe gegeben sind, so ist eine Vereinfachung in der Weise zu erwarten, dass aus jedem Sehfelde nur ein Maassstab benutzt wird und zwar der innere als richtigerer und bestimmterer; dann wäre c. F. = 0, was auch thatsächlich bei Verf.'s Versuchen stattfand. Es ist naheliegend, dass die Art, mit dem inneren Maassstabe zu messen, für das Gesichtsfeld eines Auges leicht beibehalten wird.

Bei Vergleichung eines wagerechten und eines senkrechten Kreuzarmes überschätzte Verf. stets den senkrechten. Fixirte Verf. einmal nicht den Kreuzungspunkt, sondern das freie Ende des oberen und unteren Armes, so überschätzte er zwar ebenfalls den an den Fixirpunkt anstossenden senkrechten Arm im Vergleich zum wagerechten, unterschätzte hingegen den zweiten senkrechten peripher vom Kreuzungspunkte gelegenen; man kann also nicht sagen, dass senkrechte Arme gegenüber den wagerechten überhaupt überschätzt werden. So fand Verf. das Verhältniss des centralen senkrechten, äusseren wagerechten und peripheren senkrechten wie 100:106:111. Es fällt also nur der dem Centrum zunächst liegende senkrechte Arm am kleinsten, der peripher gelegene aber am grössten aus, was offenbar mit der Gesichtsfeldzusammenziehung zusammenhängt. Wenn sich diese Zusammenziehung auch ursprünglich nur auf radiäre Strecken bezieht, so spricht doch gar nichts dagegen, dass auch eine Verkürzung tangentialer Längen bei zunehmender Distanz vom Fixirpunkte stattfinden werde.

Nach Allem scheint die scheinbare, peripher stets anwachsende Sehfeldzusammenziehung das einheitliche Maass aller vom Verf. besprochenen Grössenschätzungen zu sein. Worauf nun aber dieses Maass — die Sehfeldzusammenziehung — eigentlich beruht, beantwortet Verf. wie folgt:

Es fiel ihm auf, dass beim Blick nach innen unten bei Vergleichung der Stücke eines Kreuzarmes c. F. wie c. V. am geringsten waren. Die Bewegung nach innen unten aber wird nicht unwesentlich durch Muskelverhältnisse begünstigt. Der Gradunterschied des Einstellungsfehlers würde somit wohl verständlich sein, wenn das Maass mit seinem Fehler durch die Augenbewegungen erworben wäre, wenn also eine Augenbewegung umsomehr unterschätzt würde,

je grösser sie ist. Für diese Annahme liegt nun eigentlich kein Grund vor. Verf. wirft noch die Frage auf, ob vielleicht die Augendrehungen stets schneller wachsen, als die Muskelverkürzung; auch dies lässt sich nicht behaupten. Es lassen sich also die Augenbewegungen zur Erklärung nach dem Vorliegenden nicht heranziehen. Deshalb braucht aber die Kenntniss vom Abstande der Sehfeldpunkte vom Fixationspunkte noch nicht angeboren zu sein. Würde man dies aber annehmen, so könnte man daran denken, dass der genannte Abstand nach der Zahl der Empfindungskreise zwischen beiden Punkten beurtheilt und deshalb umsomehr unterschätzt würde, je weiter peripherwärts die betreffende Strecke reichen würde; durch die Augenbewegungen hätte man den sehr beträchtlichen Fehler kennen und theilweise — am besten innen und unten — corrigiren gelernt. Verf.'s Auffassung des Maasses setzt voraus, dass wir nicht ursprünglich schon im Stande waren, den gegenseitigen Abstand zweier beliebiger Punkte des Sehfeldes unter einander zu beurtheilen, sondern den Abstand derselben vom Fixirpunkte. Eine solche Kenntniss wäre aber wahrscheinlicher durch Augenbewegungen erworben, als angeboren. Die Unterschiede von Verf.'s Messungen von jenen anderer Autoren würden sich — falls sich die Existenz dieses einheitlichen Maasses als richtig erweist — aus den individuellen Verschiedenheiten desselben bei den einzelnen Autoren erklären. Purtscher.

(Schluss folgt.)

Vermischtes.

1) Die geehrten Herren Fachgenossen, welche Original-Mittheilungen für das Centralblatt einsenden, werden ersucht, nicht vorher denselben Gegenstand an anderem Orte zu veröffentlichen.

2) Die Annales d'Oculistique gegründet von F. Cunier 1838, herausgegeben von E. Warlomont seit 1853, zu Brüssel, sind durch Kauf in den Besitz der Herren Valude und Sulzer zu Paris übergegangen. Als Redacteur en chef zeichnet Herr College Valude.

Sie werden jetzt monatlich erscheinen, Originalarbeiten, wörtliche Uebersetzungen und genaue, rechtzeitige Berichte aus allen Ländern bringen. Wir wünschen ihnen den besten Erfolg. Wir haben zuerst, vor 15 Jahren, ein monatliches, unparteiisches, vollständiges, internationales Organ für Augenheilkunde, in deutscher Sprache, gegründet. Seitdem sind viele, in verschiedenen Sprachen gefolgt. Einige sind wieder verschwunden. Die meisten haben sich gehalten und zur Entwickelung der Wissenschaft wie zur Förderung der Praxis beigetragen.

Die Annales d'Oculistique versprechen, nach dem ersten Heft, das bereits erschienen ist, zu den vollständigsten und gründlichsten Monatschriften über Augenheilkunde zu gehören.

3) Kiew, 3.13. Juni 1891.

Geehrter Herr College!

Im Berichte über die ophthalmologische Section des IV. Congresses der russischen Aerzte in Moskau (Maiheft des Centralbl. f. pr. Augenhlk. S. 151), findet sich ausser vielen kleineren Ungenauigkeiten ein grosser Fehler, auf welchen ich mir Sie aufmerksam zu machen erlaube. Auf der Seite 155 (unten), wo es sich um die Discussion nach dem Vortrage von Dr. Bogoslowski handelt, ist gesagt: „Chodin bezweifelt die Correctheit derselben (d. h. der ophthalmoskopischen Bestimmung der Refraction im aufrechten Bilde) im All-

gemeinen.“ Hier ist der Ref. im grossen Irrthum! Ich konnte nichts gegen die Correctheit der ophtholmoskopischen Prüfung der Refraction sagen (sie steht ja ausser allem Zweifel), ich habe nur darauf hingewiesen, dass diese Methode weniger genau ist, als die Bestimmung der Refraction mit den Gläsern nach der vorgehenden Accommodationsparalyse, besonders für die Fälle von Myopie und in den Händen der gemeinen Aerzte-Praktiker, hauptsächlich darum, dass diese Untersuchungsmethode zu schwer und sogar nicht für Jeden erlernbar ist. Aus diesen Gründen für die Praxis ist die Skiascopie als die viel leichtere und nicht minder exacte objective Methode vorzuziehen.

Mit aller Hochachtung
Prof. A. Chodin.

Zusatz des Herausgebers. Mit Vergnügen habe ich obigen Brief abgedruckt, obwohl die Berichtigung eher in der Petersburger med. Wochenschr. am Platze wäre. Denn diese ist unsere Quelle, die wir genannt haben. H.

Bibliographie.

1) Das Trachom in der k. k. Armee. (Feuilleton, Wiener med. Blätter 1891, Nr. 8.) Betreffend des Trachoms in der österreichisch-ungarischen Armee, wird als dringend geboten bezeichnet, dass jedem Truppenkörper, jeder Heilanstalt mit einer grösseren Anzahl Trachomatöser, bis zur gänzlichen Unterdrückung dieser Endemie, ein Specialist zugetheilt werde und bleibe. Dies wird als die gelungenste Uebersetzung einer kürzlich erlassenen ungarischen Regierungsverordnung in's Militärische bezeichnet, nach welcher sämmtliche Amtsärzte der von Trachom heimgesuchten Bezirke ex offo zu einem ärztlichen Lehrcurse über diese Krankheit einberufen werden. An der Spitze des Feuilletons ist die Zahl der in den Jahren 1883—1890 in der österreichisch-ungarischen Armee vorgekommenen Trachomfälle angeführt:

	Kranke	entlassen	beurlaubt
1883	2228	281	400
1884	2422	311	752
1885	2327	376	778
1886	1662	257	700
1887	1860	239	582
1888	1490	170	384
1889	1908	184	549

Schenkl.

2) Ueber Ophthalmoplegia interna (Hutchinson), von Dr. J. Donath, nach einem in der k. Gesellschaft der Aerzte in Budapest gehaltenen Vortrag. (Wiener med. Presse 1891, Nr. 8.) Ein 36jähriger Mann klagt über Schlechtsehen des linken Auges; weder Lues noch Rachenentzündung vorhanden gewesen; links vollständige Accommodations- und Sphincterlähmung; rechtes Auge normal; Pilocarpin verengt die Pupille, nimmt aber keinen Einfluss auf die Accommodation. Nach Faradisation des Auges und Jodkaligebrauch hören die habituellen Kopfschmerzen auf, und beginnt sich die Pupille gradatim zu verengern. Einen Monat später sind beide Pupillen gleich weit, doch zeigt die linke Pupille gar keine, die rechte nur schwache, träge Lichtreaction. Die linkseitige Accommodationslähmung hält an. Wenige Tage später beginnt die Sphincterlähmung auch am rechten Auge, und kommt es auch hier zur Accommodationslähmung. Während letztere nach 3tägigem Bestande eine

vollständige geworden ist, beginnt am linken Auge der Rückgang der Sphincter- und Accommodationslähmung. Aus der successiven Lähmung des Sphincter iridis und des M. ciliaris, sowie aus deren successiver Heilung auf beiden Augen wurde die Diagnose auf einen nucleären Sitz des Leidens gestellt. — Nach mehr als 4 Jahren bestand bei dem Patienten noch einseitiger Kopfschmerz; die Pupillen blieben lichtstarr und zeigte sich nur minimale Reaction der rechten Pupille auf focale Beleuchtung. Psychische, cerebrale oder spinale Erscheinungen fehlen vollständig, Kniephänomene waren lebhaft. — Bei einem 30jährigen Patienten, der nie an Syphilis gelitten hatte, bestand bei $V = {}^{6}/_{6}$ Accommodationsparese am linken Auge, nebst gekreuzten Doppelbildern an der äussersten Grenze des Gesichtsfeldes. Die ebenfalls erweiterte Pupille begann auf Faradisation und Jodkali gradatim sich zu verengern und endlich auch auf Licht zu reagiren. Nach 7 Monaten waren sämmtliche Erscheinungen von Seite der Pupille rückgängig, die Accommodationsparese bestand jedoch im Gleichen fort; auch in diesem Falle war kein Symptom eines cerebralen Leidens vorhanden. Schenkl.

3) Ueber Steilschriftversuche in Schulen, von Dr. med. Paul Schubert, Augenarzt in Nürnberg (mit zwei Abbildungen und zwei Schriftproben). (Zeitschr. f. Schulgesundheitspflege. 1891. Nr. 1.) Sch. berichtet über die guten Erfahrungen, die er betreffs des Geradesitzens in 12 steilschreibenden Classen während des letzten Schuljahres gemacht hat und giebt betreffs der Steilschrift noch folgende weitere Vorschriften: Die gerade Mittellage des Heftes ist strenge einzuhalten, Vorschreiben senkrechter Buchstaben genügt nicht. Die Zeilen müssen sehr kurz genommen werden, sonst befindet sich am Ende der Zeile die Federspitze nicht mehr vor der Mitte des Körpers. Das Abschreiben von links seitwärts liegenden Vorlagen ist zu vermeiden, weil dabei die Mittellage meist verloren geht. Beide Unterarme müssen symmetrisch zu zwei Dritteln auf dem Pult ruhen und unter sich einen rechten Winkel bilden. Beide Ellenbogen sollen handbreit vom Rumpf abstehen. Der Handteller steht senkrecht zur Pultfläche oder doch nur wenig nach links geneigt, der Kleinfingerrand des Handtellers berührt die Schreibfläche nicht, die Hand ruht auf der äusseren Kante des Nagelglieds des kleinen Fingers. Das obere Ende des Federhalters muss gegen den Ellenbogen gerichtet sein, niemals gegen Schulter oder Brust. Der schreibende Arm muss im Verlauf der Zeile mehrmals nach rechts geschoben werden. Das Heft muss nach jeder Zeile entsprechend in die Höhe geschoben werden. Dies setzt breite Pultflächen voraus. Die Verbindungslinie der Schultern und Augen muss genau wagerecht sein, der Oberkörper darf sich nicht vornüber beugen, der Kopf sei nur leicht gebeugt, der Abstand der Augen von der Schrift betrage 30—35 cm. Es ist dringend anzurathen, das Schreiben in kurzen Zwischenräumen für einige Minuten zu unterbrechen und im Sitzen ausführbare gymnastische Uebungen auf Commando machen zu lassen. Dr. Ancke.

4) Zur Bekämpfung der ägyptischen Augenentzündung in Schulen lässt das ungarische Ministerium des Innern durch den Landessanitätsinspector Dr. N. Feuer für die beamteten Aerzte 15tägige Trachomcourse in Maria-Theresiopol und in Szegedin abhalten, wobei der Staat den von auswärts Kommenden Reisespesen und Diäten gewährt. (Zeitschr. für Schulgesundheitspflege. 1891. Nr. 2.) Dr. Ancke.

Um Einsendung von Separatabdrücken wird gebeten.

Verlag von Veit & Comp. in Leipzig. — Druck von Metzger & Wittig in Leipzig.

Centralblatt

für praktische

AUGENHEILKUNDE.

Herausgegeben von

Prof. Dr. J. Hirschberg in Berlin.

Unter ständiger Mitwirkung der Herren Dr. Ancke in München, Dr. Berger in Paris, Prof. Dr. Birnbacher in Graz, Dr. Brailey in London, Prof. Dr. H. Cohn in Breslau, Doc. Dr. Cl. du Bois-Reymond in Berlin, Doc. Dr. E. Emmert in Bern, Doc. Dr. Goldzieher in Budapest, Dr. Gordon Norrie in Kopenhagen, Prof. Dr. Horstmann in Berlin, Dr. Issigonis in Smyrna, Prof. H. Knapp in New York, Dr. Kępiński in Warschau, Dr. Krückow in Moskau, Dr. Landau in Berlin, Dr. M. Landsberg in Görlitz, Prof. Dr. Magnus in Breslau, Dr. Michaelsen in Berlin, Dr. van Millingen in Constantinopel, Doc. Dr. J. Munk in Berlin, Dr. Peltesohn in Hamburg, Dr. Perles in Berlin, Dr. Peschel in Turin, Dr. Purtscher in Klagenfurt, Dr. M. Reich in Tiflis, Prof. Dr. Schenkl in Prag, Dr. Simon in Berlin, Doc. Dr. Schwarz in Leipzig.

Monatlich ein Heft. Preis des Jahrganges 12 Mark. Zu beziehen durch alle Buchhandlungen des In- und Auslandes und die Postanstalten des Deutschen Reiches.

Juli. **Fünfzehnter Jahrgang.** **1891.**

Inhalt: **Originalmittheilungen.** I. Ueber die Wirkung des Tuberculin auf die Impftuberculose des Kaninchenauges. Von Dr. **Alexander** in Aachen. (Schluss.) — II. Ueber Drusen im Sehnervenkopf. Von **J. Hirschberg** und **G. Cirincione.** (Schluss.)

Neue Instrumente, Medicamente etc. Ein Sterilisationsapparat für Augeninstrumente. Von Dr. Groenouw, Assistenzarzt an der Kgl. Universitätsklinik für Augenkranke zu Breslau.

Gesellschaftsberichte. 1) Aus dem französischen Congress der Augenärzte 1891. — 2) Verein für innere Medicin.

Referate, Uebersetzungen, Auszüge. 1) Die Entstehung der Entzündung und die Wirkung der entzündungerregenden Schädlichkeiten nach vorzugsweise am Auge angestellten Untersuchungen, von Dr. Th. Leber. (Fortsetzung folgt.) — 2) Ueber Einschneidung des Iriswinkels, von Dr. Ugo Tailor. (Schluss.)

Journal-Uebersicht. I. Annales d'oculistique. — II. Bulletin de la Clinique Nationale opht. de l'hospice des Quinze-Vingts.

Vermischtes. Nr. 1—3.

Bibliographie. Nr. 1—6.

I. Ueber die Wirkung des Tuberculin auf die Impftuberculose des Kaninchenauges.

Von Dr. **Alexander** in Aachen.

(Schluss.)

Drittes Kaninchen.

Grosses Thier von $5^1/_2$ Pfund, Normaltemperatur 38,2. — Am 8. Januar spritzte ich demselben bacillenhaltiges Sputum in den Glaskörper; nachdem eine stärkere Exsudation in den Pupillar- und den vorderen Kammerraum

vorausgegangen war, bemerkte ich am 5. Februar die ersten Irisknötchen, die dann unter gleichzeitiger pannöser Gefässentwickelung in der Hornhaut an Zahl und Umfang mehr und mehr zunahmen. Am 9. Februar begann ich die Injectionen Koch'scher Flüssigkeit zu 0,5 g; die localen Erscheinungen nahmen stetig zu, am unteren Theile des Ciliarkörpers entwickelte sich eine gelbliche Vorbuckelung der Corneoscleralgrenze, welche, mit der Lanze eröffnet, eine stark bacillenhaltige eiterähnliche Masse hervortreten liess; schliesslich zeigte der Bulbus eine den beiden ersten Fällen durchaus ähnliche Degeneration. Das Gewicht des Thieres hielt sich bis zum Tode auf $5^1/_2$ Pfund; die Temperatur erreichte nur einmal, am Nachmittage des 11. Februar, als am Vormittag eine Injection von 0,56 Tuberculin stattgefunden hatte, die Höhe von 41,2° und hielt sich während der ganzen übrigen Beobachtungszeit unter 40°. Die Section, am 15. April ausgeführt, ergab folgenden Befund:

Der Bulbus ist in toto vergrössert und deformirt; in der unteren Bulbushälfte findet sich eine beträchtliche Ectasie der eitrig infiltrirten Ciliar- und Aequatorialgegend. Auf der Höhe der Prominenz sieht man eine ca. 2 mm grosse Bulbusperforation, in der pigmentirtes Gewebe und Eiter zu Tage liegt.

Der Bulbus wird nach innen vom Sehnerveneintritt in verticaler Richtung aufgeschnitten. Auf dem Durchschnitt erkennt man, dass die Ectasie der unteren Bulbushälfte hart an der Corneoscleralgrenze beginnt, die Ciliarkörpergegend mit umfasst und in der Aequatorialgegend am stärksten ist. In der Ausbuchtung liegen tuberculöse Massen und mitten darinnen die dislocirte Linse, welche selbst von gelblichen Streifen durchzogen ist. Die vordere Kammer ist seicht, die Iris verdickt; hinter derselben sieht man statt der Linse geronnene Eiweissmassen und Eiter. Die Retina ist trichterförmig abgelöst, weit vorgetrieben und verdickt; im unteren Bulbusabschnitt verliert sich ihr vorderes Ende in den die Ectasie ausfüllenden tuberculösen Wucherungen: Der subretinale Raum und der zwischen den Netzhautblättern gelegene ursprüngliche Glaskörperraum sind von gelblich gefärbtem Exsudat eingenommen, in dem sich breite hämorrhagische Streifen, die verschiedentlich sich der abgelösten Retina anschliessen, finden.

Mikroskopischer Befund: Die Cornea ist bis auf den unteren Abschnitt, der in die tuberculöse Eiterung hineingezogen ist, ziemlich intact. Die Iris ist in der oberen Bulbushälfte nahezu normal und liegt in der Peripherie der Cornea fest an; in der unteren Bulbushälfte dagegen ist sie um das mehrfache verdickt und Sitz tuberculöser Granulationswucherung und Eiterung. Die seichte vordere Kammer enthält Eiter, geronnenes Eiweiss und Fibrin. Während der Ciliarkörper im oberen Abschnitt relativ gut erhalten und nur mit einer Fibrinschicht auf seiner Innenfläche bedeckt ist, zeigt er sich in dem unteren Bulbusabschnitt durch die tuberculösen

Massen vollständig zerstört. Die Linsenkapsel ist in ihrer ursprünglichen Lage geblieben, mehrfach gefaltet und lässt im unteren Theil des Linsenäquators eine breit klaffende Perforation erkennen, aus der der Linsenkörper ausgetreten ist. Soweit die Ciliar- und Aquatorialgegend ectasirt ist, ist sie der Sitz von tuberculösem Granulationsgewebe und Eitermassen, die wenig zusammenhängende Verkäsung, sondern nur kleine herdförmige Necrosen erkennen lassen, und in denen die Gefässhaut vollkommen untergegangen ist. Die Sclera ist von innen her angefressen, stark infiltrirt und an einer Stelle perforirt. Die trichterförmig abgelöste Retina ist in der unteren Bulbushälfte zum Theil necrotisch, zum Theil von tuberculösen Wucherungen durchsetzt; ihrer Aussen- wie Innenfläche liegt eine dicke Blutschicht auf. Der Raum zwischen den Netzhautblättern enthält neben stark geschrumpfter, fibrinös durchtränkter Glaskörpersubstanz geronnenes Eiweiss, Eiterkörperchen und viel Blut.

Bacillenbefund: Von Bacillen kommen überall dort, wo tuberculöse Herde sich finden, grosse Massen vor. An vielen Stellen bilden sie förmliche Reinculturen, so dass man die einzelnen Stäbchen in den Conglomeraten kaum auseinander halten kann. Neben den grösseren Plaques finden sich zahllose Bacillen in den Wucherungen zerstreut. Auch in den Linsenkörper sind Bacillen eingedrungen und bilden auch dort dichte Haufen, die zwischen den Fasern zum Theil ohne Exsudat liegen.

Ueber sämmtliche Lungenlappen zerstreut findet sich eine grosse Anzahl oberflächlich gelegener Knoten von verschiedenster Grösse bis zu 7 mm Durchmesser. Die grösseren sind aus mehreren kleineren confluirt und besitzen daher auf dem Durchschnitt einen fächerförmigen Bau. Bei Druck treten aus den einzelnen Fächern verkäste Massen aus. In dem Inhalt der verkästen Knötchen kommen massenhaft Bacillen vor. Ein Knoten wird auf Schnitten untersucht: Das Lungengewebe ist tuberculös zerfallen, die Mitte verkäst; die Alveolen in der Umgebung mit Eiterkörperchen, Epithelzellen und Fibrin ausgefüllt, das Gewebe hyperämisch und infiltrirt; an mehreren Stellen finden sich in dem verdichteten Lungengewebe kleine Hämorrhagien. Der Herd ist nicht abgekapselt, sondern scheint im Zunehmen begriffen; Bacillen werden in grosser Menge gefunden.

Viertes Kaninchen.

Dieses Kaninchen wurde als Controlthier benutzt und nicht mit Koch'scher Flüssigkeit behandelt. Auch hier entwickelte sich nach der am 17. December 1890 erfolgten Einspritzung von Knocheneiter in die vordere Augenkammer eine ausgebildete Iridocyclitis tuberculosa, welche sich selbst überlassen unter ähnlichen Erscheinungen, wie wir sie bei den mit Tuberculin behandelten Kaninchen kennen gelernt, zu vollkommener Destruction des Auges führte. Die Section ergab Folgendes:

Die Cornea erscheint in toto ectasirt; der Bulbus wird vertical aufge-

schnitten. — Unter der anscheinend verdünnten Cornea liegt eine dicke Eiterschicht, die an die tuberculösen Wucherungen der Gefässhaut grenzt. Die Iris, der Ciliarkörper und der vordere Theil der Aderhaut sind durch eine beträchtliche tuberculöse Wucherung von 5 mm Dicke, in der man noch einzelne Pigmentstreifen erkennt, ersetzt. Die neugebildeten Massen haben die Linse weit nach hinten gedrängt und sind im Begriff, am Linsenäquator vorbei nach hinten vorzudringen. Der Glaskörperraum ist fast vollständig geschwunden. Die Retina ist gefaltet und grenzt mehrfach an die Linsenhinterfläche. Die Linse ist von gelben Streifen durchzogen, die vorn in die Wucherungen übergehen. Die mittleren Partien der tuberculösen Massen sind deutlich verkäst.

Mikroskopischer Befund: Die bei der makroskopischen Beschreibung erwähnte, anscheinend hinter der verdünnten Cornea liegende Eiterschicht gehört, wie die mikroskopische Untersuchung feststellt, mit zu der Cornea, so dass diese Membran ganz enorm verdickt ist. Man kann an ihr mehrere Schichten unterscheiden: auf eine äussere, relativ gut erhaltene dünne Zone folgt eine stark eitrig infiltrirte Schicht, in der man noch Reste von Grundsubstanz erkennt; daran schliesst sich nach innen eine breite Schicht fast reinen Eiters, durch welche die Descemetische Membran nach hinten geschoben, mehrfach gefaltet und durchbrochen ist. In der Gegend des früheren Kammerwinkels geht die Hornhauteiterung in die tuberculösen Wucherungen der Gefässhaut über, die ebenfalls von Eiterkörperchen stark durchsetzt sind. Nur stellenweise erkennt man noch Reste der Ciliarfortsätze, die durch die tuberculösen Knoten nach hinten gedrängt und durch Eiter- und Fibrinmassen mit einander verklebt sind. Nach vorn zu wird die gewucherte Gefässhaut von einer dicken Fibrinschicht bedeckt, in welcher amorphe Eiweisssubstanz und zum Theil necrotisch gewordene Eiterstreifen eingeschlossen sind. Diese Fibrinschicht bildet zugleich den Inhalt der vorderen Kammer; Hämorrhagien wie bei den anderen Thieren fehlen vollständig. — Die Eiterung ist auf die nach hinten gedrängte Linse übergegangen und erstreckt sich durch mehrfache vordere Kapselperforationen weit in den Linsensack hinein. An einer Stelle der unteren Bulbushälfte findet sich ein Uebergreifen des Processes auf die äusseren Augenhäute in Gestalt eines grossen, terrassenförmig gestalteten Ulcus internum, das an einer Stelle bereits zur Perforation nach aussen geführt hat.

Die mittleren Partien der tuberculösen Massen sind ausgesprochen necrotisch und in Verkäsung begriffen, wie schon nach dem makroskopischen Aussehen zu vermuthen war. Der geschrumpfte, mit Fibrin reichlich durchtränkte Glaskörper bedeckt als eine dünne Auflagerungsschicht die hintere Linsenfläche. Die Retina ist abgelöst und zeigt im unteren Bulbusabschnitt eine ausgedehnte Abreissung von der Ora serrata. Bis auf einen Zerfall

der Stäbchen und Zapfen und geringe zellige Infiltration ist sie wenig verändert.

Bacillenbefund: Ueberall in den tuberculösen Massen sind Bacillen zerstreut und zu kleinen Gruppen vereinigt anzutreffen; auch in der Eiterzone der Cornea fehlen sie nicht. Man kann sie auch weit in die Linse hinein verfolgen, wo sie zum Theil ohne Exsudat in Spalten zwischen den Fasern liegen. Ansammlungen zu grösseren Plaques werden aber nirgends angetroffen. Die Untersuchung auf Kokken war negativ.

In der Lunge findet sich eine Anzahl oberflächlich gelegener, knotenförmiger Verdickungen bis zu mehreren Millimeter Durchmesser. — Beim Einschneiden der Knötchen zeigt sich bei einigen die Mitte vollkommen verkäst, bei anderen noch fest. In dem Inhalt der Knötchen lassen sich an Deckglastrockenpräparaten massenhafte Tuberkelbacillen zum Theil mit deutlicher Sporenbildung nachweisen. An Schnittpräparaten sieht man ohne weiteres, dass die Knötchen circumscripte Tuberkeln der Lunge sind; das Lungengewebe ist in ihrer Umgebung verdichtet.

In der Leber sind keine deutlichen Knoten nachweisbar.

Epikrise.

Die Resultate der anatomischen Untersuchung lassen sich kurz in folgende Hauptsätze zusammenfassen:

1. Bei den drei gespritzten Impfthieren ist der tuberculöse Process im Auge durch die Injectionen nicht zum Stillstand gebracht worden, sondern stetig fortgeschritten und noch im Fortschreiten begriffen gewesen. Doch lässt sich nicht verkennen, dass unter den drei Augen, bei denen die Impfung in die vordere Kammer vorgenommen war, das zur Controle geimpfte Auge dasjenige ist, bei dem die Bildung von tuberculösem Granulationsgewebe und Eiter am weitesten gediehen ist.

2. Die Necrose der tuberculös erkrankten Gewebe lässt bei den vier Thieren keine auffallende Differenz erkennen, wenn es allerdings auch mehrfach den Eindruck macht, als fänden sich bei den Augen der injicirten Thiere in den tuberculösen Knoten mehr kleinere inselförmige Necrosen.

3. Auffallend ist das Auftreten der Hämorrhagien in allen drei injicirten Fällen, während Blutungen im Controlauge vollständig fehlen.

Ich will hier nur daran erinnern, dass Virchow das Vorkommen von Hämorrhagien schon in seinem ersten berühmt gewordenen Vortrage erwähnt hat, welchen er im Januar d. J. in der Berliner medicinischen Gesellschaft bei Besprechung der Wirkung des Tuberculin auf die inneren Organe Tuberculöser gehalten hat.

4. Der Gehalt an Tuberkelbacillen ist bei den drei injicirten Thieren entschieden ein viel bedeutenderer, als bei dem nicht injicirten Thier. Vor allem habe ich in dem Auge des letzteren Thieres nirgends das Vorkommen grösserer Haufen angetroffen, während in den anderen drei Augen vielfach

förmliche Reinculturen zu sehen sind. Die Bacillen finden sich ferner in allen Herden, auch in den ältesten.

5. Die Form und das Aussehen der Bacillen sind überall die normalen.

Aus äusseren Gründen hat sich die Veröffentlichung obiger Beobachtungen verzögert; inzwischen hat Baumgarten die Resultate seiner diesbezüglichen Versuche in Nr. 19 der Berliner klin. Wochenschr. publicirt. Baumgarten begann mit Einspritzungen von 0,05 g und stieg bis zu 1 g, so dass eines der Thiere eine Totalquantität von 6,9 g Flüssigkeit erhielt. Bei diesen grossen Dosen zeigte sich allerdings eine stärkere Allgemeinreaction, als sie bei meinen Versuchsthieren zu beobachten war, so dass Baumgarten Temperaturen von 40°, 41° selbst noch höhere vorfand. — Hierbei vermisse ich indessen die Angaben über die Normaltemperaturen, die bekanntlich bei Kaninchen wesentlich höhere sind, als bei Menschen. Auch scheint B. eine grössere Localreaction am Auge constatirt zu haben; während ich bei meinen Kaninchen ausnahmslos die Iristuberculose sich entwickeln sah bei gleichzeitiger pannöser Trübung der Cornea und ich in dem Verlaufe der Erkrankung keinen wesentlichen Unterschied zwischen den injicirten Thieren und dem Controlthier nachweisen konnte, sagt Baumgarten „. . . . die entzündliche Trübung bleibt auch in der Zwischenzeit bestehen und bedingt allmählich einen Grad der Undurchsichtigkeit der Hornhaut und exsudativer Verschleierung der Iris, wie es um die gleiche Zeit an den Controlaugen noch nicht vorhanden ist.“ Der weitere Verlauf gestaltete sich bei mir, wie in den B.'schen Fällen, bei denen „die tuberculösen Bulbi der behandelten Thiere rascher der Zerstörung anheimfielen, als die der Controlthiere“. Auch B. fand eine starke exsudative Entzündung der tuberculös erkrankten Gewebstheile und giebt ebenfalls an, dass die Bacillen in keiner Weise durch die Einspritzungen beeinflusst werden, dass dagegen unter dem Einfluss der Behandlung eine gesteigerte Vermehrung der Bacillen eingetreten ist.

II. Ueber Drusen im Sehnervenkopf.

Von **J. Hirschberg** und **G. Cirincione.**

(Schluss.)

II. Anatomischer Befund. (G. C.)

Der Bulbus wurde in Müller'scher Flüssigkeit und dann in Alkohol von allmählich gesteigerter Concentration gehärtet. Nach der Spaltung in zwei Hälften zeigte er das Aussehen, welches Fig. 2 wiedergiebt. Trotz der Anwesenheit der verhältnissmässig umfangreichen Geschwulst hat der Augapfel durchaus normale Grösse und Form. Die Ader- und Netzhaut bietet ausser an der Ursprungsstelle der Neubildung keine erwähnenswerthe

Besonderheit. Die leichte Ablösung rechts hinter dem Tumor ist Kunstproduct. An der Ursprungsstelle geht die Aderhaut unmittelbar in die Neubildung über. Die gegen das Innere des Glaskörpers vorgedrängte Netzhaut ist an dem vorspringendsten Theile der Geschwulst wie angenagt und endigt rings um die Grundfläche derselben mit einem unregelmässigen, gezackten und sehr dünnen Rande.

Fig. 2.

Die Linse ist etwas verkleinert, aber von normaler Lage und Form. Hinten und ein wenig seitwärts ist sie umgeben von Resten des geronnenen Glaskörpers und von der stark zusammengeschrumpften Hyaloidea. Die Pupille ist frei von Ausschwitzung; Iris und Vorderkammer normal.

Die wichtigste Veränderung (die Drusen im Sehnervenkopf), welche bei der mikroskopischen Untersuchung später angetroffen wurde, entzog sich der Betrachtung mit blossem Auge, weil bei der Theilung des Augapfels die Papille ganz in einer Hälfte blieb. Der Augapfel wurde im Ganzen mit Lithioncarmin gefärbt und in Schnittreihen zerlegt.

Die Neubildung geht von der mittleren Lage der Aderhaut aus, zwischen den grossen und kleinen Gefässen, und besteht aus kleinen Spindelzellen, welche in Zügen geordnet von äusserst spärlichem Bindegewebs-Stroma eingeschlossen, dagegen reichlich mit Pigmentelementen durchsetzt waren. Es ist ein melanotisches Spindelzellensarcom der Aderhaut.

Im Innern der Papille ist ein Concrement abgelagert. Vor der Siebplatte (vgl. Fig. 3) behalten die Sehnervenfasern nicht ihre gewöhnliche Richtung, sondern erfahren eine plötzliche und fast vollkommene Unterbrechung durch eine grosse Höhlung, erfüllt mit gelblicher Masse. Seitwärts dehnt sich diese Höhlung von einem Rande der Papille bis zum anderen aus und hat eine Breite von 1,5 mm. Rückwärts ist sie von den vordersten Fasern der Lamina cribrosa begrenzt, vorn von einer ca. 0,3 mm dicken Nervenfaserschicht und ihr Durchmesser in dieser Richtung beträgt 0,85 mm. Diese Maasse stellen die grössten Durchmesser der Höhlung dar und sind in Fig. 3 gezeichnet. Es stellt sich aber bei der Verfolgung der Serienschnitte, welche den Rest der Papille enthalten, heraus, dass die Höhlung weiterhin durch die Centralgefässe in zwei kleinere Hohlräume getheilt wird, welche ebenfalls mit einer den Gefässen angelagerten Masse erfüllt sind; dann verbreitern sich die zwei Hohlräume wieder gegen einander in demselben Maasse als die Gefässe aus den Präparaten zu verschwinden beginnen und endlich vereinigen sie sich wieder, um von Neuem eine einzige Höhlung zu bilden, die aber im Vergleich zu jener in den Anfangsschnitten der Papille getroffenen sehr klein ist. Aus der Durchmusterung der Serienschnitte kann man so eine klare Vorstellung von der

Anordnung der Drusen bekommen. Es handelt sich um einen wahren Drusenring, welcher die Centralgefässe rund umgiebt und sich seitwärts

Fig. 3.

bis an den Rand der Papille erstreckt, ohne irgendwo denselben zu überschreiten.

Dieser Ring ist ziemlich fest und hart und zeigt sich zusammengesetzt aus homogenen Bruchstücken von sehr unregelmässiger Gestalt. In ihrem centralen Theile haben diese eine hellgelbe Färbung und sind nirgends mit Kernen oder Gewebe versehen, weder in ihrem Innern noch in den Zwischenräumen. Ihre periphere Zone dagegen besitzt rothe Färbung, welche sie der Imbibition mit Karmin verdankt und eine nicht mehr glatte und blätterige sondern höckerige und concentrisch gestreifte Oberfläche, so zwar, dass man an die amyloiden Körperchen der Greisen-Prostata erinnert wird.

Zwischen der Concrementmasse und dem umgebenden Gewebe ist keine deutliche Grenzschicht; eine trennende Kapsel, wie sie sich fast stets bei den analogen Veränderungen des Nervensystems und anderer Theile zu finden pflegt, fehlt vollkommen; ebenso jede periphere Verdickung des vorhandenen Gewebes, welche für einen von den Drusen auf die Umgebung ausgeübten Druck spräche. Das Papillengewebe, welches nicht merklich verändert ist, durchsetzt in kurzen Zügen die Lücken zwischen den peripher gelegenen Stücken und schliesst ausserdem hyaline Kugeln ein, bald gross und höckerig, bald klein bis zur Körnchengrösse.

Bei oberflächlicher Prüfung hätten diese Massen, besonders die central gelegenen, wohl die Anschauung erwecken können, dass es sich um Krystallformen handle, aber die genaue Analyse der Präparate liefert bald die gegentheilige Ueberzeugung.

Concentrirte Salzsäure greift die gelben Bruchstücke an, indem sie langsam grosse Gasblasen entwickelt, welche sich um jedes einzelne Stück kranzartig anordnen, aber Auflösung tritt nicht ein, obwohl nach einigen Minuten die Bläschenentwicklung aufhört und nicht mehr hervorrufbar ist durch Hinzufügung neuer oder concentrirterer Salzsäure. Auf die mehr peripheren rundlichen, röthlichen, höckerigen Schollen bleibt Salzsäure ohne Einwirkung. Giebt man dagegen concentrirte Essigsäure zu, so scheint gerade das Entgegengesetzte einzutreten, indem diese die centralen Bruchstücke unberührt lässt und die peripheren Schollen angreift, aber nur scheinbar; die Einwirkung erstreckt sich nur auf das zwischen den Einlagerungen befindliche Gewebe, welches durchsichtig und im grössten Theil des mikroskopischen Gesichtsfelds unsichtbar wird, und nicht auf die Concremente, welche im Gegentheil viel deutlicher werden in Folge ihres Licht-Absorptionsvermögens. Mit Saffranin und Methylviolett geben die concentrisch gestreiften Stücke keine Amyloidreactionen; mit Jodtinctur färben sie sich gelblich. Es handelt sich demnach um eine Ablagerung von hyalinen Massen, deren genauere Zusammensetzung unbekannt ist und welche zum Theil im Innern der Papille secundär verkalkt sind. —

Einige weitere Reactionen verdanken wir Herrn Dr. Perles. Die durchscheinenden, matt gelblich gefärbten und in mittlerem Grade Licht reflectirenden Körper im Sehnervenkopfe erwiesen sich unter dem Polarisationsmikro-

skope als sehr wahrscheinlich nicht krystallisirt; bei jeder Stellung der Nicols blieb alles dunkel.[1] Bei einfacher Betrachtung im auffallenden und durchfallenden Lichte sind es scharfkantige, meist mit spitzen Winkeln versehene, oft rhombischen Tafeln ähnliche Bruchstücke einer fein lamellös geschichteten Substanz; auf einzelnen Stückchen lässt sich eine feinste concentrische Zeichnung mit Auftreten von matten Farbringen beobachten, die offenbar Interferenzerscheinung sind und auf eine schichtförmige Anordnung dünner Blättchen deuten.

Um sich ein ungefähres Urtheil über die Zusammensetzung dieser Gebilde zu verschaffen, wurde der (nach der Vorbehandlung des Präparats mit Farbstoff, Säure etc. nicht sehr aussichtsreiche) Versuch gemacht, ihnen auf mikrochemischem Wege näher zu treten. Hierzu wurden theils mit blossem Auge sichtbare, von der Durchschnittsfläche der Papille abgehobene Bröckel verwendet, welche den drusigen Einlagerungen entstammten, theils wurde von den fertigen gefärbten und in Canadabalsam liegenden Schnitten durch oft wiederholtes Waschen mit Aether das Deckglas und der letzte Rest der Balsamhülle entfernt und dann das Verhalten der hierdurch in Form und Lage nicht veränderten Präparate geprüft. Dabei stellte sich eine auffallende Resistenz der fraglichen Gebilde gegen alle Agentien heraus, welche auf das Minimum verfügbaren Materials zur Einwirkung gelangten. Die Substanz verkohlte beim Erhitzen und war unlöslich in Wasser, Alkohol, Aethyläther, 10 % Essigsäure, 5 % Salpetersäure, 10 % Kalilauge. Auch beim Erwärmen und 10 Minuten dauernder Einwirkung trat hierbei eine Gestaltveränderung nicht ein. Alkoholische und wässerige Jodlösung veränderte nichts, abgesehen von leichter Bräunung, ebensowenig Millon's Reagens. Concentrirte Schwefelsäure schwärzte sofort ohne Farbenreaction; die gewöhnlichen Anilinfarben sind ohne Einwirkung. Es sind also amorphe, organische Körper, nicht zelliger Natur, welche keine Eiweiss-, Fett- oder Leimreaction geben und deren indifferentes Verhalten gegenüber den gebräuchlichen Lösungsmitteln sie dem Elastin am ähnlichsten erscheinen lässt. —

Die rings um den Hauptherd ins Gewebe eingesprengten kleinen Knollen, die noch Farbstoff annehmen und offenbar jüngeren Datums sind, verhalten sich ähnlich und es scheint wie wenn der ursprüngliche Process in einer Production von hyalinen Tröpfchen bestände, die durch concentrische Anlagerung wachsen und secundär sich mit Salzen incrustiren. Bei der Entfärbung der Präparate mit 1 % HCl hatte natürlich auch eine Entkalkung stattgefunden.

Mit hoher Wahrscheinlichkeit war diese Ablagerung vor unserer Präparation homogen und zerfiel nur beim Zerlegen in feinste Schnitte mittelst des Mikrotoms durch ihre eigene Sprödigkeit in so viele Stückchen. Anders

[1] Wedl u. Bock fanden die colloiden Excrescenzen der Aderhaut doppeltbrechend. (Path. Anat. d. Aug. Wien 1888, S. 117.)

wäre die grosse Unregelmässigkeit der Winkel an den einzelnen Stücken und die verhältnissmässig glatte Oberfläche, welche genau der Schnittebene entspricht, unverständlich sowie auch die Verschiedenheit in Form und Grösse und das Fehlen jeglichen Stützgewebes. Gegen den Rand der Höhlung war die Masse mehr knollig.

Ein derartiger Herd musste nothwendig im umgebenden Gewebe Veränderungen hervorrufen und solche sind auch wirklich vorhanden, aber sie sind unendlich viel geringer, als man bei der übergrossen Ausdehnung des Processes in einem so kleinen und zarten Organ erwarten sollte. Der Sehnervenstamm ist im Ganzen von wenig verkleinertem Umfange und in einem peripheren Theil hinter der Lamina cribrosa arm an Nervenfasern, dagegen reich an hyperplastischem Bindegewebe, aber seine piale Umhüllung und das ganze Fasergerüst ist von normaler Stärke. Nirgends sieht man Veränderungen der kleinen Gefässe, kleinzellige Infiltration, Bindegewebsstränge oder dergleichen, was auf einen entzündlichen Process deuten könnte. Also muss der partielle Nervenfaserschwund auf einen einfachen Degenerationsvorgang bezogen werden. Dieser Process wird am deutlichsten bei combinirter Färbung mit Carmin und Bleu de Lyon, welche beim Studium der Veränderungen im Sehnerven Resultate giebt, die unvergleichlich denen der Weigert'schen Methode überlegen sind, weil eine solche wohlgelungene Färbung das blaue Bindegewebe sich von dem rothen Grund abheben lässt und sozusagen ein genauer Indicator für den Grad der Veränderung ist.[1]

Vor der Lamina cribrosa erreichen die Opticusfasern nur zum Theil die Netzhaut, indem sie theils entlang den Rändern des Drusenrings laufen, theils sich an die Centralgefässe halten. Bevor sie sich seitwärts in der Netzhaut ausbreiten, bilden sie eine kleine Lage, welche absolut frei von Drusen ist (vgl. Fig. 4), dick genug, um den Drusenherd für die Augenspiegeluntersuchung einigermassen zu verdecken, aber zu dünn, um den Drusen erheblichen Widerstand zu leisten, welche sie gegen das Innere des Bulbus vordrängen. Daher erscheint die Papille in diesen Fällen geschwollen und um einige Zehntel Millimeter prominent (vgl. Fig. 4). Nur die Netzhaut ist mit vorgedrängt, während die Chorioidea dicht der Sclerotica anliegt. Die äusseren Netzhautschichten, speciell die Stäbchen und

[1] Die beste Anwendungsmethode ist folgende: Man löst eine Messerspitze Bl. d. L. in 50 g absoluten Alcohols und filtrirt; die Lösung ist gerade recht, wenn sie eben noch gut durchsichtig ist. Man giebt die Präparate hinein nach der Vorfärbung mit Carmin, nachdem sie bei Färbung in toto von Terpentinöl oder Chloroform absolut befreit und in allen Fällen gut entwässert sind.

1. Verweilen in der Lösung 2 Stunden oder auch mehr.

2. Waschen in absolutem Alkohol unter leisem Schütteln der Präparate 5 Minuten lang.

3. Zweite Waschung in absolutem Alkohol (stets nöthig!).

4. Aufhellung im Terpentinöl und Canadabalsam.

Zapfen sind durchaus normal und regelmässig angeordnet, aber die Ganglienzellen- und Faserschicht haben eine beträchtliche Volumsverminderung erfahren, da unter den Nervenzellen viele verkümmert erscheinen und die Nervenfasern nicht die Hälfte ihrer normalen Dicke erreichen.

Den Gefässen der Papille und Netzhaut haben wir besondere Aufmerksamkeit gewidmet, aber aus dem histologischen Befunde ist nichts Pathologisches zu erwähnen, nur das Kaliber derselben ist weiter als in der Norm und schwankt, indem einige spindelförmige Erweiterungen vorkommen und in einem gleich hinter der Siebplatte gelegenen Punkt eine winklige Knickung, welche wir anfangs für ein durch die Präparation erzeugtes Kunstproduct gehalten hatten.

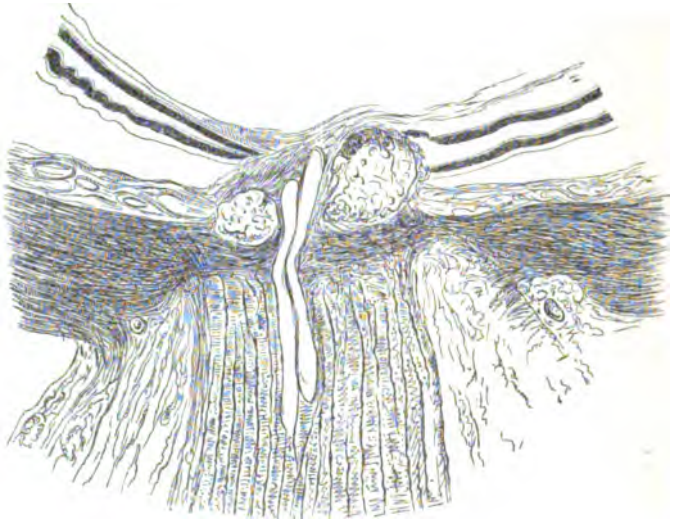

Fig. 4.

Alle diese histologischen Einzelheiten stehen unter einander im Einklang und sind einzig und allein an die Anwesenheit jenes in der Papille eingeschlossenen Fremdgebildes gebunden, das frei von jeder reizenden Einwirkung im umgebenden Gewebe bloss diejenigen Folgeerscheinungen hervorruft, welche sein beständiges Wachsthum und der dadurch bedingte Druck unvermeidlich macht. Aus dem Umstande, dass dieses Wachsthum ein äusserst langsames ist, folgen zwei für das Sehvermögen des Kranken sehr wichtige Dinge: das ganz allmähliche Schwinden der direct betroffenen Opticusfasern und die Anpassung der übrig gebliebenen, welche förmlich sich zusammen drängend und windend um die Netzhaut zu erreichen, ihre Function behalten. Kein Zweifel, dass eine derartige Veränderung, wenn sie sich acut entwickelt hätte, Erblindung bewirkt haben würde.

Weniger klar ist die Natur des Processes, welcher die Anhäufung von

Drusen im Sehnervenkopf veranlasst hat. Vor Allem wollen wir eines nicht uninteressanten Umstandes Erwähnung thun, dass nämlich gerade der Sehnervenkopf eine besondere Prädisposition für die fragliche Veränderung besitzt. Müller[1] zuerst, dann Iwanoff[2] und später Wedl und Bock[3] haben darauf hingewiesen und derartige Beschreibungen und Abbildungen geliefert, dass kein Zweifel an der vollkommenen Identität ihrer Fälle mit dem unseren bleibt, nicht nur im Grossen und Ganzen sondern in den kleinsten Einzelheiten. Da also die Veränderung in überraschender Weise in den verschiedenen Fällen das gleiche Bild bietet und genau und ausschliesslich auf jenen kleinen Theil des Sehnerven beschränkt bleibt, ist es wahrscheinlich, dass diese ihre Localisirung keine rein zufällige, sondern an örtliche, möglicherweise anatomische Bedingungen geknüpft ist. Dagegen steht jedoch die Meinung der früheren Autoren, welche die Krankheit für eine Altersveränderung und daher nicht von örtlichen Ursachen sondern von Stoffwechsel-Anomalien abhängig erklärten. Dem widerspricht nun, abgesehen von den Ergebnissen der histologischen Untersuchung, selbst das Alter der Befallenen. Der Kranke Müller's war in der That 61 Jahre alt und vielleicht gehörten auch die von Iwanoff untersuchten Augen einem Greise an (das Alter ist nicht angegeben), der Fall von Wedl hingegen betrifft einen 24jährigen Mann. Wenn man bedenkt, wie chronisch sich die Affection entwickelt, so muss man, um genau zu verfahren, diese Zahlen noch stark reduciren, da die Krankheit zur Zeit, als sie zur anatomischen Untersuchung kam, bereits einige, vielleicht 10 Jahre bestanden haben mochte. Besonders scheint dies in dem Fall von Müller bei dem alten Kranken zuzutreffen, wo die Erkrankung ungeachtet ihrer äusserst langsamen Entwicklung zur völligen Erblindung geführt hatte.[4] Wenn man die Beschreibungen dieser Verf. liest, so stellt sich heraus, dass ihre Ansicht nicht die Frucht genauester Beobachtung der Veränderung sondern eine Schlussfolgerung ist, die zwar unserer Anschauung nach durchaus irrig aber in Anbetracht der damaligen mangelhaften Entwicklung der histologischen Technik sehr entschuldbar ist. Nach ihrem Dafürhalten sind die Concretionen in der Papille nichts anderes als in den Sehnerven eingesenkte und hier verkalkte hyaline Auswüchse der Glaslamelle der Aderhaut. Mit einer solchen Hypothese haben sie nicht nur das ursächliche Moment der Krankheit zu finden geglaubt (senile Degeneration), sondern auch ihre

[1] H. Müller, Anatomische Beiträge zur Ophthalmologie. Arch. f. Ophth. IV. Abth. II. S. 12.

[2] Iwanoff, Ueber Neuritis optica. Klin. Monatsbl. f. Augenhlkde. VI. S. 425.

[3] Wedl und Bock, Pathologische Anatomie des Auges. S. 229.

[4] Es muss erwähnt werden, dass in diesem interessanten Falle die anatomische Untersuchung des ganzen Augapfels mit Ausnahme der Veränderung an der Papille nichts besonderes Pathologisches ergab, worauf man etwa die vollkommene beiderseitige Erblindung hätte zurückführen können.

Natur mit Bestimmtheit abgeleitet. Die Unwahrscheinlichkeit dieser Hypothese springt aber sofort in die Augen, wenn man sich die Mühe giebt unsere Fig. 3 und 4 zu betrachten, welche übrigens völlig denen von Iwanoff,[1] Müller, Wedl und Bock gleichen und wenn man die topographisch-anatomischen Verhältnisse in Erwägung zieht. Vor Allem existirt an der Stelle, wo die Veränderung sich entwickelt hat, keine Aderhaut und daher auch keine Glaslamelle, dann vergrössern sich bekanntlich solche Körper bei ihrer Entwicklung immer gegen den Glaskörperhohlraum unter Emporhebung der Netzhaut und nicht gegen das Gewebe in der Tiefe, wo sie den grösseren Widerstand vorfinden. Wenn wir nun auch diese auf die anatomische Erfahrung sich stützenden Erwägungen bei Seite setzen und die Ansicht der genannten Verff. gelten lassen wollten, so bliebe noch aufzuklären, warum man keinen Drusen an der Seite oder der Oberfläche der Papille begegnet oder wenigstens auf dem Wege nach dem Innern des Sehnerven, d. h. zwischen der benachbarten Glaslamelle, dem Ausgangsort, und den von dort erzeugten Drusen. Dazu kommt, dass in allen beobachteten Fällen (vielleicht mit Ausnahme desjenigen von Iwanoff), nicht einmal in den weiter abgelegenen Theilen der Papille Drusen vorkamen.

Grösseren Werth haben endlich die histologischen Eigenschaften der Veränderung, welche, abgesehen von allen anderen Gründen, genügen würden, um absolut jeden Zusammenhang zwischen den Auswüchsen der Aderhaut und den Concrementen innerhalb der Papille auszuschliessen.

Die Auswüchse haben ein dergestalt eigenthümliches histologisches Gepräge, dass sie im ersten Augenblick des Auftauchens unter dem Mikroskop auch von weniger Geübten erkannt werden. Es sind mehr oder weniger umfangreiche Körper, concentrisch geschichtet, mit breiter Basis der Glaslamelle der Chorioidea aufsitzend und mit dem abgerundeten freien Ende stets gegen das Innere des Bulbus vorspringend. Auf ihrer Oberfläche findet sich ein bald mehr bald weniger vollständiger Ueberzug von Epithelzellen und sehr oft enthalten sie in ihrem Innern eine oder mehrere Zellen. Sie besitzen die Consistenz eines festen fibrösen Gewebes, aber nicht soweit, dass das Eindringen von Bindegewebszellen und selbst secundäre Ossification gehindert wäre (Alt). Nach den schönen Untersuchungen von Donders[2] und de Vincentiis[3] scheint ihre epitheliale Herkunft endgültig gesichert. Der Erstere leitet sie von einer Vergrösserung der Zellkerne des Pigmentepithels und der Letztere von einer colloiden Umwandlung des Protoplasmas dieser Zellen ab, welch' letztere Anschauung nunmehr in der Wissenschaft überwiegt. Endlich mag noch erwähnt werden, dass die Aus-

[1] Die Figur des Präparats von Iwanoff befindet sich nicht in der oben erwähnten Abhandlung dieses Verf.s, sondern in de Wecker's traité des maladies du fond de l'oeil.

[2] C. Donders, Arch. f. Ophth. Bd. I. Abth. II. S. 106.

[3] C. de Vincentiis, Contribuzione all' anatomia patologica dell' occhio. Napoli 1873. p. 31.

wüchse durch Ablagerung von Kalksalzen in ihrem Innern sich inkrustiren können, aber auch in diesem Falle ihr charakteristisches Aussehen nicht verlieren.

Alles dieses hat nicht die mindeste Aehnlichkeit mit der Affection, welche wir vor uns haben. Hier begegnet man allerdings einigen concentrisch geschichteten Körpern, welche von weitem an die Streifung jener Auswüchse erinnern könnten, aber denselben fehlt jede Spur von Epithelbekleidung und jede Spur von Zellen, Kernen oder Pigment. Sie sitzen nicht breit auf, sondern frei und sind oft an der Oberfläche maulbeerförmig gebuckelt. Solche Körper finden sich in allen Verkalkungsherden, sei es im Innern der Gewebe (Gehirn, Lunge etc.) oder in Drüsengängen (Prostata, Speicheldrüsen, Bronchien etc.). Wir haben es also nicht mit eingewanderten Aderhautauswüchsen sondern mit einem innerhalb der Papille entstandenen Herde zu thun.

Der Vorgang ist leicht zu verfolgen in den peripheren Theilen des Herdes, wo die Ablagerung noch frisch ist. Bei der Betrachtung eines solchen Punktes mit starker Vergrösserung sieht man, wenn man vom gesunden Gewebe ausgeht, wie die Opticusfasern immer stärker auseinander strahlen, und dann das Gewebe sich in Fransen und Fäden verliert; und von der anderen Seite eine Ablagerung von anfangs runden und ganz kleinen hyalinen Tröpfchen, die dann immer grösser werden und am Ende in Form grosser Schollen mit der homogenen Masse rings um die Gefässe verschmelzen.[1] Es ist interessant zu beobachten, wie das auseinanderweichende Gewebe mit seinen Fäden und Fransen stets das gewöhnliche Aussehen des Sehnervengewebes behält und nirgends eine jener Umwandlungen (hyaline Degeneration, Necrose etc.) zeigt, welche das erste Stadium eines Verkalkungsvorgangs zu bezeichnen pflegen. Also erfährt in diesem Falle nicht, wie bei den Knorpeln, Arterien u. s. w., das Gewebe selbst wie es ist eine Durchsetzung mit Kalkmassen, sondern zuerst eine Umwandlung in hyaline Substanz, welche später wenigstens zum Theil verkalkt. Wir haben dementsprechend auch keinerlei Zellen, Kerne oder Fasern in der Substanz gefunden und überdies kommt nach der theilweisen Auflösung der Concretionen unter Einwirkung von Salzsäure kein Opticusgewebe wieder zum Vorschein. Einen stricten Beweis für die Art des Gewebsschwundes haben wir zwar in unseren Präparaten nicht gefunden, aber wahrscheinlich findet durch körnig-fettige Degeneration eine langsame Resorption statt in Folge der Compression durch die Drusenmassen. Und in dem Masse wie diese äusserst langsam zu Stande kommt, ist auch der

[1] Eine solche Verschmelzung ist denkbar durch den Wasserreichthum dieser peripheren frischen Ablagerungen, der aus der Möglichkeit hervorgeht, dieselben ohne Schaden für das Messer zu schneiden sowie aus ihrer Imbibitionsfähigkeit für Farbstoffe. Bei den centralen, schon zerfallenen war dies unmöglich und öfters ihre Entfernung nöthig, um Totalschnitte durch den Bulbus zu bewerkstelligen.

moleculare Zerfall sehr geringfügig und kann daher sehr leicht unserer Beobachtung entgehen, besonders nach der Behandlung des Augapfels mit verschiedenen Fett lösenden Flüssigkeiten wie absoluter Alkohol, geschmolzenes Paraffin u. s. w.

Alle diese Thatsachen sind für uns der Ausdruck eines pathologischen Processes, der nichts mit den Auswüchsen der Aderhaut zu thun hat, der aber sein Gegenstück findet in der Verkalkung anderer Gewebe, insbesondere der verkästen Knoten in der Lunge.

Indessen bleibt immer die erste Ursache dieser hyalinen Umwandlung und nachfolgenden Kalkablagerung in der Papille zu bestimmen, sowie der Grund, warum sie gerade auf dieses kleine Gebiet beschränkt blieb statt sich auszudehnen oder zerstreut in anderen Theilen des Augapfels aufzutreten. In unseren Präparaten haben wir genügende Anhaltspunkte zur Lösung dieser Frage nicht gefunden und wollen dieselbe daher statt uns in mehr oder weniger wahrscheinlichen Hypothesen zu ergehen lieber künftigen Untersuchungen überlassen.

III. (J. H.)

Unser Fall hat gegenüber den vorher beschriebenen eine besondere Bedeutung: es ist der erste, von dem Sehprüfung, Augenspiegelbefund und anatomische Untersuchung der Drusen im Sehnervenkopf vorliegt.

I. Krankheitsname. Bereits in meinem Wörterbuch[1] habe ich darauf aufmerksam grmacht, was Druse bedeutet.[2]

a) In Grimm's Wörterbuch der deutschen Sprache heisst es folgendermassen (S. 1461): Druse, f., ein durchlöchertes, verwittertes Erz, hölungen in deren gemülme sich noch silber, erzsteine und krystalle befinden ... Diese Bedeutung führt auf das Wort drus (beule, geschwulst, ... glandula); ob es dasselbe Wort ist?

b) Nach Sanders (Wörterbuch der deutschen Sprache, 1860, I, 324) ist Druse 1. im Bergbau, ein hohler, krystallener oder erzhaltiger Raum und die darin enthaltenen Krystalle; 2. meist mit Umlaut, = glandula,.... 3. in der älteren Sprache (Luther) auch Pestbeule.

Der Stamm von Druse ist unsicher (vielleicht Tross = Bündel, mlat. trossa). Die Bedeutungen entwickeln sich ungezwungen in der angegebenen Reihenfolge. —

Ich wüsste für die fremdartige, noch dazu krystallähnliche, glitzernde Einlagerung in die Substanz des Sehnervenkopfes keinen besseren Namen als Drusen im Sehnervenkopf, den ich schon seit einigen Jahren anwende.

Griechisch braucht für mich ja der Krankheitsname nicht zu sein, und

[1] 1887, S. 25.

[2] Nicht die Auswüchse der Glasschicht der Aderhaut sollte man Drusen nennen, sondern darin befindliche Krystalle oder andersartige Ablagerungen.

die Rücksicht auf die andern neuen Sprachen hält mich auch nicht ab, rein deutsch zu schreiben. Uebrigens sind ja gerade von den bergmännischen Ausdrücken schon mehrere aus dem Deutschen in die romanischen Sprachen übergegangen.

II. Vorkommen und Bedeutung. A. Von einer Krankheit will ich absehen, bei welcher die Drusen im Sehnervenkopf verhältnissmässig häufig beobachtet sind und eine grössere Ausdehnung gewinnen. Es ist dies, nach Nieden's Entdeckung,[1] die typische Pigmententartung der Netzhaut. Ich selber habe eine ganze Reihe solcher Fälle beobachtet.[2] Es scheint mir, dass durch die besondere Gefäss-Erkrankung (Verengerung) bei der getigerten Netzhaut die Abscheidung der Drusen im Sehnervenkopf begünstigt werde, dass sie aber ihrerseits zu der Sehstörung nichts beitrage.

B. In sonst gesunden Augen ist die Veränderung nach meinen Erfahrungen nicht allzuselten.[3] Man kann zwanglos drei Stufen unterscheiden, die jedoch natürlich in einander übergehen. Das Wachsthum erfolgt sehr langsam, ist aber durch wiederholte Zeichnung des Augengrundes sicher nachzuweisen.

a) Kleine glitzernde Punkte in der Substanz des Sehnerven, näher dem Rande, als der Mitte, und, wie ausdrücklich betont werden muss, auch in der benachbarten Netzhaut werden bei der regelmässigen Untersuchung aller Kranken nicht allzu selten entdeckt.

b) Einzelne rundliche, durch einen glitzernden Umkreis gekennzeichnete Knollen in dem Randgürtel der Sehnervensubstanz, seitlich von der Austrittsstelle der Netzhautschlagader, sind schon bedeutend weniger häufig.

c) In beiden Sehnerven sind zahlreiche glitzernde Knollen vorhanden, der Sehnervenkopf ein wenig angeschwollen. Dabei ist die Sehkraft vollkommen normal und bleibt so bei längerer Beobachtung. Dieser Befund ist sehr selten.

Abgesehen von dem Fall der getigerten Netzhaut, kommt die Veränderung wohl nicht bei Kindern, sondern gewöhnlich bei Erwachsenen, aber keineswegs nur bei Greisen vor.[4]

---

[1] Centralbl. f. Augenhlkde. 1878, S. 6. Anatomisch früher von H. Müller beobachtet. (Arch. f. Ophth. 1858, IV, 2. 13.)

[2] Vgl. die Veröffentlichung meines damaligen Assistenten, Herrn Dr. Ancke, Centralbl. f. Augenhlkde. 1885, S. 167.

[3] Vgl. Beitr. z. Augenhlkde. III. 65. 66; Centralbl. f. Augenhlkde. 1880, S. 270; 1884, S. 46 u. 47; 1885, S. 173 unten. Die erste Beschreibung des Augenspiegelbildes der Drusen im Sehnervenkopf hat Liebreich gegeben, (Klin. Monatsbl. 1868, S. 426); die erste Abbildung Stood (ebendas 1881, S. 506); vgl. noch Jany, Centralbl. f. Augenhlkde. 1879, S. 167 und Remak, ebendas. 1885, S. 257.

[4] Ob die glitzernden Punkte der Netzhautmitte bei greisenhafter Veränderung (Centralbl. f. Augenhlkde. 1889, S. 258) hierher gehören, ist erst noch zu untersuchen.

Aehnlich sind die funkelnden, krystallähnlichen Ablagerungen der Netzhautmitte bei Gichtischen (mit starker Herabsetzung der Sehschärfe, auf $^1/_{10}$ u. s. w.).

Zwei Irrthümer müssen wir jetzt aufgeben: 1. dass die glitzernden Punkte in den Drusen des Sehnervenkopfes einfach Krystalle[1] seien, 2. dass diese Drusen irgend etwas mit Auswüchsen der innersten (glasigen) Aderhautschicht zu thun hätten.

Schwieriger scheint es, die volle Einsicht in die Natur der abgeschiedenen Massen und des zu Grunde liegenden Processes zu gewinnen.

Hat nun der beschriebene Prozess auch irgend eine Beziehung zur Praxis? Diese Frage ist zu bejahen.

1. Wenn man bei einem Menschen mit Nierenschrumpfung derartige glitzernde Punkte sieht, so darf man — dies nicht für albuminurische Netzhautentzündung halten.[2]

2. Die Verwechselung mit Sehnervenentzündung ist möglich. Ein 25jähriger, sehr gebildeter Herr kam im April 1887 zu mir, unmittelbar aus einer anderen Augenheilanstalt, wo er 9 Wochen wegen Sehnervenentzündung des rechten Auges behandelt worden. Ich fand die Sehfunction beider Augen völlig normal. Das rechte Auge zeigte die knolligen Drusen am Rande des rechten Sehnerven, wie sie auf der beigefügten Skizze (Fig. 5) von meinem damaligen Assistenten dargestellt sind.

Fig. 5. Rechtes Auge.

3. Bei doppelseitiger, sehr starker Drusenbildung im Sehnerven kann man an Stauungspapille denken, namentlich wenn sonst noch Zeichen von Seiten der Nerven vorhanden sind.

Am 20. Februar 1888 kommt eine 40jährige Dame — sehr eilig, zur Brillenwahl. Vor 14 Tagen hat sie eine Lähmung des rechten Gesichtsnerven erlitten, die noch deutlich hervortritt; auch leidet sie an Kopfschmerz. S und Gesichtsfeld normal. Beim ersten Anblick der Sehnerven glaubte ich wohl mit Stauungspapille zu thun zu haben; als ich aber, nach

---

[1] Es ist eine blosse Redensart, alle glitzernden Punkte, die man im Augeninnern sieht, für Cholestearinkrystalle zu erklären. Selbst da, wo solche unzweifelhaft vorkommen, in der Linse und im Glaskörper und von hier aus vordringend, in der Vorderkammer, giebt es noch andere Bildungen, die wie Krystalle aussehen. In der durchsichtigen Linse, und zwar in einiger Entfernung von der Vorderfläche, eines kurzsichtigen, noch sehkräftigen Auges, fand ich bei schiefer Beleuchtung mit der Lupe längliche Nadeln, welche die prachtvollsten Farben dünner Plättchen zeigen. (Solche Farben sieht man auch an Tafeln, die Cholestearin sein könnten, bei der Auflösung geschrumpfter Linsen, nach der Discission. — Ganz beiläufig erwähne ich ähnlich bedingte concentrische Farbenringe auf der Augapfelbindehaut, bezw. ihrer capillaren Flüssigkeitsschicht, bei Lupenbetrachtung).

[2] Vgl. meine Beobachtung, Centralbl. f. Augenhlkde. 1884, S. 47 (Verfärbung des Sehnerven; in der benachbarten Netzhaut helle, auch semmelförmige Fleckchen, in deren Umfang hell glitzernde Pünktchen: bei einem Säufer).

künstlicher Erweiterung der Pupille, im aufrechten Bilde untersuchte, erkannte ich sofort Drusenbildung im Sehnervenkopf. Die Randzone des linken Sehnerven besteht aus graubläulichen, wie rundlich zusammengeballten, übereinander geschobenen, dichten Wolken, die sowohl gegen die Gefässpforte als auch in die umgebende Netzhaut hinübergreifen. Einzelne von diesen rundlichen Bildungen enthalten glitzernde Punkte an ihrem scheinbaren Rande. Ein kleiner glitzernder Herd sitzt getrennt vom Sehnerven in der Netzhaut. Die Hervorragung des Sehnerven ist unbedeutend. Rechts ist die Veränderung ähnlich, nur etwas weniger ausgeprägt. Die Beobachtung (von Behandlung war keine Rede,) konnte bis gegen Ende des Jahres fortgesetzt werden: Sehkraft und Befinden gut, Augenspiegelbefund fast unverändert.

Neue Instrumente, Medicamente etc.

Ein Sterilisationsapparat für Augeninstrumente.

Von Dr. Groenouw, Assistenzarzt an der Kgl. Universitätsklinik für Augenkranke zu Breslau.

Seit 2 Jahren ist in unserer Klinik ein Apparat zur Sterilisation der Instrumente durch kochendes Wasser in Gebrauch, welcher sich als ausserordentlich praktisch bewährt hat. Derselbe ist nach der Angabe des Herrn Geheimrath Foerster hergestellt und durch den Opticus Sitte[1] zu beziehen.

Der Zweck des Apparates ist es, lediglich die metallenen Theile der benutzten Instrumente mit dem kochenden Wasser in Berührung zu bringen, die beinernen Griffe aber vor dieser Einwirkung zu schützen.

Der vollständige Apparat besteht aus vier getrennten Theilen, einer Spirituslampe, einem Dreifuss, auf welchen der Kochtopf zu stehen kommt und der in letzteren einzusetzenden Vorrichtung zum Festhalten der Instrumente.

Der Docht der Spirituslampe muss zur Regulation der Flamme zum Höher- und Tieferschrauben eingerichtet sein. Der Topf hat einen Durchmesser von 12 cm und eine Höhe von $7^1/_2$ cm, der Dreifuss bedarf keiner näheren Beschreibung. Den wichtigsten Theil des Apparates, den Instrumentenhalter, welcher vollständig aus Messing (event. vernickelt) gearbeitet ist, zeigt Fig. 1 in der Seitenansicht. Derselbe besteht in einer nach oben hin schwach convexen, behufs leichteren Durchtrittes der beim Kochen aus dem Wasser sich entwickelnden Dampfblasen mehrfach durchlöcherten dünnen Metallplatte *a*, welche den Fuss des Halters bildet und beim Hineinstellen desselben in den Kochtopf den Boden des letzteren fast vollständig bedeckt. In der Mitte dieser Platte erhebt sich eine Messingsäule *b*, welche oben eine dicke Metallscheibe *c* trägt. In letztere sind 12 Klammern *d* eingefügt, welche radienartig nach aussen ragen. Jede Klammer besteht aus zwei dünnen Streifen Messingblech, deren freie Enden d_2 zangenartig auseinander gebogen sind und unten einen kleinen flügelartigen Ansatz d_3 haben. Das Schliessen der Klammern wird durch die Federn *g*

[1] Opticus Sitte in Breslau, Taschenstrasse 8. Preis des completen Apparates 25 Mk., vernickelt 30 Mk., des Instrumentenhalters allein 15 Mk.

(Fig. 2) bewirkt. Fig. 2 zeigt die Scheibe *c* mit den Klammern *d* und den Federn *g* in der Ansicht von oben. In die zangenartigen Endstücke d_2 der Klammern, welche durch die Spiralen *g* leicht federnd zusammengedrückt werden, kann man Instrumente (*e*) bequem einklemmen, wobei sie von den Flügeln d_1 fest umschlossen werden. Oberhalb dieser Klammern geht von der Säule *b* noch ein seitlicher horizontaler Arm f_1 ab, welcher über den Rand des Topfes hinausragt und daselbst in einem Holzgriff f_2 endet, an welchem der Instrumentenhalter ins kochende Wasser hineingestellt und wieder herausgenommen werden kann.[1]

Die Benutzung des Apparates ist folgende. Der Topf wird zu $^2/_3$ mit Wasser gefüllt, auf den Dreifuss gesetzt und die brennende Spirituslampe unter ihn geschoben. Schraubt man die Flamme möglichst hoch, so kocht das Wasser in 5 Minuten, worauf man, um ein zu starkes Aufwallen zu verhindern, die Flamme etwas verkleinert. Inzwischen werden die Instrumente in die Klammern d_2 des auf den Tisch gestellten Instrumentenhalters von der Peripherie her eingeklemmt und so weit herabgeschoben, dass die metallenen Theile ins Wasser eintauchen können, die Stelle aber, wo dieselben in das Elfenbeinheft eingekittet sind, sich beim Einsetzen der Vorrichtung in den Topf noch oberhalb des Wasserspiegels befindet. Versäumt man diese Vorsicht, so lösen sich

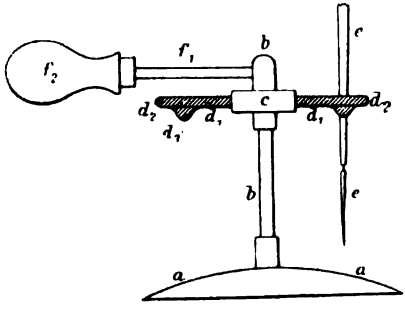

Fig. 1.

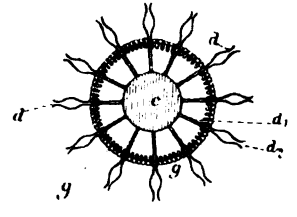

Fig. 2.

die metallenen Theile, so weit sie eingekittet und nicht eingeschraubt sind, sehr bald aus dem Griffe los. Scheeren und Pincetten werden in geschlossenem Zustande ebenfalls eingeklemmt. Pincetten kann man auch auf den centralen Enden d_1 der Klammern oder auf den Federn *g* reiten lassen, falls die 12 Klammern nicht zur Aufnahme aller zu benutzenden Instrumente ausreichen sollten. Der Sperrelevateur kann auf die Platte *a* gelegt werden. Die Klammern halten die Instrumente vollkommen sicher fest, ein Hinabrutschen derselben ist nie vorgekommen.

Der armirte Instrumentenhalter wird in das kochende Wasser hineingestellt und verbleibt darin 3 Minuten. Darauf wird er mittelst des hölzernen Griffes f_2 aus dem Wasser gehoben, die Instrumente herausgenommen und in eine Schale mit absolutem Alkohol gelegt. Unmittelbar vor Beginn der Operation kommen die Instrumente aus dem Alkohol auf ein Brettchen, welches mit einem durch

[1] In Fig. 1 ist der Griff $f_1 f_2$ als in einer Verticalebene mit den Klammern d_1 d_2 liegend gezeichnet, während er in Wirklichkeit oberhalb des zwischen zwei Klammern gelegenen freien Raumes verläuft, um nicht mit den Griffen der eingesteckten Instrumente zu collidiren.

Auskochen und Einlegen in 5 % Carbollösung desinficirten und wieder getrockneten Leinwandläppchen bedeckt ist.

Der früher benutzte Instrumentenhalter bestand in einem auf dem Rande des Topfes aufliegenden Ringe, an dessen Innenseite die in gleicher Weise construirten Klammern befestigt waren. Diese Vorrichtung hat den Nachtheil, dass man den mit den Instrumenten armirten Ring nicht hinlegen darf, um dieselben nicht zu beschädigen, sondern ihn in der Hand halten muss, bis er in den Topf eingesetzt ist, resp. die Instrumente aus ihm herausgenommen sind.

Diese Desinfectionsmethode reicht für praktische Zwecke vollkommen aus, nur bekommen die Instrumente dabei, wie überhaupt bei längerer Berührung mit kochendem Wasser, leicht Rostflecke, was sich indessen durch Vernickeln der nicht schneidenden Theile und Zusatz von einigen Tropfen flüssiger Kaliseife zu dem Kochwasser vermeiden lässt.

Der Apparat dürfte allen denen willkommen sein, welche Instrumente mit elfenbeinernen Griffen benutzen.

Gesellschaftsberichte.

1) Aus dem französischen Congress der Augenärzte 1891.

Abadie: Ueber den therapeutischen Werth der Einspritzung von Heilmitteln ins Auge und unter die Bindehaut. Wiederholentlich pries ich die Sublimateinspritzungen ins Auge gegen sympathische Entzündung. Daran habe ich nichts zu ändern. Heute beschäftige ich mich mit neuen Anzeigen. In einem Falle von Augen-Lues[1] bei einem Greise, wo die kräftigsten Hg-Behandlungen fruchtlos gewesen, haben die Einspritzungen von Sublimat ins Auge (1 Tropfen einer Lösung von 1:1000) Besserung herbeigeführt. Bei hämorrhagischem Glaucom wurde der Schmerz besänftigt und die Enucleation vermieden durch Einspritzung eines Tropfens[2] von „Ergotinin Tanret" in den Glaskörper. Ebenso bei Hydrophthalmus mit reichlicher Blutung. Gute Resultate werden erhalten durch subconjunctivale Sublimateinspritzungen bei Hornhautentzündungen, die auf Mikroben beruhen und bei areolärer[3] und disseminirter Chorioretinitis.

Herr Darier. Seit einem Jahre habe ich systematisch die subconjunctivalen Sublimateinspritzungen versucht. Bei der schweren specifischen Regenbogenhautentzündung, bei den gummösen Formen, vollzieht sich die Heilung nach 3—4 Einspritzungen, in $^1/_3$ der Zeit, welche die klassische Behandlung erfordert. In vielen anderen Fällen von acuter Iritis, deren infectiöse Natur schwer zu ergründen, sind die Erfolge gleich günstig. Ebenso bei parenchymatöser Hornhautentzündung, Chorioret. centr., Neuritis. Immer, wo Eile geboten ist. Vollständige Asepsie der Flüssigkeit und der Spritze ist erforderlich. Die Dose ist $^1/_{20}$ mg für die Einspritzung; die letztere kann alle 3 Tage wiederholt werden. Ich gebrauche eine Pravaz'sche Spritze mit lanzenförmiger Spitze und lege dieselbe zuvor in ein Bad von Carbol-Glycerin (5:100).

Herr Pflüger. Besser vertragen wird und überlegen ist Jodtrichlorür (1:2000). Macht man Einspritzungen von Fluoresceïn unter die Bindehaut, so

---

[1] Ob sie vorn oder hinten sass, ob vorn oder hinten eingespritzt wurde, — davon steht im Progrès med. und ebenso in den Annal. d'Ocul. kein Wort.

[2] Concentration der Lösung?

[3] In beiden Texten steht musculäre (?) Chorioretinitis. H.

verbreitet sich die Färbung über Horn-, Aderhaut, Kammerwasser, Glaskörper, Linse.

Herr Abadie. Raymond hat die Priorität der subconjunctivalen Sublimateinspritzungen gegen sympathische Entzündungen. Ich bin bereit, die Einspritzungen ins Auge, die schwere Zufälle erzeugen können, aufzugeben zu Gunsten der subconjunctivalen, wenn man mir beweist, dass sie wirksamer sind.

Galezowski hat von den Einspritzungen in den Glaskörper bei Lues schlechte Erfolge gesehen, gute nur von 2 Jahre lang fortgesetzten Einreibungen.[1]

de Wecker nimmt die subconjunctivalen Einspritzungen an und giebt die Priorität an Rothmund, der Salzwasser einspritzte, um Hornhautflecke zu lösen. H.

---

2) Verein für innere Medicin. Berlin, 15. Juni 1891. (D. M.-Z.)

Hemianoptische Pupillenreaction.

Herr Leyden demonstrirt das Gehirn von einer apoplectischen Frau, welche das von Wernicke zuerst beobachtete Phänomen der hemianoptischen Pupillenreaction oder Pupillenstarre darbot. Dieses erst in wenigen Fällen constatirte Phänomen gehört zu derjenigen Reihe von Erscheinungen, welche bei der Diagnose der Gehirnlocalisation in Betracht kommen. Die Hemianopsie bei Hemiplegikern ist eine relativ häufige Erscheinung, deren Bedeutung in den letzten Jahren erheblich gewachsen ist, seitdem wir uns mehr mit der Localisation der Hirnfunction beschäftigen und wissen, dass das eigentliche Centrum der Gesichtswahrnehmung nach Munk im Hinterlappen des Gehirns gelegen ist. Bei Störungen des Gesichtssinns kommen zweierlei Fälle vor: entweder ist die Reaction der Pupillen trotz der Blindheit unverändert, oder sie ist weggefallen. Beides kann bei dem totalen oder dem halben Ausfall des Sehvermögens vorkommen. Bei der totalen Blindheit ist diese Erscheinung schon lange beobachtet worden. Die Reaction der Pupille bei der Hemiplegie ist sehr viel schwieriger wahrzunehmen. Bekanntlich ist nur die Hälfte der Opticusfasern gekreuzt; daher ruft die Unterbrechung der Leitung des Tractus opticus hinter dem Chiasma eine halbseitige Störung des Sehvermögens hervor. Die reflectorische Action der Pupille liegt in der Gegend der Vierhügel. Liegt die Unterbrechung der Leitung vor den Vierhügeln, so ist der Reflexbogen für die Pupillenreaction unterbrochen; liegt die Unterbrechung hinter den Vierhügeln, so ist der Reflexbogen für die Pupillen ganz intact. Nach Wernicke wird in einem solchen Falle die Pupillenrection fehlen, wenn die Beleuchtung auf die anästhetische Retinahälfte geworfen wird, und sie wird eintreten, wenn sie auf die intacte Hälfte fällt.

Die Literatur über derartige beobachtete Fälle ist nicht gross. L.'s Fall bestätigte die Beobachtung Wernicke's sowohl in vivo wie durch die Atopsie. Es handelte sich um eine 69jährige Frau, welche am 27. April aufgenommen wurde und am 11. Mai starb. Patientin hatte im Herbst 1890 eine Lähmung auf der rechten Seite erlitten. Anfangs April d. J. bekam sie wiederholt apoplectische Erscheinungen. Bei der Aufnahme fand sich ausgesprochene Hemiplegie der ganzen linken Seite. An einem Tage wurde Ptosis des linken Auges beobachtet, ferner starke Drehung der Augen und Déviation conjugée nach rechts. Bei dieser Patientin wurde sehr deutlich eine homonyme Hemianopsie beobachtet.

---

[1] Ganz meine Ansicht. H.

Sie nahm das Licht erst wahr, wenn es über die Mittellinie herüberkam. Auf der empfindlichen Seite der Retina war die Zusammenziehung der Pupillen sehr prompt. Das Phänomen ist drei Tage lang beobachtet worden. Die Erscheinung wurde diagnostisch nach der Richtung verwerthet, dass die Ursache der Hemianopsie nicht hinter, sondern vor den Vierhügeln zu suchen sei. Für diese Annahme sprach auch die Thatsache, dass die Lähmung unter apoplectischen Erscheinungen, welche hauptsächlich am Linsenkern localisirt sind, aufgetreten war, ferner die starke Drehung der Augen nach rechts, sowie die Ptosis des linken Auges. Die Section hat diese Annahme bestätigt.

Referate, Uebersetzungen, Auszüge.

1) **Die Entstehung der Entzündung und die Wirkung der entzündungerregenden Schädlichkeiten, nach vorzugsweise am Auge angestellten Untersuchungen,** von Dr. Th. Leber, o. ö. Prof. d. A. a. d. U. Heidelberg. Leipzig 1891, Wilhelm Engelmann.

I. Theil. I. Die Frage, ob Schimmelpilze im Stande sind, innerhalb des lebenden Körpers sich zu entwickeln und Entzündung hervorzurufen, ist bis auf die neueste Zeit meist in verneinendem Sinne beantwortet worden. Leber entdeckte 1879, dass ein Fall von Verletzungs-Entzündung der Hornhaut bei einem Drescher durch Aspergillus-Einwanderung bedingt war, und überzeugte sich, dass reingezüchtete Schimmelpilze in vorher völlig gesunden Geweben des thierischen Körpers sich entwickeln können und durch ihr Wachsthum allein, ohne nachträgliches Hinzutreten von Spaltpilzen, schwere eitrige Entzündung erregen. Aber es sind gewisse Arten. (Aspergillus fumigatus, während Penicillium glaucum nur in der todten Hornhaut wächst.) Die Entwickelung von Aspergillus in einer Hornhautwunde scheint nur selten vorzukommen. An der Oberfläche der Bindehaut sind die Sporen ganz unschädlich. Experimentelle Einspritzungen in die Vorderkammer und in den Glaskörper rufen Pilzentwicklung und eitrige Entzündung hervor. Injicirt man in die Mitte der Hornhaut eines Kaninchens eine kleine Menge rein gezüchteter Sporen von Asperg. fumigatus oder schiebt man in eine Taschenwunde einen Theil des Myceliums, so beobachtet man schon am nächsten Tage die ersten Zeichen der beginnenden Entzündung. Das Auge ist geröthet, die Impfstelle graulich oder weisslich getrübt. Am dritten Tage ist diese Trübung stärker. In den nächsten Tagen entsteht daraus ein grosser rundlicher, trüber Fleck mit Epithelverlust und darum bildet sich, unweit seiner Grenze, zwischen ihm und dem Hornhautrand, ein geschlossener Ring eitriger Infiltration (vom 4. Tage ab) $^1/_2$—1—2 mm breit, dessen innerer Rand seine ursprüngliche Lage beibehält, während der äussere sich vorschiebt. Es ist dies eine demarkirende Eiterung: gleichzeitig Hypopyon. Nach 5—6 Tagen beginnt die Entzündung zurückzugehen, aus dem Ring wird eine Rinne. Es erfolgt die Abstossung des centralen Hornhautabschnitts, der inzwischen auch eitrig erweicht ist, in seiner ganzen Dicke; oder eine Geschwürsbildung ohne Durchbohrung. — Schon am Tage nach der Impfung war ein üppiges Mycelium in Bildung begriffen. In den nächsten Tagen 5 bis 6 mm Breite und die ganze Dicke der Hornhaut durchwachsen. Die groben Pilzfäden durchsetzen die nicht erweichte Hornhaut nach allen Richtungen, ohne ein Hinderniss zu finden.

II. Aber mit dem Auftreten des Demarkationsringes ist der weiteren Ausbreitung der Pilze ein Ziel gesetzt. Entsprechend dem Epitheldefect findet sich

auch ein umschriebener Endotheldefect. In dem Pilzherd sind die Hornhautkörperchen nicht zu bemerken (Necrose). Im Demarkationsring schieben sich die Eiterkörper ganz dicht zusammen, in gitterförmiger Anordnung. Eiterkörperchen sind auch in der Randzone der Hornhaut, und in der umgebenden Bindehaut-Infiltration mit Fibrin. In der vorderen Kammer besteht Eitersenkung, fibrinös eitrige Ausschwitzung, Gerinnungsfähigkeit des Kammerwassers. Das Endothel ist nicht die Quelle dieser Eiterung. In die Vorderkammer wuchs das Mycel nicht hinein. (In einem Falle hatten die Pilze den Hornhautrand erreicht, ehe es zur Bildung des Demarkationsrings kam, hier wuchsen die Pilze weiter, bis in die Ausschwitzung auf der Iris und bis in den Glaskörper.) Die Iris ist mit weissen Blutkörperchen durchsetzt, der Glaskörper fasrig. Die Heilungsvorgänge sind ähnlich wie bei anderen Hornhautabscessen.

III. Versuche mit Penicill. glaucum und Asperg. nigr. Es kommt in der lebenden Hornhaut nicht zur Entwicklung von Pilzfäden, die Entzündung ist sehr gering, die (unentwickelten) Sporen werden in Lymphkörperchen aufgenommen.

IV. Impfung von Asperg. fumigat. in Vorderkammer und Glaskörper. A. Auf die Impfung in die Vorderkammer folgt rasch Keratoiritis. Nach drei Tagen hatte die eitrige Ausschwitzung in der Vorderkammer zugenommen. Aber in diesem Eiter fanden sich keine Pilze. Wohl aber Mycelien in der Substanz der Descemet'schen Haut und Linsenkapsel. B. Nach Einspritzung von Asperg. fum. in den Glaskörper folgt Röthung der Bindehaut, zuweilen auch Schwellung. Der Glaskörper zeigt schon nach einem Tage starke Trübung. die sich rasch zu totaler Vereiterung steigert. Zuweilen Hypopyon, Pupillarausschwitzung. Das Gewebe des Glaskörpers ist von Eiterzellen und Fibrin durchsetzt, Mycel und Sporen nachweisbar. Dagegen finden sich in der Ausschwitzung der Vorderkammer keine Pilze. Also auch hier Fernwirkung.

V. Die in die Vorderkammer injicirten Sporen von A. fumigat. kamen nur in den gefässlosen Theilen, welche die Vorderkammer begrenzen, Descemet'sche Haut und Linsenkapsel, zur Entwicklung. Sie trieben daselbst zahlreiche kleine Mycelien, welche in den tiefsten Schichten der Hornhautgrundsubstanz ihrer Lage entsprechende kleine Knötchen eitriger Infiltration erzeugten, während die übrige Hornhaut eine diffuse Durchtränkung mit fibrinhaltigem Exsudat und eine Vascularisation vom Rande aus erfuhr. Auf der Iris kamen sie entweder gar nicht oder nur spurweise zur Keimung. Trotzdem erzeugten sie eine starke Iritis, mit Hypopyon und fibrinöser Exsudation auf der Iris und in der Vorderkammer. Da eine ähnliche Form von fibrinöser Iritis auch nach Injection der im Auge nicht zur Entwicklung kommenden Sporen von Asperg. nigr. auftritt, während dabei die eitrige Exsudation fehlt, so hängt die Eiterbildung von dem stärkeren Reiz ab, den die Mycelien in der Descemetis und der Linsenkapsel ausüben.

VI. Auffassung der Vorgänge bei Aspergillus-Entzündung. Zwei Thatsachen treten hervor: 1. Fernwirkung der Pilze. 2. Verschiedenheit der Wirkung a) im Ansiedelungsbezirk und b) in der Umgebung: a) Abtödtung des Gewebes, b) Eiterbildung. Zwei getrennte Formen der letzteren sind zu unterscheiden: α) die spätere Eiterinfiltration der Impfstelle entsteht durch Einwanderung von Eiterzellen aus dem Bindehautsack in die Stelle des Entzündungsreizes; β) der Infiltrationsring um den Pilzherd entsteht durch Einwanderung vom Hornhautrande her. Die Fernwirkung wird dadurch erklärt, dass die Pilze durch ihr Wachsthum gewisse dem Organismus schädliche Stoffe erzeugen, welche löslich und diffusionsfähig, bis zu den umgebenden gefässhaltigen Theilen sich verbreiten und dort durch Einwirkung auf die Blutgefässe Hyperämie, Ausschwitzung und Auswanderung von weissen Blutkörperchen erzeugen. Die Giftwirkung der von

den Pilzen erzeugten Stoffwechselproducte ist eine doppelte; eine ertödtende, an Ort und Stelle, bei hinreichender Stärke; eine entzündungserregende[1] durch Diffusion zu den benachbarten Gefässen. Es muss hier zunächst zu einer Schädigung der Gefässwand kommen: Lähmung ihrer Muskeln, Erweiterung; vermehrte Durchlässigkeit. Es entsteht eine reichliche, flüssig-faserstoffige Ausschwitzung, eine anfangs sparsame, allmählich immer reichlichere Auswanderung von weissen Blutzellen.

Kommt die entzündungserregende Schädlichkeit, z. B. bei Einspritzung von Asperg.-Sporen in die Vorderkammer, in unmittelbare Berührung mit gefässhaltigen Theilen; so entsteht reichliche Faserstoffausscheidung. Das in der Hornhaut auftretende Fibrin kann nur von den Randgefässen geliefert werden: es hat hier die Form von Netzen oder kurzen Stäbchen. Auch bei der Auswanderung der weissen Blutkörperchen spielt die Veränderung der Gefässwand eine grosse Rolle; doch scheint die Schädlichkeit auch auf den Gefässinhalt zu wirken. Die Eiterkörperchen sammeln sich besonders dicht in der Nachbarschaft der Pilze an; sie werden durch eine mässige Concentration der entzündungserregenden Substanz angezogen und wandern von allen Seiten her nach dem Ort der Pilze hin; in geringer Entfernung davon erliegen sie der lähmenden Wirkung der stärkeren Concentration des schädlichen Stoffes. Auch bei Neubildung von Blutgefässen in der Hornhaut findet das Wachsthum stets nach dem Orte des Entzündungsreizes hin statt.

Die Pilze wachsen in den gefässlosen Theilen; in der Hornhaut, ehe die Reaction erfolgt, so schnell wie in einem künstlichen Nährboden, in der Descemetis, Linsenkapsel, im Glaskörper, ohne Hemmung seitens der Gewebe: während auf der Iris die Sporen nicht zur Entwicklung kommen.

Das Wachsthum der Pilze findet in der von den gefässhaltigen Theilen ausgehenden Reaction ein Hinderniss, die Einwanderung der Eiterkörperchen bringt die Entwicklung der Pilze zum Stillstand. Es ist dies ein zweckmässiger Vorgang.

Auch im Augeninnern werden Pilzsporen in Zellen aufgenommen; man kann alle Stadien ihrer Auflösung verfolgen (Phagocytose). Die Sporen waren aber vielleicht schon in ihrer Entwicklung gehemmt. Mycelfäden fanden sich niemals in Zellen eingeschlossen, vielmehr von solchen umhüllt (Leucocytenmantel).

Die entzündliche Reaction des Organismus hemmt die Entwicklung der Pilze vielleicht durch Entziehung der Nährsubstanz, des Sauerstoffs; auch durch die stärker alkalische Flüssigkeit, welche die Gewebe durchtränkt. Fraglich ist die bacterientödtende Eigenschaft thierischer Flüssigkeiten. Jedenfalls bewirken die Eiterkörperchen (durch ein Enzym, eine Art von Verdauung), die Lösung des durch die Pilzeinwanderung abgetödteten Gewebsabschnitts.

II. Theil. Spaltpilzentzündung. VII. Abschnitt. Die Vorgänge bei Entzündung des Auges durch Spaltpilze stimmen im Wesentlichen mit denen durch Schimmelpilze überein. VIII. Abschnitt. Versuche mit Impfung von Staphylococcus aureus und albus in die Hornhaut. Reinculturen in $^3/_4\,^0/_0$ NaCl-Lösung wurden mit feinsten Stichcanülen in die Hornhautmitte injicirt, bis ein Quellungshof in 3—4 mm Durchmesser entstand.

In den ersten Tagen scheint eine Vermehrung der Pilze stattzufinden; es

[1] „Phlogo-gennetisch" ist zum mindesten überflüssig. Suchen wir doch die griechischen Namen los zu werden, statt neue zu machen. Uebrigens, den „competenten Philologen" in Ehren, γεννητικός heisst erzeugend, γεννητός erzeugt, φλογογεννήτικος Flammen erzeugend; phlogogennetisch aber, mit deutscher Endigung, heisst, — was ihr wollt. H.

treten dicke spindelförmige, mit Kokken erfüllte Figuren in der Umgebung des Stichcanals auf, auch Sternchen aus Spindeln. Mitunter war die Vermehrung zweifelhaft. Jedenfalls wird die eitrige Entzündung zunächst durch die eingeführten Kokken bedingt und schreitet weiter, wenn es zu einer Vermehrung kommt; im andern Falle bildet sie sich rasch zurück. Die Erscheinungen sind ähnlich denen der Aspergill-Entzündung. Während die Pilzentwicklung noch auf eine kleine Stelle der Hornhautmitte beschränkt ist, kommt es zu starker Entzündung der Bindehaut, zum Auftreten des Randeinwanderungsringes und zu reichlicher Eiterbildung in der Vorderkammer. Die Einwanderung von Eiterzellen aus dem Bindehautsack ist auf die Oberfläche der Hornhaut beschränkt.

Der Ring ist entsprechend der geringen Ausdehnung des Pilzherdes klein und schmal, z. B. nach 3 Tagen von 3 mm Durchmesser und von $^1/_2$ mm Breite. Bei ausgedehnter Pilzentwickelung (spontaner Staphylococcus-Keratitis) ist der Ring breiter, die Pilzcolonien treten besonders am Rande des necrotischen Herdes auf und der Ring liegt demselben sehr nahe.[1] Schon nach einem Tage war der untere Theil der Iris von einem eitrig-faserstoffigem Gerinnsel bedeckt, nach 3—4 Tagen konnte die Eiterabsetzung in der Vorderkammer eine Höhe von 3—4 mm erreichen. Das Hypopyon ist bei mikroskopischer Prüfung kokkenfrei. Es ist jetzt immer geronnen,[2] durch Faserstoffgehalt, obwohl nach oben wagerecht. Die im Kammerwasser enthaltenen Eiterkörperchen sinken offenbar durch ihre Schwere zu Boden und werden unten in das sich bildende Fibringerinnsel eingeschlossen. Auch Culturversuche mit Hypopyon (unter allen Vorsichten) lieferten gar keine oder nur kümmerliche Colonien von Staph. Das Hypopyon entsteht durch Eindringen von gelösten Stoffwechselproducten der Pilze in die Vorderkammer, zu gefässhaltigen Theilen. Aufnahme von Kokken in Leucocyten erfolgt ausnahmsweise und in beschränktem Maasse. Mehr bei geringer Impfung, milder Entzündung, (C. Hess): in diesen Fällen schwinden die Kokken bald, es ist nur ein Eiterherd nachweisbar. Bei Einspritzung von gelbem oder weissem Staphylococcus in den Glaskörper fanden sich in der dichten eitrigen Infiltration zwischen den Eiterzellen zahlreiche Kokken zerstreut, aber keine kokkenhaltigen Zellen.

Die Staphylococcus-Entzündung hat einen ziemlich typischen Verlauf; in wenigen Tagen wird die Höhe erreicht, dann beginnt die Rückbildung: auch wenn grössere Pilzmengen eingeführt waren. Eine völlige Abtödtung der Kokken findet dabei nicht statt. Es erfolgt aber Erweichung und Abstossung des Pilzherdes. Mitunter wird die Mitte des Pilzherdes schon abgestossen, während an die Peripherie die frischen Colonien ganz nahe an die Grenze des Demarkationsringes gerückt sind. So auch beim Menschen.

IX. Abschnitt. Impfung von Leptothrix bucc. in die Hornhaut. L. ist noch nicht rein gezüchtet. Sie wurde aus der Mundhöhle des Menschen mit der Stichcanüle in die Hornhaut des Kaninchens geimpft.

Nach einem Tage zeigte sich bei starker Entzündung der Bindehaut an der Impfstelle schon eine dicke weisse Infiltration, am dritten Tage Einwanderungsring, auch Hypopyon. Die Infiltration am zweiten Tage besteht nur in der obersten Schicht aus Eiter, darunter ist die Hornhautsubstanz bis zur inneren Fläche dicht von Leptothrix (Fäden und Kokken) durchsetzt, aber ganz ohne Eiterkörperchen. Um den opaken Herd folgt der Eiterring. H.

[1] Dies haben wir bei dem heilenden Ausbrennen des Hornhautabscesses verwerthet. Am kräftigsten wird zuerst der Rand des Abscesses gebrannt. [2] Bekanntermassen wichtig für die Operation. H.

(Fortsetzung folgt.)

2) **Ueber Einschneidung des Iriswinkels.** (Beitrag zur Behandlung des Glaucoms.) Vorläufige Mittheilung von Dr. Ugo Tailor. (Aus der ophthalmologischen Klinik der k. Universität Neapel.) (Schluss.)

Unter den Vortheilen der angegebenen Operation muss vor Allem das Fehlen eines Ausfliessens des Kammerwassers erwähnt werden. Dadurch werden all' jene unangenehmen Zufälle vermieden, welche mit der Iridectomie oder Sclerotomie verbunden sind, sei es wegen des raschen Fallens des intraoculären Druckes (intrabulbäre Hämorrhagien), sei es wegen der rapiden Gleichgewichtsstörung zwischen dem Drucke der vorderen Augenkammer und dem des Glaskörperraumes (Einklemmung der Iris in der Wunde, Vorfall des Linsensystems etc.). Wenn mit der gehörigen Vorsicht operirt wird, und der Diameter des cylindrischen Stieles des Instruments der Breite der Sichel genau entspricht, so fliesst kein Kammerwasser heraus, sodass der intraoculäre Druck sogleich nach der Operation von dem früheren nicht abweicht. Nur später, nach 24 Stunden oder auch mehr, wird eine bedeutende Abnahme der T. bemerkbar.

Andere Vortheile der Operation bestehen darin, dass man durch dieselbe im Stande ist, die Gewebe des Kammerwinkels in grosser Ausdehnung einzuschneiden, wie gewiss mit keiner anderen Operation, und dass dieser Einschnitt ganz bedeckt ist, in einer fast subcutanen Weise, wovon die verschiedenen Vortheile leicht zu erwägen sind.

Was Complicationen und Verlauf der Einschneidung des Iriswinkels anbelangt, ist es uns lieb zu erwähnen, dass wir in den verschiedenen in dieser Klinik operirten Fällen keine unangenehmen Vorfälle zu bedauern hatten. Ein einziges Mal (s. Fall 3) fand eine geringe Blutung in der Vorderkammer statt, welche bald verschwand, und ein anderes Mal (s. Fall 8) eine kleine Iridodialyse, ohne dass dadurch die wohlthätigen Erfolge der Operation ausgeblieben wären, welche sogar in diesen Fällen sehr bedeutend waren, und dem ersten der zwei Patienten die unangenehme Operation einer Enucleation des Bulbus ersparten. Und unangenehme Zufälle sahen wir auch später nicht eintreten, sodass wir nicht glauben zu übertreiben, wenn wir behaupten, dass jene Operation, in gebührender Weise ausgeführt, für das Auge ganz unschädlich sei. Und es bestärken uns in dieser Ansicht nicht allein der Verlauf und die Erfolge der Operation, sondern auch die durch die histologischen Untersuchungen an Hunden erhaltenen Resultate, von welchen wir ein anderes Mal ausführlicher berichten werden.

Dies festgestellt, in welchen Fällen von Glaucom ist es angezeigt, die Einschneidung des Iriswinkels zu experimentiren?

Da die Operation hauptsächlich auf die vorderen Filtrationswege des Auges wirkt, ist es gestattet anzunehmen, dass sie besonders in jener Form des Glaucoms wirksam sei, welche durch einen verhinderten Abfluss der intraoculären Flüssigkeiten durch jene Wege verursacht ist, nämlich in dem sogenannten Glaucoma anterius, sei es von der acuten entzündlichen Form, sei es von der chronisch entzündlichen. Es sind dieses gerade die Fälle, in welchen die klinische Untersuchung die Nützlichkeit der Iridectomie erwiesen hat; nichtsdestoweniger, wenn weitere Beobachtungen die bisher erhaltenen wohlthätigen Erfolge der Einschneidung des Iriswinkels zu bestätigen hätten (obgleich dieselbe bisher in Fällen von absolutem Glaucom ausgeführt wurde, welche bekanntlich den verschiedenen Behandlungen mehr widerstehen), so würden wir keinen Anstand nehmen, sie einer Operation vorzuziehen, welche durch die unnöthige Verstümme-

lung eines solch' wichtigen Augentheils, wie es die Iris ist, die reguläre Function des Auges nicht wenig beeinträchtigt. Ebenso müsste die Einschneidung des Iriswinkels auch bei der prodromalen Form des Glaucoms versucht werden, bei welcher die geringe Entwicklung des Uebels keine so eingreifende Operation gestattet wie die Iridectomie oder Sclerotomie, und die Punction (Paracentese) der Hornhaut einen zu vorübergehenden Effect hat.

Wo aber die Einschneidung des Iriswinkels bestimmt scheint, nützliche Dienste zu leisten, ist beim Glaucoma haemorrhagicum. Denn durch das Fehlen einer raschen Depression des Augendrucks nach der Operation, hat man nicht zu befürchten, dass neue Blutungen eintreten, welche nur zu oft in solchen Fällen nach der Iridectomie oder Sclerotomie zu bedauern sind. Und aus demselben Grunde müsste man dieser Operation auch in jenen Fällen von Glaucom den Vorzug geben, in welchen Gefässalterationen im Augenhintergrunde zu bemerken wären, oder eine starke Pulsation der Centralgefässe, welche durch einen krankhaften cardio-vasculären Zustand bedingt sei.

In der Form des Glaucoma simplex, auch Gl. posterius genannt, obgleich diese Operation in den theoretischen Kenntnissen, die wir zur Zeit über diese Krankheit besitzen, keine Stütze findet, so hat sie sich dennoch in den wenigen bisher operirten Fällen als nützlich erwiesen. Ob der Grund davon in einer vermehrten Filtration der vorderen Lymphwege zu suchen sei, ob hierin, dass zugleich mit dem schwammartigen Gewebe des Kammerwinkels auch andere diesen Winkel umgebende Gewebe mitgeschnitten werden (Sclera, Ansatztheil des M. ciliaris etc.[1]) oder ob anderswo, könnten wir nicht bestimmen: die Sache steht fest, und unsere Kenntnisse über das Wesen dieser Form von Glaucom sind zu unvollkommen, als dass wir die Thatsache der Theorie zum Opfer bringen sollten. Es scheint daher die Einschneidung des Iriswinkels auch bei Glaucoma simplex angezeigt, hauptsächlich wenn dasselbe in einem myopischen Auge sich entwickelt hat, oder mit einem bedeutenden astigmatischen Zustande verbunden ist, oder mit einer starken Einschränkung des C.V., in welchen Fällen die Erfahrung die Schädlichkeit der Iridectomie erwiesen hat.

Rationell wäre es auch, die Einschneidung des Iriswinkels in Fällen von Glaucom nach Iridochorioiditis serosa zu probiren, wenn dieselbe den gewöhnlichen therapeutischen Mitteln nicht weicht, von Glaucom nach Sclerochorioiditis anterior, wenn es die Zustände der vorderen Kammer erlauben, sowie auch bei progressivem Keratoglobus und Buphthalmus, in welch' letzterem Falle sie bereits einmal mit Vortheil angewandt wurde.

Unser hauptsächlichster Zweck war der, zu beweisen, dass wir in der Einschneidung des Iriswinkels ein Mittel besitzen, welches im Stande ist, bei Glaucom die T. dauernd herabzusetzen, ohne dass dadurch das Auge Gefahren ausgesetzt werde. Wie wir bereits erklärt, haben wir keineswegs im Sinne, schon jetzt zu bestimmen, ob und bis zu welchem Punkte dieselbe die Iridectomie oder Sclerotomie ersetzen kann oder muss; wir haben nur andeuten wollen, dass diese Operation verdient, experimentirt zu werden, damit ihr reeller Werth in das richtige Licht gebracht werde.

---

[1] Davon hatte ich Gelegenheit, mich durch die histologische Untersuchung operirter Hundeaugen zu überzeugen.

Journal-Uebersicht.

I. Annales d'oculistique. 1891. März-April.

1) **Notice sur E. Warlomont**, par S. P. Nuel, prof. d'opht. à l'univers. de Liège.

2) **Les indications de la résection simple du nerf optique**, par de Wecker.

Das sicherste Mittel, um der sympathischen Ophthalmie zu begegnen, ist die rechtzeitige Enucleation des Bulbus mit Resection des Opticus, sowie wiederholte und prolongirte Desinfection des Stumpfs und des Orbitalgewebes. Dann kommt die einfache Enucleation, wie sie noch heute die Mehrzahl der Ophthalmologen ausführt. Am wenigsten zu empfehlen ist die einfache Desinfection des verletzten Auges in situ. — Nach den Erfahrungen des Verf.s bleibt in den Fällen, wo die Enucleation verweigert ist, die Resection des intraorbitalen Theils des Opticus $^1/_2$—1 cm lang, und 5 Minuten lang fortgesetzte Irrigation mit concentrirtem Sublimat 1:1000—1:500 ein sicheres Mittel zur Erhaltung und Rettung des anderen Auges, vorausgesetzt, dass dort noch keinerlei Sehstörung oder irgend welches Symptom transitorischer Ophthalmie sich zeigt. Sie verdient auch den Vorzug vor der Abtragung des vorderen Segments des Augapfels, da sie die äussere Form des Bulbus erhält und dadurch, auch wenn später ein Glasauge getragen werden sollte, der Entstellung vorbeugt, welche die Prothese auf einem halb resecirten Augapfel stets mit sich bringt.

3) **La question de l'ophtalmie sympathique devant la société d'opht. de Paris**, par le Dr. Ch. Abadie.

Abadie versucht auch bei schweren Verletzungen, wo schon Erscheinungen von frischer transitorischer Ophthalmie eingetreten sind, vor der Enucleation die wiederholte Cauterisation der Scleralwunde und intraoculare Injection von 1:1000 Sublimat; er hat dies Verfahren selbst in Fällen, wo nur das eine verletzte Auge brauchbar war, mit Erfolg durchgeführt.

4) **De l'hémorrhagie choroïdienne grave de l'extraction du cristallin cataracté**, par le Dr. van Duyse.

Verf. verbreitet sich an der Hand eines von Bribosia operirten Falles eines 71jährigen, wo beide Augen, eins unter der Operation und gleichzeitig das zweite, soeben vorher extrahirte und schon verbundene, durch 6 Stunden dauernde Chorioidealblutung zu Grunde gingen, über deren Ursachen. — Zuerst sei jedenfalls, besonders noch bei irgend welcher Herzaffection, die gleichzeitige Operation zu verwerfen. Sodann erwähnt er Hämophilie und das Glaucom als intercurrente Ursachen. — Verf. sucht die Erklärung für die essentielle Hämorrhagie auf dem Operationstische oder einige Stunden später in einer Affection der Wand der Chorioidealgefässe, obwohl die darüber vorliegenden histologischen Untersuchungen negativ sind, verbunden natürlich mit allgemeinen Ursachen, wie die plötzliche Herabsetzung des intraocularen Drucks.

5) ***De la* correction astigmatique**, par le Dr. Georges Martin (Bordeaux).

Handelt über Astigmatismus der Krystalllinse bei gleichzeitig bestehendem Cornealastigmatismus.

6) **Un cas de lenticône double antérieur**, par le Dr. E. Vennemann (Louvain).

Der vierte publicirte Fall, blieb trotz Correction progressiv.

7) **De la conjonctivite printanière**, par le Dr. Conëtoux (Nantes).

Verf. redet der gleichzeitigen Nasenbehandlung das Wort.

II. Bulletin de la clinique nationale opht. de l'hôspice des quinze vingts.

1) **Le strabisme névropathique. — Étude de pathogénie**, par le Dr. Valude.

Verf. führt 30 Fälle dafür an, dass das Schielen allein durch hereditäre oder erworbene neuropathische Belastung herbeigeführt werden könne. Wenn auch nach dem Donders'schen Gesetz die hervorragendste Ursache des Strabismus eine uncorrigirte stärkere Refractionsanomalie sei, so bleibe doch Hysterie, Epilepsie als Gelegenheitsursache bestehen, ja könne selbständig Schielen hervorrufen, wie bei Emmetropen. Er wendet sich hierbei gegen Borel, welcher das Schielen bei Hysterischen etc. nur als begleitendes Symptom auffasst; es sei vielmehr gerade der Ausdruck der betreffenden Neurose, und daher auf die Dauer nicht mit Erfolg optisch oder operativ zu behandeln, sondern erfordere vielmehr eine allgemeine Medication mit Bromkali etc. Verf. stützt sich mit seiner Ansicht besonders auf den Begriff der hereditären nervösen Degeneration und Disposition.

2) **Les verres toriques**, par le Dr. Valude.

Verf. spricht sich für die von Amerika her eingeführten periskopischen Gläser bei Astigmatismus aus, da sie ein grösseres Gesichtsfeld als combinirte sphärisch-cylindrische Gläser verschafften.

3) **De la valeur antiseptique des couleurs d'aniline**, par Valude et Vignal.

Haben in starker Concentration, local angewandt, Erfolge davon gesehen, welche denen des Sublimats gleichstehen. Landau.

Vermischtes.

1) In meinen Artikel im Juniheft des Centralblattes, S. 171, hat sich ein Druckfehler eingeschlichen. Es muss bei der Beschreibung des Apparates natürlich heissen: 6 m, 9 m u. s. w. Buchstaben resp. Zahlen, nicht cm.

Dr. Becker.

2) Ueber das Wort Pupille. Unter obigem Titel brachte das Maiheft dieses Blattes auf S. 158 und 159 einen kurzen Aufsatz, zu dem ich mir folgende theils kritische, theils ergänzende Bemerkungen gestatte.

F. Perles hat den Stellen Deut. 32, 10, Prov. 7, 2, Ps. 17, 8, Lament. 2, 18, Sacharj. 2, 12 in Anführungszeichen eine Uebersetzung beigefügt, welche אִישׁוֹן und בַּת־עַיִן mit „Augapfel" wiedergiebt. Ebenso übersetzen von bekannteren Exegeten auch de Wette (Die heilige Schrift des alten und neuen Testaments. Heidelberg 1858, S. 230, 588, 659), Keil (Bibl. Commentar üb. d. Bücher Moses. Leipzig 1862, Bd. II, S. 542) und Delitzsch (Bibl. Commentar üb. d. poet. Bücher des alten Testaments. Leipzig 1873, Bd. III, S. 120). Mit Recht aber erklärt F. Perles, dass אִישׁוֹן und בַּת־עַיִן die

Pupille bezeichnen. Die genannten Ausdrücke sind also mit „Pupille“ zu übersetzen, wodurch der Sinn jener Stellen ein viel prägnanterer wird. Denn wenn schon der Augapfel etwas Kostbares ist, das man behüten und bewahren soll, so ist die Pupille das Kostbarste des Kostbaren, insofern in ihr nach alttestamentlicher Anschauung (Lament. 2, 18) die Sehkraft liegt und Verlust der Pupille Verlust des Sehvermögens nach sich zieht.

Für κόρη im Sinne von „Pupille“ führe ich als Belegstellen an Poll. II, 70: Ὀμμάτων δὲ τὸ μὲν ἐν μέσῳ μέλανι κόρη, Soph. Fr. 634, Eurip. Or. 389, 1319, Hec. 972, Bacch. 746, Aristot. de anima II, 8, Jes. Sir. 17, 17. Auch sei hier des eleganten auf κόρη bezüglichen Wortspiels bei Plut. Mor. p. 528, b gedacht, wo ein Redner sagt: Τὸν ἀναίσχυντον ἐν τοῖς ὄμμασιν οὐκ ἔχειν κόρας, ἀλλὰ πόρνας· τῶν κορῶν γὰρ αἰσχύνεσθαι, der Schamlose habe in seinen Augen keine Mädchen (Pupillen), sondern Dirnen; denn Mädchen schämten sich.

Wie neben pupa (Mart. IV, 20, 1 u. 2, Auson. Idyll. VII, 2, 2) häufig die Diminutiva pupula (Varro ap. Non. p. 172, 5, Cic. Nat. Deor. II, 57, Catull LXV, 46, Hor. Epod. V, 40, Ov. Am. I, 8, 15) und pupilla (Lucr. IV, 249, Cic. Nat. Deor. II, 57, Plin. VII, 2, XI, 37, App. Mag. p. 320) vorkommen wegen der Verkleinerung des menschlichen Spiegelbildes im Auge, so neben κόρη, κοράσιον und das von diesem abgeleitete κορασίδιον (Epictet. Diss. I, 18, 22; 28, 24; 2, 22, II); κοράσιον ist ein späterer alexandrinischer Ausdruck für „Pupille“, Theognost p. 125, 27: Κοράσιον· τοῦτο οὐ δύκιμον τοῖς παλαιοῖς Ἕλλησι· κόριον γὰρ λέγουσιν; es findet sich häufig bei den LXX: Ruth 2, 8; 3, 2, 1 Reg. 9, 11, Joel 3, 3, Sacharj. 8, 5, Susann. 15—20; auch im neuen Testament: Matth. 9, 24, Marc. 5, 41.

Dass die Ausdrücke אִישׁוֹן הָעַיִן, إِنْسَانُ, κόρη, pupa für die Pupille gewählt wurden, weil sich in ihr das verkleinerte Bild (γλήνη bei Rufus, De appelat. corporis human. I, 5, p. 25) des Betrachters wiederspiegelt, dafür hat sich Professor Hirschberg bereits auf Plato, Alc. I, p. 133 A berufen. Ich verweise ausserdem noch auf Plinius, Nat. hist. XI, 37: Adeoque iis (sc. der Pupille und Iris) absoluta vis speculi, ut tam parva illa pupilla totam imaginem reddat hominis.

Hamburg. Dr. med. L. Kotelmann.

3) In seiner Arbeit: La Glande de l'humeur aqueuse hat Nicati (Archives d'Opht. 1890, S. 481 flg.) alle möglichen älteren Schriftsteller citirt, nur nicht denjenigen — Franzosen, welcher die beste Anschauung hatte. Ich meine Maître Jean (Troyes 1722, malad. de l'oeil p., 57): „Je considere le cercle ciliaire comme un autre filtre, qui étant de la nature des glandes ....

Bibliographie.

1) Tillmanns, Lehrbuch der speciellen Chirurgie. Leipzig, Veit & Comp. S. 160. Blepharoplastik. Die beschriebenen Methoden sind die von Fricke, die Modification derselben nach v. Langenbeck-Ammon und die Dieffenbach'sche Operation zur Deckung grosser dreieckiger Defecte am unteren Lid. Verf. selbst hat Letztere mehrfach durch Transplantation dünnster Hautlappen nach Reverdin-Thiersch mit gutem Erfolge geschlossen. Simon.

2) Académie de médecine. Sitzung vom 10. Februar 1891. Valude empfiehlt, schwere Hornhautgeschwüre nicht zu cauterisiren, sondern mit einem trockenen Occlusivverband zu behandeln, der nur selten gewechselt wird. Die

Erfolge sollen vorzügliche sein und die Geschwüre nur kleine Leucome zurücklassen anstatt der breiten Narben nach Cauterisation.

3) Das richtige System der Classenbeleuchtung, von wirkl. Staatsrath Dr. med. P. Enko in St. Petersburg. (Zeitschr. f. Schulgesundheitspflege. 1891. Nr. 2.) „Die Gegenstände der Beschäftigung, Schultafel, Karten, Modelle und der Schultisch müssen die am hellsten beleuchteten Punkte der Classe sein, der Unterschied zwischen der Beleuchtung der Tische und der allgemeinen des Schulzimmers muss wenigstens 10 Meterkerzen betragen, die entsprechende Helligkeitsdifferenz der Tafel und der Modelle, welche mehr entfernt vom Auge des Schülers sind, mindestens doppelt so viel. Die Stärke der allgemeinen Beleuchtung wird durch die Erfahrung bestimmt. Das elektrische Licht hat einen bedeutenden Vorzug vor allen übrigen Lichtquellen. Die Brennproducte müssen durch Ventilation abgeführt werden. Dieselbe ist gegen Abend zu vergrössern und zwar durch Zufuhr erwärmter Luft." Dr. Ancke.

4) Ueber Hygiene des Auges in den Schulen, von Dr. med. Ernst Albini, Privatdocent der Augenheilkunde in Modena. Vortrag gehalten auf dem zweiten ital. Congress für Hygiene in Brescia. (Zeitschr. f. Schulgesundheitspflege.) Neu ist von den durch den Vortragenden dem Congress zur Annahme vorgelegten Resolutionen nur die Forderung, dass für Kinder mit granulöser Bindehautentzündung eine besondere Schule eingerichtet und dass mit jeder solchen Trachomschule eine kleine Poliklinik verbunden werden solle, damit die Augenkranken hier täglich, bevor sie sich in die Schule begeben, ärztlich behandelt werden können. Dieser Vorschlag wurde jedoch nicht ohne Abänderung angenommen. Dr. Ancke.

5) A. Langer, Ist man berechtigt, den Perichorioidealraum und den Tenon'schen Raum als Lymphraum aufzufassen? Sitzungsbericht der Kaiserl. Akademie der Wissensch. in Wien. Mathematisch-naturw. Klasse XCIX, Abth. III. October 1890 (Centralbl. f. d. med. Wissensch. 1891, Nr. 16.) Weder das Maschenwerk zwischen Chorioidea und Sclera, noch die Spalträume zwischen dieser und der Bulbusmuskulatur sind Lymphräume: sie finden sich ausgebildet nur bei grossen Augäpfeln höherer Säugethiere; zwischen ihnen besteht keine Communication; anatomisch wie entwickelungsgeschichtlich sind sie blosse Gelenkräume.

6) Zur operativen Behandlung der Fremdkörper in der Paukenhöhle. Wichtigkeit der ophthalmoskopischen Untersuchung, von Prof. Dr. E. Zaufal in Prag. (Prager med. Wochenschr. 1891. Nr. 15.) So wie bei der Otitis media überhaupt legt Z. auch bei Fremdkörpern in der Paukenhöhle ein grosses Gewicht auf den ophthalmoskopischen Befund. Sind die Zeichen von Neuroretinitis oder Papillitis schon bei der Aufnahme des Patienten ausgesprochen, so soll mit der vorzunehmenden Operation nicht gezögert werden. Die Operation soll aber auch dann nicht verschoben werden, wenn im Beginne der Beobachtung des Patienten der Augenhintergrund normal gefunden wird, später aber allmählich fortschreitende hyperämische Erscheinungen am Augengrunde constatirt werden, für deren Erklärung eine andere Ursache als die Eiterung im Ohre nicht aufgefunden werden kann. Fortschreitende venöse Hyperämie des Augengrundes und gleichzeitige Temperaturerhöhung über das Normale, wenn auch nur um 1^0, fordern die sofortige Entfernung des Fremdkörpers. Schenkl.

Um Einsendung von Separatabdrücken wird gebeten.

Verlag von Veit & Comp. in Leipzig. — Druck von Metzger & Wittig in Leipzig.

Centralblatt

für praktische

AUGENHEILKUNDE.

Herausgegeben von

Prof. Dr. J. Hirschberg in Berlin.

Unter ständiger Mitwirkung der Herren Dr. Ancke in München, Dr. Berger in Paris, Prof. Dr. Birnbacher in Graz, Dr. Brailey in London, Prof. Dr. H. Cohn in Breslau, Doc. Dr. Cl. du Bois-Reymond in Berlin, Doc. Dr. E. Emmert in Bern, Doc. Dr. Goldzieher in Budapest, Dr. Gordon Norrie in Kopenhagen, Prof. Dr. Horstmann in Berlin, Dr. Issigonis in Smyrna, Prof. H. Knapp in New York, Dr. Kępiński in Warschau, Dr. Krückow in Moskau, Dr. Landau in Berlin, Dr. M. Landsberg in Görlitz, Prof. Dr. Magnus in Breslau, Dr. Michaelsen in Berlin, Dr. van Millingen in Constantinopel, Doc. Dr. J. Munk in Berlin, Dr. Peltesohn in Hamburg, Dr. Perles in Berlin, Dr. Peschel in Turin, Dr. Purtscher in Klagenfurt, Dr. M. Reich in Tiflis, Prof. Dr. Schenkl in Prag, Dr. Simon in Berlin, Doc. Dr. Schwarz in Leipzig.

Monatlich ein Heft. Preis des Jahrganges 12 Mark. Zu beziehen durch alle Buchhandlungen des In- und Auslandes und die Postanstalten des Deutschen Reiches.

August. Fünfzehnter Jahrgang. 1891.

Inhalt: **Originalmittheilungen.** I. Ueber hyaline Bildungen im Sehnervenkopfe und in der Netzhaut bei Morbus Brightii. Von Dr. **M. Gurwitsch** in Rostow am Don. — II. Ueber Embolia partialis retinae. Von Dr. **Max Perles**, erstem Assistenzarzt der Klinik. Aus Prof. Hirschberg's Augenklinik. — III. Zur Casuistik des Glioma retinae. Von Dr. **Max Perles**, erstem Assistenzarzt der Klinik. Aus Prof. Hirschberg's Augenklinik.

Klinische Beobachtungen. I. Blutige Mücken. Von J. Hirschberg. — II. Eigenthümliche Hornhauttrübung (Keratitis parenchymatosa propria). Von T. Inouye in Tokio, Japan. — III. Ein Fall von Hornhautkegel. Von J. Hirschberg.

Gesellschaftsberichte. Gesellschaft für Psychiatrie u. Nervenkrankheiten in Berlin.

Referate, Uebersetzungen, Auszüge. 1) Hornhautfärbung gegen Pupillenbildung, von Prof. Dr. J. Hirschberg. — 2) Ueber das Wesen des vermeintlichen „Hirndrucks" und die Principien der Behandlung der sogenannten „Hirndrucksymptome", von Prof. Dr. Adamkiewicz.

Vermischtes.

Bibliographie. Nr. 1—4.

I. Ueber hyaline Bildungen im Sehnervenkopfe und in der Netzhaut bei Morbus Brightii.

Von Dr. **M. Gurwitsch** in Rostow am Don.

Im Jahre 1884 übergab mir weil. Prof. Otto Becker 15 Augäpfel, welche von Nephritikern, nach deren Tode, enucleirt waren. In einem dieser Augen fand ich hyaline Bildungen im Sehnervenkopfe und in der

Netzhaut, auf welchen Befund ich die Aufmerksamkeit der Fachgenossen lenken möchte, weil solche Bildungen, soviel mir bekannt, bisher bei Nephritikern nicht beobachtet wurden.

Das Präparat (1220 Becker's Sammlung) stammt von Adolph Walther, Müller aus Berghausen, 34 Jahre alt, dem $^1/_2$ Stunde nach erfolgtem Tode die Augen enucleirt wurden. Klinische Diagnose (Prof. Friedreich): Nephritis chronica, Dilatatio pulmonum. Anatomische Diagnose (Prof. Arnold, 20. September 1881, Nr. 149): Chronische interstitielle Nephritis, Granularatrophie beider Nieren, chronische Bronchitis, Brochiectasie und

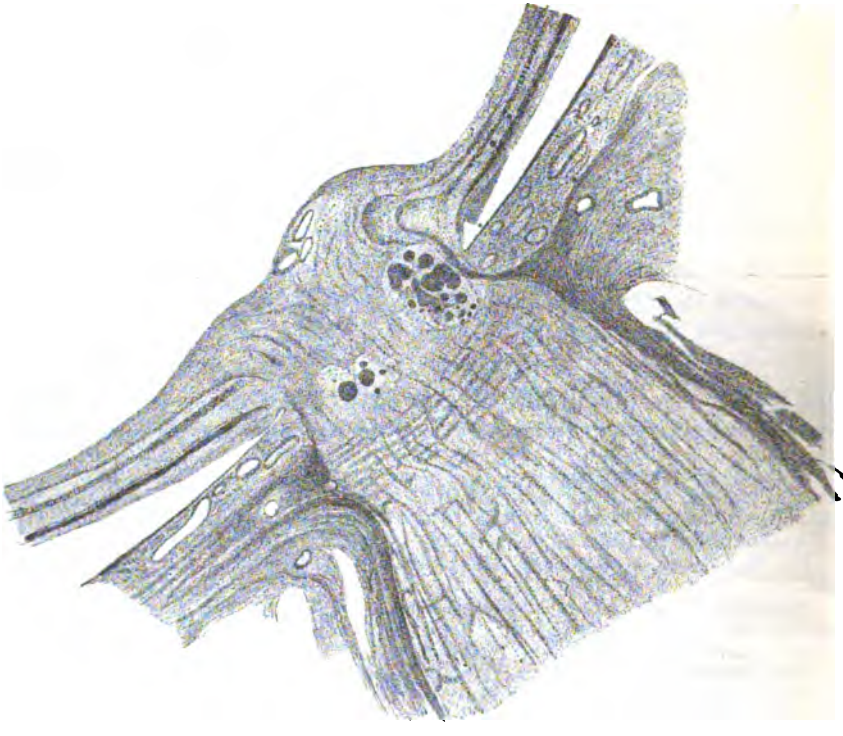

Fig. 1.

chronische Pneumonie, Oedem der Lungen und des Gehirns. Das Auge wurde aufbewahrt in Müller'scher Lösung vom 20. September 1881 bis zum 7. März 1884, halbirt vertical durch das Hornhautcentrum und die Sehnervenpapille. Untersucht wurde die eine Hälfte direct nach der Auswässerung, die andere nach vorheriger Einbettung in Celloidin. In letzterer Hälfte erwiesen sich die oben erwähnten geschichteten Concretionen.

Bereits bei makroskopischer Besichtigung, noch deutlicher unter der Lupe, zeigen sich im Sehnervenkopfe kleine Pünktchen, die die Oberfläche der Papille nicht erreichen und deren Hauptmasse in der Nähe der Lamina cribrosa liegt. Eine richtige Vorstellung von diesen Einlagerungen kann

jedoch nur eine mikroskopische Untersuchung geben, zu der wir jetzt übergehen.

Die Papilla nervi optici überragt das Niveau der Chorioidea um 0,7168 mm; in ihr (der Papille) liegt eine bedeutende Menge von Körpern aller verschiedenster Formen: ganz runde Gebilde wechseln ab mit solchen, die Ein- und Ausbuchtungen aufweisen. Auch ihre Grösse variirt bedeutend: einige derselben sind bei 350facher Vergrösserung nicht grösser als feinste Tröpfchen oder rothe Blutkörperchen, andere hingegen bieten grössere Ver-

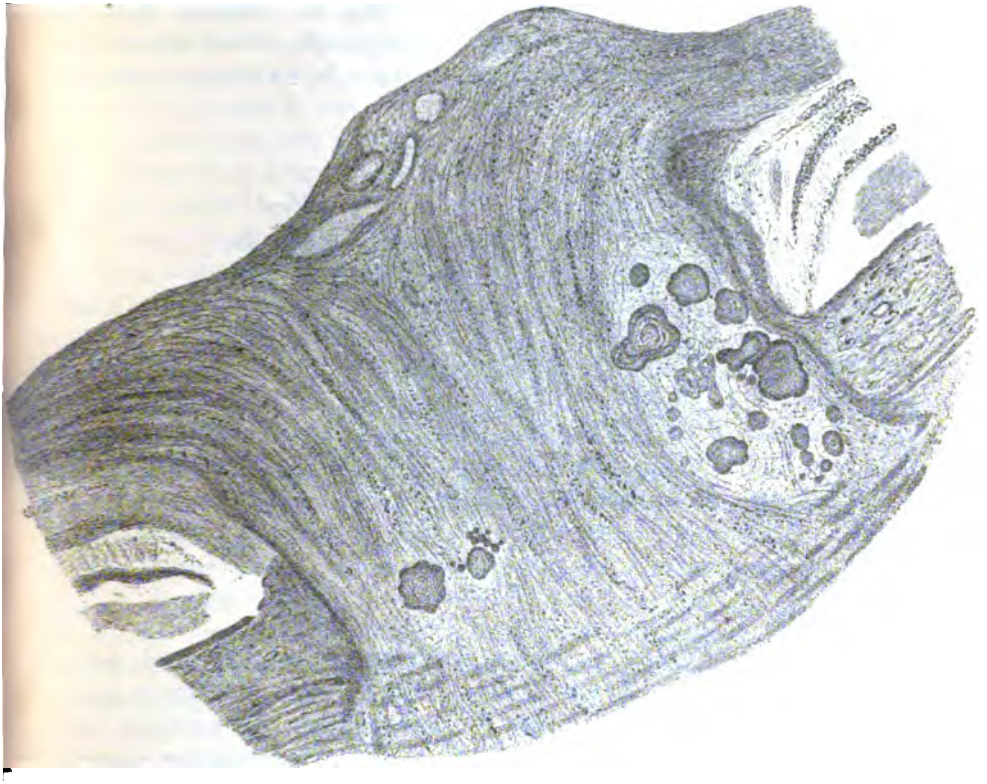

Fig. 2.

hältnisse dar, so bis 0,0192; 0,0256; 0,0640 mm. Die grössten stellen ein unregelmässiges Oval vor, deren grösster Durchmesser 0,4480, deren kleinster 0,2304 mm misst. Die kleineren Gebilde erscheinen als homogene, stark lichtbrechende Tropfen, die durch Hämatoxylin nicht gefärbt, hingegen stark durch Eosin, saures Fuchsin und Carmin gefärbt werden. Eine besondere Structur ist in ihnen nicht zu erkennen; in den grösseren Gebilden aber ist eine deutliche concentrische Schichtung vorhanden. Diese geschichteten Concretionen liegen entweder zerstreut in der Papille, oder einige

derselben liegen nebeneinander. Neben den concentrisch geschichteten liegt oft eine grosse Anzahl kleiner stark lichtbrechender Tropfen. Je nach dem Punkt, der beim Schnitt den Sehnerven getroffen, ist auch die Zahl und Anordnung dieser Gebilde eine verschiedene. In den meisten Präparaten finden sich zwei Gruppen, deren jede für sich die Peripherie der Papille einnimmt. Der centrale Theil der Papille bleibt von ihnen verschont. Beschriebene Concretionen erreichen die vordere Fläche der Papille nicht; eine Gruppe steht von der Oberfläche um 0,5120 mm, eine andere um 0,6656 mm ab; auch den Rand der Papille erreichen sie nicht, hier stehen sie einerseits um 0,1920 mm, andererseits um 0,0896 mm ab. Behufs ihrer Einlagerung drängen sie das Gewebe der Papille auseinander, sodass sie scheinbar in einem Hohlraume liegen. Die Lamina cribrosa ist hierdurch bedeutend

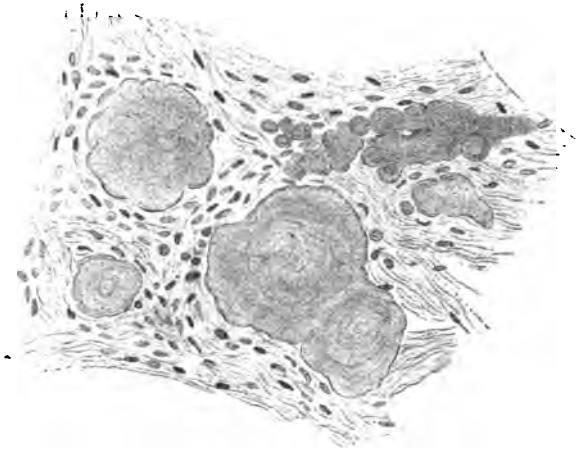

Fig. 3.

nach hinten verschoben. Das Sehnervengewebe ist aufgelockert und mässig mit Rundzellen infiltrirt; die Bindegewebsentwicklung dabei eine nur mässige; in der Peripherie befinden sich aber begrenzte Partien, die reichlich infiltrirt sind und in denen auch eine stärkere Bindegewebswucherung statthat. Bemerkenswerth ist, dass in der Nähe der Lamina cribrosa fast bei allen Präparaten eine grosse Anhäufung oben erwähnter kleiner stark lichtbrechender Gebilde sich findet, aber weder in der Lamina cribrosa selbst, noch hinter derselben habe ich solche entdecken können. Eine besondere Hülle habe ich bei diesen Einlagerungen nicht nachweisen können.

Im zweiten Auge desselben Individuum waren solche Veränderungen (Afterbildungen) nicht vorhanden.

Der Vollständigkeit halber erwähne ich noch, dass in beiden Augen in der Faserschicht inselweise hypertrophische Nervenfasern, in der Zwischenkörnerschicht runde Schollen, Hohlräume, besonders in der Gegend der

Ora serrata, Körnchenzellen, Verdickung des Stützgewebes vorkommen, wie häufig bei Nephritikern beobachtet wird.

Die oben beschriebenen Veränderungen im Sehnervenkopfe sind bereits früher von anderen Autoren gesehen, doch bei Nierenerkrankung von mir zum ersten Male beobachtet worden. Der erste, der Concretionen an der Durchtrittsstelle des Sehnerven gefunden hatte, war Heinrich Müller (1858);[1] er beobachtete dieselben in beiden Augen eines 75jährigen, fast gänzlich blinden Mannes. „Die beträchtlichen Concretionen nahmen ziemlich genau die Stelle der sogenannten Lamina cribrosa ein und unter dem Mikroskop besassen sie eine drusige Bildung, den Drusen der Chorioidea ähnlich. Nachdem durch Salzsäure oder Schwefelsäure der kohlensaure Kalk ausgezogen war, blieb eine schön geschichtete organische Grundlage übrig. Jod bewirkte dann blos eine gelbe Färbung. Weder im Sehnerven weiter rückwärts, noch sonst irgendwo im Auge fand sich eine Concretion vor.“ Ueber den Ausgangspunkt dieser Concretionen spricht Müller nichts. Im Jahre 1868 beschreibt Iwanoff[2] geschichtete Concretionen im Sehnerven nach innen von der Lamina cribrosa bei einem Kranken, bei dessen Lebzeiten von Becker und Mauthner eine hochgradige Stauungspapille, sowie Hyperämie des N. opticus und der Retina constatirt war, bei welchem, ganz wie in meinem Falle, auf Längsschnitten durch den Sehnerveneintritt man in der Regel zwei grosse Concretionen zu beiden Seiten der Centralgefässe sieht, zwischen diesen und dem Aderhautrande, welche aus einer grossen Anzahl ganz kleiner concentrisch geschichteter, Amyloidkörperchen ähnlicher Körper bestehen, welche jedoch keine Amyloidreaction geben und sich durch die Sehnervensubstanz bis zur Glaslamelle der Chorioidea verfolgen lassen. „Es wird dadurch wahrscheinlich, sagt Iwanoff, dass es sich hier um nichts anderes handelt, als um drusige Ablagerungen der Glaslamelle der Aderhaut, welche vom Rande der letzteren aus in den Sehnerven eingedrungen sind.“ Diese Veränderungen der Papille hat Iwanoff 6 Mal beobachtet: 2 Mal an beiden Augen desselben Individuums, in den übrigen 4 Fällen stand ihm nur je ein Auge zur Verfügung.

Diese Behauptung Iwanoff's, hinsichtlich des Ausgangspunktes dieser Concretionen, wird allem Anschein nach von Leber[3] und Wecker[4] getheilt. Letzterer giebt in seiner Abhandlung auch die Abbildung Iwanoff's wieder. Ferner sind diese Concretionen untersucht und beschrieben von Oeller (1879)[5] an einem Auge, das behaftet war mit Chorioretinitis pigmentosa

[1] Ueber Niveauveränderungen an der Eintrittsstelle des Sehnerven. Arch. f. Ophth. IV. Abth. 2. S. 12—15. — Gesammelte und hinterlassene Schriften. I. S. 350.

[2] Neuritis optica. Zehender's klin. Mon.-Bl. f. Augenhlkde. VI. S. 425.

[3] Handbuch von Graefe und Saemisch. Bd. V. S. 910.

[4] Handbuch von Graefe und Saemisch. Bd. IV. S. 641.

[5] Beiträge zur Lehre der Chorioretinitis pigmentosa. Arch. f. Augenhlkde. VIII. S. 449, 472—475.

und Drusen der Chorioidea. In Oeller's Fall befanden sich die Concretionen hart am äusseren Sehnervenrande in der ursprünglichen Nervenfaserschicht gerade nach vorn vom Chorioidealansatze. Gegen die Lamina cribrosa zu trifft Oeller „keine geschichteten Concretionen mehr; wohl aber in Hämatoxylin bläulich gefärbte Tropfen in grosser Zahl und in allen möglichen Grössen. Die kleinsten, kaum messbaren, aber stark glänzenden dieser Tröpfchen stellen sich längs der ersten Faserzüge der Lamina cribrosa auf". Oeller bestreitet die Behauptung Iwanoff's, dass die Glaslamelle der Chorioidea die ursprüngliche Bildungsstelle dieser Concretionen vorstellt und meint, dass wir es wohl kaum zu thun haben mit einem eigenthümlichen degenerativen Vorgang zelliger Gebilde. Er denkt, dass sich vielleicht diese Concretionen aus Myelin bilden, da er in den Gefässen auffallend viel Myelintropfen gefunden hat. Glasige Ablagerungen im Sehnerven sind auch von Schaeffer[1] beobachtet worden in einem Auge, welches behaftet war mit Iridochorioiditis suppurativa.

Soweit reichen die Resultate bisheriger mikroskopischer Untersuchungen dieser Gebilde.

Am lebenden Auge sind solche Concretionen auch bereits einige Male beobachtet worden. Liebreich[2] glaubt Concretionen, wie sie Iwanoff beschreibt, ophthalmoskopisch einige Male gesehen zu haben und zwar als hinter der Nervenfaserschicht der Papille gelegene Schollen. Nieden[3] verfolgte ophthalmoskopisch die Entwicklung dieser Concretionen in beiden Augen eines 14jährigen Mädchens, das an Retinitis pigmentosa und epileptiformen Anfällen litt. Nieden denkt, dass sie sich bilden in Folge von Wucherungsprocessen in der Lamina vitrea chorioidea und somit entsprechen sie den von H. Müller und Donders beschriebenen Drusen.

Fast zugleich mit Nieden wurden diese Aftergebilde von Jany[4] in beiden Augen eines Individuums beobachtet, bei welchem ausser peripherwärts gelegenen, noch drei nahe dem Centrum der Papille befindliche Körper gefunden wurden. Jany hält die Lamina vitrea chorioidea für den Ausgangspunkt. Im Jahre 1883 wurden zwei Fälle von Drusenbildungen im Sehnervenkopfe von Stood[5] beschrieben. In dem einen Falle handelt es sich um ein Sehnervenleiden bei einem 31jährigen Manne, welcher zwei

---

[1] Centralbl. f. Augenhlkde. 1884. VIII.

[2] Zehender's klin. Mon.-Bl. f. Augenhlkde. VI. S. 427.

[3] Bericht über die XI. Versammlung der ophthalmologischen Gesellschaft. Heidelberg 1878. S. 194. — Ueber Massenentwicklung von Drusen der Lamina vitrea chorioidea nur im Umfange des intraocularen Sehnervenendes. Centralbl. f. Augenhlkde. 1878. S. 6—10.

[4] Zur Casuistik der Drusenbildung in der Lamina vitrea chorioidea an der Papilla n. optici. Centralbl. f. Augenhlkde. III. S. 167.

[5] Zwei Fälle der Drusenbildungen am intraocularen Sehnervenende. Zehender's klin. Mon.-Bl. f. Augenhlkde. 1883. XXI. S. 506—517.

Jahre an chronischer Myelitis mit Parese der unteren Extremitäten und aller Sphincteren bei Erhaltung der Sensibilität litt. In der Papille fand Stood discrete, eingesprengte, fettig glänzende Körnchen, welche von Dr. Samelsohn als Drusengebilde der Glaslamelle gedeutet und als unabhängig von der Neuritis für sich bestehend, aufgefasst wurden. Bemerkenswerth ist in diesem Falle, dass zwei kleine isolirte Gebilde auch ausserhalb der Papille, in ihrer Nachbarschaft lagen. In dem anderen Falle fand Stood in der Papilla n. optici eines 17jährigen Mädchens kugelige Höckerchen, stark glänzende, weisse, rundliche Hervorragungen. Im linken Auge war ausserdem Art. hyaloidea persistens. Betreffender Verf. denkt, dass das ophthalmoskopische Bild dem beschriebenen mikroskopischen Befunde Iwanoff's entspricht. In letzter Zeit (1885) sind noch einige Fälle dieser Art veröffentlicht worden. Ancke[1] (aus Prof. Hirschberg's Augenklinik) beobachtete fünf derartige Fälle bei Retinitis pigmentosa, Remak[2] (aus Jany's Augenklinik) beobachtete Drusenbildungen in der Papille bei Chorioretinitis pigmentosa atypica mit Atrophia n. optici; Gessner[3] beobachtete einen Fall bei Enophthalmus traumatica. Endlich hat Nieden[4] wiederum sechs Fälle zu Gesicht bekommen, von denen er zwei ausführlich beschreibt. Alle diese Verff. sprechen von Drusenbildungen der Lamina vitrea chorioidea im Sehnervenkopfe. Nieden, der sich auf die Untersuchungen von Kuhnt stützt, dass die Lamina elastica chorioidea am Sehnervenloche ein besonderes Gefüge bildet und nicht mehr oder minder plötzlich hier abschneidet, sondern diejenige Membran ist, die am weitesten verläuft und mit wenig faserigem Gewebe den chorioidealen Ring bildet, glaubt eine Erklärung für die Entwicklung der Drusen jetzt an dieser Stelle gefunden zu haben. Da die Glashaut, nach Kuhnt, nicht selten am Sehnervenrande eine Umstülpung bildet, so denkt Nieden, dass diese Umbiegungsstelle, ihrer Ausbreitung und freien Lage halber, für die Hyperplasien den geeignetsten Keimboden darstellt. Die ursprüngliche Entwicklung der Drusen im Centrum der Papille erklärt Nieden dadurch, dass, wie Heinrich Müller gezeigt hat, vom elastischen Ringe sich stets einzelne, ziemlich starke Balken in die Nervenbündel abzweigen und somit eben diese Balken den Ausgangspunkt der Drusen bilden.

Das ist Alles, was bis jetzt von diesen geschichteten Concretionen in der Literatur sich vorfindet. Aus Bisherigem ersehen wir, dass alle Verff., die nur eine ophthalmoskopische Untersuchung am Lebenden angestellt hatten, die Ausgangsstelle dieser Gebilde in die Lamina vitrea chorioidea verlegen, und da ihnen die Möglichkeit einer mikroskopischen Untersuchung

[1] Centralbl. f. Augenhlkde. 1885. IX. S. 169.
[2] Ebendas. S. 257.
[3] Arch. f. Augenhlkde. XVIII. S. 299.
[4] Nieden, Ueber Drusenbildung im und um den Opticus. Arch. f. Augenhlkde. XX. S. 73—87.

nicht gegeben war, citiren sie durchweg die Arbeit Iwanoff's. Oeller, der diese Gebilde mikroskopisch untersucht hat, stimmt nicht Iwanoff bei, dass der Ausgangspunkt die Lamina vitrea chorioidea sei.

Und in der That, die Beschreibung Iwanoff's liefert keineswegs den Beweis, dass die Lamina vitrea chorioidea die Ursprungsstelle jener Einlagerungen abgiebt. So lange nicht der unmittelbare Zusammenhang zwischen Lamina vitrea chorioidea und den Concretionen erwiesen ist, sind diese Gebilde nicht für Drusen im Sinne von Donders und H. Müller anzusprechen, und die Beschreibung Iwanoff's und seine Abbildung in Wecker's Abhandlung lässt keinesfalls einen solchen Zusammenhang zu. Wenn auch diese Gebilde oft am Sehnervenrande getroffen werden, so muss man eher zugeben, dass sie, wie auch Oeller bereits bemerkt hat, central beginnend, so weit auswachsen, dass sie den Rand der Papille erreichen. Nieden hat diesen Vorgang ophthalmoskopisch verfolgt.

Aus meinen zahlreichen Präparaten lässt sich ersehen, dass diese Gebilde an Ort und Stelle, wo man sie findet, sich entwickeln und später seitlich auswachsen, da man verschiedene Uebergangsformen derselben nachweisen kann. Im Anfangsstadium erscheinen sie als glänzende, stark lichtbrechende Tropfen von kaum messbarer Ausdehnung, späterhin, sobald ihre Grösse zunimmt, erweisen sie sich deutlich geschichtet. Besonders reichlich sind sie in der Nähe der ersten Faserzüge der Lamina cribrosa vorhanden, doch erreichen sie hier keine ansehnliche Grösse. Grosse geschichtete Concretionen bilden sich ebenfalls dort, wo sie angetroffen werden, sie stellen keine vom Mutterboden abgeschnürten Gebilde, wie Iwanoff behauptet, vor, da man neben den grossen geschichteten, eine Menge kleiner glänzender Tropfen findet.

Ein weiterer Beweis ihres Entstehens an dem Orte ihres Vorfindens liegt ferner darin, dass sie, wie aus Figur 1 ersichtlich, sich in der Zwischenkörnerschicht der Netzhaut vorfinden, wo von einem directen Zusammenhange mit der Lamina vitrea chorioidea keine Rede sein kann, und wenn sie auch hier (in der Zwischenkörnerschicht) nicht geschichtet sind, so hängt das nur davon ab, dass sie sich hier erst unlängst entwickelt haben, da sie durchaus identisch mit den jungen Gebilden in der Nähe der Lamina cribrosa sind. Endlich kann ich noch die oben erwähnte ophthalmoskopische Beobachtung Stood's anführen, hinsichtlich der zwei kleinen isolirten Gebilde, die ausserhalb der Papille, in ihrer Nachbarschaft lagen, die aller Wahrscheinlichkeit nach meinem mikroskopischen Befunde (Concretionen in der Zwischenkörnerschicht) entsprechen und jedenfalls keine Drusen der Lamina elastica chorioidea im Sinne H. Müller's und Donders' vorstellen.

Welches ist nun der Charakter dieser Gebilde? Beim ersten Blick erscheint es, als ob hier eine amyloide Degeneration vorliegt, aber das

Fehlen der charakteristischen Reaction auf Jod und Methylviolett überzeugt uns, dass wir es nicht mit der von Virchow als Amyloid bezeichneten Degeneration zu thun haben.[1] Hierbei halte ich für nothwendig folgendes hinzuzufügen: Ausser mir erhielt auch Iwanoff bei der Reaction auf Jod negative Resultate. Aber dieses spricht noch keineswegs dafür, dass diese Gebilde nicht Amyloidkörper sind. Wir brauchen uns nur dessen zu erinnern, dass bei Bearbeitung amyloid degenerirter Gewebe mit Jod nicht immer dieselbe Färbung erhalten wird. Bald erhält man dunkelbraunrothe (mahagonibraune), bald violette, bald blaue oder grüne Färbung. „Behandelt man die mit Jod gefärbten Präparate mit stark verdünnter Schwefelsäure, so färben sich die amyloiden Theile noch dunkler braun, oder sie werden violett, blau oder grün" (Ziegler).[2] Dasselbe treffen wir bei Untersuchung der Corp. amylacea in der Prostata. „Setzt man diese Gebilde einer Jodlösung nur wenige Minuten aus, so werden einige intensiv blau, andere blaugrün, schmutzig grün, braun (Perls).[3] Ausserdem wissen wir, dass neben den Gebilden, die sich färben, sich oft auch solche finden, die ungefärbt bleiben (Luschka, Ziegler, H. Müller, Perls). Virchow,[4] welcher das Vorkommen und Verhalten der Amyloidsubstanz in vielen Organen verfolgte, nahm verschiedene Modificationen derselben an, nach der verschiedenen Färbung durch Jod, mit oder ohne Schwefelsäure.

Das Ausbleiben der charakteristischen Reaction auf amyloide Degeneration hängt vielleicht davon ab, dass das von mir untersuchte Präparat lange in Müller'scher Flüssigkeit verweilt hat (vom 19. September 1881 bis 7. März 1884).

In der Literatur konnte ich darüber keine Angaben finden, ob das mehrjährige Verweilen von Präparaten in Müller'scher Flüssigkeit noch die Reaction auf Jod oder Methylviolett ergiebt. Im Heidelberger pathologischen Institut wurden zur Demonstration der Amyloidreaction Präparate benutzt, die von Anfang an in Spiritus liegen. In der ausführlichen Arbeit von Leber[5] über Amyloiddegeneration fand ich ebenfalls keine Antwort auf meine Zweifel. Leber conservirte seine Präparate allem Anschein nach nicht sehr lange in Müller'scher Flüssigkeit, da er sie in Alkohol nachhärtete.[6] Dass eine mehrjährige Aufbewahrung in Müller'scher Flüssigkeit

[1] Ich versuchte mehrmals die Reaction auf Jod, auf Jod und Schwefelsäure und erhielt stets negative Resultate. Was die Reaction auf Methylviolett anbetrifft, so ergab eine starke (5 %) Lösung eine charakteristische rein rothe Färbung, eine $^1/_2$ % Lösung jedoch, wie sie im Institut von Arnold verwandt wird, mit einem Zusatz von Essigsäure, ergab ebenfalls ein negatives Resultat.

[2] Ziegler, Lehrb. d. allgem. u. speciellen pathol. Anatomie. 3. Aufl. 1. Lief. S. 87.

[3] Perls, Lehrb. d. allgem. pathol. Anatomie. S. 186.

[4] Virchow's Arch. VIII. S. 140 und 364.

[5] Leber, Ueber die Entstehung der Amyloidentartung. Arch. f. Ophth. XXV. Abth. I. S. 257—340.

[6] A. a. O. S. 267.

nicht ohne Einfluss auf die Amyloidkörper bleibt, beweist die Beobachtung Leber's,[1] dass die Zellhüllen brüchig und vergänglich werden, sich leicht von den Körpern ablösen und ihre Kerne keine stärkere Färbung durch Tinctionsmittel mehr annehmen. Leider giebt Leber nicht an, wie es sich mit der Jodreaction verhält. Prof. Schultze in Heidelberg theilte mir persönlich mit, dass die Corpora amylacea des Rückenmarks nach einer Aufbewahrung von 5—6 Monaten in Müller'scher Flüssigkeit keine Amyloidreaction mehr geben. Die Fälle von H. Müller und Oeller stellen das Nichtvorhandensein einer amyloiden Degeneration ausser Frage, da ersterer die Concretionen an frischen Präparaten untersuchte und dasjenige Oeller's nur 3 Wochen in Müller'scher Flüssigkeit lag. Was die Ablagerung von Kalk in den Concretionen betrifft, so muss ich wiederum darauf hinweisen, dass mein Präparat in Müller'scher Flüssigkeit lag, welches den Kalk den Geweben entzieht. So hat Nagel[2] in den Drusen der Chorioidea, bei denen er im frischen Zustande kohlensauren Kalk nachweisen konnte, nach einem Jahre ihres Verweilens in Müller'scher Flüssigkeit keine Spuren davon mehr auffinden können.

Auf Grund einiger Untersuchungen kann man annehmen, dass der Unterschied in der Färbung der amyloiden Gewebe in Abhängigkeit von dem Entwicklungsstadium des Amyloids liegt. Es könnte nämlich sein, dass dem vollkommenen Entwicklungsstadium der amyloiden Degeneration ein Stadium der hyalinen Degeneration vorangeht. Wie bekannt hat v. Recklinghausen[3] unter dem Begriff colloide Degeneration verschiedene Degenerationsprocesse, nämlich die amyloide, die schleimige und die von ihm als hyaline Degeneration bezeichnete Entartung, zusammengefasst. Die verwandten Substanzen, das Amyloid, der Schleim, das Hyalin haben das Gemeinsame, dass sie aus Protoplasma zelliger Elemente herstammen und sich aus demselben als Substanzen sondern, welche in den Gewebssäften nicht löslich sind, höchstens darin quellen und somit den Charakter der colloiden Körper Graham's, gleichsam in der höchsten Potenz, darbieten.

Zurückkommend jetzt auf unsere Concretionen, kann ich nur bemerken, dass dieselben ihrem Aussehen nach, in ihrem Verhalten zu den Tinctionsmitteln, in der Art ihrer Entwicklung, vollkommen den Gebilden entsprechen, die von v. Recklinghausen als hyaline bezeichnet sind. Aus welchen zelligen Elementen sie sich bilden, welche Rolle hierbei die Wanderzellen spielen, konnte ich nicht ermitteln. Mit Sicherheit kann ich nur behaupten, dass sie nicht Drusen der Lamina vitrea chorioidea vorstellen, die in den

---

[1] A. a. O. S. 261.

[2] Zehender's klin. Mon.-Bl. f. Augenhlkde. XIII. S. 338.

[3] v. Recklinghausen, Hyaline Degeneration. Tageblatt der 52. Naturforscher-Versammlung in Baden-Baden. — Handbuch der allgem. Pathologie des Kreislaufs und der Ernährung. S. 405 flg.

Sehnerven hineinwuchern und dass sie sich dort entwickeln, wo sie sich vorfinden, d. h. in der Papilla nervi optici.

Dass solche hyaline Bildungen just bei Morbus Brightii sich vorfinden, dürfte nicht Verwunderung erregen, da in letzter Zeit die meisten Forscher dahin neigen, dass die Hauptrolle bei chronischer interstitieller Nephritis gerade die hyaline Degeneration der Gefässe spielt, wie auch ich mich bemühte nachzuweisen in meinem Vortrage über „die histologischen Veränderungen der Retina und Chorioidea bei Morbus Brightii" auf dem IV. Congresse russischer Aerzte in Moskau.

Aus Prof. Hirschberg's Augenklinik.

II. Ueber Embolia partialis retinae.

Von Dr. **Max Perles**, erstem Assistenzarzt der Klinik.

Nach einer der physiologischen Gesellschaft zu Berlin in der Sitzung vom 5. Juni vorgetragenen Mittheilung.

Die in den letzten Monaten in unserer Klinik beobachteten vier Fälle von Zweigembolie der Netzhautschlagader sind zusammen wohl geeignet, die Bedeutung zu veranschaulichen, welche die anatomische Anordnung der Maculargefässe bei Circulationsstörungen im Augengrunde besitzt. Von ihrem Verhalten hängen hauptsächlich die Folgen einer theilweisen Embolie der Netzhaut für das spätere Sehvermögen ab.

Es sind bekanntlich in der Mehrzahl der Fälle zwei Aestchen, ein oberes und ein unteres, vorhanden, und sie entspringen am häufigsten aus dem Hauptstamm der Arteria centr. ret., sehr oft noch während diese im Sehnerven verläuft, so dass sie als isolirte Stämmchen aus der Sehnervengrube oder mehr oder weniger nahe dem Rande der Sehnervenscheibe im Augengrundbilde auftauchen, um in gerader Richtung zur Netzhautmitte zu ziehen. Die frühere Deutung dieser Aestchen als Arteriae cilio-retinales ist bereits 1884 und 1885 in diesem Centralblatt von Prof. Hirschberg widerlegt worden. Abweichungen von diesem Typus sind natürlich nichts Seltenes, aber es fehlt niemals ein wohlgesonderter, topographisch ausschliesslich dem Netzhautcentrum angehörender Arterienast, während häufig eine derart isolirte Vena macularis nicht unterschieden werden kann.

Die einfache Ueberlegung dieser Verhältnisse führt nun zu der Annahme, dass bei embolischer oder anders gearteter Verlegung eines Hauptarterienastes in der Netzhaut die Macula lutea, d. h. die centrale Sehschärfe, nicht oder mindestens nicht direct zu leiden braucht (da diese ja ihre eigenen Endarterien für sich hat), wenn nämlich die Circulationsunterbrechung erst nach der Abzweigung der Macularästchen beginnt und dass sich umgekehrt, wenn ein solches unwegsam wird, ein Dunkelfleck in der

Netzhautmitte mit erheblicher Sehstörung bei gutem peripheren Gesichtsfelde ausbilden wird, und zwar nach oben vom Fixirpunkt ausgedehnt, wenn die Macularis inferior, nach unten, wenn die superior betroffen ist. Dass dies aber keine blosse theoretische Annahme ist, sondern gewissermassen mit der Sicherheit eines Versuchsergebnisses eintritt, mögen die folgenden Krankengeschichten erweisen.

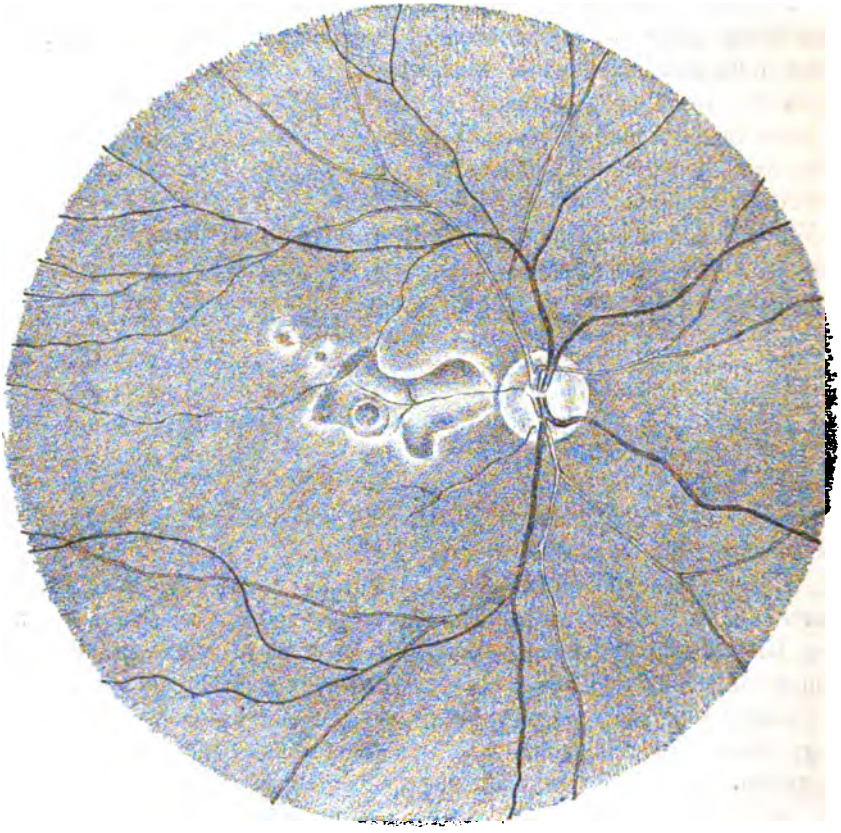

Fig. 1.

1. Am 9. Februar d. J. kam in die Privatsprechstunde eine 30jährige Frau mit der Angabe, sie habe vor 12 Tagen beim Erwachen etwas Schwarzes an der Nase zu sehen geglaubt, sich überzeugt, dass nichts vorhanden war, aber seitdem diesen schwarzen Fleck im Gesichtsfelde des rechten Auges behalten. Die Augenspiegeluntersuchung ergab den nebenstehend skizzirten Befund. Von den zwei, wie oben angedeutet, verlaufenden Arteriolae maculares ist das obere von matt graugrünem Netzhautödem umgeben, welches ziemlich scharf gegen den übrigen normalen Augengrund sich abhebt, am Sehnervenrande beginnt und bis in die Fovea centralis zu reichen scheint.

Das dünne Gefässchen ist stellenweise im Oedem schwer sichtbar, ein Embolus nicht auffindbar. Trotzdem handelte es sich bestimmt um eine Embolie der Arteria macularis superior. Die sofortige Sehprüfung ergab (gleich allen folgenden) eine Herabminderung der centralen Sehschärfe auf ca. $^1/_{10}$, doch wurde — und wird auch jetzt noch — feinste Schrift in 7 Zoll entziffert, aber bemerkenswerther Weise nur, wenn die Kranke ihre Blickaxe nach oben dreht, nicht, wenn das Object in der gewöhnlichen Weise geradeaus gehalten wird. Demgemäss zeigt sich im Gesichtsfelde ein bis genau an den Fixirpunkt reichender, halbkreisförmiger Defect von ca. 8° Ausdehnung nach unten, ein Scotom, welches man nicht mehr als paracentrales sondern bereits als partiell centrales bezeichnen muss, wenn man den Begriff Netzhautcentrum natürlich nicht mathematisch, sondern morphologisch auffasst. Die Netzhautveränderungen haben sich bei im Wesentlichen indifferenter Behandlung unter rein diätetischen Massnahmen soweit zurückgebildet, dass man bei gespannter Aufmerksamkeit ausser einer kurzen streckenweisen Verengerung des betroffenen Gefässchens kaum noch etwas Pathologisches nachzuweisen vermag; aber das Sehvermögen und Gesichtsfeld sind geblieben, wie sie waren. Die Abschneidung der Blutzufuhr aus der Art. mac. sup. hat die obere Hälfte der Macula lutea dauernd ausser Function gesetzt.

Die Untersuchung des Herzens ergab mit Wahrscheinlichkeit ein beginnendes Aneurysma arcus aortae. Urin normal. Linkes Auge normal.

2. Eine 28jähr. Frau kommt am 21. März d. J., nachdem ihr 16 Stunden vorher beim Nähen das rechte Auge plötzlich erblindet war. Es sitzt ein weisser Embolus in der Arterie auf der Theilungsstelle des oberen Hauptastes derart reitend, dass der nasale Zweig so gut wie ganz, der temporale weniger verlegt ist; ein dicht davon nach oben abzweigender Ast zeigt Zerfall der Blutsäule und intermittirende Blutbewegung, nicht deutlich synchron mit dem Carotispuls. Die einzelnen kürzeren und längeren Blutsäulchen schieben sich langsam, ruckweise centrifugal bis zur Gabelungsstelle vor, hier jedoch ist der Blutstrom in einem Theilungsast rückläufig, im anderen bleibt er centrifugal, so dass die Blutcylinder sich aus dem einen in den anderen über die Gabelungsstelle hinüberschlängeln in der Richtung des gekrümmten Pfeiles. Die ganze obere Netzhauthälfte ist von grünlichem Oedem eingenommen, welches nach unten bis ganz dicht an die blutroth sich abhebende Macula heranreicht. Es finden sich zwei Macularterien; die untere entspringt isolirt am Rande des Sehnerven, die andere aus dem Stamm in der Sehnervengrube. S Finger in 1 m. Das Gesichtsfeld zeigt temporal unten eine Einschränkung, welche in Form starker relativer Verdunkelung bis nahe an den Fixirpunkt reicht. Sofort energische Massage, unter Cocaïn, 3 Minuten lang, besonders oben.

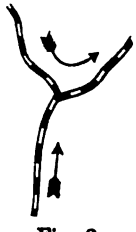

Fig. 2.

Unmittelbar hernach wird mittlere Schrift (Snellen 5) in 6 Zoll gelesen; die intermittirende Blutbewegung geht secundenweise in eine continuirliche über; Gesichtsfeld nicht nachweisbar gebessert. Am folgenden Tage wird zum zweiten Male massirt. Gleich darnach wird feinste Schrift in 7″ bequem gelesen. Der Gesichtsfelddefect reicht noch bis 15° an den Fixirpunkt; derselbe wich unter alle zwei Tage wiederholter Massage noch etwas zurück, blieb aber schläfenwärts und nach unten bestehen. Der Embolus verkleinerte sich zusehends und war nach 14 Tagen nicht mehr erkennbar, die Circulation scheinbar wieder überall im Gange, nur die nach oben ziehende Arterie fadenförmig verdünnt, aber mit Reflexstreifen versehen. Noch nach 3 Wochen waren Reste des Netzhautödems sehr deutlich, besonders dicht am Centrum. Veränderungen am Herzen sind physikalisch nicht nachweisbar, reichliche Varicen an den Unterextremitäten vorhanden. Urin normal.

3. Am 12. März d. J. kam eine 31jährige Frau mit der Angabe, vor 16 Stunden habe sie einen plötzlichen Blutandrang gegen den Kopf verspürt und dabei das Sehvermögen auf beiden Augen momentan völlig verloren. Nach wenigen Secunden kehrte dasselbe rechts wieder, links gleich darauf auch, aber unvollständig und blieb so bis jetzt. Der sofort consultirte Arzt verordnete Calomel innerlich und kalte Compressen auf den Kopf. Die ex anamn. gestellte Diagnose einer partiellen Netzhautembolie wird sofort durch den Augenspiegelbefund bestätigt. Noch auf der Papille sitzt ein weisser Embolus, auf der Theilungsstelle des unteren Arterienastes reitend und den temporalen Zweig völlig, den nasalen nur wenig obstruirend. Bis zum Embolus hin ist die Arterie mit hellrothem Blute überfüllt, peripher von demselben an verschiedenen Stellen verschieden stark mit schwarzrothem Blute angefüllt. Die Venen sind stark ausgedehnt; Blutbewegung oder Pulsation ist nirgends sichtbar, auch nicht auf Druck gegen den Augapfel. Der ganze untere äussere Quadrant der Netzhaut ist von graugrün reflectirendem Oedem eingenommen, von welchem die Venenverzweigungen sich ziemlich dunkel abzeichnen, und das bis ganz dicht an die dunkelrothe Macula heranreicht, hier aber äusserst scharf nach oben sich gegen die normale Netzhaut absetzt. Diese Grenzlinie wird gebildet von der geschlängelten Arteriola macularis inferior, welche aus dem Hauptstamm in der Sehnervengrube entspringt, die Macul. superior tritt isolirt aus der Papille hervor; beide sind unverändert. Das Auge liest feine Schrift (Snellen 3) in 5 Zoll; der medial obere Quadrant ist aus dem Gesichtsfelde wie herausgeschnitten bis ganz dicht an den Fixirpunkt. Sofort Massage unter Cocaïn einige Minuten lang, besonders temporal unten. Gleich hernach ist der sichtbare Theil des Embolus erheblich verkürzt, die vorher dunklen Arterienäste stärker und mit hellerem Blute gefüllt, aber sonst am Netzhautödem, S und Gesichtsfeld nichts geändert. Nach 2 Stunden noch

einmal kurze Massage ohne sichtbaren Effect. Am Tage darauf wird feinste Schrift (Snellen $1^1/_2$), wenn auch stockend, in mittlerer Entfernung gelesen. Das Gesichtsfeld ist das gleiche. Derselbe Befund wurde noch bei der letzten Untersuchung (vor 2 Monaten) constatirt. — Die Kranke hatte vor 9 Jahren schweren Gelenkrheumatismus, vor 1 Jahre ein Recidiv desselben durchgemacht. Am Herzen fand sich eine gut compensirte Insufficienz der Mitralklappe. Urin normal. Rechtes Auge normal.

4. Am 8. Juni d. J. kam ein 44jähriger Kutscher, sein erster Ausgang nach schwerem Gelenkrheumatismus führe ihn in die Augenklinik. Vor 4 Wochen begann die Allgemeinkrankheit, vor 13 Tagen erblindete plötzlich Nachmittags bei ruhiger Rückenlage im Bette das rechte Auge unter Flimmern vollständig. Am anderen Tage kehrte die Sehkraft wieder und wurde seitdem langsam besser. Es zeigt sich eine Embolie des unteren Astes der Centralarterie. Von den drei Aesten zweiter Ordnung, welche diese aussendet, ist wesentlich der temporale geschädigt. In seinem Bereiche ist das (offenbar bereits stark geschwundene) Netzhautödem noch sehr deutlich, nach der nasalen Seite sich allmählich verlierend, mit dunkel darin hervortretender feiner Venenzeichnung, nach oben aber scharf abschneidend längs des Verlaufs der Art. macul. inf., welche gleich wie die superior aus der Sehnervengrube hervortritt. Die Arterien der unteren Netzhauthälfte sind sämmtlich verdünnt. Es besteht ein absoluter Gesichtsfelddefect, der die obere Hälfte bis 5° an den Fixirpunkt umfasst. Das Auge erkennt Sn XXX : 15′ und liest feinste Schrift in 7 Zoll bequem. Der Befund am Herzen ist auffallend gering, die Grenzen erscheinen normal, nur zuweilen der erste Ton an der Spitze unrein. Nichtsdestoweniger müssen frische endocarditische Auflagerungen, wohl mit Bildung lockerer weisser Thromben darauf als Quelle der Embolie angenommen werden.

Zur Vervollständigung der Casuistik seien hier noch zwei in den letzten Monaten zu unserer Beobachtung gelangte Fälle von Embolie des Hauptstammes der Netzhautarterie kurz erwähnt, ein frischer und ein längst abgelaufener.

5. Am 5. März d. J. kam ein 71jähriger Mann, er habe am Morgen vorher bemerkt, dass das linke Auge über Nacht erblindet sei. L. kein Lichtschein, keine directe Pupillenreaction. Typische Embolie der Centralarterie. Arterien weisslich mit dünnem aber nicht unterbrochenem Blutfaden darin. Der Embolus nicht sichtbar, also hochsitzend, sicherlich über der Abgangsstelle der Macularterien. Diese selbst nicht mehr erkennbar. Die Netzhaut bis weit in die Peripherie grau ödematös. Rother Fleck im Centrum und in dessen Nähe kleine glänzende Punkte. Sofort eingeleitete und wochenlang täglich wiederholte Massage ist erfolglos. Seitdem haben sich die glitzernden Punkte vermehrt, der Sehnerv ist, abgesehen von der auf die Embolie folgenden Atrophie, trübe geworden; auf dem rechten, bislang gut sehenden Auge entwickelt sich ebenso wie auf dem anderen Retinitis albuminurica, indem glänzende, z. Th. bereits in grössere Herde confluirende Stippchen im Centrum auftreten. Es besteht starke Atherose der Netzhautarterien und Strangulation der Venen an den Kreuzungspunkten mit den ersteren. Blutungen fehlen noch. Herz nicht nachweisbar

verändert, der Harn enthält reichlich Eiweiss, keinen Zucker, mikroskopisch viel Epithel- und Körnchencylinder.

6. Am 20. Juli d. J. kam eine 54jährige Frau wegen presbyopischer Beschwerden ihres rechten Auges; das linke war vor 2 Jahren plötzlich erblindet. Der Augenspiegel zeigt die Reste einer Totalembolie der Netzhaut. Das Auge ist absolut amaurotisch, zeigt vollkommene Sehnervenatrophie; die Arterien sind fadenförmig, die Aeste dritter Ordnung nur weissliche Stränge. In der Macula lutea ist eine Ringzone weisser Herdchen zwischen dem Rande und der Fovea centralis zu sehen. Maculargefässe sind, offenbar in Folge totaler Obliteration, nicht erkennbar.

Die Durchsicht der mir zugänglichen Literatur[1] über Zweigembolie der Netzhaut bestätigt den Satz, dass die für die Prognose bestimmendste Frage ist, ob der Embolus die Macularäste verschliesst oder an ihrer glücklicherweise meist hochgelegenen Abgangsstelle vorbeigefahren ist, eventuell durch Massage vorbeigeschoben werden kann.

Aus Prof. Hirschberg's Augenklinik.

III. Zur Casuistik des Glioma retinae.

Von Dr. **Max Perles**, erstem Assistenzarzt der Klinik.

Unter den fünf Fällen von Netzhautgliom, welche in dem letzten halben Jahre in unserer Klinik zur Beobachtung gelangten, zeigten vier keine auffallenden Abweichungen von dem genügend beschriebenen Krankheitsbilde. Es waren typische Beispiele des „amaurotischen Katzenauges" mit gelblich reflectirender Pupille, erloschener Sehkraft und rings um den höckerigen Tumor vertheilten weissen Geschwulstpartikelchen im Glaskörper. Die Erkrankten waren zwei Mädchen von 5 und 9 Monaten und zwei Knaben von 2 und $4^1/_2$ Jahren; dieser letztere hatte bereits zwei hintere Synechieen und secundäre Drucksteigerung, bei den anderen waren die vorderen Theile des Augapfels noch nicht sichtbar betheiligt. Die beiden Mädchen kamen zur Enucleation und sind bis jetzt recidivfrei. (Die mikroskopische Untersuchung der Präparate steht noch aus.) Die beiden Knaben wurden nach dem Anrathen zur Operation nicht wiedergebracht.

Der fünfte Fall jedoch ist deshalb erhöhten Interesses und der Mittheilung werth, weil meines Wissens ein Netzhautgliom in einem so frühen Stadium noch nicht beschrieben ist.

Am 1. Mai d. J. wurde das 13monatliche Mädchen K. L. von den Eltern in die Klinik gebracht mit der Frage, ob das Kind links ein künstliches Auge erhalten könne; der linke Augapfel war auswärts vor 6 Monaten wegen bösartiger Geschwulst entfernt worden. Die linke Orbita

[1] Vgl. besonders Hirschberg, Dies Centralblatt 1885. Bd. IX. S. 70 flg. und S. 353 flg.

erwies sich glatt und recidivfrei geheilt; das wohlgenährte, kräftige Kind sah mit dem rechten Auge offenbar vollkommen gut und bot keinerlei Zeichen einer allgemeinen oder localen Erkrankung. Bei Betrachtung im Tageslicht und mit der Lupe sowie bei Betastung erschien das rechte Auge normal. Die Augenspiegeluntersuchung jedoch zeigte in der Netzhaut nach unten-innen einen etwa vier Papillenbreiten vom Sehnerven entfernten,

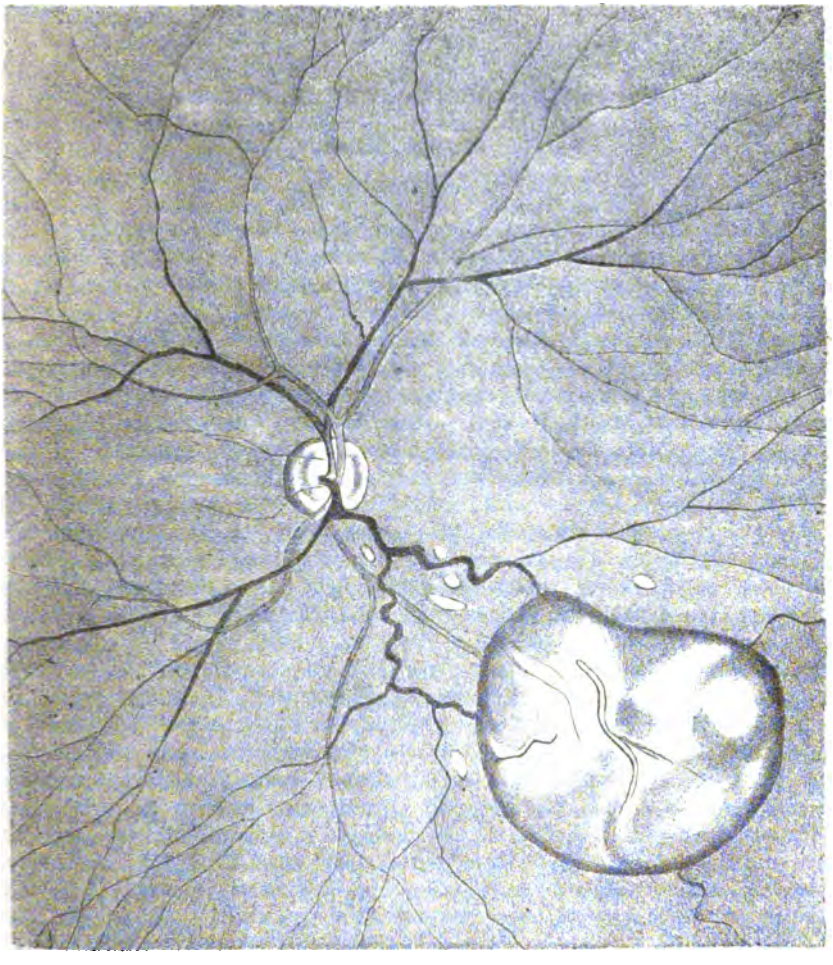

scharf rundlich begrenzten, milchweissen bis hellbläulichen Knoten von 6 bis 7 mm Durchmesser und schätzungsweise 2—3 mm Prominenz. Auf der Oberfläche war er mit einzelnen flachen Einsenkungen versehen, in welchen neugebildete Gefässe verliefen (vgl. die Skizze). Die Venenäste zogen geschlängelt bis an seine Basis, um hier zu verschwinden und an denselben fanden sich einzelne kleine längliche, stark Licht reflectirende

Partikelchen, wie wir sie fast regelmässig bei späteren Stadien des Glioms im Glaskörper finden. Die Netzhaut war nirgends in der Umgebung abgelöst. Der Tumor sass nicht mit breiter Grundfläche auf sondern knopfförmig mit dickem Stiel. Eine genaue Messung war bei der steten Unruhe des Kindes und der Enge der Pupille unausführbar; von Mydriatisirung wurde natürlich Abstand genommen. Nach einigen Tagen wurde das Kind weiterer Beobachtung entzogen.

Klinische Beobachtungen.

I. Blutige Mücken.

Von J. Hirschberg.

„Nicht selten haben Kurzsichtige, aber auch in der Regel nur die höheren Grade Mouches volantes (Mückensehen, Myodesopsie). Sie nehmen die Schatten der im Glaskörper befindlichen kleinen Formelemente (Ringe, Ketten, Fäden, Platten etc.) wahr und werden dadurch sehr belästigt .... Weiter erklärt sich die Häufigkeit der Myodesopsie daraus, dass gerade bei Kurzsichtigen oft pathologische Bildungen im Glaskörper sich finden. Sind sie so gross, dass sie der Augenspiegel nachweist, so spricht man von Glaskörpertrübungen.“ (Schmidt-Rimpler, V. Aufl. 1891, S. 68.) — Dies ist die heutzutage verbreitete Auffassung. Ich möchte sie durch meine eigenen Erfahrungen ergänzen.

„Versucht man die subjectiven Angaben des Kranken mit dem objectiven Befunde zu vergleichen, so wird man bei Klagen über Perlschnüre u. dgl. fast niemals (aber doch ausnahmsweise[1] ganz feine, fädchenartige) Trübungen im Glaskörper finden; dagegen wenn Mücken, Spinnen, Fliegen u. dgl. vorbeischweben, bei künstlich erweiterter Pupille und richtiger Untersuchung[2] fast ausnahmslos dunkle, mit fadigen (oder schlauchartigen) Fortsätzen versehene Massen im Glaskörper entdecken, meistens auch eine (mehr oder minder) umschriebene Herderkrankung im Augengrunde, die das Glaskörperleiden verursacht hat.“ (Ophthalmoscopie, Eulenburg's Realencycl. II. Aufl.)

Was nun zunächst den Namen betrifft, so soll man von Mückensehen nur dann sprechen, wenn wirklich mückenähnliche Schatten, d. h. dunkle Körperchen mit Fortsätzen, gesehen werden; nicht aber, wenn Perlschnüre oder feinste Fäden vorschweben. Ferner soll man in deutschen Büchern das französische Mouches volantes, die Uebersetzung des lateinischen Muscae volitantes, vermeiden und ebenso das griechische (?) Myodesopsia, das schon C. G. Kühn mit Recht verworfen hat: „Compositio verbi ab omnibus Graecae linguae regulis adeo abhorret, ut de ea plura dicere pigeat.“ (Opusc. academ. II, 284.) Es heisst nämlich μυιοειδής fliegenartig und ὄψις das Sehen; selbst wenn man grammatisch richtiger μυιοειδὴς ὄψις sagte, würde ein Unsinn herauskommen, da nicht das Sehen fliegenartig ist, sondern das Gesehene.

Es ist denjenigen Aerzten, welche griechisch verstanden, auch gar nicht eingefallen, etwas anderes zu sagen als μυιοειδῆ ὁρᾶσθαι. Für Liebhaber will

---

[1] Wenn die Durchsichtigkeit des untersuchten Auges sehr vollkommen, die Pupille gut erweitert, der Kranke bequem zu prüfen, die Bildung schon etwas grösser ist.

[2] Mit dem Sammelglas hinter dem Spiegel.

ich die betreffende Stelle aus des Cassius Problemata beifügen, zumal sie auch sonst merkwürdig genug ist:[1]

Διὰ τί ἐπὶ τῶν μελλόντων ὑποχεῖσθαι, συμβαίνει ὁρᾶσθαι κωνωποειδῆ καὶ μυοειδῆ καὶ μυρμηκοειδῆ, καὶ ὅσα παρακολουθεῖν πέφυκεν; ἢ δῆλον, ὅτι οἵαν τὴν πῆξιν λάβοι τὸ ὑγρὸν, τοιαῦτα καὶ ὑποπίπτειν ἀνάγκη ἅμα τῷ ἄρξασθαι πήγνυσθαι τὸ ὑγρόν. καὶ ἔτι, κατὰ τὴν αὐτὴν ἐπιβολὴν ἐνεργεῖ τὸ ὁρατικὸν διὰ παντὸς τοῦ ὁρατικοῦ· ἀλλὰ γὰρ ἐμποδίζεται κατ' ἐκεῖνα τὰ μέρη, καθ' ἃ μάλιστα ἡ πῆξις γίνεται. οἷον οὖν ἂν συμβῇ τὸ πρωτοπαγὲς τοῦ ὑγροῦ σχῆμα, τοιαῦτα καὶ αἱ ἀντιλήψεις γίνονται τῶν ἐκτὸς ὑποκειμένων.

Zum Vergleich möchte ich nur noch die schon in meinem Wörterbuch abgedruckte Stelle aus Galen (de caus. sympt. I, 2; Vol. VII, p. 96) wieder anführen: *εἰ δὲ διεσπασμένα τε καὶ μὴ συνεστῶτα πρὸς ἄλληλα τὰ παχυμερῆ σώματα κατὰ τὸ προειρημένον ὑγρὸν ἐμφέροιτο, φαντασίαν ἐργάσεται, ὡς ἐκτὸς ὁρώμενά τινα περιφερόμενα κωνώπια.* (*κωνώπιον* Mücke.)

Den Griechen war die Linse, was uns die Netzhaut. Darum mussten sie die von dem Kranken gesehenen Mücken, die der Arzt damals nicht wahrnehmen konnte, vermuthungsweise in das Kammerwasser versetzen. Wir in den Glaskörper.

Ein Fall der fliegenden Mücken ist besonders scharf gekennzeichnet. Wenn ein stark Kurzsichtiger, bei dem Ursachen zur Venenstauung vorhanden sind, ganz plötzlich eine fliegende Mücke wahrzunehmen anfängt und alsbald zum Arzte kommt; so findet dieser, wenn er genau untersucht, dass die Mücke blutig ist, d. h. eine Netzhautblutung das schattenwerfende Gebilde im Glaskörper veranlasst hat: er hat Recht, von einem geplatzten Aederchen, wenigstens dem Kranken gegenüber, zu sprechen und eine gute Vorhersage zu stellen, wiewohl der Schatten lange, vielleicht für immer, wenn auch verkleinert, zurückbleiben wird.

1. Fall. Am 6. Juli 1889 kam ein 45jähriger Herr mit der Angabe, dass seit einem Tage ein schwarzer Körper mit Fortsätzen vor seinem rechten Auge schwimmt. Bds. Sn $1^1/_2$ in 6″, Gesichtsfeld normal. Fettleibigkeit, Urin n. Der Augenspiegel zeigt rechts, nach Pupillenerweiterung: 1. eine etwa 2 mm lange, schmale, dunkelbraune Trübung im Glaskörper, dicht vor, bezw. neben dem Sehnerven; 2. ungefähr 8—10 mm unterhalb des Sehnerven einen schmalen, aber (8—10 mm) langen Blutstreifen auf der Netzhaut; 3. weiter nach unten, in der Peripherie einige helle weisse Herde von Aderhautschwund und an denselben eine rundliche, mässige Netzhautblutung. — Die Netzhautblutungen verschwanden im Laufe des Jahres 1889. Nach ungefähr 2 Jahren, am 25. Juni 1891, ist die Sehkraft wie zuvor, der Schatten noch sichtbar; und natürlich eine fadige Glaskörpertrübung.

2. Fall. Ein kurzsichtiger, sehr fettleibiger 30jähriger Gelehrter, der den ganzen Tag und oft die Nächte hindurch schriftlich arbeitet, kommt wegen einer fliegenden Mücke, die seit einem Tage seinem rechten stärker kurzsichtigen Auge vorschwebt.

R. Sn $1^1/_2$ in $3^1/_2$″; mit $-4^1/_2$″ sph. ⌒ -40″ cyl → Sn XXX in 15′.

L. Sn $1^1/_2$ in 9″; mit -10″ sph. ⌒ -20″ cyl → Sn XX in 15′.

Gesichtsfeld normal, Urin n. — Blut normal. Herz verbreitert (durch Fettauflagerung), Puls beschleunigt und etwas unregelmässig. Tiefendurchmesser

[1] *Κασσίου ἰατροσοφιστοῦ ἰατρικαὶ ἀπορίαι καὶ προβλήματα φυσικά.* (Probl. XIX.) Edit. Gessner, Tiguri 1562, p. 38; Ed. Sylb., Frankf. 1587, 339; Ed. Ideler, Berlin 1841, I, 151. [Phys. et med. Graec. min.] — Zeitalter des Cassius unbekannt, vielleicht nicht lange nach Aretaeus.

des Brustkorbs vergrössert, das Zwerchfell steht hoch, Leber und Milzdämpfung etwas vergrössert (wohl durch Stauung).

Der Augenspiegel zeigt mir seinen rechten Sehnerven mit —3″ (12 D), und davor im Glaskörper (mit —20″ = 2 D) ein zartes Netz von Fädchen mit dickeren Stellen, wie es scheint von blutiger Masse; durch Fäden übergehend nach aussen-unten in einen Blutklumpen, welcher, etwa 10 mm nach aussen-unten von der Grube, an der Netzhaut haftet und zwar gerade an einem rundlichen weissen atrophischen Herde, wo die Lederhaut durchscheint; von den Blutklumpen geht ein venöser Ast aus, der rings von einer scheidenförmigen Blutung umhüllt ist bis zur Einmündung in einen Venenast dritter Ordnung. Dicht bei der Einmündungsstelle sitzt noch eine kleine Netzhautblutung.

Es liegt nahe, die folgende Vermuthung aufzustellen. An der Stelle des weissen Herdes ist Netz- und Aderhaut mit der Lederhaut verwachsen, ein Hinderniss für den venösen Rückfluss gegeben. Dieser Rückfluss wird völlig gehemmt durch Hinzutreten einer Stauungsursache, die bei dem fettleibigen, übermässig sitzenden Manne leicht vorkommt. Es zerreisst die Vene an der Verwachsungsstelle u. s. w. Merkwürdig erscheint nur, dass das Blut, welches in den Glaskörper eingedrungen, so weit emporsteigt. Das kann von vorherbestehenden Aenderungen des Glaskörpers (Taschenbildungen, bei Langbau) abhängen. — Auch stärkere Trübungen im Glaskörper Kurzsichtiger hängen von Netzhautblutungen ab.

II. Eigenthümliche Hornhauttrübung (Keratitis parenchymatosa propria).

Von T. Inouye in Tokio, Japan.

Die Krankheit hat wenig Entzündungscharakter, also ist die Endung „itis“ nicht so passend.

Seit einigen Monaten habe ich diese Krankheit zuerst hier beobachtet. Der erste Fall meiner Beobachtung war folgender:

Am 26. März 1891 trat ein 19jähriger Student in meine Behandlung. In seinem sechsten Lebensjahre litt der Patient an Tripper. Vom Monat März des vorigen Jahres an hat er Nebelsehen im linken Auge 5 Monate lang gehabt und seit September des vorigen Jahres ist auch das rechte Auge nebelig geworden.

S rechts $^{20}/_{100}$—$^{20}/_{70}$, links $^{20}/_{30}$.

Mit der Hornhautlupe sieht man einige Hundert kleine weisse punktförmige Trübungen im Centrum, weniger in der Peripherie der Hornhaut.

Ther. Cocaïn örtlich; innerlich Kal. jodat.; Vesicator hinter das Ohr.

Diese Krankheit unterscheidet sich folgendermassen: 1. Astigmatismus ist vorhanden; er ist leicht veränderlich und schwindet zuletzt. 2. Myopie oder Hyperopie tritt auf, welche leicht nach der Krankheit heilen können. 3. Keine Pericornealinjection. 4. Durch Planspiegel kann man es nicht erkennen. 5. Man kann es nicht leicht durch eine gewöhnliche Lupe erkennen. 6. Die centrale Sehschärfe ist im Verhältniss schlechter als die äussere Erscheinung. 7. Es heilt leichter als die gewöhnliche Keratitis parenchymatosa. 8. Die Ursache ist eine andere als bei der gewöhnlichen diffusen Keratitis. 9. Cocaïn wirkt gut. 10. Eserin wirkt gut. — —

Zusatz zu der vorstehenden Bemerkung, von J. Hirschberg.

Die eigenthümliche punktförmige Hornhauttrübung, welche von den Wiener Collegen zuerst genauer beschrieben worden ist, hat also auch in Japan ihren

Einzug gehalten. In Berlin ist sie, auch zur Zeit der Influenza, nicht häufig gewesen. Man muss diese Form trennen von einer anderen, die zum Schwund des Sehnerven führt, auch zur Aushöhlung desselben, und übrigens durch Iridectomie nicht gehemmt wird.

Ein Beispiel der reinen Hornhauterkrankung ist der folgende Fall. Am 16. Juli 1891 kam ein 22jähriger, sonst ganz gesunder Mann. 1886 hatte er „Entzündung der Augen", die in 6 Wochen vollkommen heilte. Seit Ostern klagt er über zunehmende Sehstörung. Die Augen sind vollkommen reizlos Tn, R. Sn CC, L. Sn C in 15′, R. Sn $1^1/_2$ in 3″, L. in 4″, mit + 6″. (Homatrop-Mydr.). In der Mitte der Hornhaut bds. weissl. Punktgruppen schon mit blossem Auge sichtbar, ohne Aenderung der Oberflächenkrümmung. Mit + 2′ hinter dem Augenspiegel sieht man Hunderte von feinsten Punkten in der ganzen Hornhaut, in deren Mitte aber grössere rundliche Herde, die auch zu verästelten Streifchen und netzförmigen Figuren zusammenfliessen. Iris und Augengrund normal. (Vgl. Centralbl. f. Augenheilk. 1890. S. 12. Fig. 8.)

III. Ein Fall von Hornhautkegel.

Von J. Hirschberg.

I. Act. A. v. Graefe. A. f. O. IV, 2, 273 (1858).

„Herr G. aus Hamburg, in den dreissigern, hatte rechterseits einen ausgeprägten Keratoconus. Die Hornhaut war selbst an der Spitze des Kegels vollkommen durchsichtig zu nennen. Patient las mit diesem Auge nur Nr. 14 der Jäger'schen Schriftproben bis auf $1^1/_2$″ .... Am 30. Juni machte ich, wie zu einer gewöhnlichen Pupillenbildung bei Leucom, ein Colobom gerade nach unten, welches sich bis zur Scleralgrenze ausdehnte und im Mittel eine Breite von $^5/_4$‴ hatte. Die directe optische Verbesserung war ziemlich schlagend; 14 Tage nach der Operation las Patient mit blossem Auge Nr. 1 (statt Nr. 14) in $^3/_4$″, Nr. 14 in 2″ .... Links war ein Keratoconus eben in der Bildung ... Feine graue Infiltration der tiefen Hornhautschichten in dem centralen Bereich. — Nun, die Pupillenbildung gegen Hornhautkegel war ja bekanntlich ein Irrthum, welcher der Geschichte angehört und worüber heute Niemand mit unseren Lehrern rechten wird.

II. Act. Im Jahre 1890 befragte mich Herr G. aus Hamburg, jetzt in den 60ern. Nach seiner Ansicht hatte die Operation vom Jahre 1858 keinen Erfolg gehabt. Seit 2 Jahren war rechts ein Fleck auf der Hornhaut entstanden. Die Sehkraft der linken hat immer weiter abgenommen, besonders in den letzten Monaten. Der rüstige Herr zeigt rechts einen grossen Weissfleck der Hornhautmitte und eine breite Pupillenbildung nach unten. Mit dem Augenspiegel nur rother Reflex. Hornhautkegel. Finger 2′. Gesichtsfeld frei. Nicht Sn XX in nächster Nähe. — Links Hornhautkegel, leichte Flecke an dem Scheitel des Kegels, beginnende Linsenstreifen. Links Sn $2^1/_2$ in 1″, Sn 5 in $1^3/_4$″, Finger 4′, Gesichtsfeld frei. — Ich rieth zur Zeit von jeder Operation ab.[1] — Es ist von Wichtigkeit festzustellen, dass der fortschreitende Hornhautkegel des linken Auges ohne Behandlung in 32 Jahren die Fähigkeit, feine Schrift zu entziffern, doch noch nicht ganz aufgehoben hat. Dies ist der Grund weshalb ich den Fall veröffentliche.

[1] Denn das beste Verfahren, Brennen der Hornhaut vor dem Rand der mittelweiten Pupille, ringsum, und Färbung des Gebrannten, war hier wegen der Linsentrübung wenig versprechend.

Gesellschaftsberichte.

Gesellschaft für Psychiatrie und Nervenkrankheiten in Berlin. Sitzung vom 9. März 1891. (Berliner klin. Wochenschr. 1891. Nr. 23.)

Herr Boedeker berichtet über einen Fall von chronischer progressiver Augenmuskellähmung bei einem Tabes-Paralytiker (mit Sectionsbefund).

Die Gesammtdauer des Krankheitsverlaufes betrug mehr als 8 Jahre. Zu Beginn bestand lediglich eine doppelseitige Abducensparese. Bald darauf wurde Pupillenstarre constatirt. Erst nach mehreren Jahren traten die Symptome der Tabes und Paralyse (Herabsetzung des einen Kniephänomens, lancinirende Schmerzen, Andeutung vom Romberg'schen Zeichen, Schwindelanfälle, Sprachstörung, Intelligenzdefecte etc.) gleichzeitig hinzu. Die ophthalmoskopische Untersuchung ergab zunächst Abblassung der temporalen Papillenhälften, später der Papillen in toto, jedoch mit vorwiegender Betheiligung der äusseren Hälften. Ausserdem bestanden centrale Farbenscotome für roth und grün. Kurz vor dem Tode trat eine Beschränkung auch der übrigen Augenbewegungen zur Abducenslähmung hinzu. (Der Levator palpebr. blieb verschont.) Auch Convergenzreaction war zuletzt nicht mehr nachzuweisen.

Makroskopisch gewöhnlicher paralytischer Hirnbefund. Die mikroskopische Untersuchung, behufs welcher Medulla und Hirnstamm in Serienschnitte zerlegt wurden, ergab ausser Degeneration des Krause'schen Bündels, der entsprechenden sich dem Vagus zugesellenden austretenden Fasern, eines Theiles der aufsteigenden Trigeminuswurzel, eine deutliche Entartung der Kerne und austretenden Fasern des Trochlearis sowie besonders des Abducens (entsprechend dem klinischen Verlauf). Intact waren das distale Ende des Oculomotoriuskerns, die Westphal'schen medialen und lateralen Zellgruppen und die sogenannten vorderen medialen Kerne, während alle übrigen Gruppen der Oculomotoriuskerngegend (die dorsalen und ventralen, der Centralkern, die vorderen lateralen [Darkschewitsch'schen] Kerne) deutlich degenerirt waren.

In den peripheren Stämmen der Augennerven, besonders in dem des Abducens, liess sich ebenfalls deutliche Degeneration nachweisen. Dasselbe gilt von den Augenmuskeln.

Die Optici zeigten partielle Entartung auf Grund eines interstitiell-neuritischen Processes, welcher unmittelbar hinter der Papille vorwiegend in der äusseren Hälfte des Querschnittes localisirt war, jedoch auch auf die innere zum Theil übergriff; weiter nach hinten war der Degenerationsherd mehr central gelegen. Der Vergleich dieses anatomischen Befundes mit dem klinischen Bilde lässt auf eine der sogenannten Tabaks- bezw. Alkoholamblyopie analoge Erkrankung schliessen.

Im Rückenmark wurde Degeneration der Hinterstränge, besonders im Dorsal- und Lumbaltheil, vorgefunden.

Discussion. Herr Siemerling erwähnt, dass die von Westphal zuerst als hinterer Trochleariskern beschriebene Zellengruppe nicht in Zusammenhang steht mit dem Trochlearis. Nach den von Schütz angestellten Untersuchungen, welche in mehreren Fällen Bestätigung gefunden haben, rechnet dieser Kern zu den Kernen des centralen Höhlengrau's.

Beim Oculomotoriuskern ist am besten eine Trennung in einen hinteren und vorderen vorzunehmen. Als vorderer ist das proximale Ende des Kerns, in der Höhe des dritten Ventrikels gelegen, zu bezeichnen. Der Zusammenhang des von Darkschewitsch beschriebenen sogenannten vorderen lateralen Ocu-

lomotoriuskerns, dessen Existenz keineswegs bezweifelt wird, mit dem Oculomotoriuskern ist noch nicht sicher erwiesen. Was das Verhältniss des Trochleariskerns zu dem Oculomotoriuskern anlangt, so ist zu beachten, dass letzterer nicht die Fortsetzung des ersteren ist, wenigstens nicht in der Weise aus ihm hervorgeht, wie es bisher fast allgemein angenommen wird. Der Oculomotoriuskern beginnt vielmehr schon in der Höhe des entwickelten Trochleariskerns mit einer im hinteren Längsbündel gelegenen Kerngruppe. Diese Zellengruppe scheint in Verbindung zum Levator palpebrae zu stehen. Je geringer ausgeprägt die Ptosis, desto besser waren die Zellen erhalten. Dieser Befund wäre eventuell geeignet, die Mendel'sche experimentelle Untersuchung über den Kernursprung des Augenfacialis zu stützen.

Referate, Uebersetzungen, Auszüge etc.

1) **Hornhautfärbung gegen Pupillenbildung**, von Prof. Dr. J. Hirschberg. (Deutsche med. Wochenschr. 1891.)

I. Jedem Erfahrenen ist genügend bekannt, dass bei Hornhautflecken, welche nicht die ganze Pupille, sondern nur einen Theil derselben, wenngleich einen grösseren, verdecken, die Bildung einer künstlichen Pupille, durch Aus- oder Zerschneidung der Regenbogenhaut, wenig oder gar nicht zur Verbesserung der Sehkraft beiträgt.

Die Sehstörung beruht eben (zwar nicht ausschliesslich, aber doch hauptsächlich) auf der Lichtzerstreuung, die von dem halbdurchscheinenden Fleck ausgeht. Schwarzfärbung der Hornhautnarbe verbessert das Sehen. Das ist schon seit nahezu 20 Jahren bekannt.

Nichtsdestoweniger wird die Färbung von Hornhautnarben ohne Pupillenbildung, soviel ich gesehen und gelesen, im ganzen nur selten ausgeführt: einmal, weil in den gebräuchlichen Lehrbüchern ein gutes Verfahren, um in einer einzigen Sitzung den weissen Fleck dauernd kohlschwarz zu färben, nicht mitgetheilt wird;[1] sodann, weil man befürchtet, das zurückbleibende Sehloch könnte zu schmal ausfallen.

Diese Befürchtung ist übertrieben. Schon vor vielen Jahren sah ich einen Mann, der den Vogel im Fluge traf und nur ein Auge besass mit einer kurzen, linienförmigen Pupille, in Folge von doppelter Einheilung der Regenbogenhaut in eine Hornhautnarbe.

Seit einer Reihe von Jahren habe ich an sehenden Augen mit Hornhautflecken vor der Pupille die Sehkraft durch Schwarzfärbung des Flecks verbessert;

---

[1] Die neuesten Lehrbücher, wie das vorzügliche von Schmidt-Rimpler (V. Aufl. 1891, S. 468), sprechen nur von der kosmetischen Tätowirung, ohne Fixation des Augapfels, und empfehlen eine Reihe von Sitzungen. Aehnlich Berry (Edinburgh 1889, S. 614) und Galezowski (III. Aufl., Paris 1888, S. 297). Diese Beispiele mögen genügen.

Mein eigenes Verfahren habe ich im Centralbl. f. Augenhlkde. 1887, S. 69, geschildert. Ich lasse den Kranken sitzen, cocainisire gut, fixire den Augapfel, indem ich oben, mit Gummipincette, die Bindehaut fasse; stichele schräg und vielfach mit 8fachem Nadelbündel und reibe die chinesische Tusche kräftig mit dem Finger ein. Eine Sitzung genügt. Reizung erfolgt niemals. Das Tuschstück wird vorher in einem Glasgefäss durch trockene Hitze (130° C) sterilisirt, zum Gebrauch mit gekochter Sublimatlösung (1 : 5000) verrieben, das Nadelbündel unmittelbar vor der Operation ausgekocht.

und möchte mir erlauben, einen besonders ermuthigenden Fall kurz mitzutheilen.[1]

Der 26jährige Arbeiter A. K. leidet seit 2 Jahren an Entzündung beider Augen. Beiderseits besteht eine kreideweisse Trübung der Hornhaut, welche die Pupille grösstentheils deckt, mit Thränen und Lichtscheu.

Rechts Sn CC in 15′ kaum, Sn 4 in 6″ ($S = {}^1/_{10}$). Links Finger 10′, Sn 16 in 6″ ($S \leqq {}^1/_{20}$). Augengrundbild unklar.

Die Behandlung mit Chlorumschlägen, Einträufelung von Atropin nebst Cocaïn u. s. w. bewirkte keine Besserung. Deshalb erfolgte am 12. März 1891 die Aufnahme und am folgenden Tage, unter Cocaïn, die Schwarzfärbung des rechten Flecks, mittelst schräger Stichelung.

Am 31. März 1891 vollführte, während meiner Reise, mein erster Assistent, Herr Dr. Perles, die gleiche Operation am linken Auge. Der Kranke wurde bald danach in reizlosem Zustand (mit $S = {}^1/_2$ rechts, ${}^1/_3$ links) entlassen und konnte wieder die Arbeit aufnehmen. Nur am Feuer ist er noch behindert.

Am 10. Mai 1891 erkennt jedes Auge für sich (das linke mit + 20″) Sn XX : 15′, von XV einzelne Buchstaben und liest $1^1/_2$ in 10″. ($S > {}^3/_4$.)

Rechtes Auge.

Linkes Auge.

Die Figur zeigt übersichtlich das Verhältniss des Schwarzflecks zur Pupille. Es ist unmöglich, unter diesen Verhältnissen durch irgend eine Art von Pupillenbildung eine solche Verbesserung der Sehkraft zu erzielen.

II. Literatur.

A. Die alten Griechen färbten Weissflecke der Hornhaut, wie die Schuster Naturleder schwärzen. Getrocknetes Pulver von lange aufbewahrten Galläpfeln wurde mit heisser Sonde auf den Fleck eingerieben und danach in Wasser gelöster Chalkanthos, d. i. schwefelsaures Kupfer, welches schwefelsaures Eisen enthält. Das Kupfer ist die Beize, das Eisensalz dringt ein und bildet im Gewebe selber den unlöslichen Niederschlag von gerb- (und gallus-) saurem Eisenoxyd, also von Tinte.

1. Galen, Bd. XII, S. 739. (Ausg. v. Kühn.)
2. Aëtius, S. 131.
3. Alex. Trall, Bd. II, S. 51. (Ausg. v. Puschmann.)
4. Theophanus Nonnus I. c. 68, S. 246. (Ausg. v. Bernard.)

Dies Verfahren war in Vergessenheit gerathen, bis nach de Wecker's Erfindung (1869) Anagnostakis wieder auf die Stelle aus Galen hinwies.

5. Contributions à l'histoire de la chirurg. ocul. Athènes 1872, S. 41.

Ich selber sammelte die anderen Stellen und zeigte das Chemische des Verfahrens.

6. Wörterbuch der Augenhlkde. 1887, S. 64.
7. Centralbl. f. Augenhlkde. 1887, S. 69.

B. 1869, durch eine Frage des bei ihm studirenden Abadie angeregt,

[1] Demnächst werde ich über eine grössere Reihe von Operationsfällen berichten.

vollführte **de Wecker** zuerst die Tätowirung eines Weissflecks der Hornhaut mittelst **einer Nadel** und chinesischer Tusche. Er hat auch gelehrt, durch Färbung **halb durchscheinender** Flecke in der Hornhautmitte, nach der Pupillenbildung, **die Sehkraft** zu verbessern; und nach Staphylomabtragung die Bindehaut **zu tätowiren.**

8. **de Wecker**, Union médicale Nr. 27.
9. **Derselbe**, Wiener med. Wochenschr. 1871.
10. **Derselbe**, Arch. f. Augenhlkde. von Knapp 1872, II, 2, 84.
11. **Derselbe**, Thérapeutique oculaire 1878, S. 207—210.
12. **Derselbe**, Chirurgie oculaire 1879, S. 181—183.
13. **Derselbe**, Traité complet d'opht. 1886, II, S. 184 u. 185.

Das Verfahren wurde von Vielen geübt und namentlich durch **Taylor verbessert, der die** Tusche auf den Fleck strich (ebenso wie **Bader**), ein **Bündel von 4 Nadeln** zur Stichelung benutzte, sowie einen Spatel zum Einreiben. **Levis hat** vorgeschlagen, auch die gesunde Hornhaut zu tätowiren: bei Mydriasis, **ferner** die Mitte des Keratoconus u. s. w. **Völckers** hat gezeigt, dass Hornhautnarben durch Tätowirung widerstandsfähiger und weniger geneigt zu **Entzündungsrückfällen** gemacht werden. Ich selber verdeckte (nach dem Vorgang **von Reuss**, 41) den hässlichen Weissstar des stockblinden Auges durch **Schwarzfärbung** der Mitte der gesunden Hornhaut und verbesserte die Sehkraft **bei centralen** Hornhautflecken ohne Iridectomie, durch Tätowirung des Fleckes.

14. v. Reuss, Wiener med. Presse 1870, S. 975.
15. Rydel, Przeglad Lekarski 1871, Nr. 16 u. 17. (Auch gegen Lichtdiffusion.)
16. Schmidt-Rimpler, Nagel's J. B. 1872, S. 273.
17. Keller, Sitz.-Ber. d. V. d. Aerzte i. Steiermark 1872, S. 86.
18. Bergh, Deutsche Klinik 1872, Nr. 6.
19. Talko, Klin. Monatsbl. f. Augenhlkde. X, 265.
20. Woinow, Sitz.-Ber. d. G. russ. Aerzte 1872, Nr. 13.
21. Ravà, Del Tatuaggio della cornea, Sassari 1872.
22. Levis, Philad. med. Times 1872, 5. Oct.
23. Dunnage, Med. Times a. G., B. 44, S. 294.
24. Ticehurst, Lancet 1872, I, 610.
25. Taylor, Brit. med. Journ. 1872, 7. Sept.
26. Warlomont, Annal d'Ocul. 1872, 67, S. 75.
27. v. Reuss, Wiener med. Presse 1873, S. 6.
28. Adler, Wiener med. Wochenschr. 1873, S. 202 u. 203, und Bericht (1874).
29. Berger (v. Rothmund), Blätter f. Heilw. 1, 2.
30. v. Hasner, Beitr. z. Phys. u. Path. d. A., S. 80 flg.
31. Ponti, Annali di ottalm. II 507 flg. und III 169 (mit Wecker).
32. Thomson, Transact. Amer. O. S., S. 86.
33. Williams, Bost. med. a. surg. J., 1873, 3. Juli.
34. Archer, Arch. f. O. XX, 1, 225 flg.
35. Klein, Wiener med. Presse 1874, Nr. 38 u. 39.
36. Oeffinger, Aerztl. Mitth. aus Baden 1874, Nr. 10.
37. Osio, Cronica oftalm. 1874, Sept.
38. Poncet, Gazette des hopitaux 1876, Nr. 28 und Progrès méd. S. 210.

(Die Tusche findet sich in den untersten Lagen des Epithels, sowie in den *Zellkernen* und Lymphkörperchen der vordersten Schichten des eigentlichen *Hornhaut*gewebes.)

39. Holm, Dissert., Kiel, (Völckers) u. Arch. f. exper. Path. VI, S. 256. (Der Farbstoff wird von den Endothelien der Gefässe aufgenommen, beim Kaninchenversuch. — Völckers will durch Tätowirung eine Verödung der neugebildeten Gefässe erzielen und so die Rückfälle der Entzündung abschneiden.)

40. Hock, Arch. f. Augenhlkde. u. O., V, 1, 90 flg.

41. v. Reuss, Klin. Monatsbl. f. Augenhlkde. 1876, S. 139 flg.

42. Klein, M. des Wiener med. Doct. Colleg. II, 109.

43. Pietrowski, Milit. med. J. 1877, Febr. (Russisch.)

44. Browicz, Arch. f. O. XXIII, 3, 312 flg.

(Histolog. Untersuchung eines Auges, das 2 Jahre zuvor, wegen Hornhautnarbe nach Geschwür, tätowirt worden. An der Narbenstelle fehlt die Bowman'sche Schicht. Unter dem Epithel bestand die Hornhaut aus feinfibrillärem Gewebe, mit zahlreichen Blutgefässen. Die Farbstoffkörner lagen in platte Zellen eingeschlossen, theils in den Spalträumen als grössere Schollen, theils in den Wänden der Blutgefässe als Körner. Die Farbstoffanhäufung nahm die vordere Hälfte der Hornhautdicke ein.)

45. Panas, Gaz. des hop. 1878, 85.

(Sah nach der Operation Iridocyclitis, auch sympathische!)

46. Hirschberg, Anatom. u. pr. Bemerk. zur .... Hornhautfärbung. A. f. O. 1882, XXVIII, 1, 269 flg., mit Abbild.

(Der erblindete, ectatische Augapfel hatte 1 Jahr nach der Färbung entfernt werden müssen. Das Epithel ist frei von der Färbung; das giebt den schönen Glanz des Flecks. Das Pigment sitzt in den vorderen Schichten der narbigen Hornhaut bis zu $^1/_4$ ihrer Dicke, z. Th. in Zellen, meist ausserhalb derselben; auch in den Wandungen neugebildeter Blutgefässe.)

47. Kotelmann, Der zoolog. Garten. 1884, XXV, Nr. 9.

(Tätowirung bei einem Lämmergeier. — Bei Pferden haben es Zuhörer von mir ausgeführt.)

48. Mayerhausen, Centralbl. f. Augenhlkde. 1885, S. 230.

49. Hirschberg, Centralbl. f. Augenhlkde. 1887, S. 69.

50. L. Kugel, A. f. O. 1890, XXXVI, 2.

III. Obwohl also gegen fünfzig Einzelmittheilungen vorliegen, sind doch die üblichen Lehrbücher unvollständig in Beziehung auf den vorliegenden Gegenstand. Folgende Hauptsätze lehrt die Erfahrung:

1. Die Tätowirung der Hornhaut verbessert entweder nur das Aussehen oder auch noch dazu das Sehen.

2. Bei vollständiger Weissnarbe der Hornhaut (ohne Lichtschein; oder mit Lichtschein, aber ohne Vorderkammer) färbt man auf die Hornhautmitte eine Pupille auf und ahmt in der Peripherie durch punktförmige Stichelung die Iris nach.

3. Bei vollständigem Weissstar ohne Lichtschein färbt man in der gesunden Hornhaut eine grosse centrale Pupille.

4. Eine unvollständige, aber grosse Weissnarbe der Hornhaut wird in ihrer ganzen Ausdehnung schwarz gefärbt.

5. „Entspannende" Pupillenbildung ist i. A. unnöthig zur Färbung und nur dann auszuführen, wenn sie einen Selbstzweck hat, sei es Drucksteigerung herabzusetzen, sei es eine verschlossene oder versperrte Pupille wieder zu öffnen.

6. Ist ein, wenn auch schmaler, Bezirk der natürlichen Pupille frei; so wird bessere Sehkraft erzielt durch einfache Färbung, ohne Iridectomie.

7. Die Hornhautfärbung ist ganz gefahrlos bei strenger Asepsie; sie macht niemals Reizung und kann auch auf gute Augen angewendet werden, z. B. mit

kleinem Hornhautfleck im Pupillenbereich; oder mit Hornhautkegel, nach dem Brennen; oder mit Schichtstar oder mit Glaucom, nach der Iridectomie.

8. Die Stichelung soll schräg sein, besonders bei dünner Hornhaut.

---

2) **Ueber das Wesen des vermeintlichen „Hirndrucks" und die Principien der Behandlung der sogenannten „Hirndrucksymptome"**, von Prof. Dr. Adamkiewicz. (Sitzungsberichte der kaiserl. Academie der Wissenschaften. 1890. XCIX. 8–10. October bis December.)

Die alte Lehre von „Hirndruck" stützt sich auf die Incompressibilität der Nervenmasse, die erhöhte Spannung der durch die intracraniellen Herde verdrängten Cerebrospinalflüssigkeit, die durch letztere bewirkte Compression der Gehirncapillaren oder die Gehirnanämie und die durch diese Blutleere erzeugten Störungen der Hirnfunction in Gestalt der sogenannten „Hirndrucksymptome". Dagegen hebt A. hervor, dass das Nervengewebe compressibel sei. Laminaria zwischen Dura und Gehirn eines Thieres eingelegt, bleibt in der Gehirnsubstanz, wie in einer weichen Masse gebettet, ohne sie sonst irgendwie zu alteriren, und lässt bei Entfernung einen vollständigen Abdruck ihrer Gestalt zurück. Mikroskopisch findet man die Nervenelemente dann deutlich kleiner und näher aneinandergerückt. Die lebende Gehirnsubstanz wird somit durch Druck condensirt, ist daher auch compressibel. Die mechanische Erklärung dafür findet sich darin, dass der Schädel, der das Gehirn einschliesst, ein poröser, von Canälen durchzogener Knochen ist, der die Gehirnflüssigkeiten von den kreisenden Säften des übrigen Körpers nicht scheidet, sondern sie alle in freiester und vollkommen offener Communication lässt. Jedes fremde Gebilde wird sich daher im Hirngewebe seinen Weg bahnen, indem es eine seinem Volumen entsprechende Menge von Gewebsflüssigkeit aus dem nachgiebigen Nervengewebe herauspresst und in die, den Schädel verlassenden Blut- und Saftgefässe hineindrückt. Eine erhöhte Spannung des Liquor cerebrospinalis giebt es nicht. Sucht man bei dem früher angeführten Experimente mittelst graphischer Methoden festzustellen, wie sich der Druck in der Carotis und Vena jug. verhält, während der raumbeschränkende Herd im Schädel durch Quellung wächst, so überzeugt man sich, dass von einer Aenderung dieses Druckes nichts wahrzunehmen ist. Intracranielle Herde alteriren daher den natürlichen Blutstrom im Gehirn nicht. Der Liquor tritt im Moment seiner Verdrängung, statt auf die Capillaren zu drücken, in die Blutgefässe zurück oder verlässt auf Nebenwegen den Schädel. Er zeigt auf diese Art die Eigenschaften eines einfachen Transudates aus dem Blute, und kann als solches immer nur in solcher Menge sich bilden, als dem jedesmal zwischen Schädel und Gehirn vorhandenen Raume entspricht, während er andererseits zwar selbst vom Blutdruck beherrscht wird, niemals aber weder einen positiven Einfluss auf denselben erreichen, noch überhaupt je zu einer selbständigen Spannung gelangen kann. Es wird nicht das Blut durch den Liquor, sondern umgekehrt, der Liquor vom Blutdruck beherrscht. Der Liquor kann daher nie im Stande sein eine Anämie des Gehirnes zu erzeugen sondern umgekehrt. Die Stauungshyperämie des Gehirns erhöht die Bildung des Liquor und bringt somit auch eine Drucksteigerung desselben im Schädel hervor. Ein intracranieller Herd kann nicht Gehirnanämie hervorbringen. Spritzt man, während ein Stück Laminaria im Schädel quillt, in die Carotis des Thieres gefärbten Leim und untersucht man das Gehirn mikroskopisch, so findet man speciell die Stelle, welche durch den quellenden Herd compromirt wurde, von offenen Ge-

fässen durchzogen. Die Hirngefässe werden also durch intracranielle Herde nicht geschlossen, sie werden im Gegentheil erweitert und vermehrt. Hirndrucksymptome sind nicht die Folge intracranieller Spannungszunahmen, sondern der allgemeine Ausdruck der Reizung und Lähmung der irgendwie alterirten Gehirnsubstanz und so erhält man, ob man den Schädel eines Thieres „verhämmert" oder seine Gehirnrinde elektrisch reizt, ob man dem Gehirn langsam das Blut entzieht oder ihm von der Carotis aus eine reizende Flüssigkeit zuführt, immer Nystagmus, Störungen der Respiration, Pulsverlangsamung und Krämpfe und bei fortgesetzter Reizung die Symptome der Ueberreizung: Coma und Sterben. Wenn nun der physiologische Liquor „Hirndruck" nicht erzeugt, so wäre es immer noch möglich, dass die in der Schädelhöhle unter pathologischen Verhältnissen vorkommenden Ex- und Transsudate ungewöhnliche Druckhöhen erreichten, und die von der Hirndruckslehre construirten Wirkungen ausübten.

Um darüber ins Klare zu kommen und um namentlich sicherzustellen, ob es richtig sei, dass bei Infusionen von Flüssigkeiten in den Schädelraum jeder künstlichen Druckhöhe ein besonderes Krankheitssymptom entspräche, weiter, dass der Tod dann eintrete, wenn die Spannung der Infusionsflüssigkeiten dem Carotidendruck gleichkäme und somit die Gehirncapillaren zum Verschluss brächte und jeden Zufluss von arteriellem Blut zum Schädel hemmte, wurden die einschlägigen Versuche wieder aufgenommen und wurde dabei ein eigens zu diesem Zwecke construirter Apparat (siehe Original) in Anwendung gebracht. Als Infusionsmedien wurde eine auf ca. 30° erwärmte Kochsalzlösung von 0,6 % und bei gewissen Versuchen atmosphärische Luft verwendet. Man überzeugte sich, dass, wenn bei diesen Versuchen eines der sogenannten „Hirndrucksymptome" mit einer gewissen Stärke aufgetreten war, auch die übrigen mit grosser Vollständigkeit nachfolgten, oder doch leicht zu erzeugen waren, wenn man den Infusionsdruck auch nur um ein Minimum erhöhte, dass somit die einzelnen sogenannten Hirndrucksymptome einander gleichwerthig sind und die absolute Kraft, mit welcher die Infusionsflüssigkeit in den Schädel dringt, ihr Druck also für die Wirkungen, die sie hervorbringt, kein massgebender Factor ist. Ebenso kann zwischen jenem Drucke und diesen Wirkungen ein irgendwie beschaffenes Verhältniss der Abhängigkeit nicht nachgewiesen werden. Die sogenannten Hirndrucksymptome haben mit dem sie erzeugenden Druck als solchem, d. h. mit dem Druck, als einer rein physikalischen Wirkung, nichts zu thun.

Das Verhalten der Arteriencurve stimmt mit dem der allgemeinen Infusionserscheinungen vollkommen überein. Auch zwischen Infusions- und Arteriendruck besteht keine correlative Beziehung. Die Form der Arteriencurve aber entspricht nicht der einfachen Druckcurve, wie sie in den Arterienstämmen durch mechanische Behinderung im Gebiete ihrer Capillaren erzeugt wird. Jene sind geradlinig und der Grösse der Behinderungen im Capillargebiet einfach proportional.

Infusionen in den Schädel wirken daher nicht mechanisch durch Capillarcompression. Sie können deshalb auch nicht die Fähigkeit besitzen, auf mechanischem Wege Gehirnanämien zu erzeugen. Die Venencurve dagegen steigt ganz allmählich an und geht dann, ohne dass sich in der Continuität der Infusionen zum Schädel irgend etwas zu ändern braucht, ganz plötzlich steil in die Höhe, um hierauf, nachdem sie ein gewisses Maximum erreicht hat, continuirlich und bis zum Tode des Versuchsthieres wieder abzusinken. Der Uebertritt der Infusionsflüssigkeit aus dem Schädel in die Vene des Halses und seine tödtliche Wirkung beweist, dass eine intracranielle Flüssigkeit schon tödtlich wirkt, wenn sie nur den so überaus niedrigen Druck der intracraniellen Venensinus erreicht,

dass es demnach einen höheren Druck als den von etwa 5—8 mm Hg im Schädel überhaupt nicht geben kann. Nun besitzen die Capillaren stets einen höheren Druck als die Venen, weil der Druck vom Anfang der Aorta nach dem rechten Herzen zu continuirlich sinkt. Es muss somit die Vorstellung, als könnten im Schädel Spannungen existiren, welche die die Venen an Druck übertreffenden Capillaren comprimiren könnten, als einfach physiologisch paradox bezeichnet werden.

Dass derjenige Druck der Infusionsflüssigkeit, welcher tödtlich wirkt, die Wegsamkeit der Capillaren nicht im allergeringsten beeinträchtigt, wurde dadurch sichergestellt, dass im Moment des durch Infusion bewirkten Todes in die Gehirncapillaren der Versuchsthiere von der Carotis aus Carminleim gespritzt und dann das gehärtete Gehirn unter dem Mikroskop untersucht wurde. Den Mechanismus der Infusionen betreffend zeigt die Venencurve die Thatsache, dass der Druck, mit welchem eine Infusionsflüssigkeit in den Schädel gepresst wird, nicht etwa den Druck angiebt, welchen die Infusionsflüssigkeit auch im Schädel erreicht, sondern nur einfach die Kraft kennen lehrt, welche nöthig ist, um der infundirten Flüssigkeit im Schädel den Weg bis zu den Venen zu bahnen und ihr so im Schädel nur eine Spannung zu geben, welche im günstigsten Falle dem niedrigen Druck von 5—8 mm Hg der intracraniellen Venen gleichkommt. Dass man auch bei den kräftigsten Infusionen in den Schädel nach dem Tode des Thieres das Gehirn nie abgeplattet, nie zusammengedrückt findet, ist darin begründet, dass ein Druck von 5 mm im Schädel schon tödtlich wirkt und dass Infusionen in den lebenden Schädel daher niemals Druckhöhen in dessen Höhle erreichen können, welche auch nur die geringsten comprimirenden Wirkungen auf die immerhin mechanischen Widerstand leistende Materie der lebenden Gehirnsubstanz auszuüben im Stande wären. Um den Weg der Infusionsflüssigkeit zu den Gewebselementen kennen zu lernen, wurden zu den Infusionen mit Berlinerblau versetzte Kochsalzlösungen verwendet. Der Farbstoff fand sich unter der Pia in den sogenannten subarachnoidealen Räumen und zeigte besondere Neigung sich an der Basis und um das verlängerte Mark herum zu sammeln. Da die Infusionsflüssigkeit gleich nach dem Eintritte in den Schädel in die Venen gelangt und da der Infusionsstoff sich später in den subarachnoidealen Räumen findet, so ist der Weg leicht verständlich, welchen die in den Schädel eingepresste Flüssigkeit nimmt und auf welche Weise es zu Gehirnödem kommt. Die Infusionsflüssigkeiten rufen dies schon hervor, wenn sie innerhalb des Schädels nur eine dem niedrigen Venendrucke entsprechende, oder doch nur um ein geringes übertreffende Spannung erreichen. Da nun an solchen Gehirnen ausser Oedemen keine anderen Veränderungen wahrnehmbar sind, und da alle sogenannten „Hirndrucksymptome" lediglich Aeusserungen gestörter Hirnfunction sind, so muss angenommen werden, dass die früher als „Hirndrucksymptome" gedeuteten Phänomene unter anderem auch durch Gehirnödem veranlasst werden können und dass jene Symptome nichts anderes sein können, als Reizungs- oder auch Lähmungsphänomene des Gehirns. Bei Vorhandensein von Gehirnödem werden sie durch den Contact des Nervengewebes mit der pathologischen Oedemflüssigkeit wachgerufen. Dadurch wird auch erklärt, warum die Reizungsphänomene bei Infusionen in den Schädel so leicht variiren und warum dieselben einander vollkommen äquivalent sind.

Um den so überaus leichten Uebertritt von Flüssigkeit aus dem Schädelraum in die Venen demonstrabel zu machen, wurde zu den Infusionen atmosphärische Luft verwendet. Im Beginne ging das Manometer wie bei Infusionen von Flüssigkeiten in den Schädel, zuerst allmählich, dann aber ganz plötzlich

und mit jäher Gewalt in die Höhe, während das Thier unter Krämpfen und Respirationsstörungen schnell dem Tode erlag. Das Manometer bleibt in Folge des Eintritts von Luft in die Venen vom Schädel aus auf dieser Höhe stehen, ohne wieder allmählich abzusinken. Die Section ergiebt ausser Luftansammlung in den Halsvenen in der oberen Hohlvene im rechten Herzen mächtige venöse Stauung, in allen Unterleibsorganen und Venen, Blutmangel im System der Pulmonalarterie und in Folge davon des arteriellen Systems überhaupt. Die allgemeine Anämie trifft auch das Gehirn und ruft durch die plötzliche Unterbrechung der Blutzufuhr zum Gehirn die sogenannten „Hirndrucksymptome" hervor.

Wichtig erscheint dabei der Nachweis, dass zwischen Schädel und Herz eine überaus freie Communication besteht, dass diese Communication jedem intracraniellen Medium den Eintritt in das rechte Herz und von dort aus in das Gebiet der Pulmonalarterie durch deren Capillaren in das System der Aorta und durch Rückstauung sogar in das der unteren Hohlvene gestattet, sobald intracranielle Druckkräfte wirken, die die so geringe Spannung der intracraniellen Venen auch nur um ein Minimum übertreffen. Die durch den Versuch am Thier nachgewiesene Möglichkeit einer Embolisirung des Herzens vom Schädel aus, ist auch für den Menschen nicht ausgeschlossen. Ueber das Wesen und die Regulirung des Liquors ergeben endlich die Versuche, dass derselbe ein Transsudat aus dem Blute der Gehirncapillaren ist und einen etwa seiner Quelle entsprechenden geringen positiven Druck von 5—8 mm Hg hat. Unter dem Einflusse des in den Gehirncapillaren herrschenden Drucks transsudirend, gelangt er in die perivasculären Räume. Neubildung von Liquor führt zu einem entsprechenden Abflusse in die intracraniellen Venen und von hier aus nach dem rechten Herzen. Zu den treibenden und regulirenden Kräften, welche den Strom des Liquor von den Capillaren nach den Venen hin unterhalten, müssen die Differenzen, welche zwischen dem in den Gehirncapillaren und dem in den intracraniellen Venen herrschenden Druck physiologisch bestehen, gerechnet werden. Eine Störung der normalen Schwankungen dieser Differenzen kann nur von der venösen Seite her erfolgen, wenn sich der Druck in den Venen pathologisch erhebt und so derjenigen der Quelle des Liquor nähert. Dadurch wird der natürliche Abfall desselben geringer und eine Stauung des Liquor ist unvermeidlich. Hierher ist alles zu rechnen, was den Abfluss des venösen Blutes aus der oberen Hohlvene zum rechten Herzen stört oder auch nur erschwert. Jede Stauung des Liquor muss, wenn dieselbe nicht rasch vorübergeht, einhergehen mit den Erscheinungen einer unzureichenden Ernährung des Gehirns, also gleichfalls mit den bekannten Phänomenen der Reizung und der Lähmung des Gehirngewebes: Nystagmus, Krämpfen u. s. w.

Die alte Lehre vom „Hirndruck" fasst zwei vollständig verschiedenartige pathologische Zustände des Gehirns zusammen: 1. die Wirkung intracranieller, den Schädelraum partiell beschränkende Herde und 2. die Wirkung pathologischer, den Raum zwischen Schädel und Gehirn total ausfüllender Flüssigkeiten. Erstere comprimiren thatsächlich das Gehirn und man kann bezüglich der Wirkung dieser Compression drei Grade unterscheiden. Der erste Grad umfasst jene Compressionen, welche die Gehirnsubstanz vollkommen gut und ohne jede Functionsstörungen verträgt. Beim dritten Grade wirkt der Druck schon als Trauma und zertrümmert das Gewebe. Der zweite Grad hält die Mitte zwischen beiden, ruft eine Reihe charakteristischer Functionsstörungen hervor und ist der pathologisch wichtigste. Wirkt dieser Compressionsgrad auf die motorische Sphäre, so ruft er contralaterale Anfälle von Hemiclonus, dann spastische Er-

scheinungen und endlich Hemiplegien und an den Augen Störungen der motorischen Innervation und der Ernährung des Bulbus, aber nie eine Stauungspapille hervor. Alle diese Wirkungen der Compression zweiten Grades schwinden mit Aufhebung des Druckes. Therapeutisch ist die operative Entfernung des drückenden Herdes geboten. Bei der zweiten Gruppe pathologischer Zustände des Gehirns handelt es sich nicht, wie die alte Lehre behauptet, um Erhöhung der Spannung, sondern die anormale Flüssigkeit entsteht durch Stauung im System der oberen Hohlräume oder überfluthet die intracraniellen Venen und führt in beiden Fällen zu Oedem des Gehirns. Hier kann nur Entspannung der Venen (indifferente Venaesection) nicht aber Entleerung der Oedemflüssigkeit (Schädeltrepanation) helfen. Schenkl.

Vermischtes.

Albrecht von Graefe promovirte am 21. August 1847 mit einer Dissertation: de Bromo ejusque praecipuis praparatis. Opponenten waren H. Epenstein, Ed. Michaelis, J. Arendt, von denen der erste noch praktizirt, die beiden anderen verstorben sind. Die von A. v. Graefe verfasste Lebensbeschreibung nebst den Thesen wird manchen Leser interessiren.

Vita. Ego Friedericus Guilelmus Ernestus Albertus ab Graefe, die XXII mensis Maji a. MDCCCXXVIII Berolini natus sum, patre Carolo Ferdinando, regi a consiliis medicis intimis et Borussorum exercitus medico supremo, quem dira morte mihi ereptum lugeo semperque lugebo, matre Augusta e gente abs Alten, quam Deus Optimus Maximus ut vivam salvamque perdiu conservet nullo non die rogo atque oro. Confessioni addictus sum evangelicae. Primis litterarum elementis a viro aestumatissimo Dr. Philipp imbutus, annum vitae decimum agens gymnasium Francogallicum, quod tum directore Clar. Fournier viguit floruitque, petii, cujus praeceptores per sex annos me instituerunt. Inde dimissus et maturitatis testimonio a viro Cel. Kramer Directoris Fournier successore rite instructus, almam hujus urbis Universitatem adii, qua ab Ill. Raumer t. t. Rectore Magnifico inter cives academicos receptus ab Ill. Mueller t. t. Decano facultatis medicae, in album medicorum inscriptus sum. Ibidem per quadriennium hasce adii scholas: Ill. Trendelenburg de logice; Cel. Michelet de logice, de historia philosophiae, de recentioribus philosophiae systematis; Ill. Dove de physice; Ill. Magnus de technologia; Cel. Ad. Erman de physice telluris, de physice mathematica; Ill. H. Rose de chemia organica; Ill. Mitscherlich sen. de chemia anorganica, de chemia telluris, de phytochemia; Ill. Kunth de botanice; Ill. G. Rose de mineralogia, de geognosia; Ill. Schlemm de osteologia, syndesmologia, splanchnologia, anatomia organorum sensuum; Ill. Mueller de anatomia, de anatomia comparata, de anatomia pathologica; Exp. Simon de anatomia generali; Ill. Hecker de encyclpaedia et methodologia medicinae, de pathologia generali, de historia medicinae; Ill. Schoenlein de pathologia et therapia speciali; Ill. Juengken de chirurgia; Cel. Boehm de akiurgia; Cel. Schmidt de arte obstetritia. Cadavera secandi artem me docuerunt Ill. Mueller et Ill. Schlemm. In scholis clinicis medicis duces mihi fuerunt: Cel. Wolff per biennium; Ill. Romberg per duo semestria; in chirurgicis Ill. Juengken per annum; Ill. Dieffenbach per semestre. Operationes chirurgicas in cadavere administrandi artem me docuit Cel. Boehm. Quibus omnibus viris optime de me meritis quas possum maximas et nunc ago et habebo perpetuo gratias. Jam vero tentaminibus tam philosophico quam

medico, nec non examine rigoroso coram gratioso Medicorum Ordine rite absolutis, spero fore ut, dissertatione thesibusque publice defensis, summi in medicina et chirurgia honores in me conferantur.

Theses. 1. Quod perfectior therapia, eo minor medicaminum numerus. 2. Amaurosis non est morbus sed symptoma. 3. Homoeopathia nihil praestat nisi per naturae vim medicatricem, per diaetam et per fidem. 4. Organismus nova corpora non fingit. 5. Forma absoluta civitatis est respublica, practica monarchia.

Bibliographie.

1) Einen Fall von Orbitalverletzung stellt Doc. Dr. Bergmeister in der Sitzung der Gesellschaft der Aerzte in Wien am 24. April 1891 vor. (Wien. klin. Wochenschr. 1891, Nr. 18.) Eine 35jährige Köchin wurde von einem Knaben mit einem Federstiel am linken Auge verletzt und fand sich auch im inneren Augenwinkel unterhalb der Commissur, hart am Orbitalrande, in der Gegend des Thränensackes das abgebrochene Stück eines Holzes feststeckend. — Das Fragment wurde entfernt und erwies sich als das über 5,5 cm lange konische Endtheil eines Federstieles. Der Fremdkörper musste von aussen und vorn nach hinten und innen in die Orbita und von da durch die innere Orbitalwand in die Nasenhöhle gedrungen sein. Nach der Extraction des Fremdkörpers trat Anschwellung der rechtsseitigen Orbitalweichtheile und blutige Suffusion des rechten unteren Orbitalumfanges ein und war deutliches Knistern bei Berührung dieser Parthien zu constatiren. Der Fremdkörper musste somit nicht allein die Nasenhöhle durchdrungen haben, sondern auch mit der Spitze in die rechte Augenhöhle gedrungen sein. Der Verlauf des Falles war unter antiseptischer Behandlung ein vollkommen reactionsloser. Nach 8 Tagen waren nur geringe Spuren der stattgehabten Verletzung zu constatiren. Beide Bulbi sowie die Recti interni blieben unverletzt, selbst die Thränenleitung erfuhr linkerseits keine Störung. — Die Geruchsempfindung war nur in den ersten Tagen nach der Verletzung aufgehoben. Schenkl.

2) De l'influence de la lumière sur le cristallin, par le Dr. Johan Widmark. (Biologiske Föreningens Fördhandlignar. Stockholm.) Verf. hat stärkste Lichtquellen 4 Stunden lang auf das Kaninchenauge wirken lassen, um zu beweisen, dass dadurch Linsentrübungen entstehen könnten und es ist ihm dies in 3 von 12 Fällen gelungen. — Diese Wirkung komme den ultravioletten Strahlen zu, nachdem die ultrarothen Strahlen, welche auch die atropinisirte Pupille verengern, durch Einschaltung eines mit Wasser gefüllten Tubus ausgeschlossen wurden.

3) Ueber Skiascopie, von Doc. Dr. L. Königstein in Wien. (Wiener med. Presse. 1891. Nr. 15, 16, 17 u. 18.) Eine erschöpfende Darstellung der Verwerthung der Skiascopie nebst den bei dieser Untersuchungsmethode in Betracht kommenden optischen Vorgängen. Schenkl.

4) Compendium d. Augenheilk., von Dr. F. Hersing. VII. verbesserte Aufl. Stuttgart 1891, F. Enke. Die Zahl der Auflage spricht für die Brauchbarkeit des Buches.

Um Einsendung von Separatabdrücken wird gebeten.

Verlag von Veit & Comp. in Leipzig. — Druck von Metzger & Wittig in Leipzig

Centralblatt

für praktische

AUGENHEILKUNDE.

Herausgegeben von

Prof. Dr. J. Hirschberg in Berlin.

Unter ständiger Mitwirkung der Herren Dr. Ancke in München, Dr. Berger in Paris, Prof. Dr. Birnbacher in Graz, Dr. Brailey in London, Prof. Dr. H. Cohn in Breslau, Doc. Dr. Cl. du Bois-Reymond in Berlin, Doc. Dr. E. Emmert in Bern, Doc. Dr. Goldzieher in Budapest, Dr. Gordon Norrie in Kopenhagen, Prof. Dr. Horstmann in Berlin, Dr. Issigonis in Smyrna, Prof. H. Knapp in New York, Dr. Kępiński in Warschau, Dr. Krückow in Moskau, Dr. Landau in Berlin, Dr. M. Landsberg in Görlitz, Prof. Dr. Magnus in Breslau, Dr. Michaelsen in Berlin, Dr. van Millingen in Constantinopel, Doc. Dr. J. Munk in Berlin, Dr. Peltesohn in Hamburg, Dr. Perles in Berlin, Dr. Peschel in Turin, Dr. Purtscher in Klagenfurt, Dr. M. Reich in Tiflis, Prof. Dr. Schenkl in Prag, Dr. Simon in Berlin, Doc. Dr. Schwarz in Leipzig.

Monatlich ein Heft. Preis des Jahrganges 12 Mark. Zu beziehen durch alle Buchhandlungen des In- und Auslandes und die Postanstalten des Deutschen Reiches.

September. Fünfzehnter Jahrgang. 1891.

Inhalt: **Originalmittheilung.** Eiterung im Bereiche des Musculus rectus superior oculi; Durchbohrung der Conjunctiva bulbi; Heilung. Von Dr. **Emil Bock**, Vorstand der Abtheilung für Augenkranke im Landesspitale zu Laibach.

Klinische Beobachtungen. Ein Fall von Flügelfell mit Doppeltsehen, durch Operation geheilt. Von J. Hirschberg.

Referate, Uebersetzungen, Auszüge. 1) Ueber die Pathologie des Trachoms, von Prof. E. Rählmann in Dorpat. — 2) Klinisches und Anatomisches über den Frühjahrscatarrh der Conjunctiva, von Paul Knus. — 3) Ueber die Beziehungen des Sehorgans zu den allgemeinen Erkrankungen des Organismus, von Prof. Dr. H. Sattler. — 4) Ueber Augenverletzungen, von Prof. H. Sattler. — 5) Ueber Sehstörungen durch Gehirngeschwulst, von Prof. Dr. J. Hirschberg.

Journal-Uebersicht. I. v. Graefe's Archiv f. Ophthalm. XXXVII. 1. (Schluss.) — II. Zehender's klinische Monatsblätter für Augenheilkunde.

Bibliographie. Nr. 1—5.

Eiterung im Bereiche des Musculus rectus superior oculi; Durchbohrung der Conjunctiva bulbi; Heilung.

Von Dr. **Emil Bock**,

Vorstand der Abtheilung für Augenkranke im Landesspitale zu Laibach.

Die folgende Krankengeschichte erscheint mir aus mehrfachen Gründen der Veröffentlichung werth. Die zu beschreibende Erkrankung ist jedenfalls ausserordentlich selten; denn ich fand Gleiches oder Aehnliches weder in der mir zugänglichen Literatur erwähnt, noch habe ich je eine derartige

Affection unter meinen zahlreichen Patienten beobachtet. Ihr Verlauf bietet vom Standpunkte der Differentialdiagnose beachtenswerthe Momente. Die vollkommene Herstellung des Auges war ein erfreulicher Schluss einer so schweren Erkrankung des Sehorgans.

Herr A. H., Beamter, 38 Jahre alt, war schon mehrere Male mein Patient wegen öfter wiederkehrendem Hordeolum am oberen Lide des rechten Auges. Nach der immer spontan rasch erfolgten Entleerung des Eiters wurde der Lidrand ganz normal und nur eine genaue Betrachtung konnte im Bereiche der Wimpern eine zarte Schuppung der Haut finden. Die beiden Unterlider zeigten ohne nachweisbare Ursache das bekannte Oedem, welches, aller Therapie trotzend, durch die wulstige Verdickung der Lider entstellend wirkt.

Am 29. Mai d. J. kam Herr H. in meine Sprechstunde und theilte mir mit, er sei seiner Augen wegen sehr besorgt; denn seit mehreren Tagen sehe er beim Blicke nach unten alle Gegenstände doppelt und gleichzeitig habe er am rechten Auge seit 2 Tagen ziemlich reichliches Thränenträufeln. Ich fand das rechte Oberlid ein wenig stärker nach abwärts hängend und das Unterlid mehr geschwollen, was aber der Patient, der sich genau beobachtete, bestritt. Die Bindehaut der Lider intensiv geröthet, etwas reichlicher secernirend, Augapfel blass, in seinen äusseren und inneren Theilen normal, aber ganz deutlich protrudirt und in seinem Bewegungsvermögen nach unten beeinträchtigt. Bevor noch der obere Hornhautrand die Horizontale erreichte war der Bulbus nur mit grosser Anstrengung nach abwärts weiter zu bewegen und der Kranke bekam parallel stehende Doppelbilder. Eine Untersuchung auf eventuelle Doppelbilder beim Blicke nach aufwärts war wegen der vorhandenen Ptosis zu unsicher um verwerthet werden zu können. Auch die genaueste Untersuchung konnte keine raumverengende Masse in der Orbita oder eine Affection des Oculomotorius oder des Sympathicus nachweisen. Das Sehvermögen und das Gesichtsfeld waren am rechten und am linken Auge normal. Der Kranke hat kein schweres Allgemeinleiden überstanden, hat keine Zeichen von Lues und befindet sich in keiner Beschäftigung, welche eine allgemeine Intoxication mit Muskelerscheinungen hervorrufen könnte. Auch die Nase war normal.

Unter diesen Umständen konnte nur eine symptomatische Behandlung eingeleitet werden, welche ihr Augenmerk auf Milderung der Beschwerden durch die Conjunctivitis lenkte. Ausserdem wurde innerlich Jodkali verordnet.

Die Beschwerden nahmen zusehends ab, nur klagte der Kranke noch immer über Doppelsehen als er am 7. Juni sich mir mit einer starken Chemosis am rechten Auge vorstellte. Bei vollkommener Intactheit der Lider war die stark geröthete Bindehaut des Augapfels beträchtlich geschwollen, ohne jedoch die Ränder der Hornhaut zu überragen. Ich be-

mühte mich vergeblich den Grund hierfür zu finden und wäre in Erinnerung an die häufigen Recidiven von Gerstenkörnern schon fast geneigt gewesen an einen kleinen derzeit noch nicht nachweisbaren Eiterherd im Lidrande zu denken, wäre das Bewegungsvermögen des Bulbus nicht schlechter geworden bei gleichzeitiger deutlicher Hyperämie der Iris. Augenhintergrund normal. Nachdem die Beschränkung der Beweglichkeit nur in sagittaler Richtung bestand, so war die Diagnose einer genuinen Tenonitis fast ausgeschlossen und man musste die Erkrankung in den Bereich des oberen oder des unteren geraden Augenmuskels verlegen. Ich verordnete eine Schwitzcur mit Natr. salic. und heissem Thee, sowie Atropineinträufelungen und feuchte Wärme auf's Auge.

Der Zustand hielt sich bei gutem Allgemeinbefinden ziemlich im Gleichen bis zum 12. Juni. An diesem Tage stieg die Chemosis so bedeutend, dass ein Wulst der geschwollenen Bindehaut aus der Lidspalte hervorragte, jedoch war die Hebung des Oberlids ganz prompt; die Cornea war rauchig trübe, aber glänzend, die Pupille weit, regelmässig. Der Kranke klagte nicht nur über stechenden Schmerz in der Augenhöhle, sondern auch über diffusen Kopfschmerz. Protrusio bulbi vielleicht ein wenig stärker, Hinderung der Beweglichkeit des Augapfels und Doppelbilder wie früher.

13. Juni. Die Schmerzen werden deutlich in der oberen Hälfte der Augenhöhle angegeben, der tastende kleine Finger findet bei forcirtem Blicke nach unten, über die chemotische Bindehaut dringend in der oberen Gegend der Augenhöhle knapp am Bulbus eine ca. erbsengrosse Härte, deren Befühlen Schmerz verursacht. Oberes Lid ein wenig ödematös; sonst Alles wie früher.

14. Juni. In der Gegend des Ansatzes des Rectus superior am Augapfel eine über erbsengrosse rothgelbe Prominenz, die von der geschwollenen Bindehaut bedeckt sich ganz hart anfühlt. Die Reizungserscheinungen sind im ganzen Auge bedeutend gestiegen; der Augapfel ist nur mehr nach beiden Seiten hin beweglich; jedoch ist der Spiegelbefund normal und das Sehvermögen intact.

In den folgenden Tagen wuchs der Tumor zusehends und wurde immer gelblicher. Trotzdem die Reizungserscheinungen abnahmen und auch die Schmerzen geringer wurden, fühlte sich der Tumor doch noch immer hart an, so dass ich vorläufig von einer Paracentese noch abstand und nur die feuchte Wärme energischer appliciren liess.

Dies war der Status am 17. Juni Morgens. Am Abend desselben Tages wurde ich vom Kranken verständigt, dass sich plötzlich eine grosse Menge Eiters aus seinem Auge entleert habe. Leider fand ich von demselben nichts mehr vor; denn der Patient war über den Eiter so erschrocken, dass er sein Auge augenblicklich reichlich mit warmem Wasser wusch. Die am Abend des 17. Juni noch sichtbare kraterförmige Durchbohrungs-

öffnung der Bindehaut war schon am 18. nicht mehr zu finden. Nur starke Röthung und Verdickung der Conjunctiva bulbi im oberen mittleren Quadranten zeigte die Stelle des nun entleerten Eiterherdes. In wenigen Tagen waren die Erscheinungen der Reizung geschwunden und Ende Juni konnte der Patient seinem Berufe wieder nachgehen. Das Auge war wieder normal beweglich und hatte normales Sehvermögen; jedoch war noch längere Zeit nachher die obere Partie der Conjunctiva bulbi schmutzig braun gefärbt, etwas verdickt und über der Sclera nur schwer verschiebbar.

Die ganze Erkrankung und ihr Verlauf ist so eigenthümlich, dass man das Krankheitsbild am besten erfassen kann, wenn man das Leiden vom Tage des Höhepunktes desselben an zurück verfolgt.

Am 17. Tage der Erkrankung zeigte sich eine Eiteransammlung, welche unter der Bindehaut des Augapfels gelegen der Gegend der Ansatzstelle des Rectus superior entsprach und am 19. Tage der Erkrankung die Conjunctiva bulbi durchbohrte. Der Ort der Eiteransammlung, sein Erscheinen unter der Bindehaut an jener Stelle, welche der Insertion des oberen geraden Augenmuskels entspricht, sind keine zufälligen Momente gewesen; denn dieser Muskel hat allem Anscheine nach von vornherein bei der Erkrankung die bedeutendste Rolle gespielt; besser gesagt, in seiner Umhüllung oder in seiner unmittelbarsten Nachbarschaft hat die Eiterung begonnen. Bei Fehlen jeder nennenswerthen Reizung war bei der ersten Untersuchung die Störung in der Function der Augenmuskeln das einzige Zeichen einer Erkrankung, abgesehen von der Protrusio bulbi und der Conjunctivitis, beide geringen Grades. Nachdem beim Blicke nach abwärts, bei der Senkung des Auges um ca. 20° bis 30° parallel gestellte Doppelbilder auftraten, so ergab sich natürlich von vornherein die Annahme, dass der Rectus inferior dexter insufficient sei. Erst der weitere Verlauf zeigte, dass der untere Augenmuskel vollkommen functionstüchtig, jedoch nicht im Stande war den Widerstand des Rectus superior zu überwinden, der durch die in seiner unmittelbaren Nähe sich ansammelnde Eitermenge unfähig war sich zu entspannen.

Aus dem Gesagten ist mit Sicherheit zu schliessen, dass der in den letzten Tagen der Erkrankung aufgetretene und die Bindehaut des Augapfels durchbohrende Eiter nicht an der Stelle der Entleerung, subconjunctival entstanden sei, sondern seinen Anfang in der Orbita genommen habe und zwar in deren hinteren Abschnitte.

Sämmtliche Gebilde der Orbita, der Augapfel natürlich mit eingeschlossen, besitzen zufolge ihres anatomischen Baues die günstigsten Bedingungen für die Entstehung von Eiterungen, die, je mehr sie sich im Innern der Augenhöhle abspielen, einen desto verderblicheren Charakter haben, indem sie nicht nur das Sehorgan zerstören, sondern auch das Leben des Menschen bedrohen können. Abgesehen vom Augapfel können

wir in unserem Falle von vornherein das Periost und das retrobulbäre Zellgewebe der Orbita mit Sicherheit als den ursprünglichen Sitz der Eiterung ausschliessen. So bleiben noch die äusseren Augenmuskeln und die Capsula Tenoni übrig, letztere ein Theil der orbitalen Gebilde, dessen normales und pathologisches Verhalten noch in vieler Beziehung der Klärung bedarf.

Wenn auch von hervorragender Seite die Möglichkeit einer selbständigen Entzündung der Tenon'schen Hülle immer wieder bestritten wird,[1] so ist doch das Vorkommen einer genuinen Tenonitis nicht zu leugnen. Ich selbst habe einen derartigen Fall genau beobachtet und veröffentlicht.[2] Alle Fälle von Entzündung der Capsula Tenoni haben das Gemeinsame der vollkommenen oder fast vollkommenen Bewegungslosigkeit des Augapfels im Gebiete aller oder wenigstens mehrerer äusserer Augenmuskeln. Nur dann, wenn es sich um ein vorwiegend seröses Exsudat handelt, kann eine Tenonitis ohne Schaden für den Augapfel ablaufen; Fälle mit eiterigem Exsudat führen wohl fast immer zur eiterigen Zerstörung des Auges und sind der Ausdruck einer schweren localen oder allgemeinen Infection, so dass nicht nur stürmische Reizerscheinungen im Gebiete des Auges sondern auch tiefe Störungen des Allgemeinbefindens, vor Allem hohes Fieber, Zeichen des Ernstes der Erkrankung sind. Bei allen Formen der Tenonitis findet man auch Circulationsstörung, ja Entzündung im Gebiete des Augenhintergrundes.

In unserem Falle dagegen fehlten starke Reizerscheinungen vollkommen: Im Anfange geringe Conjunctivitis; am 9. Tage Chemosis ohne Schmerzen; erst am 15. Tage vermehrte Chemosis, Schmerzen und Hyperämie mit Oedem im vorderen Abschnitte des Augapfels. Constant blieb die Störung der Beweglichkeit des Bulbus in der Bahn nach unten mit geringer Vordrängung des Augapfels.

Wenn diese Protrusio auch auf ein nicht normales Verhalten der Capsula Tenoni hinweist, so ist doch durch die gerade angeführten Gründe es ausgeschlossen den Ursprung und eigentlich Sitz der Erkrankung in die Capsula Tenoni zu verlegen und wir sind so gezwungen den Hauptherd in dem Bereich des Musculus rectus superior zu suchen. Die Eiterung mag in seinem hinteren Abschnitte, wohl in seiner bindegewebigen Umhüllung begonnen und sich dann successive vorgeschoben haben. Dieses Verhalten lässt sich unschwer erklären, wenn man daran denkt wie locker das den Muskel unmittelbar umgebende Bindegewebe ist und wie gerade hier die benachbarten Gebilde nicht hart anliegen, um dem Muskel einen möglichst grossen Spielraum für seine Bewegungen zu lassen. Der in dem den Muskel umgebenden Zellgewebe angesammelte Eiter hatte — aus nicht

[1] Berlin, Handbuch von Graefe-Saemisch. VI. S. 534.

[2] Ein Fall von Tenonitis. Allgem. Wiener med. Ztg. 1884. Nr. 26.

zu ergründenden Ursachen — glücklicherweise nicht die Tendenz nach rückwärts, d. h. ins retrobulbäre Zellgewebe fortzuschreiten, sondern wanderte auf dem ihm von der anatomischen Lage schon vorbereiteten Wege dem Muskel entlang nach vorwärts und abwärts und durchbohrte nach der Richtung des geringsten Widerstandes gehend die Bindehaut des Augapfels vor der Anhaftungsstelle des Rectus superior.

Es erübrigt nun noch zu versuchen diese merkwürdige Erkrankung der Aetiologie noch zu erklären. Ein Trauma oder eine allgemeine Infection ist ausgeschlossen. Nachdem Braunschweig[1] nachgewiesen hat, dass von der unversehrten Bindehaut aus mit Staphylokokken zwar eine leichte Infection dieser, aber keine tiefergreifende erzielt wird, so bleibt uns auch der Weg versperrt anzunehmen, dass die Eiterkokken von irgendwo durch die Conjunctiva in den Muskel gewandert seien. Dass die Ursache der Eiterung in dem durch einen Cysticercus hervorgerufenen Reiz zu suchen sei, ist durch die grosse Seltenheit dieses Parasiten in unserer Gegend und durch den Umstand ausgeschlossen, dass er immer reizlos ertragen wird. Alle diese Momente sind nur angeführt, um die eigentliche Ursache der Eiterung an so ungewöhnlicher Stelle desto präciser hervortreten zu lassen. In der Anamnese wurde erwähnt, dass der Kranke öfters an recidivirenden Gerstenkörnern litt, Grund genug, um anzunehmen, dass am Lidrande immer kleine Depots von Eiter vorhanden waren. Es ist bekannt,[2] dass der freie Lidrand an Lymphgefässen ausserordentlich reich ist und dass am oberen Lide die Lymphgefässe zwei Netze bilden, von denen eines unter der Bindehaut und das andere an der Vorderfläche des Tarsus liegt. Diese beiden Netze stehen durch Rami communicantes mit einander in Verbindung; abgesehen von capillaren Anastomosen sind besonders am unteren Rande des Tarsus Lymphgefässe vorhanden, welche in Folge ihres beträchtlichen Kalibers eine ausgiebige Communication zwischen den genannten Netzen vermitteln. Zieht man noch die langen Maschen der grossen Lymphgefässe in der oberen Uebergangsfalte in Betracht, so haben wir nun eine geschlossene Reihe von Wegen, auf welchen Infectionsstoffe in das lockere Bindegewebe unter den Fornix conjunctivae gelangen können. Einmal hier angekommen ist ein Weiterwandern in den Hohlräumen des lockeren orbitalen Zellgewebes ohne Schwierigkeit möglich. Sind die Kokken hier angelangt, so hängt es dann wohl nur von dem Orte ab, wo der Infectionsstoff das eigentliche orbitale Gewebe erreicht hat. In unserem Falle mag gerade der Muskel durch seine Bewegungen es vermittelt haben, dass der Eiterkeim weiter nach rückwärts gedrängt wurde und dort erst in ausgedehnterem Maasse sich vermehren und das Gewebe zerstören konnte.

---

[1] Fortschritte der Medicin. 1889. S. 921.

[2] Fuchs, Graefe's Archiv. XXIV. 3.

Klinische Beobachtungen.

Ein Fall von Flügelfell mit Doppeltsehen, durch Operation geheilt.

Von J. Hirschberg.

Ein 24jähriger Deutscher kam 1863 nach Siam, mit gesunden Augen; 1868 wurde er Schiffscapitän: ohne jede Verletzung bildete sich ein Flügelfell auf seinem rechten Auge. Im December desselben Jahres wurde er erfolgreich operirt. 22 Jahre blieb es gut, dann kam Störung; 4 Operationen erfolgten: schliesslich war der Gebrauch der Augen durch Doppeltsehen und durch Unbeweglichkeit des rechten Auges so behindert, dass der Kranke sich entschloss, zur Heilung nach Europa zu reisen. Am 1. August 1891 fand ich folgendes: Gesundheit gut. Sehkraft, Gesichtsfeld, Augengrund bds. normal. Links ist nur, nasenwärts vom Hornhautrand, eine etwas verdickte Pinguecula zu sehen. Rechts geht ein ungewöhnlich dichtes Flügelfell vom nasalen Drittel des oberen wie des unteren Lides aus und verschmälert sich in Dreiecksform auf der Augapfeloberfläche, um sehr bald den Randtheil der Hornhaut zu überschreiten, wo es mit abgerundeter Spitze festhaftet. Fig. 1. Der rechte Augapfel kann über die Mittellinie schläfenwärts gar nicht bewegt werden. Das Doppeltsehen ist quälend und hochgradig, wie aus der folgenden Tabelle ersichtlich:

— 20	0	+ 20	
0	+ 20°, + 6°	+ 50°, + 15°	(+ XX
0	+ 14°, + 4°	+ 40°, + 10°	(0
0	+ 12°, + 2½°	+ 40°, + 18°	(— XX

[Prüfung mit rothem Glase vor dem rechten Auge, auf 1 m Entfernung, am Blickfeldmesser. Die erste Zahl giebt den Seitenabstand (+ = gleichnamige Doppelbilder), die zweite den Höhenabstand (+ = Doppelbild des rechten Auges höher).]

Die Operation wird unter Cocaïneinträufelung ausgeführt, der Kranke hält vorzüglich.

Fig. 1.

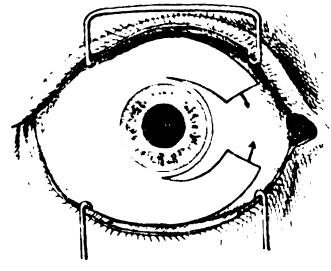

Fig. 2.

Zunächst schaffe ich eine Schiene am Hornhautrande, um die zu verschiebenden Bindehautlappen daran zu befestigen. Ein nahezu senkrechter Schnitt wird mitten durch das Flügelfell angelegt zwischen der abgerundeten Spitze und der Grundlinie. Sofort zieht sich der der letzteren benachbarte Theil stark zurück; man kann ihn eben noch benutzen, um am oberen wie am unteren Lid nasenwärts vom Thränenpunkt eine Lippensaumnaht zu Stande zu bringen. Aber der Augapfel ist noch ganz unbeweglich und muss durch tiefes Eindringen der Schielscheere in den inneren Augenwinkel gelockert

werden. Hierauf wird (Fig. 2) oberhalb und unterhalb der unbedeckten Stelle des Augapfels ein trapezförmiger Lappen[1] aus Augapfelbindehaut und darunter liegendem Gewebe gebildet, indem zunächst der ursprünglich nahe dem Hornhautrand angelegte senkrechte Schnitt umbiegend dem Hornhautrande parallel und etwa 1,5 mm von ihm entfernt nach oben bis über den oberen Hornhautscheitel fortgesetzt; hierauf soweit als möglich gegen den Aequator ein zu dem ersten annähernd paralleler Schnitt geführt wird: ebenso unten. Dann wird zunächst der untere Lappen emporgezogen und passrecht an die Schiene genäht, darauf der obere, endlich der freie Rand der beiden trapezförmigen Lappen in der wagerechten Mittellinie mit einander vereinigt, was ohne Zerrung von Statten geht, aber sechs feine Nähte erfordert.

Der unmittelbare Erfolg ist überraschend. Die Entstellung ist fort, der Augapfel ganz von Schleimhaut bedeckt, vollkommen beweglich, das Doppeltsehen geschwunden. Die Heilung erfolgte regelrecht, vom 6.—8. Tage wurden die Nähte entfernt.

Am 15. August kam der Mann freudestrahlend und sagte, dass er beim gewöhnlichen Gebrauch der Augen keine Behinderung und keine Doppelbilder verspüre; nur ganz nach rechts dürfe er den Blick nicht wenden, sondern lieber den Kopf drehen. Ein Blick auf die folgende Tabelle zeigt die Besserung des Zustandes.

$\overbrace{-35}$	$\overbrace{-20}$	$\overbrace{0}$	$\overbrace{+20}$	
$-10,0$	0	0	$+1\frac{1}{2},\ +1\frac{1}{2}$	(+ XX
$-10,0$	0	0	$+2\frac{1}{2},\ +\frac{1}{2}$	
$-7,\ -\frac{1}{2}$	0	0	$+6{,}1\ -\frac{1}{2}$	(− XX

Das Flügelfell wird heute weniger erörtert, als früher. Ich für meinen Theil lasse die meisten unberührt. Wir wissen ja, dass sie in der Regel nicht bis zur Mitte der Hornhaut oder gar darüber hinaus wachsen. Die Entstellung ist gering und kommt gar nicht in Betracht für die Arbeiter, um die es sich meistens handelt. Denn die durch leichte (und wiederholte) Verletzung entstehenden Randgeschwüre der Hornhaut sind bei uns die häufigste Ursache des Flügelfells.

Aber der vorliegende Fall ist ganz ungewöhnlich, da die Grundlinie der dreieckigen (oder rautenförmigen) Bindehautfalte nicht am Aequator des Augapfels sondern an dem nasalen Drittel des oberen wie des unteren Lids[2] entspringt. Wie viel auf den südlichen Wohnsitz des Kranken, wie viel auf die früheren Eingriffe zu beziehen ist, vermag ich nicht zu entscheiden.

In südlichen Gegenden ist das Flügelfell weit häufiger als bei uns und entsteht auch auf andere Art als bei uns, nämlich durch Episcleritis. Vgl. Mannhardt, Arch. f. O. XIV. 3. 36: „Da der nach innen von der Hornhaut gelegene Theil der Bindehaut in grösserer Ausdehnung der Luft ausgesetzt ist, zeigt sich auch dort das Leiden häufiger und stärker. Solche Menschen, welche sich den Einflüssen rauher Luft häufiger aussetzen, wie Soldaten und Seeleute, werden häufiger befallen. Vielleicht sind im Süden die Schleimhäute durch die Hitze des Sommers empfindlicher als im Norden."

Mannhardt fand bei der acuten Form die subconjunctivale Geschwulst am Nasenrand der Hornhaut bis zu Bohnengrösse und ein flaches graues Geschwür auf der höchsten Stelle.

---

[1] Die Lappen sind in der Figur etwas zu klein gerathen.
[2] Wer da will, kann es — Symblepharopterygium nennen.

Recht überzeugend ist das nicht, was er von der Ursache des Leidens sagt; es dürfte wohl doch eine Infectionskrankheit sein, deren Localisation allerdings mehr von äusseren Umständen abhängt. Bei uns ist Episcleritis nicht eine gewöhnliche Ursache des Flügelfells.

Zusatz. Bei den alten Griechen hat das Flügelfell eine wichtigere Rolle in der Literatur der Augenkrankheiten gespielt als bei uns: 1. die Krankheit war häufiger; 2. sie war ganz leicht, beim ersten Anblick, zu erkennen.

Natürlich, wenn man blos den von Himly citirten Celsus anführt, so kann man nur schliessen, dass „den Alten diese Erkrankungsform wohl bekannt gewesen". Wenn man aber alle Schriftsteller von Hippocrates, der es noch nicht erwähnt, bis auf Joann. Act. berücksichtigt, erkennt man leicht, dass die alten Griechen von Flügelfell ziemlich ebenso viel mussten, wie wir, auch hinsichtlich der Prognose und Therapie. Da ich fast sämmtliche Stellen in meinem Wörterbuch der Augenheilkunde abgedruckt habe, will ich sie hier nicht noch einmal vorführen, sondern nur hervorheben, dass schon in den Galen'schen Schriften die geschwürige Entzündung im Weissen des Auges erwähnt wird und bei Cassius die Prädisposition der Seeleute.

Galen XIV, 772 *ἐπὶ πλέον ἐλκωθέντος καὶ ὑπερσαρκώσαντος τοῦ λευκοῦ.*

Cassii Problem. 13. *Διὰ τί ἐπὶ τῶν θαλαττουργῶν μάλιστα ἐπιπολάζει τὰ πτερύγια; γίνεται μὲν γὰρ ἐν ἄλλοις, ἐπιπολάζει δὲ ἐπὶ τῶν κατὰ τὴν θάλατταν ἐργαζομένων. . . . . οὗτος* (die Augapfelbindehaut) *ἐκ τῶν θαλαττίων ἀτμῶν δριμυτέρων ὄντων ἐπὶ βιβρωσκόμενος . . .*

Referate, Uebersetzungen, Auszüge.

1) **Ueber die Pathologie des Trachoms,** von Prof. E. Rählmann in Dorpat. (Wiener med. Wochenschr. 1891. Nr. 19 u. 20.)

Das Trachom ist als eine folliculäre Entzündung der Conjunctiva aufzufassen, deren klinischer Verlauf und Ausgang sich abhängig erweisen von der Menge, der Grösse und dem Sitze der neugebildeten Follikel, sowie von den Metamorphosen, welche diese Gebilde durchmachen. Bei Vorhandensein einer grösseren Menge von Follikeln wird das Gewebe durch eine Art Necrose zerstört, welche als die Folge der Raumbeengung durch die wachsenden Follikeln anzusehen ist. Letztere verdrängen das adenoide Gewebe, behindern in demselben die Circulation und führen zu secundären Veränderungen der Gewebsoberfläche, zu necrotischer Erweichung und Ulceration der Follikeln. Häufig kommt es nach Ulceration und Entleerung der Follikel zu einer Vorstülpung des tieferen folliculären Gewebes und entstehen an der Conjunctiva pilzförmige, eine Art von Gewebsprolaps darstellende Hügel, die anfänglich des Epithels entbehren. Die flachkugeligen Prominenzen zeigen sich, wenn sie nicht gleich nach ihrem Entstehen durch Reibung zwischen Lid und Bulbus abgestossen werden, später nach Art des Granulationsgewebes vascularisirt und mit flachen Deckepithelien überzogen und gehen mit der Zeit im Narbengewebe unter. Die Narbe, die in der Regel in der Mitte des Lidknorpels am dicksten erscheint, zeigt eine hochgradige Neigung zur Sclerose und übt bei ihrer Retraction eine bedeutende Zugkraft namentlich an den Knorpelseiten aus. In diesem Stadium ist zwar die Entzündung in der Conjunctiva meist beseitigt, besteht jedoch im Lidknorpelgewebe und auch im Tarsus weiter fort. In ersterem führt sie zur Bleph. interstitialis diffusa, zur Distichiasis, Trichiasis und Entropium, in letzterem kommt es zu kleinzelliger Infiltration der Umgebung der Drüsenacini, mit Ver-

engerung, Verschluss der Ausführungsgänge, mit Ectasie und Cystenbildung innerhalb des Bereiches der Meibom'schen Drüsen. Recht häufig trifft man auch inmitten des Knorpels, als Fortsetzung des folliculären Conjunctivalprocesses, den Follikeln ähnliche Gebilde eingelagert. Durch diese und durch entzündliche Erweichung wird in der Mitte der Flächenausdehnung des Lidknorpels eine Resistenzverminderung des letzteren geschaffen, und um diese erweichte Stelle entwickelt sich bei der Schrumpfung der Conjunctivalnarbe jene, nach schweren Trachomen als pathognomonische Verkrüppelung häufig zurückbleibende, muldenförmige Verkrümmung des Knorpels. Den anatomischen Wandlungen der Follikeln entsprechend lässt sich der klinische Verlauf des Trachoms in drei Stadien eintheilen. Das erste Stadium ist das der Follikelbildung und des Wachsthums derselben. Je nachdem die Follikeln nur oberflächlich liegen oder in der Tiefe ihren Sitz haben, das Gewebe ausfüllen, geschichtet liegen, handelt es sich um leichte oder schwere Trachomformen. Die leichten Fälle können heilen ohne Spuren zu hinterlassen. Eine Grenze zu ziehen, wo die leichten Fälle aufhören und die schweren, zur Vernarbung führenden, beginnen, ist klinisch unmöglich. Von ersteren zu letzteren können die mannigfachsten Uebergänge vorkommen. Die Conjunctivitis follicularis ist ein milde verlaufendes Trachom und keine Krankheit sui generis. Mit dem Eintritte secundärer Veränderungen beginnt das zweite Stadium. Die Hauptcharaktere der Gewebsveränderungen lassen sich definiren als Necrose, Ulceration, Hypertrophie und Sclerose. Diese Veränderungen führen direct in das dritte Stadium zum Narbentrachom.

Im ersten Stadium ist die Prognose schwer zu stellen. Follikelinfiltration der unteren, selbst noch der oberen Uebergangsfalte geben eine relativ günstige Prognose; schlecht ist dieselbe bei Sitz der Follikel in der Palpebralconjunctiva; aber auch hier können die Follikeln, wenn sie nicht zahlreich und nicht gross sind, wieder spurlos verschwinden. Ob in einem Falle dieser Ausgang eintreten wird oder secundäre Veränderungen mit Narbenbildung folgen werden, lässt sich mit Sicherheit nicht vorhersagen. Die klinischen Symptome des zweiten Stadiums sind durchaus abhängig von den secundären Metamorphosen der Follikel, welche erst eintreten, nachdem letztere während des ersten Stadiums bestimmte Wachsthumsphasen durchgemacht haben. Während der Ulceration der Follikel geht der granuläre Charakter der Gewebsoberfläche häufig verloren; die Oberfläche der Schleimhaut wird fetzig, rauh und uneben, ohne eigentliche Prominenzen. Wird das Gewebe nach Rückgang der Spannung während des Ulcerationsprocesses wieder weicher, so lassen sich die halbentleerten, bereits mit dünner Epitheldecke überzogenen Follikel als grau-diaphene, sulzige Flecke, als rundlich oder eckig begrenzte Dellen nachweisen, zwischen welchen sich ein Netzwerk grauweisser Streifen und Striche (erste Localisationen der Narben) bemerkbar macht.

Während des zweiten Stadiums sind ausnahmslos Reizzustände der Schleimhaut mit Exacerbationen und Remissionen, profuse, eitrige Secretion vorhanden. Während der Follikelabstossung ist das verdickte, fettig schleimig degenerirte Epithel von stellenweise massenhaften Lymphkörperchen durchsetzt. — Diesem Befunde entsprechend ist auch klinisch die eitrige Secretion beschränkt auf die Zeit der Abstossungsvorgänge, auf das zweite Trachomstadium. In diesem Stadium wird auch der Pannus häufig beobachtet, der als eine selbständige Complication, als Cornealtrachom aufzufassen ist. Die Keratitis leitet sich ein durch das Aufschiessen kleiner rundlich begrenzter Infiltrationsherde, welche ihrer histologischen Textur nach ganz den Follikeln in der Conjunctiva gleichen. Für die Entstehung des Pannus muss eine individuelle Disposition vorhanden sein, welche von der Disposition zum Bindehauttrachom bis zu einem gewissen

Grade unabhängig ist. Besondere Disposition für Pannus liefern bestimmte Schwächezustände des Körpers, namentlich Scrophulose, Chlorose und das Stillungsgeschäft. Die Contagiosität des Trachoms steht zweifellos fest, sie ist aber verschieden je nach der Intensität der Erkrankung und nach der Zeit des Verlaufes ein und derselben Affection. Am ansteckendsten ist das acute Trachom und das chronische Trachom des zweiten Stadiums. Die Infection erfolgt um so leichter und sicherer, je mehr Secret die Schleimhaut liefert, und erfolgt am häufigsten in der Zeit der Follikelulcerationen, wenn mit dem Follikelinhalte die Infectionskeime massenweise sich entleeren. Das Secret ist wahrscheinlich nur zeitweise ansteckend und nimmt sicher wenigstens zeitweise virulentere Eigenschaften an. Die Infection als solche fordert directes Contagium; Uebertragung durch die Luft ist unmöglich, absolute Reinlichkeit liefert absoluten Schutz gegen Trachom. Das Trachom bevorzugt Moor- und Sumpfgegenden, Meeresküsten, Flussufer, Niederungen; es besteht somit zweifellos auch ein miasmatischer Einfluss, der aber nur so zu denken ist, dass das Miasma vorbereitend wirkt und die Schleimhaut für eine Secretinfection empfänglich macht.

Schenkl.

2) Klinisches und Anatomisches über den Frühjahrscatarrh der Conjunctiva, von Paul Knus. Inaug.-Diss. Zürich 1889.

Unter 33,609 Patienten fand Verf. 64 Mal Frühjahrscatarrh verzeichnet, also fast 2 $^0/_{00}$, davon 85 $^0/_0$ beim männlichen, 15 $^0/_0$ beim weiblichen Geschlecht. Die meisten Fälle fielen in das 11.—20. Lebensjahr, über 25 Jahre waren nur wenige der Patienten. Von den Symptomen ist zunächst die Limbusschwellung zu erwähnen, die in drei deutlich verschiedenen Formen auftritt 1. als diffuse Schwellung, 2. als Schwellung, bedeckt mit zahlreichen weisslichen Knötchen, ähnlich einer eczematösen Eruption (kleinen Randphlyctänen), 3. als tumorartige, circumscripte Schwellung des Limbus. Letztere Veränderung ist am seltensten, unter den 64 Fällen 3 Mal. Sie stellt einen harten, circumscripten, prominenten, bis über linsengrossen Tumor von grauer, blauer, blaurötlicher Farbe dar, der mit der Conjunctiva auf der unterliegenden Sclera gut verschieblich ist (Differentialdiagnose v. Scleritis). Solange diese Tumoren noch klein sind, dient zur Unterscheidung gegenüber den Phlyctänen, dass sie niemals einen Substanzverlust der Kuppe zeigen, dann, dass sie nicht auf geröthetem Grunde stehen, ihre Umgebung vielmehr blass ist. Diese Merkmale sind auch für die oben angeführte zweite Form der Limbusschwellung wichtig. Die Limbusschwellung ist in 7 Fällen ausdrücklich als fehlend bezeichnet; in einem anderen Falle fehlte sie zwei Jahre lang, um im dritten aufzutreten. Ueberhaupt glaubt Verf., dass sich dieselbe, bei genügend langer Dauer der Beobachtung, stets einstellen wird.

Ein zweites Hauptsymptom ist die, im Verlauf der Krankheit stets auftretende, milchig-trübe Beschaffenheit der Conjunctiva, insbesondere der des Ober- und Unterlids. Schliesslich sind noch als wichtiges Kennzeichen die als papillär, pflasterförmig, pilzförmig bezeichneten Wucherungen der Tarsalconjunctiva zu erwähnen, die sich in der Hälfte der Fälle fanden, fast stets auf dem Oberlid, nur äusserst selten auf dem unteren. Die Erkrankung, der das Recidiviren im Frühling den Namen verschafft hat, betrifft fast stets beide Augen, wenn auch das eine weit später erkranken kann und in Bezug auf die Intensität derselben beide Augen meist ganz bedeutende Verschiedenheit zeigen. Von anderen, nicht die Conjunctiva betreffenden Veränderungen ist, abgesehen von der durch das Hinübergreifen der Limbusschwellung bedingten Einengung des

durchsichtigen Cornealgewebes noch eine zur Hornhautperipherie concentrisch verlaufende, grau-weissliche Trübung der Cornea selbst zu erwähnen. Diese ist dem Arcus senilis ähnlich und so typisch, dass man noch nach Jahren aus derselben den Frühjahrscatarrh sicher diagnosticiren kann. In einem Falle bestand ein durch die ungewöhnlich grossen Wucherungen der oberen Lidconjunctiva erzeugter Substanzverlust der Cornea.

Das gesammte Material, welches Verf. zur mikroskopischen Untersuchung zu Gebote stand, stammte von durch die Hochgradigkeit der Erkrankung ausgezeichneten Fällen. Am Limbus fällt zunächst die colossale Epithelwucherung auf, die bisweilen über $^2/_3$ der ganzen Dicke des Schnittes einnimmt. Von dieser Schicht senken sich von Zeit zu Zeit noch Epithelpfeiler nach der Tiefe mit breiterer Basis gegen die Conjunctivaloberfläche. Unter der Epithelschicht findet sich Bindegewebe. Die von anderen Forschern unter jener gefundene helle, homogene Schicht, die als geronnene eiweisshaltige Flüssigkeit aufzufassen sei, konnte Verf. nicht bestätigen. Durch das ganze Präparat finden sich runde und ovale Nester von Epithelzellen, deren äussere eine zwiebelschalenartige Schichtung und gut gefärbten Zellkern und Zellleib darbieten, während die nach dem Centrum zu gelegenen Epithelien, wenig tingirbar, eine diffusere schmutzige Färbung annehmen und eigenthümlich gross und gequollen erscheinen, sodass die Aehnlichkeit mit einem Cancroid eine ganz frappante wird. Diese in die Tiefe wuchernden Zellenzüge und Zellennester haben überall eine scharfe Begrenzung im Bindegewebe, nach der Tiefe zu durch eine mächtige kleinzellige Infiltration, die in ein in Längszügen angeordnetes Bindegewebe mit welligen elastischen Fasern übergeht. Ausserdem finden sich noch kleinzellige Infiltrationen von rundlicher Anordnung. In dem tieferen kleinzellig infiltrirten Bindegewebe finden sich zahlreiche, zweifellos neugebildete Gefässe. Die Untersuchung der pilzförmigen Wuchungen zeigte in dem einen Falle, dass den Hauptttheil derselben eine massenhafte kleinzellige Infiltration und eine sehr starke Neubildung von Bindgewebe bildeten, während das Epithel nur mässig gewuchert war, meistens in 4—6fachen Schichten auftrat. Ausserdem fanden sich drüsenartige Einstülpungen von der Epitheloberfläche bis tief ins Gewebe hinein, auf deren Grund sich zuweilen wieder massenhafte Epithelwucherungen fanden. An manchen Präparaten strahlten auch massive Epithelzapfen von der Oberfläche nach der Tiefe zu aus. In zwei anderen Fällen war die Epithelwucherung viel mächtiger, es fanden sich ausser den drüsenähnlichen Einbuchtungen Kolben und Zapfen von Epithelien durch die ganze Dicke des Schnittes und auch vereinzelte abgesprengte Zellnester. Ebenso verschieden ist der Gefässreichthum, der in den beiden letzten Fällen ein ausserordentlich grosser war, während im ersterwähnten Gefässe fast ganz zu fehlen schienen. Färbung auf Glycogen mittelst Jod-Jodkaliumlösung ergab in den pilzförmigen Wucherungen des Oberlids eine stärkere Braunfärbung namentlich der oberflächlichen Epithelien. — Einen eigenthümlichen Befund sowohl in Schnitten vom Limbus als auch besonders der Lidwucherung bildeten sehr grosse, die sämmtlichen vorkommenden Zellen an Grösse übertreffende, durch ihre starke Tinctionskraft ausgezeichnete Gebilde, die ausschliesslich im Bindegewebe, zahlreich durch dasselbe zerstreut, vorkamen. Ihre Form ist bald eine rundliche, ovale, spindelförmige, bald sind sie sternförmig und mit längeren Ausläufern versehen. Verf. glaubt dieselben als Mastzellen ansprechen zu dürfen.

Das Ergebniss der sehr sorgfältig ausgeführten bacteriologischen Untersuchung war ein negatives. Zum Schluss bespricht Verf. noch Diagnose, Prognose und Therapie der Erkrankung. Simon.

3) **Ueber die Beziehungen des Sehorgans zu den allgemeinen Erkrankungen des Organismus**, von Prof. Dr. H. Sattler. (Med. Wandervorträge. 1889. Heft 7. April.)

Verf. bespricht zunächst die Erscheinungen bei allgemeiner Anämie und Chlorose. Dieselben zeigen zuweilen Pulsation der Netzhautarterien, selten eine Verminderung der Gefässfüllung, welche sich dagegen, oft in Verbindung mit Amblyopie und Gesichtsfeldeinschränkung, nach starken Blutungen einstellt. Bei perniciöser Anämie gehören starke Blässe und leichte Trübung des Augenhintergrundes mit zahlreichen Blutungen zu den gewöhnlichen Befunden. Bei höheren Graden der venösen Stauung, wie nach langjährigem Emphysem, Mitralinsufficienz u. s. w. sind die Netzhautvenen erweitert, geschlängelt, der Reflexstreifen an denselben breiter, die Farbe des Blutes dunkler. Insufficienz der Aorta hat oft Netzhautarterienpuls zur Folge. Ausgebreitete Erkrankung des Gefässsystems zeigt als erstes Symptom oft multiple Netzhautblutungen, in vielen Fällen der Vorbote einer Apoplexia cerebri. Embolie der Art. centralis retinae kommt bei Endocarditis, Klappenfehlern, Aneurysmen, Arteriosclerose vor. — Nierenerkrankungen haben die bekannten Netzhautveränderungen zur Folge, deren Prognose eine sehr schlechte ist — der Exitus tritt gewöhnlich $1^1/_2$ bis 2 Jahre nach Auftreten derselben ein — im Gegensatz zu den ähnlichen Veränderungen bei Diabetes mellitus, deren Prognose durchaus nicht so ungünstig ist. Letztere Erkrankung hat in mehr als 4% Linsentrübungen zur Folge. Wenn auch unter dem Schutze der Antiseptik die Operation der diabetischen Cataract nicht ungünstige Heilungsbedingungen darbietet, so compliciren doch Iritis und Iridocyclitis verhältnissmässig oft die Heilung. Accommodationsbeschränkung wie Abducens- und Oculomotoriuslähmung sind relativ häufig, seltener Amblyopie und Sehnervenatrophie.

Retinochorioiditis septica giebt bei der Differentialdiagnose zwischen Ileotyphus und Septicopyämie den Ausschlag. — Unter den sehr wichtigen Störungen des Sehorgans in Beziehung zu Erkrankungen des Centralnervensystems wird zunächst die Stauungspapille erwähnt, die sich bei Hirntumoren, Gummata, Tuberkeln und Entozoen des Gehirns, zuweilen bei chronischer Encephalitis und chronischem Hydrocephalus internus findet, seltener bei Hirnabscessen, nur ausnahmsweise bei Hirnblutungen und embolischen Processen. Röthung der Papille, Ausdehnung und Schlängelung der Venen, aber nur mässige Schwellung der Papille kommt bei Meningitis, besonders tuberculöser Basilarmeningitis zur Beobachtung. Einseitige Papillitis lässt auf Periostitis oder Neoplasma der Orbita oder des Canalis opticus schliessen. Die Stauungspapille erklärt Verf. durch einen entzündlichen Process an der Papille. Chronischer Hydrocephalus, chronische, meningitische Processe an der Basis, Tumoren, Tabes, progressive Paralyse, multiple Sclerose haben nicht selten Sehnervenatrophie zur Folge, oft als erstes Symptom der beginnenden Erkrankung. Homonyme Hemianopsie wird durch Unterbrechung der Leitung im Tractus opticus, im Pulvinar, in der Markstrahlung oder durch eine Zerstörung im corticalen Sehcentrum der entgegengesetzten Seite bedingt.

Augenmuskellähmungen kommen bei Tabes, Bulbärparalyse, progressiver Paralyse, Herdsclerose, auch als selbständige Nuclearlähmung, nach Diphteritis oder als periodische Lähmungen vor, ferner bei Hirntumoren, sei es in Folge der Durchwachsung eines Nervenstammes, sei es durch Abplattung eines solchen an der Basis in Folge von directem oder indirectem Druck. Associirte Lähmungen zeigen sich bei einem Herd am Boden des vierten Ventrikels in der Gegend des Abducenskernes, von dem sich dort ein Bündel abzweigt und den Faserbündeln

der medialen Oculomotoriuswurzeln beigesellt. Déviation conjugée: Wendung beider Augen nach der der Lähmung entgegengesetzten Seite hin kommt bei Hemiplegie vor, wenn die Lähmungsursache im Grosshirn gelegen ist jenseits der Coordinatscentren und der Centren für die associirten Augenbewegungen; bestehen dagegen motorische Reizerscheinungen, so sind Augen und Kopf nach der vom Krampfe befallenen Seite gewendet. Liegt der Herd aber nicht im Grosshirn, sondern im Mesocephalon (Tuber cinereum bis zur Medulla oblongata), so ist das Verhältniss der Richtung umgekehrt. Zum Schluss erwähnt Verf. die Keratitis neuroparalytica. Simon.

4) **Ueber Augenverletzungen,** von Prof. H. Sattler. (Prager med. Wochenschr. 1890. Nr. 1.)

Nicht das ganze weite Gebiet der Augenverletzungen handelt Verf. in seinem Vortrage ab; nur die durch stumpfe Gewalt entstandenen, die Contusionen des Bulbus durch Stoss, Schlag u. s. w. zieht er in den Kreis seiner Erörterungen. Einen wesentlichen Unterschied macht er bei diesen, ob der Stoss zu einer Continuitätstrennung der Sclera geführt hat oder nicht. Der Augapfel, der von so gut wie incompressiblen flüssigen Medien erfüllt und von einer nur bis zu einem gewissen Grade dehnbaren elastischen Kapsel umschlossen ist, wird bei einem Stoss von vorn, je nach der Richtung desselben nach rückwärts oder rück- und seitwärts ausweichen; da dem natürlich bald eine Grenze gesetzt ist, so wird der Bulbus an der Stelle der Einwirkung eine leichte Abplattung erleiden. Die unter eine höhere Spannung versetzten umhüllenden Häute werden sich stärker ausdehnen und zwar in der auf die Stossrichtung senkrechten Ebene, da einer Ausdehnung in entgegengesetzter Richtung durch das Zurückweichen des Bulbus gegen das Orbitalfettgewebe ein Hinderniss entgegensteht. Da nun die anatomischen Verhältnisse einer Erweiterung der Corneoscleralgrenze einen gewissen Widerstand entgegensetzen, ausserdem nach vorn die Lederhaut völlig ungestützt zu Tage liegt, hier auch ihre Faserbündel in den tieferen Schichten vorwiegend aequatorial verlaufen, so findet die Ruptur meist wenig Millimeter vom Hornhautrande entfernt concentrisch zu diesem statt, fast ausnahmslos nach oben oder oben innen, da der Stoss gewöhnlich eine etwas nach aussen und unten gelegene Stelle der Bulbusoberfläche trifft. — Führte die Contusion nicht zur Berstung des Auges, so kann eine Iridodialysis eintreten, für deren Zustandekommen Verf. folgende Momente anführt. „In Folge der durch den Stoss erzeugten Formveränderung der Bulbuswandung wird der kreisförmige Ansatz der Iris am Ciliarkörper sowie die Ursprungsstelle der Zonula Zinnii eine momentane Erweiterung erfahren. Dazu kommt noch, dass, indem die Hornhaut etwas abgeplattet und somit Kammerwasser verdrängt wird, dieses letztere nach der Stelle hin ausweichen wird, wo es den geringsten Widerstand findet; und das ist offenbar da, wo die Iris brückenförmig zwischen vorderer und hinterer Kammer ausgespannt ist. Es wird also die Iris an ihrer Peripherie, welche gleichzeitig eine Erweiterung erleidet, nach rückwärts gegen die Zonula angedrängt und blindsackförmig ausgebuchtet. Ziehen wir endlich noch in Betracht, dass der Sphinkter iridis im Momente des Stosses reflectorisch sich zusammenzieht und so der Erweiterung und Ausbuchtung der Irisperipherie entgegenwirkt, so werden wir verstehen, wie es zu einer partiellen Abreissung der Iris an ihrer Ciliarinsertion oder zu einer Zerreissung der Zonula oder beider zugleich in Folge der Einwirkung einer stumpfen Gewalt kommen kann.“ Die Iridodialyse kann zu monocularem Doppelsehen führen. — Ein partielle Zerreissung der Zonula führt zur Verschiebung der Linse in der der Rissstelle entgegengesetzten Rich-

tung und zu einer Drehung derselben um einen aequatorialen Durchmesser. Ist das Aufhängeband der Linse ganz oder fast ganz abgerissen, so verschwindet dieselbe völlig aus dem Pupillargebiet. In jedem Falle tritt eine beträchtliche Functionsstörung ein. Schon eine ganz partielle Zerreissung wird in Folge der Erschlaffung des Ciliarmuskels einen myopischen Astigmatismus in dem betreffenden Meridian zur Folge haben. Bei ausgedehnteren Zerreissungen, wie sie zum Zustandekommen einer Subluxation nöthig sind, wird das Auge nicht nur in Folge völliger Entspannung der Linsenkapsel hochgradig myopisch, sondern es tritt auch durch die Schiefstellung der Linse „traumatischer Astigmatismus" ein; ausserdem macht sich die prismatische Wirkung der Randtheile der Linse geltend. Dennoch klagen die Patienten nur selten spontan über Doppelsehen. Beide Bilder werden in Zerstreuungskreisen entworfen; die durch die Linse gehenden Strahlen werden vor, die durch den aphakischen Theil der Pupille gehenden hinter der Netzhaut vereinigt; sollen beide Bilder zur Wahrnehmung gelangen, so muss das Object in einer solchen Entfernung sich befinden, dass jene annähernd gleich deutlich, bezw. undeutlich erscheinen. Bei completer Luxation der Linse verhält sich das Auge wie ein aphakisches. Bei gerichtsärztlicher Untersuchung eines solchen Falles ist es wichtig, ob schon vorher eine congenitale geringe Luxation der Linse bestand, wobei die Erfahrungsthatsache zu berücksichtigen ist, dass diese sich stets doppelseitig findet. Bisweilen luxirt die Linse bei einem das Auge von vornher treffenden Stoss oder Schlag nicht in den Glaskörper, sondern durch die Pupille hindurch in die vordere Kammer. Für diesen merkwürdigen Vorgang giebt S. folgende Erklärung. „Wenn der Stoss von vornher erfolgt und eine mehr oder weniger ausgesprochene Abplattung der Hornhaut eintritt, so wird der Kreis des Irisansatzes am Ciliarkörper erweitert und gleichzeitig die periphere Iriszone bindsackförmig rings um den Linsenaequator gegen die Zonula nach hinten gedrängt. Dadurch wird einerseits die Pupille mechanisch erweitert, andererseits wird die Linse als specifisch schwerster Körper im Auge vermöge ihres Beharrungsvermögens eine Tendenz zum Vorrücken bekommen. Wird nun durch den früher erwähnten Vorgang die Zonula ganz oder theilweise zerrissen, so kann die Linse durch die erweiterte Pupille ganz oder theilweise nach vorn schlüpfen in die vordere Kammer oder schräg auf den Pupillarrand zu reiten kommen. Wahrscheinlich kommen bei der zu diesem Vorgange nothwendigen starken Pupillenerweiterung radiäre Einrisse im Sphincter iridis wesentlich mit in Frage." Diese Sphincterreinrisse kommen auch für sich allein vor, wenn auch ungleich seltener, als die Irisabreissungen am Ciliarkörper. Sie kommen wohl in der Weise zu Stande, dass sich der Sphincter reflectorisch stark contrahirt und noch in der Contraction verharrt, während die Erweiterung der peripheren Iriszone erfolgt. Warum einmal Abreissungen der Iris an ihrer Ciliarinsertion, ein anderes Mal Einrisse am Sphincter erfolgen, darüber lassen sich nur Vermuthungen aussprechen. — Eine — ungleichmässige — Erweiterung der Pupille zeigt sich bisweilen auch ohne Sphincterrisse. Es handelt sich um eine partielle Iridoplegia traumatica, mit der eine Parese des Ciliarmuskels verbunden sein kann. Ist diese partiell, so entsteht „traumatischer Astigmatismus". — Linsentrübungen durch blosse Contusion des Bulbus sind selten und können die Folge einer Berstung der vorderen Linsenkapsel sein, doch auch ohne eine solche vorkommen. In letzterem Falle erfolgt bisweilen eine Rückbildung der Trübung, häufiger aber breitet sie sich weiter aus und erfordert dann die operative Entfernung der Linse.

Von Folgezuständen im hinteren Augenabschnitte sind besonders Blutungen in den Glaskörper und Aderhautrupturen zu nennen. Die ungefähr halbmond-

förmige Gestalt der letzteren, die fast stets an der temporalen Seite des Sehnerven liegt, erklärt Verf. mit Völkers durch die Wirkung einer im Momente des Stosses erfolgenden starken Contraction des Ciliarmuskels. Dem Zuge folgt nur der temporale Rand des Risses; der letztere wird daher erweitert und der äussere Rand stärker gekrümmt als der innere. Sehr selten zerreisst die Aderhaut in der Nähe der Ciliarkörpergegend, wobei die Netzhaut stets gleichzeitig zerreisst, was sonst zu den seltenen Ausnahmen gehört. Als weitere Folge einer Contusion tritt, besonders bei dazu disponirten Individuen, „traumatische Netzhautablösung" auf. Bei höhergradigen Myopen genügt bisweilen schon eine ganz geringfügige Stosswirkung dazu. In den späteren Stadien kann eine Ablatio retinae auch bei reichlichen Blutungen in den Glaskörper in Folge der Schrumpfung desselben zu Stande kommen. Alle bisher angeführten Folgezustände der Einwirkung einer stumpfen Gewalt, denen sich noch die Commotio retinae anschliesst, haben mit einander gemeinsam, dass sich die entzündliche Reaction, wenn sie sich überhaupt einstellt, stets innerhalb mässiger Grenzen hält und nie mit Eiterung einhergeht. Es können zwar dauernde Reizzustände des verletzten Auges, auch sympathische des anderen auftreten, die unter Umständen die Entfernung des ersteren nothwendig machen, zu einer sympathischen Ophthalmie kommt es hierbei niemals. Ganz anders liegen die Verhältnisse, wenn eine Ruptur der Sclera eingetreten ist. Hierzu muss die einwirkende Gewalt eine so beträchtliche sein, dass sie noch eine Reihe anderweitiger Verletzungen im Inneren des Auges erzeugt, Zerreissung oder Abreissung der Iris, Luxation oder meist sogar Expulsion der Linse, Blutungen u. s. w. Da nun der Infection Thür und Thor geöffnet sind — auch in den Fällen, wo die Bindehaut unzerrissen bleibt, so dass die herausgeschleuderte Linse unter ihr liegen bleibt, ist ein Schutz nicht mehr gegeben, da nur intactes Epithel diesen verleiht — hier aber die Conjunctiva blutig suffundirt, abgehoben, in ihren oberen Schichten gelockert ist —, so ist ein Erhalten des Auges die Ausnahme. Meistens kommt es zu Schrumpfung des Glaskörpers, Abhebung der Netzhaut und Atrophie des Bulbus in Folge einer acuten oder öfters schleichenden Entzündung, der die Fähigkeit zukommt, sich entlang den Lymphbahnen des Sehnerven auf das andere Auge fortzupflanzen. Therapeutisch ist zunächst ein streng antiseptisches Vorgehen angezeigt, dann eine genaue Ueberwachung des anderen Auges, um beim ersten Anzeichen einer sympathischen Ophthalmie sofort die Enucleation auszuführen. Simon.

---

5) Ueber Sehstörungen durch Gehirngeschwulst, von Prof. Dr. J. Hirschberg. (Neurol. Centralbl. 1891. Nr. 15.)

Wachsende Hirngeschwülste bedingen Veränderungen am Sehorgan, frühzeitig und regelmässig. Die Bedeutung der doppelseitigen Stauungspapille ist seit einem Menschenalter bekannt. Es ist dies wohl das sicherste Zeichen einer zunehmenden Geschwulst im Schädelinnern, und eines der ersten. Diese Stauungspapille entsteht vor der Sehstörung und ist in ihrem Anfang nicht etwa blos ausnahmsweise, sondern regelmässig mit gutem Sehvermögen verbunden. Erst nach Wochen oder Monaten,[1] wenn nicht mehr die von Flüssig-

---

[1] Bei einem 25jährigen, der wegen stechender Empfindung an den Lidern kam, entdeckte ich doppelseitige Stauungspapille von 0,6 mm Hervorragung, 9. XI. 1889. S gut (1/2 bis 1/3), Gesichtsfeld gut. Zeichen von Hirndruck, keine Herderscheinungen. Auflösende Mittel vergeblich. Noch nach 7 Monaten (20. VI. 1890) war S befriedigend, wiewohl geringer (rechts 1/3, links 1/6), Gesichtsfeld gut, Stauungspapille. — Starb am 7. X. 1890 auf der Abtheilung des Herrn G. R. Leyden, nachdem

keit durchtränkte Schwellung des Sehnervenkopfes besteht, sondern bindegewebige Schrumpfung desselben eingeleitet wird, dann beginnt die Sehkraft zu sinken und sinkt immer weiter, bis zur Stockblindheit, — falls nicht schon vor der Erblindung der Tod eintritt.

Sehstörung bei Hirngeschwulst entsteht recht häufig[1] vor den ummit dem Hirndruck und der doppelseitigen Stauungspapille ein wesentliches Zeichen der Grundkrankheit.

Drei ganz verschiedene Arten von Sehstörung werden durch Hirngeschwulst bedingt, und zwar gelegentlich alle drei an einem und demselben Kranken, und sogar gleichzeitig.

I. Die erste, die anfallsweise auftretende und rasch vorübergehende Erblindung, oder wie die Aerzte es lieber hören (nach H. Jackson), die epileptische Amaurose, ist weit häufiger, als man glaubt, nach meinen Erfahrungen eine ziemlich regelmässige Begleiterin der Hirngeschwulst; nur gehört einige Sorgfalt dazu, die flüchtige Erscheinung festzustellen. Bei einem Menschen, der noch feinste Schrift liest und ein ganz gutes Gesichtsfeld besitzt, tritt plötzlich Stockblindheit ein, ohne anderweitige Störungen; sie dauert eine bis zwei Minuten oder weniger; sie wiederholt sich 6—8mal am Tage oder weit häufiger. Man bezieht diese Anfälle auf vorübergehende Anschwellungen oder Anschoppungen der Geschwulst, wodurch zeitweise eine Verstärkung des Hirndrucks und, wegen der unnachgiebigen Schädelkapsel, Blutleere der Sehcentren bewirkt werde.[2] Mitunter ist diese vorübergehende Erblindung ausserordentlich quälend für den Kranken durch Häufigkeit der Anfälle; sie wiederholt sich den ganzen Tag hindurch fortwährend; das Gesichtsfeld schrumpft rasch zusammen, bis auf einen Punkt, und schwindet ganz, um gleich danach wieder sich zu erweitern: wie wenn die undurchsichtigen Fensterläden eines Zimmers fortwährend auf- und zuklappen. Eine andere Abweichung von der gewöhnlichen Form ist die längere Dauer des Anfalls, der über $^1/_2$ Stunde und selbst über mehrere Stunden sich hinzieht.

II. Von den dauernden Sehstörungen bei Hirngeschwulst muss man zwei Arten unterscheiden. Erstens solche, die in der Gehirnmasse bedingt werden: diese sind an einen bestimmten, wenngleich nicht eng begrenzten Sitz der Geschwulst gebunden. Zweitens solche, die im Auge entstehen: diese kommen bei jedem Sitz der Hirngeschwulst vor, da sie nur der vor der Neubildung erregten, in den Scheidencanal des Sehnerven eindringenden Lymphstauung ihren Ursprung verdanken.

Die cerebrale Störung der Sehsinnsubstanz bewirkt Halbblindheit beider Augen; die intraoculare hingegen Schwachsichtigkeit bis zur Vollblindheit eines Auges, oder beider, wenn eben, wie hier, beide Augen befallen waren.

1. Zerstörung des einen der beiden Centralorgane für das Sehen im Hinterhauptlappen, sei es des rechten, sei es des linken, oder der daraus hervor-

---

schriebenen Lähmungen, den örtlichen Ausfallserscheinungen, und bildet zusammen er in den letzten Tagen Delirien ohne Lähmung gezeigt. Eine Localisation der Geschwulst schien unmöglich. Die Section (Dr. Langerhans) enthüllte ein grosses Gliosarcom der ersten und zweiten Windung des linken Schläfenlappens, tief hineindringend bis zum Thalamus. Sehnerven ampullenförmig.

[1] Vgl. Centralbl. f. Augenhlkde. 1886. August.

[2] Vielleicht wird sie aber am Auge erzeugt! — Damit übereinstimmend entstehen Anfälle von einseitiger, vorübergehender Erblindung, wenn in einem Augapfel, bei noch genügender Sehkraft desselben, innerhalb der unnachgiebigen Hülle eine wachsende Geschwulst vorhanden ist.

gehenden sogenannten Sehstrahlungen oder des aus der Hirnmasse freiwerdenden Sehstranges macht gleichnamige Halbblindheit für beide Augen, d. h. Ausfall der mit der Herdseite nicht gleichnamigen Hälfte des übersehbaren Raumes. Aber diese Halbblindheit kann eine theilweise sein, wenn eben nur ein Theil der Sehsubstanz der einen Hirnhälfte ausfällt.

Es ist nicht immer so leicht, bei diesen Kranken, welche zwischen Aufregung und Erschlaffung hin- und herschwanken, eine theilweise Halbblindheit durch Aufzeichnung der Gesichtsfelder gewissermassen rein herauszuschälen. Weit leichter ist die Aufzeichnung einer vollständigen Halbblindheit. Natürlich kann nachträgliche Zerstörung auch des zweiten Sehcentrum durch doppelte Halbblindheit zur vollständigen Hirn-Blindheit führen. Doch tritt dies bei den eigentlichen Hirngeschwülsten nicht so leicht ein. Erstlich kommt es früher zum tödtlichen Ausgang, ehe die Geschwulst von der einen Seite des Grosshirns zur anderen herübergewachsen ist. Zweitens haben vorher schon die im Augeninnern bedingten Sehstörungen eingegriffen und das Bild verändert, bis zur Unkenntlichkeit.

Anders liegt die Sache bei den Geschwülsten am vorderen oder hinteren Chiasmawinkel. Diese bedingen zunächst die Scheuklappenkrankheit, d. h. gekreuzte Schläfen-Halbblindheit; dann vollständige Lähmung des einen und schliesslich des anderen Sehnerven, also Stockblindheit. Diese Geschwülste sitzen eben da, wo alle Sehfasern in den engsten Raum zusammengedrängt sind.

2. Der im Augeninnern bedingten Sehstörungen giebt es drei ganz verschiedene Unterarten.

a) Zuerst kommt die Vergrösserung des blinden Flecks in Betracht. Von dieser merken die Kranken gar nichts. Der blinde Fleck des gesunden Auges ist die Projection des Sehnerveneintritts in das Gesichtsfeld. Wird durch die Stauungspapille der Sehnerveneintritt verbreitert, so bedeckt und beschattet derselbe den umgebenden ringförmigen Streifen der Netzhaut. Ich lasse unentschieden, ob dabei Stäbchen und Zapfen in diesem Netzhautring verändert werden. Jedenfalls ist bedeutende Vergrösserung des blinden Flecks bei Stauungspapille schon zu einer Zeit vorhanden, wo die centrale Sehschärfe und die Ausdehnung des Gesichtsfeldes noch völlig normal erscheinen, wo also Leitungsunterbrechung in den Sehnervenfasern der Netzhaut noch nicht nachweisbar ist.

b) Das zweite, auch der Zeit nach, ist die Gesichtsfeldbeschränkung. Wenigstens kommt sie früher, als stärkere Herabsetzung der centralen Sehschärfe. Bei genauer Prüfung frischer Fälle findet man gelegentlich, dass Gesichtsfeldbeschränkung nach einer Hauptrichtung, auf einem Auge, ganz plötzlich eintritt. Gewöhnlich wird Druck auf ein bestimmtes Bündel der Sehnervenfasern angeschuldigt. Aber die Nerven vertragen stärkeren Druck; empfindlich sind sie gegen das Abschneiden der Blutzufuhr. Jeder Ast der Netzhautschlagader ist eine Endarterie.

Im weiteren Verlauf wird das Gesichtsfeld von allen Seiten her eingeengt, mitunter in ziemlich unregelmässiger Weise.

c) Die Herabsetzung der centralen Sehschärfe endlich entsteht auf zweifache Art.

α) Einmal bilden sich, vom Rande der Stauungspapille ausgehend, anatomische Veränderungen der Netzhautmitte, kleine Blutungen, helle Herde, eine zarte Sternfigur, selbst eine mikroskopische Abhebung (Fältelung) der Netzhaut.[1] Diese Sehstörungen pflegen mässigen Grades zu sein.

[1] Centralbl. f. Augenhlkde. 1890. November.

3) Sodann können die zur Netzhautmitte gehenden Nervenfasern unterbrochen werden, sei es unmittelbar, sei es mittelbar durch Verlegung der zum gelben Fleck gehenden Arterienästchen. Hierbei ist die Sehstörung stärker, weil der beste Theil des Gesichtsfeldes ganz ausfällt, so dass man eigentlich gar nicht mehr von centraler Sehschärfe reden kann.

Schreitet die Grundkrankheit fort, so sinkt das Sehen in betrübender Weise; mit dem Formensinn verliert sich der Farbensinn, während der Lichtsinn länger erhalten bleibt; es kommt zur vollständigen Erblindung und danach noch zu beängstigenden Gesichts-Hallucinationen, falls nicht eben, wie gesagt, der Tod vorher das Leiden abkürzt. Ueber die vorgerückteren Stufen der Sehstörung will ich nicht sprechen, da sie wenig Anhaltspunkte für die Diagnose geben, und weil dann auch meistens schon andere Nervenlähmungen in den Vordergrund getreten sind.

Jede ärztliche Mittheilung sollte irgend eine, wenn auch entfernte Beziehung zum Heilen haben. Natürlich sind Hirngeschwülste sehr schlimme Krankheiten.

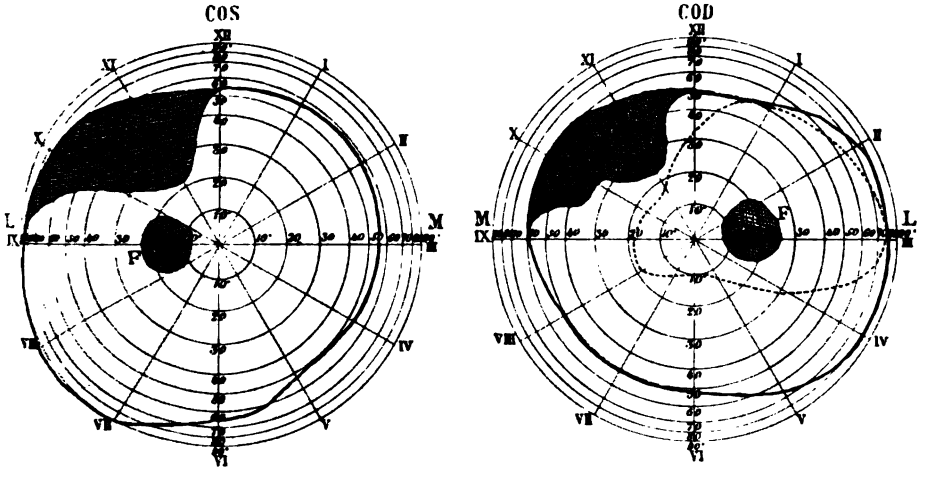

Fig. 1. C. O. D. = Gesichtsfeld des rechten Auges. C. O. S. = Gesichtsfeld des linken Auges. —— Grenze des Gesichtsfeldes am 25. VI. 1891. H, H Halbblindheits-Ausfall. F, F Erweiterung des blinden Flecks. ------ Grenze des rechten Gesichtsfeldes am 9. VII. 1891, nachdem die untere Gesichtshälfte ausgefallen.

Die Hirnchirurgie ist ja erst im Entstehen. Sarcomatöse, gliomatöse, tuberculöse Geschwülste des Gehirns können wir durch Behandlung nicht heilen. Bei gummösen sieht man recht erfreuliche und auch andauernde Erfolge. Uebrigens sind gar nicht so selten solche, hauptsächlich durch die Zeichen am Sehorgan, namentlich durch die doppelseitige Stauungspapille, erkennbare Hirngeschwülste, bei denen die gummöse Natur ganz und gar nicht zu beweisen ist, die aber doch unter kräftiger Quecksilber-Einwirkung so weit ausheilen, dass alle Erscheinungen von Hirndruck, die so lange bestanden hatten, vollständig wieder schwinden und nach Jahren gar nichts weiter zurückbleibt, als die Folgen der Stauungspapille.

Zwei Fälle mögen das Gesagte kurz erläutern.

A. Der erste Fall zeigt alle die beschriebenen Arten von Sehstörung und noch fast keine Ausfallserscheinung von Seiten des Nervensystems.

Die 35jährige Frau K. kam zuerst am 11. VI. 1891. Vor einem halben

Jahre stellten sich Kopfschmerzen ein, mit Schwindel und Erbrechen. Seit acht Tagen ist der Kopfschmerz geringer, aber Sehstörung eingetreten. Diese ist mässig, die centrale Sehschärfe $^1/_2$—$^1/_3$; die Frau liest noch feinste Schrift mit jedem Auge. Das Gesichtsfeld ist gut, aber mit zwei Abweichungen behaftet: 1. Der blinde Fleck ist beiderseits verbreitert. 2. Es fehlt beiderseits das äusserste Drittel des linken oberen Quadranten. [Unvollständige linksseitige Halbblindheit; d. h. in der Sprache der Aerzte Hemianopsia (?) homonyma sinistra partialis absoluta.] Dazu Anfälle von vorübergehender Erblindung.

Der Augenspiegel zeigt beiderseits Stauungspapille von derjenigen Form, wie wir sie bei Hirngeschwülsten sehen, die Hervorragung beträgt 1—1,2 mm. Die Papille ist verbreitert, auf röthlichem Grund; radiär zart-weiss gestreift, mit feinen Capillar-Erweiterungen und Blutpunkten; die Arterien eng, die Venen gestaut, geschlängelt, am Rande des Hügels theilweise verdeckt; die Grenze der Papille wie ausgefasert, an der Grenze und in dem unmittelbar daran stossenden Gürtel der Netzhaut zahlreiche kleine Blutungen.

Die letzteren wie die Schwellung nehmen unter der Beobachtung zu. Sonst ist von Ausfallserscheinungen im Nervensystem wenig nachzuweisen.

Patientin giebt an, die rechte Gesichtshälfte sei oft wie todt, sie klagt in fast hysterischer Weise über ungewöhnliche Geruchs- und Geschmacksempfindung. Aber Lähmung eines Nerven ist nicht vorhanden, die Reflexe sind auch normal. Ebenso die inneren Organe und der Urin. — Auflösende Mittel. —

Am 25. VI. 1891 klagt sie, dass sie sechs Tage lang bis zum Wahnsinnigwerden an Kopfschmerz gelitten, Morphin nur geringe Erleichterung gewährt habe, und dass mit dem Aufhören des Kopfschmerzes die Augen schlechter geworden seien. Richtig, die Gesichtsfeldbeschränkung der Halbblindheit hat etwas zugenommen, die Sehschärfe des rechten Auges ist auf $^1/_5$ gesunken. Die Stauungspapillen ragen etwas mehr hervor, die Blutungen sind vermehrt.

Am 9. VII. 1891 ist noch dazu, ohne dass die Kranke es gemerkt hat, Ausfall der unteren Hälfte des Gesichtsfeldes vom rechten Auge eingetreten. Wer jetzt zum ersten Mal die Gesichtsfelder aufnimmt, kann den Charakter der Halbblindheit nicht mehr nachweisen.

Durch das Hinzutreten der im Auge bedingten Sehstörung ist die Symmetrie der im Hirn verursachten Gesichtsfeldausfälle aufgehoben.

Die Geschwulst dürfte wohl nicht allzufern von der Oberfläche des rechten Hinterhauptlappens belegen sein. — Befinden besser. Vorübergehende Erblindung alle 30 Minuten, für eine Minute. Im August erblindete das rechte Auge vollständig. — Am 3. IX. 1891: L. S = $^1/_2$; Gesichtsfeld auch von innen-unten beschränkt bis auf 25°.

B. Der 14jährige R. P. erkrankte anfangs Februar mit Erbrechen, heftigem Kopfschmerz, Schwindel, aber ohne Bewusstlosigkeit. Diese Anfälle kamen regellos, in der Zwischenzeit war der Knabe gesund und sogar heiter. Fieber war nicht vorhanden. Zur Zeit, als mein Freund Mendel den Knaben zur Augenspiegeluntersuchung sandte, am 4. IV. 1891, traten die Anfälle fast täglich auf.

Intelligenz, Empfindung, Bewegung, Reflexe normal. Einziges Nervensymptom eine geringe Erweiterung der rechten Pupille; beide reagiren aber normal.

Der Augenspiegel zeigt Stauungspapille beiderseits, von der Form wie bei Hirngeschwulst, etwa um 1 mm hervorragend. Die erste Sehprüfung ergab normale Sehschärfe und normales Gesichtsfeld. Nur die Anfälle rasch vorübergehender Erblindung hatte auch dieser Kranke zu beklagen. Er bekam auflösende Mittel.

Auf dem zweiten Gesichtsfelde vom 28. IV. 1891 ist schon die Verbreiterung des blinden Flecks angedeutet. Ein frischer Kranz von Blutungen umgiebt den Rand der Stauungspapille.

Auf dem dritten Gesichtsfelde vom 14. V. 1891 ist die Verbreiterung des blinden Flecks sehr ausgeprägt.

Bei der vierten Prüfung am 6. VII. 1891 ist die centrale Sehschärfe gesunken (rechts auf $^1/_3$, links auf $^1/_6$), und das Gesichtsfeld sehr stark eingeengt, besonders auf dem rechten Auge, dessen Sehschärfe die bessere ist. Dies hatte die Mutter bemerkt; sie sagte, dass er ferne Gegenstände gut, nahe schlecht sehe. Man könnte zunächst annehmen, dass diese Klage sich auf Accommodationsschwäche beziehe, die ja, nebst Auswärtsschielen, in der That vorhanden ist. In Wirklichkeit aber hängt sie von der starken concentrischen

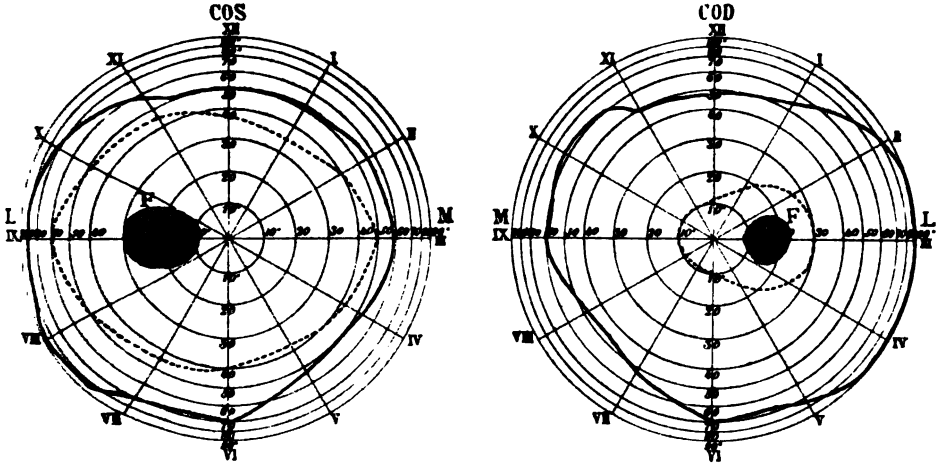

Fig. 2. —— Grenze des Gesichtsfeldes vom 14. V. 1891. ····· Grenze des Gesichtsfeldes vom 6. VII. 1891.

Gesichtsfeldbeschränkung des besseren Auges ab. Das Bild eines ferneren Gegenstandes fällt noch ganz hinein in das verengte Gesichtsfeld oder, was dasselbe ist, in den lichtempfindlichen Theil der Netzhaut; er wird deshalb gut erkannt: rückt derselbe Gegenstand näher, so überragt sein Bild schon die Grenzen des engen Gesichtsfeldes.

Uebrigens war die Prüfung sehr schwer bei dem aus Unruhe und Mattigkeit gemischten Zustand des Kranken und bei den häufigen Anfällen kurz dauernder Erblindung. Er hat jetzt heftigen Kopfschmerz, allgemeine Ueberempfindlichkeit am ganzen Körper, auch am ganzen Schädel, aber keinen besonderen Druck- oder Klopfpunkt. Die Beine sind schwach, er stolpert und fällt viel, zeigt aber keine eigentliche Ataxie. Das Gehör ist erschwert. Das Kniezucken fehlt jetzt.

Es dürfte wohl eine Geschwulst im Kleinhirn vorliegen.

Die Stauungspapille ist sehr ausgeprägt; aber schon jene Bindegewebsbildung vorhanden, welche die stärkere Sehstörung einleitet. Die Hervorragung beträgt $1^1/_2$ mm. Der Sehnerveneintritt ist auch erheblich verbreitert. Die Venen sind stark gestaut, tauchen am Rande des Sehnervenhügels in die Substanz ein und bleiben gestaut bis zur äussersten Peripherie. Kleine Blutungen sieht

man an den convexen Bögen der Venen, da wo sie wieder auftauchen, und auch am Rande der Papille zwischen je 2 Venen. Die Arterien sind eng. Die Oberfläche der Stauungspapille ist deutlich hell gestreift und punktirt. Auch in geringer Entfernung vom ausgefaserten Rande der Stauungspapille sind in der Netzhaut kleine helle Trübungsherde vorhanden, die an die Venen sich anschliessen. —

20. VII. 1891 fast vollständige Amaurose.

Journal-Uebersicht.

I. v. Graefe's Archiv für Ophthalmologie. XXXVII. 1. (Schluss.)

5) **Ueber das Sarcom des Uvealtractus,** von cand. med. G. Freudenthal in Göttingen.

Auf Leber's Anregung stellte Verf. in Anbetracht der schon von Fuchs betonten Wichtigkeit weiterer statistischer Daten die Fälle von Aderhautsarcom zusammen, welche auf der Göttinger Augenklinik in den Jahren 1874—1889 operirt wurden. Jene wenigen Fälle, wo die Operation verweigert wurde, blieben unberücksichtigt. Verf. liess es sich angelegen sein, von allen Patienten spätere Daten zu erfahren.

Verf. giebt zuerst die 24 Krankengeschichten in extenso und lässt dann eine tabellarische Zusammenstellung der wichtigsten Daten folgen. Die Verhältnissziffer der an Sarcom operirten Fälle gegenüber sämmtlichen klinisch aufgenommenen Patienten schwankte in den einzelnen Jahren zwischen $^1/_5$—$^3/_4$ %. Die grösste Differenz in den einzelnen Jahren betrug 0,53 %. Im ganzen Zeitraum wurden stationär behandelt 10,344 Kranke, wovon 24 = 0,232 % Sarcomkranke sind, wogegen Hirschberg 0,4 % fand. Von allen aufgenommenen Kranken wurden operirt 4730, sodass 0,5 % auf die Sarcombehafteten entfallen. Alles in Allem betrug die Zahl der Ambulanten 57,190; von dieser Zahl waren 0,04 % Sarcomkranke (gegen 0,05 % nach Hirschberg und 0,06 % nach Fuchs).

Nur 5 von den 24, also 20,8 % waren weibliche Patienten; Fuchs hatte 44,75 %; wieder andere Verff. fanden selbst ein Ueberwiegen des weiblichen Geschlechts.

Unter den 19 männlichen Patienten war nur ein Studirter (Pfarrer); die anderen waren grösstentheils Landwirthe.

Das Alter schwankte zwischen 28 und 69 Jahren; als Mittel stellten sich 49,4 Jahre heraus.

14 Sarcome — also 58,3 % — betrafen das linke Auge.

Von den anamnestischen Daten verdient hervorgehoben zu werden, dass Fall 3 den Beginn der Sehstörung auf dem befallenen Auge 17 Jahre zurückdatirt; das Leiden schien mit Netzhautablösung begonnen zu haben; nach fünfjährigem Bestande wurde Status glaucomatosus gefunden; Schmerzen traten aber erst nach 16jährigem Bestande des Leidens auf. In Fall 19 war Verschlechterung des Sehens 12 Jahre vor der Operation eingetreten; in Fall 7 vor 6 bis 8 Jahren, in Fall 6 vor 5 Jahren.

Auch Verf. hält an der Eintheilung in vier Stadien fest.

I. Stadium der Amblyopie oder des reizlosen Verlaufes.

II. Stadium glaucomatosum oder Entzündungsstadium.

III. Stadium fungosum oder episcleraler Knoten.

IV. Stadium generalisationis oder der inneren Organmetastasen.

6 Fälle waren nur durch secundäre Netzhautablösung oder röthliche Reflexe aus der Tiefe des Auges gekennzeichnet. Bei 7 Patienten traten die entzündlichen und Druckerscheinungen besonders hervor. Im zweiten Stadium kommen oft verhängnissvolle Verwechselungen mit Glaucom vor. In 11 Fällen kam es noch während des zweiten Stadiums oder nach vorgegangenem zweiten Stadium zur Bildung episcleraler Knoten. Vor der Operation wurden Metastasen nicht diagnosticirt. 11, also nahezu 50 %, kamen erst dann zur Operation, wo schon episclerale und orbitale Neubildungen um sich gegriffen hatten. In 3 Fällen waren auffällige Hornhauttrübung oder Geschwüre zu constatiren, in 7 vollkommene Cataracta. In 15 Fällen war T gesteigert; 8 hatten normale T, in 1 war sie sogar herabgesetzt; letzteres war der Fall in Folge hinzugetretener intraocularer Entzündung; bei 16 Patienten wurde absolute Amaurose oder nur Lichtschein für hellste Lampe gefunden. Bei 7 anderen war S. erst auf $^2/_{10}$—$^1/_{10}$ herabgesetzt; in einem Falle bestanden noch $^2/_3$.

Operation.

Die Iridectomie wird wohl nur bei grösster Vorsicht in Anwendung kommen können bei ganz umschriebenen Sarcomknoten in der Iris; denn es können leicht secundäre Knötchen übersehen werden. Gutartige Melanome der Iris sollen auch stets überwacht werden, um im Falle des Wachsthums gleich in Angriff genommen werden zu können.

Ist nur der Bulbus und ein Stück des Sehnerven ergriffen, so genügt Enucleation mit Resection des Opticus. Bestehen aber schon grössere episclerale Knoten oder ist ein erheblicher Theil des Orbitalinhalts von der Neubildung ergriffen, so muss Exenteration der Orbita vorgenommen werden — am besten mit Entfernung der Beinhaut. Selbstredend kann nur dann ein günstiger Erfolg hiervon erwartet werden, wenn nicht der Oberkiefer schon ergriffen ist.

In allen 24 Fällen zusammen wurde 6 Mal Localrecidiv in der Orbita und Umgebung beobachtet (in 25 %) und zwar im Zeitraume von 8 Tagen bis zu 10 Jahren. In 5 Fällen (20,8 %) traten Lebermetastasen auf. Aus Verf.s Aufzeichnungen geht hervor, dass dieselben auch nach frühzeitiger Operation auftreten können, wenn auch die Zahl der davon hingerafften Patienten in späteren Stadien wächst. In einem Falle trat erst nach 7,1 Jahren eine Geschwulstbildung im Abdomen auf, in einem anderen nach 3,4 — eine sehr bemerkenswerthe Erscheinung, da sonst nach Fuchs innerhalb der ersten zwei Jahre schon der tödtliche Ausgang an eingetretenen Metastasen als Norm gilt.

Ueberblickt man das Gesammtresultat, so ergiebt sich, dass im Ganzen in 10 Fällen Recidive oder Metastasen auftraten, also in 41,6 %. Von den 14 übrigen wurden 6 drei Jahre oder darüber hinaus beobachtet; diese dürften wohl mit grosser Wahrscheinlichkeit als geheilt gelten; die übrigen 8 sind noch zu frisch, um in Rechnung kommen zu können. Die Zahl der wahrscheinlich definitiv Geheilten beträgt demnach 37,5 %, eine Zahl, die mit jener Hirschberg's: 38 % sehr gut übereinstimmt, hingegen scharf contrastirt von der von Fuchs mit 6 %.

Die Prognose glaubt Verf. somit relativ günstig stellen zu dürfen; es soll immer und zwar möglichst frühzeitig operirt werden. Treten 3—4 Jahre später keine Tumorsymptome hervor, so darf die Heilung als wahrscheinlich perfect angesehen werden, wenn auch nach dem Mitgetheilten selbst ein Zeitraum von 10 Jahren keine absolute Sicherheit gewährt.

6) **Beitrag zur Kenntniss der Sarcomerkrankung der Augenhäute,** von Dr. S. Weinbaum, erstem Assistenten der Universitäts-Augenklinik zu Göttingen. Aus der ophthalmiatrischen Klinik des Herrn Prof. Schmidt-Rimpler.

Verf. theilt drei Fälle mit. Der erste betrifft ein Melanosarcom der Aderhaut, die beiden letzteren episclerale Sarcome.

Der erste Fall wurde im zweiten Stadium operirt. 13 Monate später erfolgte tödtlicher Ausgang durch Lebertumor.

Anatomisch bot der Fall mehrere Eigenthümlichkeiten. Zunächst war auffällig die Differenzirung des Tumors in zwei scharf abgegrenzte Partien, eine kleinere sehr wenig gefärbte und eine grössere äusserst dunkel pigmentirte. Ausserdem war bemerkenswerth, dass der Tumor ausser an seinem vorderen frei ins Auge ragenden Theile von einer deutlichen Hülle umgeben war, welche aus zwei Lagen bestand: aus einer meist einzelligen Schicht grosskerniger sehr dunkler Pigmentzellen, ferner aus einem Spindelzellenband in 3—4 Zellenlagen, welche letztere vielleicht schon Tumormasse sein mochten. Die Pigmentzellenschicht als Umwandlung des Pigmentepithels der Netzhaut aufzufassen, ist nach Verf. nicht zulässig; er glaubt vielmehr, diese Schicht mit der Spindelzellenschicht zusammen als eine Art Matrix der Geschwulst ansehen zu müssen. Hervorzuheben ist ausserdem das Vorkommen von Hämatoidin-Krystallen in der Geschwulst. Ausserdem verdient hervorgehoben zu werden eine eigenthümliche subepitheliale Ablagerung in der Cornea, die gewiss ähnlich wie die von Fuchs beschriebene als glaucomatöses Symptom zu deuten ist; nur handelt es sich hier um eine Abhebung von in grosser Anzahl nebeneinander befindlichen Epithelzellen; ferner war das Exsudat hier nicht klar, sondern mit weissen und rothen Blutkörperchen durchsetzt. Vielleicht ist der Befund als beginnende Keratitis bullosa zu deuten. Merkwürdig war das gute Erhaltensein der Retina in dem dem Tumor anliegenden Theil im Gegensatz zum Verhalten in dem ihm abgekehrten Antheil.

Fall II. betrifft ein erbsengrosses Melanom, nach dessen Entfernung sämmtliche Recidive und Metastasen sich als Leucosarcome darstellten; daneben von Anfang an scheinbar durchaus gutartige fleckige Pigmentirung der Bindehaut.

In Fall III. lag ursprünglich ein wohl charakterisirtes Leucosarcom (gleichfalls erbsengross) vor, secundär ein typisches Melanom.

Im ersten der beiden Fälle folgte der Entfernung des Tumors mit Versuch der Erhaltung des Augapfels ein Recidiv nach dem andern, bis endlich nach Ausrottung des Bulbus mit Adnexen tödtlicher Ausgang durch rapide multiple Sarcomatose des gesammten Körpers erfolgte. Im zweiten Falle wurde der Tumor mit Erhaltung des Bulbus entfernt; erst nach 6 Jahren Localrecidiv; die Exstirpation des secundären Tumors genügte vollkommen; Patient starb 9 Jahre später an Lungentuberculose. Die beiden Fälle bilden somit klinisch bezüglich der Prognose directe Gegensätze, wiewohl die äussere Erscheinungsform auch im zweiten Falle eine schlimme Prognose gerechtfertigt hätte.

Es gewährt somit weder das klinische Bild, noch die anatomische Untersuchung episcleraler Tumoren sichere Anhaltspunkte für die Vorhersage und scheint es somit vollkommen gerechtfertigt, die Entfernung des Tumors mit Erhaltung des Auges zu versuchen, wenn noch leidliches Sehvermögen besteht, da auch die Entfernung des gesammten Bulbus keine sichere Gewähr eines günstigen Ausgangs bietet.

7) **Beitrag zur Kenntniss des Ectropion uveae congenitum**, von Dr. Bol. Wicherkiewicz in Posen.

Verf. beschreibt an beiden Augen eines sonst gesunden Individuums mit mässiger Kurzsichtigkeit Pigmentauswüchse am Pupillarrande — die grössten bis zu 3—3,5 mm im Durchmesser —, wie sie sonst gewöhnlich nur bei Pferden beobachtet werden. Von hinteren Synechien war nicht die Rede. Manche sassen nur mit einem dünnen Stiel fest, andere aber sassen breit auf; die einen waren höckerig, uneben, andere löffelartig ausgehöhlt mit der Concavität nach vorn. Sie behinderten das Pupillenspiel nicht im Geringsten. Links waren die Auswüchse stärker entwickelt. Die Linsen zeigten ganz geringfügige, kleine Trübungen. Im Augengrund war nur das Pigment auffällig stark entwickelt. Auch links an der Sclera fanden sich Pigmenteinlagerungen, ferner auf der vorderen Irisfläche dieses Auges in ihrer oberen inneren Hälfte eine Pigmentlage von gleicher Färbung wie die Auswüchse und mit ihnen verbunden. Verf. findet Bock's Ansicht über ähnliche Fälle sehr plausibel, dass es sich auch hier um eine mangelhafte Rückbildung der Pupillarmembran handle.

8) **Keratitis ulcerosa chronica mit Uveitis und Hypopyon, wahrscheinlich bacillären Ursprungs**, von Prof. Dr. Pflüger in Bern.

Ein 14jähriger Knabe litt seit mehr als einem halben Jahre an einer höchst eigenthümlichen ulcerösen Keratitis, die immer noch in progressivem Stadium verharrte, grösstentheils auf die Lidspaltenzone beschränkt war und keinerlei Tendenz zeigte, in die Tiefe zu dringen; auffällig war ferner das schwere Mitergriffensein des Uvealtractus und Hypopyonbildung. Schon Horner hat darauf hingewiesen, dass so localisirte Keratitiden meist parasitärer Natur seien. Die antiseptische Behandlung wurde lange Zeit ohne wesentlichen Erfolg versucht; erst Behandlung mit scharfem Löffel und Galvanocauter brachten rasch dauernde Besserung. Tavel fand im Secret der Hornhautulcerationen eigenthümliche Bacillen, ziemlich kurz, in Gruppen zusammenliegend ohne gegenseitige Anordnung. Sie waren gegen das Ende zugespitzt und maassen 1,2 bis 1,5 μ in der Länge und 0,8—1,0 μ in der Breite.

Ueberimpfungen der Culturen hatten ein Schwächerwerden der neuen Culturen zur Folge, bis dieselben während 4wöchentlicher Abwesenheit ganz abstarben. Beziehungen zwischen Bacillen und Zellen waren nicht nachweisbar. Subcutane Impfungen an Meerschweinchen und Cornealimpfungen an Kaninchen gaben ein negatives Resultat. Die Bacillen erinnerten wohl an die Diphtheriebacillen, waren aber mit ihnen entschieden nicht identisch. Ob sie im gegebenen Falle eine ätiologische Rolle spielten, ist zwar nicht bewiesen, aber Verf. wahrscheinlich, da man sowohl mikroskopisch, als durch Cultur keine anderen Bacterien finden konnte, als diese dem Verf. noch nicht bekannte Art.

9) **Ueber Adenome der Carunkelgegend.** Nebst einem neuen Fall, von Dr. Otto Schirmer, Privatdocenten und poliklinischen Assistenten an der Universitäts-Augenklinik zu Königsberg.

Zu unterscheiden sind die Adenome der Carunkelgegend von jenen der Lider. Von ersteren fand Verf. nur drei unzweifelhafte Fälle: von Testelin, Prudden und Fontan. Sein Fall betraf einen 25jährigen Patienten der Göttinger Klinik. Der wesentlichste Bestandtheil der Geschwulst waren drüsige Gebilde, die mit einfachem Epithel versehen waren. Die Stützsubstanz war ziemlich reichlich vascularisirtes Bindegewebe, welches an der Grenze des Tumors ziemlich zellenreich war.

Findet sich bei einem jüngeren Individuum in der Carunkelgegend ein isolirter blassröthlicher Tumor von derber Consistenz, mit nicht ulcerirter Oberfläche, gestielt oder mit breiter Basis aufsitzend, aber auf der Sclera leicht verschiebbar, welcher langsam gewachsen ist und nur durch seine Grösse Beschwerden verursacht, so hat man an ein Adenom zu denken.

---

10) Beitrag zur Kenntniss der pathologischen Anatomie der Retinitis pigmentosa, von Dr. A. Wagenmann, Privatdocenten und erstem Assistenten der Universitäts-Augenklinik zu Heidelberg.

Anknüpfend an seine Andeutungen hinsichtlich des Wesens der Ret. pigm. gelegentlich seiner letzten Mittheilungen über Thierexperimente mit Durchschneidung von Ciliargefässen theilt Verf. den pathologisch-anatomischen Befund eines exquisiten auch im Leben wohl beobachteten Falles mit. Seine Vermuthung, dass auch bei dieser Erkrankung die Aderhaut eine Hauptrolle spielen dürfte, erhielt eine gewichtige Stütze in der Thatsache, dass er sehr beträchtliche Aderhautveränderungen fand. Der histologische Befund der Netzhaut stimmte im Ganzen und Grossen mit dem von Leber in Graefe-Sämisch skizzirten Bilde überein. Die Netzhaut war in ihrer ganzen Ausdehnung verdickt, hochgradig bindegewebig degenerirt und an vielen Stellen innig der Aderhaut anhaftend, wenn auch mit ihr nirgends durch Faseraustausch verwachsen. Sehr ausgesprochen waren die Wucherungserscheinungen am Stützgewebe. In den gebildeten Hohlräumen fand sich amorphe Eiweisssubstanz; ein ähnliches Gewebe war an Stelle der vollständig atrophirten Stäbchen- und Zapfenschicht getreten. Das Pigmentepithel zeigte die bekannten Unregelmässigkeiten. Dicht neben der Macula fand sich eine relativ gut erhaltene Netzhautstelle. Die Netzhautgefässe waren stark sclerosirt. Die Pigmentirung war eine ziemlich reichliche und erstreckte sich besonders auf die inneren Netzhautschichten. Züge pigmentirter Zellen traten bogenförmig in die Netzhaut aus dem Pigmentepithel über; meist war das Pigment in Zellen eingeschlossen. Die Gefässwände enthielten viel Pigment; auch im Inneren obliterirter Gefässe fanden sich pigmentirte Zellen. Die Macula war von der übrigen Netzhaut noch deutlich als Einsenkung abgegrenzt. An der äusseren Oberfläche der Zellen der Pars cil. ret. fand sich eine mässig dicke Schichte neugebildeten fibrillären Bindegewebes. Die interfasciculären Bindegewebsbalken des Nervus opticus waren stark verdickt, die Nervenfaserbündel dünn und atrophisch.

Die Aderhaut zeigte sich auf grosse Strecken entschieden verdickt und zwar durch reichliche Vermehrung des intervasculären Stroma, dessen Pigmentgehalt ein ziemlich beträchtlicher war. Die Wände der grösseren und kleineren Gefässe waren vielfach verdickt und sclerosirt, die Faserung der Adventitia undeutlich, opak und feinkörnig getrübt. Auch fanden sich deutliche Wucherungen der Intima; ferner erhielt Verf. den Eindruck, als wäre die Zahl der Aderhautgefässe verringert. An vielen Stellen gelang der Nachweis einer Choriocapillaris nicht. Der Process war hauptsächlich als Sclerose zu deuten. Auch die Entwicklung der Ciliarfortsätze war eine mangelhafte. An zahlreichen Irisgefässen fand sich Endarteriitis.

Für Verf.s Fall wäre die Annahme des eigentlichen Sitzes der Erkrankung in der Aderhaut sehr wahrscheinlich, in der Weise, dass ursprünglich die Aderhautcirculation beeinträchtigt war, und secundär Veränderungen in der Netzhaut sich einstellten. In wieweit die Aderhautveränderungen entzündliche seien, ist schwer zu sagen.

Für die Auffassung des Processes als von der Aderhaut ausgehend spräche

auch die Thatsache, dass zunächst und am meisten die äusseren Netzhautschichten verändert werden. Das Pigment stammt nach Verf. ausschliesslich vom Pigmentepithel. Der Nachweis hämatogenen Ursprungs des Pigments durch mikrochemische Reaction gelang Verf. nicht.

Der Glaskörper zeigte eine Spaltung in der Weise, dass er sich seiner Hauptmasse nach vor den Aequator zurückgezogen hatte, wogegen an der Netzhaut rückwärts nur eine dünne Schichte haftete.

Die schon am Lebenden erkannten Linsenveränderungen fanden sich auch anatomisch sehr markirt.

Gerade das fast constante Auftreten von hinterem Polarstar spricht auch mehr für einen chorioidealen Ursprung des Leidens. Auch bei den Thierversuchen erhielt Verf. Linsenveränderungen; doch werden solche nach Embolie der Centralarterie nicht beobachtet.

Natürlich bleibt nicht ausgeschlossen, dass auch gleichzeitig eine Erkrankung der Netzhaut mit jener der Aderhaut einhergehen kann; jedenfalls aber sind die charakteristischen Veränderungen — zumal die Pigmenteinwanderung — bestimmt nur auf Aderhauterkrankung zurückzuführen.

---

11) **Ueber Fusionsbewegungen der Augen beim Prismaversuche**, von Alfred Graefe.

Im weiteren Sinne sind eigentlich alle Bewegungen, welche unsere Augen ausführen, Fusionsbewegungen, indem sie durch das Bestreben geleitet werden, die meist bevorzugten Stellen beider Netzhäute auf das im gegebenen Augenblicke den Sehsinn in dominirender Weise interessirende Object einzustellen. Der mechanische Zwang dieser Bewegungen lässt sich analytisch zerlegen in Fusionsbestreben im engeren Sinne, Accommodationsgefühl und Convergenzgefühl.

Fusionsbewegungen im strengsten Sinne kommen am besten zur Anschauung durch vorgehaltene Prismen. Selbstredend wird ein solcher Ausgleich am leichtesten erfolgen in solchen Richtungen, in welchen auch physiologisch die betreffenden Muskeln besonders in Anspruch genommen werden; aber es lässt sich nicht in Abrede stellen, dass sogar darüber hinaus gegen die physiologischen Regeln eine Correction in engen Grenzen stattfinden kann. So konnte sich Verf. überzeugen, dass eine absolute Divergenz unter Prismenzwang bis zu 5" möglich ist, ebenso eine Verschmelzung von Höhendistanzen — durch vertical brechende Prismen hervorgerufenen Doppelbildern von 3^0—5^0; besonders für nahe gelegene Objecte scheint diese letztere stärkere Correction leichter zu erfolgen. Verf. sah auch wesentlich stärkere vertical brechende Prismen bis zu 10^0 überwinden, allein dann erfolgte dies nur in einer Richtung und war begründet durch ganz specielle Muskelverhältnisse.

Was aber die Verschmelzung von Doppelbildern — hervorgerufen durch seitlich brechende Prismen anbelangt, so ging man bisher von der Anschauung aus, dass die Parallelstellung der Augen als Ausgangsstellung angesehen werden müsse, und folgerte daher weiter, dass die Adductionsfähigkeit eine unvergleichlich grössere sei, als die Abductionsfähigkeit. Dies ist aber im Grunde genommen ganz falsch, wenn man bedenkt, dass als Ausgangsstellung eine mittlere Convergenzstellung nach einem Punkte zwischen ∞ und punctum proximum gelegen — angenommen werden muss. Denn der Gesammtbetrag der Adduction steht zur Verfügung beim Blick in die unendliche Ferne, der Gesammtbetrag der Abduction ausgehend vom Blick nach dem Nahepunkt.

Verf. berechnete nun in einer Tabelle die für jedes Auge zur Verfügung

stehende Adduction und Abduction in Meterwinkeln bei einem Objectsabstande vom Mittelpunkte der Verbindungslinie beider Augen von: ∞; 999,7 mm; 332,0; 165,0; 108,0; 79,0; 62,0; 49,0 und 40,0 mm. Für Distanz 108,0 ergab sich Adduction 12, Abduction 9 Meterwinkel; für Distanz 79,0: 9 u. 12. Zwischen diesen beiden Distanzen und zwar in 82 mm fand Verf. jene gesuchte Gleichgewichtsstelle, wo sowohl für die Adduction als Abduction der gleiche Werth von $10^1/_2$ Meterwinkeln zur Verfügung steht = 19° 15′.

Die praktischen Experimente ergaben auch thatsächlich eine vollständig genügende Uebereinstimmung mit den theoretisch gewonnenen Resultaten. Es würde sich empfehlen, bei Versuchen von dieser Mittelstellung auszugehen. Erwägt man, dass der durch ein Prisma bewirkte Drehungswinkel etwa der Hälfte des Prismenwinkels entspricht, so würden Prismen von 39° etwa erforderlich sein, um die Grenzstellung durch Adduction oder Abduction zu erreichen, einmal Basis lateral, einmal medial. Prismen über 30—35° sind aber nicht mehr verwendbar. Es gelang Verf. mit Prisma 30° vor jedem Auge ein 82 mm distantes Object in einem Verschmelzungsbilde zu sehen, gleichviel ob dieselben in Abductions- oder Adductionsstellung vorgelegt wurden; wurde das Object bei adducirender Stellung während der Prismenvorlage langsam bis auf 5 m vom Auge gerückt (resp. = ∞), so blieb das Sammelbild für alle Distanzen ein geschlossenes; Verf. konnte sogar noch jedem Auge ein Prisma von 5° und mehr zulegen, ohne dass er doppelt sah; bei Annäherung gegen den Nahepunkt aber zerfiel es jedesmal in gekreuzte Doppelbilder. Bei demselben Versuche in Abductionsstellung der Prismen verhielt sich die Sache umgekehrt.

Für die für das Lesen, Schreiben etc. in Betracht kommende Entfernung in 332 mm Sehweite ist das Verhältniss der möglichen Adduction zur Abduction = 18: 3, was Verf. theoretisch berechnete und praktisch bestätigt fand.

Adductive und abductive Potenz sind also im Grunde gleichwerthig, doch kann diese Gleichwerthigkeit nur an einem bestimmten Punkte der Sehstrecke zur Manifestation gelangen. Für das unendlich überwiegend grössere Bereich von 82 mm bis ∞ muss die adductive Fusion, für das ungleich enger begrenzte bis zum Nahepunkte die abductive vorwiegen.

---

12) Bemerkung zu dem Aufsatze von Schneller „Beiträge zur Theorie des Schielens“, von Dr. Carl Hess in Berlin.

Verf. wendet sich gegen Schneller's Annahme der Möglichkeit ungleicher Accommodation. Er will dies durch folgenden Versuch beweisen: man hält eine möglichst feine Nadel so zwischen Kopf und Papierfläche in der Medianebene, dass die Nadelspitze sich etwa 1 cm über der Ebene des Papiers befindet und in der Richtung der zu lesenden Worte gesehen wird. Die Schrift erscheint nun auch bei Refractionsdifferenz von 1 D. vollkommen deutlich, niemals aber das zweite Doppelbild der Nadel. Purtscher.

II. Zehender's klinische Monatsblätter für Augenheilkunde. 1891. Mai.

1) Erfahrungen über das Tuberculin aus der Professor Schöler'schen Augenklinik in Berlin, von Walter Albrand.

(Schon referirt.)

---

2) Ein Fall von typischer, ausgedehnter Retinitis pigmentosa ohne Gesichtsfeldbeschränkung, von Dr. C. Mellinger.

Es handelte sich um eine 52jährige Frau, die seit Jahren an Sehstörungen

litt. Es fand sich beiderseits Retinitis pigmentosa. Rechts betrug S = 0, links = $^2/_3$, ein Gesichtsfelddefect war hier nicht vorhanden.

---

3) **Casuistische Beiträge aus der Prof. Schöler'schen Augenklinik**, von Dr. Liebrecht.

Verf. veröffentlicht Fälle von Conjunctivitis bei constitutioneller gonorrhoischer Erkrankung, von partieller Opticusdurchschneidung, Neuritis retrobulbaris nach Arsenikgebrauch, Convergenzlähmung bei Morbus Basedowii und Iritis gummosa bei Lues hereditaria.

Juni.

1) **Ueber die Beziehungen des Opticus zum Centralnervensystem**, von Dr. Perlia.

Der Einfluss des Lichtes richtet sich am unmittelbarsten auf die motorischen Nerven, auf das Pupillarspiel, dann auf die Augenbewegungen sowie auf den Kern des Facialis, die Bewegungen des Gesichtes. Nicht minder besteht eine Einwirkung des Lichtsinns auf die sensitiven Nerven. Er erhöht die Intensität der Gehörswahrnehmung; dasselbe gilt für den Geschmacksinn. Auf die vegetative Thätigkeit des Körpers hat der Lichtreiz ebenfalls einen Einfluss. Unter Einwirkung des Lichtes wird die Kohlensäureausscheidung und Sauerstoffaufnahme gesteigert. Es wirkt auf die Function der Hirnrinde, ein heller Tag macht zum Denken aufgelegter, als ein trüber.

Diese reichlichen Beziehungen des Lichtsinns zum Centralnervensystem lassen verwickelte anatomische Verhältnisse vermuthen, welche zwar noch nicht nachgewiesen, aber wahrscheinlich doch vorhanden sind.

---

2) **Ein Fall von beiderseitigem Coloboma chorioideae bei normaler Iris**, von J. Talko.

Verf. beobachtete einen Fall von beiderseitigem Coloboma chorioideae ohne Iriscolobom. Mit dem einen Auge zählte Patient Finger in 1′, mit dem anderen betrug S = $^5/_{40}$. Der Zustand ist darauf zurückzuführen, dass der fötale Chorioidealspalt nur in seinem vorderen Theile vollständig verwachsen ist.

---

3) **Zur Pathogenese des Chalazion**, von L. Weiss. (Schon referirt.)

---

4) **Ein Fall von Myxosarcom des Opticus**, von Dr. v. Garnier.

Garnier berichtet über ein Myxosarcom, vom rechten Sehnerv ausgehend, das mit dem Bulbus entfernt wurde und eine grösste Länge von 35 mm und eine grösste Breite von 18 mm hatte. Ein Recidiv wurde nicht beobachtet.

---

5) **Vollständige Heilung einer Hemiamblyopia homonyma dextra, entstanden durch Schreck während eines heftigen Erdbebens um die Mitte September 1883 in Smyrna**, von S. Spierer.

Bei einer 32jährigen Frau war in Folge eines Schreckes während eines Erdbebens hochgradige Schwachsichtigkeit der rechten Gesichtsfeldhälfte jedes Auges aufgetreten, so dass sie damit nur Licht und grössere Objecte erkennen konnte, während die linke Gesichtsfeldhälfte normal functionirte. Nach 2 Monaten war der Zustand völlig geheilt.

---

6) **Keratomalacie des linken und Neuroretinitis des rechten Auges während einer Meningitis**, von S. Spierer.

Der Fall betraf ein $6^1/_2$ Jahre altes Kind. Das linke Auge wurde phthi-

sisch, auf dem rechten Auge, das vorübergehend amaurotisch war, stellte sich das Sehvermögen wieder her. Das Kind starb nach neun Monaten an Meningitis tuberculosa.

7) **Resorption eines Knochenstückes im Auge**, von S. Spierer.

Einem 76jährigen Manne war ein Knochensplitter in das linke Auge geflogen, welcher die Cornea perforirt und die temporale Irishälfte an die Linse angenagelt hatte. Die operative Entfernung verweigerte der Patient. Es stellt sich in Folge dessen adhäsive Iritis, Cataract und Secundärglaucom ein. Bei der Iridectomie gelang es nicht, den Knochensplitter zu entfernen. Doch verkleinerte sich derselbe stetig, so dass nach 2 Jahren nichts mehr von demselben zu sehen war.

Juli.

Ueber Fadenbildung an der Cornea, von W. Czermak.

Czermak beobachtete in 6 Fällen Fadenbildung an der Cornea, ähnlich wie sie von Leber, Uhthoff und Fischer beschrieben worden sind. Er ist der Ansicht, dass sich die von der Conjunctiva gelieferten Exsudatmassen unter nicht näher bekannten Umständen an erodirten Stellen der Hornhaut festsetzen können. Diese fadenförmigen Gebilde enthalten in ihrer glasigen Grundsubstanz hauptsächlich Leucocyten. Sie erleiden durch die Bewegungen des Lides und Bulbus eine Walkung, die zur Deformirung der Zellen und Zusammendrehung derselben zu Fibrillenspiralen führt. Die Fädchenkeratitis ist nach der Ansicht von Czermak ihres besonderen Charakters zu entkleiden, sie ist nur als eine Herpesform zu betrachten, bei der es gelegentlich zur Anheftung von conjunctivalem Exsudate kommt. Da die Fäden sehr vergängliche Gebilde sind, so ist es nicht unmöglich, dass solche in manchen Fällen von Herpes da waren, aber zur Zeit der Beobachtung nicht mehr vorhanden sind. Die Fäden zerfliessen und sowohl die beginnende Heilung, als etwa eitrige Infiltration der wunden Stelle, dürften neuem Ansatze von schleimigem Exsudate hinderlich sein. Die Fadenbildungen gehören alle unter eine Kategorie und zerfallen in zwei Gruppen, nämlich in solche an zufälligen Wunden der Cornea und solche an herpetischen Erosionen.

Horstmann.

Bibliographie.

1) Ueber die Bindehautentzündung der Säuglinge, von Dr. W. Kopfstein, Secundärarzt der n. ö. Landesfindelanstalt. (Aus der Wienen Findelanstalt). (Wiener klin. Wochenschrift 1891. No. 5, 7, 8.) K. unterscheidet leichte und schwere Formen von Bindehautentzündung der Neugeborenen und älterer Säuglinge. Die leichten Formen (catarrhalische Conjunctivitiden), zu denen er auch die Conj. membranacea zählt, sind durch die geringeren Entzündungserscheinungen und durch das Fehlen der Gonokokken gekennzeichnet. Von den schwereren lassen sich wieder zwei Arten unterscheiden, je nachdem das Secret Gonokokken enthält oder solche in demselben fehlen. Nur die erste, durch Infection mit gonokokkenhaltigem Genitel und Augensecret entstehende, bezeichnet er als Augenblennorrhoe, während der zweiten Art schwerer Eiterung der Bindehaut nur die Bedeutung von Conjunctivitiden höchster Potenz beigemessen werden darf. Als prophylaktische Massregel zur Verhütung und gegen Weiterverbreitung der Bindehautentzündung empfiehlt er Isolirung der augenkranken Kinder und strenge Reinhaltung der Zimmer. Er erklärt sich gegen die künstliche Ernährung augenkranker Kinder; ein Verfahren, welches in früheren Zeiten an der

u. ö. Findelanstalt bei den augenkranken Kindern gebräuchlich war; auch die augenkranken Kinder werden nur mit Ammenmilch ernährt und zwar werden zu diesem Zwecke die für diese Kinder bestimmten Ammen in einem Raume, der sich neben der Isolirabtheilung befindet, versammelt und die Kinder, nach gründlicher Reinigung der Augen, aus der Isolirabtheilung in diesen Raum zum Zwecke des Säugens gebracht. Nachdem die Kinder getrunken haben, werden die betreffenden Ammen verhalten, sich Hände und Brust erst mit Creolin, dann mit Wasser zu waschen. Der grösste Theil der augenkranken Kinder kam schon im Incubationsstadium der Krankheit in die Anstalt, brachte daher die Bindehautentzündung aus der Gebäranstalt mit. In der Anstalt selbst wurden Kinder nur von catarrhalischen Conjunctivitiden befallen, deren Ursachen in gleichen Schädlichkeiten zu suchen sind, die auch bei Erwachsenen ähnliche Zustände hervorrufen. Zur Verhütung von Spätinfectionen empfiehlt K. die Untersuchung des Genitalsecretes der Ammen auf Gonokokken. Von nicht specifischen Conjunctivitiden beobachtete K. drei Arten: schwere blennorrhagische Formen, die sich nur mikroskopisch von echten Blennorrhoen unterscheiden liessen, membranöse Conjunctivitiden, und überwiegend am. häufigsten, einfache catarrhalische Formen. Nur in jenen Fällen wurde von Ophthalmoblennorrhoen gesprochen, wo im Secrete Gonokokken nachgewiesen werden konnten. Gerade diese Form gehörte in der Findelanstalt zu den Seltenheiten. Durch 7 Monate hindurch untersuchte K. das Augensecret jedes mit Bindehautentzündung in die Findelanstalt gekommenen Kindes. Die Zahl der augenkranken Kinder belief sich auf 139 (81 Knaben, 58 Mädchen) darunter waren 51 schwer, 88 leicht erkrankt. Am 1. Tage nach der Geburt waren 5 Kinder erkrankt; die grösste Zahl am 6. Tage (22 Kinder); am 10. Tage nur 6. Die Mütter dieser Kinder standen im Alter von 16 bis 44 Jahren. Mit Ausnahme von 2 derselben (mit spitzen Condylomen und mit Urethritis) zeigten die übrigen keine nennenswerthen Veränderungen an den Genitalien. Die Untersuchung auf Gonokokken wurde nach der Koch-Ehrlich'schen Methode mit Fuchsinfärbung vorgenommen. Bei den 88 leichten Fällen fanden sich keine Gonokokken; dagegen liessen sich solche bei den 51 schweren Fällen in 30 Fällen nachweisen; 21 Fälle dieser Conjunctivitiden waren daher nicht specifischer Natur, obwohl dieselben sich sonst in keiner Weise von dem mit gonokokkenhaltigem Secret behafteten unterscheiden liessen. In 2 Fällen kam es zu zarten peripheren Cornealtrübungen; das Secret dieser Fälle war gonokokkenhaltig. Die günstige Prognose der Augenblennorrhoe bei Säuglingen bezieht K. auf das seltene Vorkommen von hochgradigen Entzündungserscheinungen, von bretthartor Infiltration der Lider und wahrer Chemosis der Bindehaut; daher auch das seltenere Vorkommen von durch Cornea bedingten Ernährungsstörungen bei Säuglingen. Schenkl.

2) Ueber die Behandlung einiger Augenerkrankungen nach erloschener Influenza-Epidemie, von Kais. Rath Dr. S. Lindner, Augenarzt in Wien. (Wiener med. Wochenschr. 1891. Nr. 16 u. 17.) Von Augenerkrankungen, die sich in Folge von Influenza entwickelt hatten, kamen L. im Februar und März 1890 zu einer Zeit, wo die Influenza-Epidemie in Wien bereits erloschen war, folgende Fälle zur Beobachtung: drei Fälle von Hordeola meibom. maligna, ein Lidabscess, ein Fall von acuter linksseitiger Dacryoadenitis mit Ausgang in Eiterung (L. hat in seiner 20jährigen Augenpraxis 11 Fälle von Dacryoadenitis gesehen; nur einer war durch ein Trauma entstanden, alle übrigen waren durch Infection: Erysipel scarlatina, Morbillen, Diphtheritis, Typhus, Syphilis, Scrophulosis hervorgerufen), sechs Fälle von Bindehautcatarrh, fünf Fälle von Cornealerkrankungen: drei Cornealgeschwüre, eine Keratitis dendritica,

zwei Fälle von Sehnervenaffection (Sehnervenatrophie nach Neuritis retrobulbaris), vier Fälle von Accommodationsparese, ein Fall von Glaucom mit chronisch-inflammatorischem Verlaufe. Schenkl.

3) Die Elektrotherapie im Dienste der Oculistik, von Primararzt Dr. H. Adler. (Allgemeine Wiener med. Zeitung 1891. No. 11.) Zur Beleuchtung des Auges bedient sich Adler einer mit einem Reflector und einer Convexlinse versehenen Glühlampe. — Zur Entfernung von Fremdkörpern verwendeter den Hirschberg'schen Electromagneten; den Galvanokauter hat er mit guten Erfolgen bei einer Anzahl von Traumen in Anwendung gebracht; Irisvorfälle behandelt er nicht mehr operativ, sondern verhält sich 8—10 Tage zuwartend, brennt mit dem Galvanokauter zuerst die Spitze und einige Tage darauf die Ränder des Prolaps; so gelang es ihm bei einem Locomotivführer, der nach einer Verletzung einen grossen Irisprolaps acquirirte, die Pupille wieder beweglich zu machen und das Auge auf ein Sehvermögen $^6/_5$ zu bringen. Die Elektrolyse leistete ihm vortreffliche Dienste bei Hornhautflecken. Bei einem scrophulösen, an maculae corn. leidenden Mädchen stieg die Sehschärfe nach 3 Sitzungen von $^6/_{24}$ auf $^6/_{12}$. Schenkl.

4) Kurzer Bericht über die Wirksamkeit der Augenheilanstalt des Stephanshospitales in Reichenberg im Jahre 1890, erstattet vom ärztlichen Leiter Dr. F. Bayer. Zahl der im Jahre 1890 verpflegten und behandelten Augenkranken 916 (461 M., 455 W.). — Zahl der ausgeführten Augenoperationen 260, darunter 63 Staroperationen; von 50 Starextractionen wurden operirt 1. mit Lappenschnitt nach oben ohne Iridectomie 2 (1 voller Erfolg, 1 Verlust), 2. mit Lappenschnitt und Iridectomie bei uncomplicirter Cataracta 40 (37 volle, 2 theilweise Erfolge, 1 Verlust); bei complicirter Cataracta 2 (1 voller, ein theilweiser Erfolg), 3. mit Linearschnitt 6 Fälle (4 volle Erfolge, 1 theilweiser, 1 Verlust.) — Discissio cataractea wurde in 14 Fällen (12 volle Erfolge, 2 theilweise) vorgenommen. — Bei den Lappenextractionen stellen sich somit die ganzen Erfolge auf 88,4 %, die halben 7 % und die Verluste auf 4,6 %. Schenkl.

5) Bemerkungen über die neue Vorschrift zur ärztlichen Untersuchung der Aspiranten bei der Aufnahme in die (österreichischen) Militär-Erziehungs- und Bildungsanstalten, von Regimentsarzt Dr. L. Schmeichler. (Militärarzt. Nr. 7. — Wiener med. Wochenschr. 1891. Nr. 15.) Die neue, diesbezügliche Verordnung ist, was die Myopie anbelangt, liberaler, was die Sehschärfe betrifft, aber strenger als die alte. Aspiranten dürfen nun, bis zum 14. Jahre, eine M. 1,5 D, bis zum 17., M. 2 D und darüber hinaus, sogar M. 3 D besitzen. Bei Anisometropen darf das eine Auge, bis zum 14. Jahre, M. 2 D, bis zum 17. Jahre, M. 3 D, und später selbst M. 4 D haben; dagegen darf, die Sehschärfe betreffend, ein Aspirant bis zum 14. Jahre höchstens eine Herabsetzung auf $^6/_8$ haben, während am anderen Auge eine S $^6/_6$ vorhanden sein muss; über dieses Alter hinaus dürfen beide Augen $^6/_9$ besitzen. Während nach der alten Vorschrift die Sehschärfebestimmung mit Jäger's Schriftproben (namentlich mit Jg. 7) vorgenommen wurde, geschieht dies jetzt ausschliesslich mit Snellen's Optotypen. Die Bestimmung des Refractionszustandes mit dem Augenspiegel wird als wünschenswerth bezeichnet, und empfohlen, die Untersuchung der Aspiranten in Militärspitälern vorzunehmen. Schenkl.

Um Einsendung von Separatabdrücken wird gebeten.

Verlag von Veit & Comp. in Leipzig. — Druck von Metzger & Wittig in Leipzig.

Centralblatt

für praktische

AUGENHEILKUNDE.

Herausgegeben von

Prof. Dr. J. Hirschberg in Berlin.

Unter ständiger Mitwirkung der Herren Dr. Ancke in München, Dr. Berger in Paris, Prof. Dr. Birnbacher in Graz, Dr. Brailey in London, Prof. Dr. H. Cohn in Breslau, Doc. Dr. Cl. du Bois-Reymond in Berlin, Doc. Dr. E. Emmert in Bern, Doc. Dr. Goldzieher in Budapest, Dr. Gordon Norrie in Kopenhagen, Prof. Dr. Horstmann in Berlin, Dr. Issigonis in Smyrna, Prof. H. Knapp in New York, Dr. Kępiński in Warschau, Dr. Krückow in Moskau, Dr. Landau in Berlin, Dr. M. Landsberg in Görlitz, Prof. Dr. Magnus in Breslau, Dr. Michaelsen in Berlin, Dr. van Millingen in Constantinopel, Doc. Dr. J. Munk in Berlin, Dr. Peltesohn in Hamburg, Dr. Perles in Berlin, Dr. Peschel in Turin, Dr. Purtscher in Klagenfurt, Dr. M. Reich in Tiflis, Prof. Dr. Schenkl in Prag, Dr. Simon in Berlin, Doc. Dr. Schwarz in Leipzig.

Monatlich ein Heft. Preis des Jahrganges 12 Mark. Zu beziehen durch alle Buchhandlungen des In- und Auslandes und die Postanstalten des Deutschen Reiches.

October. Fünfzehnter Jahrgang. 1891.

Inhalt: **Klinische Beobachtungen.** I. Sympathische Erblindung, dauernd geheilt. Von J. Hirschberg. — II. Ein Fall von Lepra des Auges. Von J. Hirschberg. — III. Drusenbildung im Sehnervenkopfe. Von Dr. O. Purtscher in Klagenfurt. — IV. Zur operativen Behandlung der Netzhautablösung. Von J. Hirschberg.

Gesellschaftsberichte. American Ophthalmological Society. XXVI. Jahresversammlung am 16. und 17. Juli 1890.

Referate, Uebersetzungen, Auszüge. 1) Ein Fall von traumatischem Glaucom, von Dr. Garnier. — 2) Ueber die chronische progressive Lähmung der Augenmuskeln. Unter Benutzung der von C. Westphal hinterlassenen Untersuchungen bearbeitet und herausgegeben von Dr. E. Siemerling. — 3) Beiträge zur Anatomie der Orbita, von Dr. Leopold Weiss in Heidelberg.

Journal-Uebersicht. I. The American Journal of Ophthalmology. — II. The Ophthalmic Review.

Vermischtes. Nr. 1—6. (Photographie der lebenden Netzhaut des Menschen.)

Bibliographie. Nr. 1—24.

Klinische Beobachtungen.

I. Sympathische Erblindung, dauernd geheilt.

Von J. Hirschberg.

Wollte man, frei nach Solon, verlangen, dass Niemand vor seinem Lebensende als dauernd geheilt bezeichnet werden dürfe; nun so könnten nur ganz hochbetagte Fachgenossen solche Beobachtungen mittheilen und auch nur in geringer Anzahl. Aber wenn ein Mensch bis auf Lichtschein erblindet war und

12 Jahre später wieder vollkommen arbeitsfähig ist, so kann das als dauernde Heilung gelten.

Ein 25jähriger Zimmermann, dem am 10. Juli 1878 Abends beim Behauen eines Balkens ein grosses Stück Holz gegen das linke Auge geflogen, kam am 12. Juli Vormittags mit grosser Lappenwunde der oberen Hornhälfte und auf 2—3 mm auch der angrenzenden Lederhaut. Vorderkammer voll Blut. S = $\frac{1}{\infty}$. Atropin, Verband, Rückenlage. — Am 25. Juli Finger auf $2^1/_2$ Fuss und excentrisch. Röthung im Weissen. Bläuliche Masse im Glaskörper, etwas beweglich; Fremdkörper nicht nachweisbar; kein Schmerz. Die Röthung bleibt, S hebt sich, Finger werden auf 4′ gezählt. Bei meiner Abreise, am 10. August, empfahl ich meinem Assistenten, Herrn Dr. Pufahl, welcher durch 5jährige Thätigkeit in meiner Anstalt eine hinreichende Erfahrung gesammelt, bei der geringsten Bedrohung des anderen Auges das verletzte zu opfern. Der Kranke blieb im Dunkeln bei Atropinbehandlung.

Prodromalerscheinungen traten nicht ein; — aber am 17. August Nachmittags $6^1/_2$ Uhr Schmerzen im anderen, dem rechten Auge, das sofort atropinisirt wurde. Abends 8 Uhr Röthung um die Hornhaut des rechten, das mit + $6^1/_2$″ Sn $1^1/_2$ in 6″ bei Kerzenflamme liest. On. Die Enucleation des verletzten Auges konnte nicht mehr am Abend gemacht werden, wurde aber sofort am kommenden Morgen unter Narcose von Dr. Pufahl ausgeführt.

Die Nacht war übrigens gut gewesen, das Drücken hatte nachgelassen. Am 19. August Abends ist trotz fortgesetzter Atropinisirung und Bettlage im absolut dunklen Zimmer die Pupille nur mittelweit, mit fast ringförmiger Verwachsung. Nachts Schmerzen. Atropin zweistündlich. Am 20. August hat der Schmerz nachgelassen, Blutegel. Am 27. August Schmiercur. Am 3. September, seit Eintritt des Speichelflusses, wird die Pupille weiter, das Auge blasser.

Am 5. September Pupille fast maximal weit, Papille nicht ganz klar. Bei meiner Rückkehr (9. September) fand ich das Auge fast reizlos und ganz schmerzfrei, die Pupille gut erweitert, aber mit zahlreichen feinen Verwachsungen; T — 1; die Netzhautvenen erweitert, die Sehnervengrenzen verschleiert. Unmittelbar nach dem Erwachen ist das Auge noch sichtlich geröthet. „Sehkraft befriedigend". Der Kranke wird im Finstern gehalten, auf Sehproben verzichtet. Dreimal täglich Atropin. Die Röthung nimmt bald wieder zu; ab und zu tritt Schmerz auf; die Pupille wird enger. Am 18. September zweite Schmiercur. Versuchsweise wird Atropin ausgesetzt; als aber die Röthung nicht nachlässt, wieder sorgsam angewendet.

Am 26. September: Röthung lässt nach, Pupille mittelweit, feine Pigmentpünktchen und Striche auf der Kapsel, mit + $6^1/_2$″ Sn $2^1/_2$ bei Kerzenflamme. — Die anatomische Untersuchung des verletzten Auges zeigte Durchtrennung des Ciliarkörpers, Wucherung desselben sowie der Regenbogen- und Aderhaut und des Glaskörpers. (Das genauere siehe in Arch. f. Augenhlkde. 1879, Beitr. z. Anat. u. Pathologie des Auges.) — Der Kranke ist nun doch, wie jeder Erfahrene erwarten wird, wirklich blind geworden; aber, was ganz ungewöhnlich ist, er ist von seiner Blindheit wieder dauernd geheilt und erwerbsfähig geworden.

Am 7. October 1878. Das Auge ist wieder stärker gereizt und geröthet, die Pupille enger, die Iris sammtartig gewuchert. Dritte Schmiercur. 14. October. Das Auge ist reizlos, feine weisse Verwachsungen dringen vom Pupillarrand auf die Kapsel vor. 21. October. Ein florähnliches Bindegewebe dringt vom Pupillarrande auf die Kapsel vor, deren Mitte (3 mm) noch klar erscheint. + $6^1/_2$″ Sn VI$^1/_2$ Worte. 29. October. Eine neue Reizung unter Schwitzcur rasch gemildert.

Am 2. November. Das Auge ist reizlos, Pupille über mittelweit, unregelmässig. Ein feiner spinngewebiger Ueberzug deckt die ganze Linsenkapsel, ist in der Mitte gut durchleuchtbar, am Pupillarrande dicker.

In der Nacht vom 6. zum 7. November 1878 erfolgte unter Erbrechen ein Anfall von Schmerz und Spannungsvermehrung des Augapfels, mit erheblicher Herabsetzung der Sehschärfe. Am anderen Morgen ist der Augapfel noch hart, Finger werden kaum gezählt. Atropin dauernd fortgelassen, jetzt werden laue Umschläge gemacht, Chinin innerlich, ferner subcutane Pilocarpineinspritzung. In der folgenden Nacht wieder Erbrechen. Die Drucksteigerung nimmt allmählich ab.

Am 12. November. T — $^1/_2$, die Uhr wird erkannt, die Pupille ist etwas enger geworden, etwa 6 mm breit. Das Auge wird ganz reizlos.

Jetzt war der Kranke, der übrigens für seine Verpflegung nicht zu sorgen hatte, nicht mehr länger zu halten und verliess am 18. November 1878 die Anstalt, gegen ärztlichen Rath. Schon nach 8 Tagen kehrte er wieder, am 27. November 1878, erblindet durch Drucksteigerung: Auge geröthet, Hornhaut gestichelt, T + 2, die Iris flächenhaft mit der Linsenkapsel verwachsen. Pilocarpineinspritzungen.

Am 4. December. Auge reizlos, nicht mehr gespannt, Vorderkammer tief, Hornhaut klar, Finger werden gut gezählt. Die Pupille wird langsam etwas enger. Am 22. December S = $^1/_{15}$. Sehnerv nicht ausgehöhlt.

Ende Januar 1879 Entzündung des rechten Ohres. (Durchbohrung des Trommelfells). Monate lang wurde der Kranke noch im Dunkeln behütet.

Ende März 1879 Finger auf Stubenlänge, Sn IV in 4″, Gesichtsfeld normal.

Mitte Mai 1879: Episcleralvenen gefüllt, Auge sonst reizlos, aber härtlich, Sehnerv flach ausgehöhlt, spontaner Arterienpuls, zahlreiche weisse Herde in der Peripherie des Augengrundes. Finger auf Stubenlänge, Sn IV in 4″, Gesichtsfeld normal. Aber die Spannung schwand von selber, unter Ausweitung des jugendlichen Augapfels, so dass erworbene Kurzsichtigkeit zurückblieb. Entlassen Juli 1879 nach 1jähriger Behandlung. Seitdem keine Entzündung mehr, er beschäftigte sich zunächst mit Landarbeit. — Bei der letzten Vorstellung, am 7. December 1880, war das Auge reizlos und sehkräftig, nur leicht ermüdend, Sn $1^1/_2$ in 5″, Finger 15′, — 40″ Sn 200 : 15′, — 16″ Sn 100 in 15′, — 8″ Sn 70 in 15′, Gesichtsfeld i. 48°, a. 80°, o. 50°, u. 50°. Hornhaut klar, Tn, Vorderkammer tief, Iris blau, ihre Faserung etwas grob. Pupille mittelweit, unregelmässig, durch $^3/_4$ mm breiten Bindegewebsstreifen mit der Kapsel verbunden; von dem Streifen gehen zarteste Fasern weiter ins Pupillargebiet hinein. Iris mit Linsenkapsel flächenhaft verwachsen. Augengrund klar. Sehnerv hell verfärbt, ganz flach ausgehöhlt, kein Arterienpuls; in der Peripherie des Augengrundes zahlreiche helle und scheckige scharfbegrenzte Herde.

Seitdem hat der Mann regelmässig geschrieben, dass die Sehkraft ganz unverändert ist; das letzte Mal am 30. August 1891: „Ich arbeite schon seit Jahren wieder im Zimmereigeschäft und kann dasselbe ganz gut betreiben.“

II. Ein Fall von Lepra des Auges.

Von J. Hirschberg.

Lepra des Auges ist bei uns sehr selten, weil es bei Einheimischen gar nicht vorkommt.

Mein erster Fall betraf einen 21jährigen Amerikaner aus Texas mit wieder-

kehrenden milchweissen Knötchen in der Regenbogenhaut beider Augen. (Iridocyclitis leprodes recurrens.) Das Sehen schwand bis auf Lichtschein. Dies ist offenbar eine seltenere Form. (Vgl. Centralbl. f. Augenhlkde. 1888, S. 21—25.)

Mein zweiter Fall stellt die häufigere Form dar, den Knoten auf der Lederhaut.[1] Herr College Kartulis aus Alexandrien sandte mir einen 39jährigen sehr kräftig gebauten Spartaner, welcher seit etwa 10 Jahren zu Manzurah in Unterägypten lebt und seit 1885 an der knotigen Form der Lepra im Gesicht und an den Händen leidet, übrigens hier in Berlin von einer Koch'schen Behandlung erhebliche Besserung verspürt.

Die Augen sind seit 1890 befallen.

Das rechte Auge sieht Sn XII in 6″, das linke Sn $1^1/_2$, Gesichtsfeld bds. frei. Das rechte Auge zeigt am Schläfenrande der Hornhaut einen röthlichen, reizlosen Knoten auf der Lederhaut von ungefähr 8 mm Länge in wagerechter Richtung (nach dem Schläfenwinkel zu), 6 mm Breite (von oben nach unten) und 4 mm Dicke. Der Knoten greift über den Rand der Hornhaut hinüber. Auf der Regenbogenhaut sieht man nach unten, von der Kammerbucht aus um 2—3 mm aufsteigend, einen starren, wie bindegewebigen, grauen Auflagerungsstreifen. Dass dieser schon Aussatzstäbchen enthält, ist sehr wahrscheinlich: denn während der Reaction nach der Koch'schen Einspritzung war er ganz deutlich geröthet, der Knoten auf der Lederhaut geschwollen. Die Pupille zeigt nach unten eine breite, zungenförmige Verwachsung mit der Linsenkapsel. Augengrund, soweit sichtbar, normal; ebenso die Spannung.

Das linke Auge hat einen ganz ähnlichen, aber weit kleineren und flacheren Knoten, genau an der symmetrischen Stelle, nämlich neben dem Schläfenrand der Hornhaut, und durch einen durchsichtigen Saum von Hornhautsubstanz geschieden einen kurzen und schmalen Trübungsstreifen in der Hornhaut, gerade so wie wir dies regelmässig bei der umschriebenen Episcleritis beobachten.

Ich rieth, die Knoten auf beiden Augen abzubrennen und auf dem rechten, aber erst wenn Drucksteigerung eintreten sollte, die künstliche Pupillenbildung nach oben zu verrichten. Aber der Kranke reiste nach Aegypten zurück, ehe es zur Ausführung einer Operation kam.

Bei der letzten Beobachtung war deutliche Abflachung beider Knoten festzustellen, auf dem rechten sogar eine Art von Delle; aber gleichzeitig vorschreitende, flache, flügelförmige Fortsätze, welche nach oben wie nach unten längs des Hornhautrandes sich erstreckten.

III. Drusenbildung im Sehnervenkopfe.

Von Dr. O. Purtscher in Klagenfurt.

Am 5. März 1889 stellte sich in meinem Ambulatorium Genovefa Kaschitz, 35 Jahre alt, aus Grossbuch in Kärnten vor, mit der Klage über Schlechtsehen des linken Auges seit drei Wochen.

Patientin führt ihr Leiden spontan zurück auf starke Erhitzung mit nachfolgender plötzlicher Abkühlung; sie habe gleich heftiges Reissen im Kopfe verspürt. Schon am folgenden Tage sei das Sehen so schlecht gewesen, wie am Tage der Vorstellung.

S. R. $^6/_{IX}$ (Snellen, Hakentafel);

L. Fingerzählen in 0,3 m.

[1] Die dritte Art der Erkrankung des Auges durch Lepra ist nur eine mittelbare, durch Schrumpfung der Lider und Offenstehen der Lidspalte.

Peripheres Gesichtsfeld frei.

Urin zeigt weder Zucker- noch Eiweissgehalt.

Ich dachte an retrobulbäre Neuritis. Welch überraschendes Bild z
aber der Augenspiegel bei Untersuchung des linken Auges:

Auffällig war beim ersten Blicke die Entrundung des Sehnervenquerschn
die Papille zeigte sich ausserdem in allen Durchmessern verbreitert.
Grenzen waren relativ scharfe. Geradezu blendend aber war der Gesamm
druck der Sehnervenscheibe, hervorgerufen durch massenhafte, zum Theil
vorragende, hellglänzende Einlagerungen in die Substanz des Sehnervenk
Ihre scheinbare Grösse im aufrechten Bilde schwankte von Stecknadelkopf
Erbsengrösse und darüber. — Von merklicher Röthung des übrigen Sehnervenk
war nicht die Rede; er schien eher blass. — Die Netzhautgefässe waren no

Ich fasste den Befund sofort richtig als Drusenbildung auf, legte
aber auch sogleich die Frage vor, in welchem Zusammenhange die Druse
der Sehstörung stünden. Mein erster Gedanke war der, dass die Pati
hinsichtlich des Auftretens des Schlechtsehens eine irrige Angabe gem
dass sie die Sehstörung des Auges nur durch Zufall entdeckt hätte.
zweite Frage war die, ob die massenhaften Drusen zu Atrophie des Sehne
kopfes geführt hätten oder ob es sich nur um das Auftreten von Entartu
producten in einem längst erkrankten Sehnervenkopfe handeln würde.

Ein Blick mit dem Augenspiegel beantwortete rasch die Fragen:
Spiegelbefund am rechten Sehnerven war genau derselbe, die Drusen waren
unschuldig an der Sehstörung; die Angaben der Kranken waren wahrschei
ganz richtig, die jetzige einseitige Sehstörung eine ganz zufällige.

Das Spiegelbild, dessen Skizze (linkes Auge) ich beifüge, war ein so pr
volles, wie ich es unter vielen Tausenden noch nie gesehen habe. Es s

mir der Fall um so erwähnenswerther, als Hirschberg in seiner mit Cirincione veröffentlichten Arbeit[1] solche Befunde als „sehr selten" bezeichnet. Keine der beiden Skizzen (Figg. 1 und 5) analoger Augenspiegelbefunde in ihrer Arbeit zeigt eine so hochgradige Entwickelung der knolligen Gebilde, wie sie unser Bild aufweist, welches dadurch ausgezeichnet ist, dass sich in allen Theilen der Sehnervenscheibe massige Einlagerungen finden, wogegen sonst die Randtheile bevorzugt scheinen.

Ich sah die Patientin leider nur so lange Zeit, als zur Anfertigung der getreuen Zeichnung nöthig war, und seither nicht wieder.

IV. Zur operativen Behandlung der Netzhautablösung.

Von J. Hirschberg.

Ein 27jähriges Fräulein von auswärts gelangte am 22. August 1889 zur Aufnahme. Immer kurzsichtig, bemerkt sie seit 4 Wochen einen schwarzen Halbmond im rechten Gesichtsfeld, nach innen-unten. Bds. Sn $1^1/_2$ in 5″, — $4^1/_2$″ Sn XL : 15′, L. Gesichtsfeld normal, R. innen-unten bis 40° beschränkt. Aussen-oben sehr zarte Netzhautablösung, bläulich, ohne Riss, wie abgesackt, hügelförmig, da die äusserste Peripherie wieder anliegt;[2] ohne Glaskörpertrübung, ohne Spannungsverminderung.

Pilocarpincur, Ruhe, Verband. Der Gesichtsfeldausfall war bald nicht mehr nachweisbar.

Die Pilocarpincur wurde November 1889 und Januar-Februar 1890 wiederholt. Damals bestand hügelförmige zarte Netzhautabhebung, etwa 6 P. nach aussen-oben vom Sehnerven beginnend und 6 P. lang, während die äusserste Peripherie wieder vollkommen anlag. Unbedeutende Gesichtsfeldbeschränkung. Sehschärfe wie auf dem gesunden Auge.

Am 22. August 1891 kehrte Pat. wieder mit einer seit Weihnachten 1890 bestehenden Verschlimmerung. Sn $2^1/_2$ in 4″ sehr mühsam und langsam. Im Gesichtsfeld fehlt das ganze innere-untere Viertel bis zum Fixirpunkt; der Gesichtsfeldausfall greift an der Peripherie mit flügelförmigem Fortsatz auf das untere sowie auf das innere-obere Viertel über. Genau damit übereinstimmend beginnt die hügelförmige, bläuliche, zarte, aber scharfbegrenzte Netzhautablösung schräg nach aussen-oben um 2 P. vom Sehnerveneintritt und reicht sich verbreiternd nach der Peripherie. Die Hervorragung des Hügels ist mässig. In der Peripherie eine kleine Blutung auf der Ablösung. Kein Riss, keine stärkere Glaskörpertrübung. Spannung gut. Die Kranke klagt über den grossen Gesichtsfeldausfall, aber nicht über Verzerrt-Sehen, obwohl die Ablösung hart am Fixirpunkt vorbeistreicht; soweit eben die Netzhaut in gespannter Blase abgehoben ist, hat sie zur Zeit die Lichtwahrnehmung verloren.

Am 1. September 1891 Operation. Cocaïneinträufelung. Die Kranke sitzt auf gewöhnlichem Stuhl. Der Gehilfe stützt ihren Kopf gegen seine Brust und zieht sanft die Lider vom Augapfel ab. Der Wundarzt packt aussen-oben, möglichst hinter dem Aequator die Augapfelbindehaut mit der Pincette, stösst dicht daneben das v. Graefe'sche Starmesser tief in's Augeninnere, dreht es um 90 Grad, zieht das Messer heraus, wobei man einen Augenblick die schwarz erscheinende Lederhautöffnung sieht; zieht dann mit der Pincette, seitlich

---

[1] Ueber Drusen im Sehnervenkopf. Centralbl. f. pr. Augenhlkde. 1891. Juli.

[2] Augapfel asymmetrisch, Papille mit — 14 D sichtbar, äusserste Peripherie (ringsherum) mit — 4 D, Ablösung mit 2 D und weniger.

neben der Lederhautöffnung, die Augapfelbindehaut ganz langsam und sanft vom Augapfel ab: durch diese zarte Saugwirkung füllt sich der äussere-obere Quadrant des Raumes unter der Augapfelbindehaut blasenförmig mit der Flüssigkeit, die vorher unter der Netzhaut sich befand, und die, wie der erste hervorquellende Tropfen lehrte, gelblich und fadenziehend war. Verband.

12tägige Bettlage.

Vollkommene Heilung, bei wiederholter und genauer Untersuchung, nach künstlicher Erweiterung der Pupille. Das Auge liest feinste Schrift, wie das gesunde, und hat ein ganz normales Gesichtsfeld wie das gesunde. Der Glaskörper ist klar, die Netzhaut anliegend, die Spannung gut. Ganz nach aussen-oben sieht man die blendend weisse Durchbohrungsstelle, keilförmig, wie das Graefe'sche Messer und ungefähr ebenso gross. Es scheint nur das Aderhautloch zu sein, die Lederhautwunde ist ohne Zwischengewebe geheilt. Dicht hinter der weissen Stelle sind zwei kleine Blutungen. Diese dürften zur Verklebung beigetragen haben.

Wenn wir die seltenen Selbstheilungen kurzsichtiger Netzhautablösung (vgl. Centralbl. f. Augenhlkde. 1891. S. 169) betrachten, so sind es hauptsächlich hügel- oder blasenförmige, zarte, ohne beträchtliche Glaskörpertrübung. Derartige können wir mit einiger Aussicht für die Operation auswählen, nämlich dann, wenn Selbstheilung nicht eintritt, wie in dem vorliegenden Falle, wo die Ablösung seit 2 Jahren bestand und seit 9 Monaten in stärkerer Entwicklung.

Man hat neuerdings bei der Empfehlung der Jodeinspritzung recht verächtlich von der Lederhautpunction gesprochen und durchblicken lassen, dass die Heilwirkung der letzteren nur 14 Tage andauere. Das ist ein grosser Irrthum. Ich habe Vollheilung bis ein Jahr lang beobachtet.[1] Meist erzielt man allerdings nur Besserung, nicht Heilung. Die Auswahl der Fälle ist das wichtigste, was wir zu studiren haben. Der vorliegende Fall ist überraschend, obwohl er ja erst sechs Wochen beobachtet ist. Ich werde noch später auf denselben zurückkommen.

Gesellschaftsberichte.

American Ophthalmological Society. XXVI. Jahresversammlung am 16. und 17. Juli 1890.

Brain tumor with interesting eye-symptoms.

Dr. W. F. Norris (Philadelphia) berichtet über zwei Fälle von Gliom resp. Carcinom des Gehirns, die intra vitam diagnosticirt wurden.

Dr. Ch. A. Oliver (Philadelphia) bespricht die Krankengeschichte eines Falles von Gliosarcom des Thalamus opticus und Corpus striatum mit Erweichung des linken Tractus opticus bis zum Chiasma. Es traten rechtsseitige Hemiplegie und Hemianästhesie mit rechtsseitiger Hemianopsie auf, ophthalmoskopisch zeigten sich im rechten Fundus eine ausgedehnte, oberflächliche Blutung am äusseren unteren Quadranten der Papille mit Verbreitung und Schlängelung der Netzhautgefässe.

Dr. G. C. Harlan (Philadelphia) spricht über vorübergehende Sehstörung mit doppelseitiger Schläfen-Halbblindheit, bei Sumpfgift-Entkräftung.

Dr. C. S. Bull (New York) hält einen Vortrag über die Ausziehung verschobener Linsen, gleichviel ob durchsichtig oder trüb.

[1] Der Kranke entschwand danach meinem Gesichtskreis.

Er verschmäht jedes Eingehen mit Fassinstrument, sondern entbindet die Linse lediglich durch äusserliche Handwirkung wie bei einer gewöhnlichen Starausziehung, und ist damit seit Jahren ausgekommen.

Bull berichtet ferner über 160 Cataractextractionen ohne Iridectomie und betont die vielen Vortheile des Verfahrens gegenüber der etwas schwierigeren Technik und den Complicationen von Seiten der Iris.

Dr. Hasket Derby (Boston) berichtet über 8 Fälle von doppelseitigem Schichtstar bei 10 Gliedern derselben Familie.

Dr. T. R. Pooley (New York): 1. Abtragung einer ausgedehnten Exostose der Orbita mit Erhaltung des Augapfels.

2. Ectropionoperation am Unterlid mittelst Lappenbildung aus der Schläfe.

Dr. B. L. Millikin (Cleveland): Abscess der Lederhaut in Folge eines seit 20 Jahren im Auge befindlichen Fremdkörpers. Einschnitt und Heilung.

Patient hatte wiederholt von entzündlichen Anfällen zu leiden. Im vorderen Theil des Glaskörpers sah man deutlich eine grauweisse Masse, die den Eindruck eines eingekapselten Fremdkörpers machte. An dieser Stelle war das Auge besonders weich. Später dehnte sich diese Stelle der Sclera bedeutend aus, und als Vortr. mit einer Nadel einstach, traf er auf einen harten Körper. Es entleerten sich bei einer Incision 3—4 Tropfen Eiter und mehrere schwarze harte Partikel. (?) Das Auge heilt mit einer Sehkraft von $^1/_{10}$. Seitdem sind die entzündlichen Reizungen ausgeblieben.

Dr. W. F. Norris (Philadelphia): Foreign body in the orbit.

Dr. B. L. Millikin: Complete Paralysis of the lateral movements of both eyes; ability to converge remaining intact.

Dr. Charles E. Rider hält einen Vortrag über „Winking Test". Er deutet auf ein bestimmtes Verhältniss hin, welches zwischen der Sehschärfe und der Fähigkeit, ein Auge unabhängig vom anderen zu schliessen, bestehen soll. Unter 300 geprüften Fällen konnten 1 Mann und 30 Frauen überhaupt nicht ein Auge zukneifen. Bei gleicher Sehschärfe auf beiden Augen kniffen gleichmässig 30 Männer und 33 Frauen, ungleichmässig 4 Männer und 27 Frauen, bei Anisometropie kniffen gleichmässig 17 Männer und 12 Frauen, dagegen ungleichmässig und zwar das bessere Auge 4 resp. 12, das schlechtere Auge 64 resp. 66. Vortr. will aus diesen Beobachtungen praktische Winke ableiten und daraus ein System aufbauen.

Dr. J. N. Lippincott: New tests for binocular vision.

Diese Probe gegen Simulation von Blindheit stützt sich statt auf die Wirkung von Prismen auf Cylindergläser, die dem zu Untersuchenden erst mit verticaler, dann mit horizontaler Axe, convex und concav der Reihe nach vorgehalten werden, während er eine Karte mit grossen Quadraten in Lesedistanz fixirt. Er muss angeben, welche Seite der Karte höher erscheint.

Dr. B. A. Randall: Can hypermetropia be healthfully outgrown?

Vortr. hält den Uebergang von Hypermetropie in Emmetropie und Myopie für keinen physiologischen, sondern einen pathologischen Process.

Dr. Henry D. Noyes (New York): Treatment of muscular asthenopia and its results.

N. hat hintereinander 100 Fälle von musculärer Asthenopie einer Behandlung mit Prismen unterworfen. Darunter waren 47 emmetropische, 25 hypermetropische, kein myopisches, 27 astigmatische Augen und 1 Mal Anisometropie. Die Muskelschwäche betraf 92 Mal die Externi, nur 4 Mal die Interni, 1 Mal

alle Muskeln; in fünf Fällen kam noch eine Insufficienz in verticaler Richtung hinzu. Im Allgemeinen ist der Procentsatz der Insufficienz der Externi aber nur 75 %. — In mehr als der Hälfte der Fälle war Kopfschmerz das hervorstechendste Symptom. Fast immer schwand er beim Gebrauch von Prismen, bei manchen wurde er nur schwächer, und nur bei wenigen halfen die Prismen gar nicht. Natürlich musste auf die Körperconstitution, die in nahezu 40 % zu wünschen übrig liess, entsprechende Rücksicht genommen werden.

Dr. Lucien Howe (Buffalo): The report of the committee on blindness.

Ungefähr 20 % aller Erblindungen werden auf Ophthalmia neonatorum zurückgeführt. Vortr. und Dr. J. A. Andrews (New York) verbreiten sich dann über die zu treffenden sanitätspolizeilichen Massregeln resp. die beste Therapie des Eiterflusses der Neugeborenen (an anderer Stelle ausführlich referirt).

Dr. Andrews demonstrirt: Cystlike bodies of the conjunctiva.

Chas. W. Kollock (Charleston) hält einen Vortrag: A form of xerosis und Two cases of glaucoma with interesting features.

Bei einem der Fälle hatte die Iridectomie nur den Erfolg, dass die Tension zwei Tage lang noch zunahm. Halbstündliche Eserineinträufelungen riefen dagegen einen rapiden Abfall des Binnendrucks hervor.

Dr. W. F. Mittendorf (New York): Embolism of the upper branch of the retinal artery with normal vision.

Dr. Samuel Theobald (Baltimore): A case of recurrent iridochoroido-retinitis bei einer 26jährigen Dame. Nach mehrfachen innerlichen Curen, die nur temporäre Besserung brachten, wurde eine Iridectomie beschlossen, aber wegen der Unmöglichkeit, die Iris zu fassen, nur eine Sclerotomie gemacht. Hierauf trat eine entschiedene Besserung ein. Da eine syphilitische Basis ausgeschlossen war, so führt Vortr. das Leiden auf eine trophische Störung in Folge pathologischer Veränderungen in den die Ernährung des Auges regulirenden Ganglien zurück.

Dr. W. H. Carmalt (New Haven): A contribution to ocular tumors.

Dr. Edw. Jackson (Philadelphia): Progressive Astigmatism.

J. glaubt, dass in 2 % aller Fälle der hypermetropische Astigmatismus derart zunimmt, dass eine neue Correction erforderlich wird. Diese Zunahme sei auf chronische Congestion durch Anstrengung der Augen zurückzuführen, oder durch eine congenitale Anlage zu einer asymmetrischen Entwicklung des Auges zu erklären.

Dr. Samuel Theobald: Three noteworthy cases of ametropia.

Das Merkwürdige an den Fällen war, dass das Nahesehen trotz starker Hypermetropie über alles Erwarten leicht von Statten ging.[1]

Dr. Charles A. Oliver: An analysis of the ocular symptoms found in the III stage of general paralysis of the insane. (An anderer Stelle referirt.)

Dr. John Green (St. Louis): An elementary discussion of some cases of tipped spectacle glasses.

Dr. George C. Harlan (Philadelphia): A new operation for symblepharon.

Dr. S. D. Risley und B. Alex. Randall: Cyst of the iris following a penetrating wound at the corneal margin which caused sympathetic neuroretinitis.

[1] Ein gescheuter Knabe mit H 13 D nach Schichtstardiscission und runder Pupille liest Sn 1½ oder 2 ohne Glas, einige Zoll vom Auge. H.

Dr. O. F. Wadsworth (Boston): Thrombosis of the arteria centralis; central vision unaffected. Eine A. cilio-retinalis versorgte das Centrum.

Dr. F. M. Wilson (Bridgeport, Conn.) demonstrirt 3 Filaria oculi humani.

Dr. C. Harlan berichtet über einen Fall von temporärem Arterienpuls nach Einträufelung von Homatropin und demonstrirt eine Modification des Augenspiegels von Noyes. Peltesohn.

Referate, Uebersetzungen, Auszüge etc.

1) **Ein Fall von traumatischem Glaucom**, von Dr. Garnier. (Wratsch. 1891. Nr. 27. Russisch.)

In Folge eines Schlages ins Auge eines 14jährigen Knaben bildete sich eine acute Steigerung des intraocularen Drucks und ein sclerales Staphylom, das sich erst am 10. Tage bemerkbar machte. Vordere Kammer tief, Pupille gleichmässig dilatirt, Linse klar, Glaskörper getrübt, Blutung nicht zu sehen. Tension sehr hoch. Cornea getrübt, anästhetisch. Das Staphylom dehnte sich aus, wie eine Blase, und da man das Platzen des Staphyloms erwarten konnte, wurde die Enucleation vorgenommen.

Der gehärtete Bulbus wurde mikroskopisch untersucht. Es stellte sich heraus, dass als Ursache der T-Steigerung eine hydrämische Schwellung der Chorioidea und der Suprachorioidea, die durch ein seröses Exsudat bis um das 5fache erweitert war, zu betrachten war. Man constatirte: Oberflächliches Oedem der Cornea nebst Erweiterung der intercellulären Spalten im Epithel. Die Kammerbucht nicht verlöthet, frei; die Venen um den Schlemm'schen Canal erweitert. Iris hyperämisch. Nirgends Synechien; Linse klar, nicht luxirt, ungeachtet dessen, dass die Zonula Zinnii eingerissen war, allerdings nur etwas. Hyperämie des Zinn-Jäger'schen Gefässkranzes und der Retina. Exsudat stellenweise unterhalb der Retina.

Ciliarfortsätze erweitert und lang. Die grösseren Gefässe des Ciliarkörpers erweitert, mit Blut überfüllt. Der circuläre Theil des Ciliarmuskels ist an einer Stelle gerissen und das arterielle Gefäss in dessen Nähe ist thrombosirt (Circulus arter. maj.).

Das Pigment der Chorioidea macerirt, abgelöst vom Mutterboden und der Stromrichtung folgend hat es sich in sämmtlichen Spalten der Sclera angesammelt, besonders aber um die Venen herum.

Das Pigment der vorderen Retinaltheile ebenfalls macerirt, es ist aber ins Gewebe der Retina selbst eingeschleppt. Der Fall ist als ein zufälliges Experiment zu betrachten und darin liegt auch das Hauptinteresse desselben.

Der ganze Hergang wäre ein folgender gewesen:

Durch den Schlag mit dem Stock von vorn ins Auge wurde das Auge im Aequator grösser; die Theile, die sich nach dieser Richtung schwer erweitern, sind gerissen: es sind die Zonula und der circuläre Theil des Muskels. Die radiären Fasern haben nicht gelitten. An der Stelle des Muskelrisses entstand eine Hämorrhagie und eine Thrombose des Gefässes, das vielleicht ebenfalls eingerissen war. Es bildete sich eine collaterale Hyperämie der scleralen, episcleralen und der chorioidealen Gefässe aus. Die Hyperämie führte, da die Thrombose nicht beseitigt werden konnte, zu einer serösen Exsudation, hauptsächlich ins Gewebe der Aderhaut. T ist gestiegen. Pigmentzellen sind macerirt geworden und verstopfen die wichtigsten Abflüsse der serösen Flüssigkeit (die Scleralspalten um die Nerven und die Gefässe). — T steigt weiter. Hyperämie der Retina, die gestörte Function des Ciliarmuskels der seine Function betreffs

der Erweiterung der Fontana'schen Räume eingebüsst hat, traumatische Nervenlähmung — dies begünstigte ebenfalls die Steigerung des T. Die Verstopfung der Scleralspalten durch das abgelöste chorioideale Pigment ist entscheidend gewesen für den glaucomatösen Zustand dieses Falles.

Es wird der Vergleich mit den Fällen von Jacobson sen. und Priestley-Smith besprochen und als therapeutisches Mittel die Sclerotomie vorgeschlagen. Jacobson erzielte ja nur beim Versuch eine Iridectomie zu machen in zwei ähnlichen Fällen eine Heilung, obgleich ihm die Iridectomie in Folge des Glaskörpervorfalls und Zurückklappen der Iris nicht gelang.

---

2) **Ueber die chronische progressive Lähmung der Augenmuskeln.** Unter Benutzung der von C. Westphal hinterlassenen Untersuchungen bearbeitet und herausgegeben von Dr. E. Siemerling. (Arch. f. Psychiatrie. Bd. XXII. Supplement.)

Der Nachlass C. Westphal's liegt vor uns, seine 1887 begonnenen und bis zu seinem Tode fortgesetzten Studien über die fortschreitende Augenmuskellähmung. E. Siemerling hat dieselben in verdienstvollster Weise ausgebaut und herausgegeben. Acht klinisch genau beobachtete, sorgfältig secirte und auf's Exacteste mikroskopisch untersuchte Fälle bilden das Ausgangsmaterial. Allen gemeinsam war das Symptom der verschiedengradig vertheilten Lähmung aller 12 äusseren Augenmuskeln, wie sie Albrecht von Graefe zuerst 1856 beschrieben hat; und zwar war in diesen Fällen das Symptom stets als Theilerscheinung einer Psychose.

Der Schwerpunkt der Untersuchung liegt in den mikroskopischen Befunden an den Augenmuskelkernen.

Die Abducenskerne und -Wurzeln waren stets degenerirt, in einem Falle nur einseitig. Kern und Wurzeln des Rollnerven sind in der Mehrzahl der Fälle ergriffen, in einem Falle auch eine dicht am Trochleariskern gelegene Ganglienzellengruppe, welche von Schütz zum centralen Höhlengrau gerechnet wird, aber hier zuerst genau beschrieben und abgebildet ist.

Der Oculomotoriuskern ist in allen Fällen, wenn auch in verschiedenem Maasse, erkrankt. Die Sichtung der bisherigen Forschungsergebnisse über Anatomie und Physiologie des Oculomotoriuskerns führt S. zu dem Ergebniss: „Trotz der anatomisch nachweisbaren Trennung der Zellensäule des Oculomotoriuskerns sind wir bisher nicht sicher im Stande, bestimmte Gruppen mit der Function der einzelnen Muskeln in Verbindung zu bringen. Im Grossen und Ganzen kann als sehr wahrscheinlich gelten, dass wir beim Menschen die Centren für die Accommodation und Irisbewegungen im vorderen, die für die Heber des Auges im hinteren lateralen Abschnitt der Oculomotoriuskerngruppen zu suchen haben." Die interessanteste neue Beobachtung Siemerling's ist die Auffindung einer Ganglienzellengruppe im hinteren Längsbündel, noch auf der Höhe des Trochleariskerns, aber von diesem getrennt, welche direct sich in den Oculomotoriuskern fortsetzt, also dessen dorsalen Beginn darstellt. Da regelmässig das Erhaltensein dieses Kernes zusammenfiel mit dem Fehlen der Ptosis und umgekehrt, so scheint hier der Kern für den Lev. palpebrae gefunden zu sein. Im Uebrigen bestätigt S. in der Hauptsache die Angaben Perlia's (Graefe's Arch. Bd. XXXV) über die Lagerung der Zellhaufen im Oculomotoriuskern. Die Frage nach der bestimmten Function der einzelnen Kerntheile ist also noch offen. Auch die Bedeutung der übrigens stets gut gefundenen lateralen und medialen Gruppen sowie die Frage nach den Wurzelkreuzungen kann nicht sicher entschieden werden.

Der Zerstörungsprocess in diesen Kernen kennzeichnet sich als Degeneration von Ganglienzellen in allen Abstufungen, Abnahme der im Kern verlaufenden Fasern unter Betheiligung des Grundgewebes. Daneben nicht regelmässig Hyperämie und Ependymwucherung.

Die peripheren Augennerven zeigten damit Hand in Hand gehende secundäre Entartung jeden Grades bis zum Schwund der letzten gesunden Faser. In den Augenmuskeln fanden sich reichlich hypertrophische und atrophische Fasern, seltener Vacuolenbildung, aber öfters ringförmiger Zerfall des Protoplasma's auf dem Querschnitt der Muskelfasern.

Die Veränderungen also, welche der fortschreitenden Augenmuskellähmung zu Grunde liegen, sind:

1. Kernerkrankung mit Betheiligung der zugehörigen Nerven und Muskeln (7 Fälle).

2. Affection des Nerven und Muskels bei intactem Kern (1 Fall).

Beide Processe 1. und 2. kommen combinirt vor.

3. Sclerotische Herde im Verlauf der intramedullären Nervenwurzeln bei sonst intacten Kernen, Nerven und Muskeln (1 Fall).

Nach der in einer Strassburger Dissertation mitgetheilten einzelnen Beobachtung von Dammron kann auch periphere Neuritis der Augennerven die Ursache sein.

Fall. Name.	Alter.	Pupillen. Weite.	Reaction auf Licht.	auf Convergenz.	auf Accom.	Ophthalmoskopischer Befund.	Augenbewegungen.	Sprache.	Psych
No. I. Schenk	44	mittelweit	fehlt	erhalten	nicht geprüft	Abblassung der Papillen.	Vollständige Lähmung aller Augenmuskeln. Deutliche Ptosis.	nasal, undeutliche Articulation. — Atrophie der linken Zungenhälfte.	Hypoch sche Ver mung m. folgung (progress Paralyse.
No. II. Lindemann	31	mittelweit R. > L.	fehlt	fehlt	nicht geprüft	Fortschreitende Atrophie.	Zunehmende Beweglichkeitsbeschränkung erst rechts, dann links. Leichte Ptosis.	nichts.	Hallucin sche A zustände.
No. III. Frauen	40	mittelweit L. > R.	fehlt	links schwach erhalten, später nicht zu prüfen	nicht zu prüfen	Atrophie.	Nach den Seiten Bewegungen am stärksten eingeschränkt, nach oben und unten besser. Deutliche mässige Ptosis.	nichts.	Hypoch sche S mung.

Mitergriffen zeigte sich vor Allem das Gebiet des Opticus, des Trigeminus, des **Hypoglossus** und das Krause'sche Bündel. In 5 Fällen war das Rückenmark **miterkrankt.**

Es hat sich in allen Fällen um unregelmässig vertheilte Augenmuskellähmungen, **nicht** um conjugirte Blicklähmungen gehandelt; ebenso liess die **Betheiligung des** inneren Augenmuskelapparates keine Gesetzmässigkeit erkennen.

Für die Diagnose Kernlähmung spricht nach S. neben den übrigen Anhaltspunkten, **hauptsächlich** die Miterkrankung anderer Theile des Centralnervensystems.

In 5 Fällen war Lues vorhergegangen, in einem Bleivergiftung gleichzeitig **möglich, in 2 Fällen** konnte Lues weder nachgewiesen noch ausgeschlossen **werden.**

Die Prognose ist trotz des unter Umständen sehr langwierigen Verlaufs **als günstig zu** bezeichnen, besonders im Hinblick auf die stets complicirende **Nervenkrankheit.**

Die histologischen Befunde sind durch 12 mustergültig ausgeführte Tafeln **anschaulich gemacht,** besonders anschaulich durch die zum Vergleich nebengezeichneten normalen Präparate. Zur Uebersicht dient in praktischer Weise eine **Tabelle,** die wir untenstehend abdrucken.

	Abducens. Kern und Nerv.	Oculomot. Kern und Nerv.	Trochlearis. Kern und Nerv.	Sonstige Veränderungen in der Med. oblong. u. s. w.	Augenmuskeln.	Rückenmark.	Optici.
	Kern: atroph. Nerv: atroph.	Kern: atroph. Nerv: atroph. Westphal'sche Gruppen gut.	Kern: gut. Nerv: atrophisch.	Linker Hypoglossuskern atrophisch.	degen.	Hinterstränge degenerirt.	Partielle interstitielle Veränderungen.
	Kern: atroph. Nerv: atroph.	Kern: atroph. Nerv: atroph.	Kern: nicht untersucht. Nerv: atrophisch.	Leichte Degeneration der Ganglienzellen im Hypoglossus.	nicht unters.	Hinter- und Seitenstränge degenerirt.	nicht untersucht.
	Kern: atroph. Nerv: atroph.	Kern: atroph. Nerv: atroph.	Kern und Nerv: gut.	Leichte Degeneration im Hypoglossus.	degen.	Hinterstränge degenerirt.	graue Degeneration.

Fall. Name.	Alter.	Pupillen. Weite.	Reaction auf Licht.	auf Convergenz.	auf Accom.	Ophthalmoskopischer Befund.	Augenbewegungen.	Sprache.	Psych
No. IV. Lenz	47	eng	fehlt	fehlt	nicht zu prüfen	Abblassung, namentlich temporal.	Nach allen Richtungen stark beschränkt. Keine eigentliche Ptosis.	nicht deutlich gestört.	Dementia Grössen (Paraly
No. V. Clucas	51	eng	fehlt	erhalten	erhalt.	normal.	Alle beschränkt, nur Trochlearis frei. Leichte Ptosis.	scandirend.	Demen
No. VI. Rath	45	gleich, eng	fehlt	erhalten	nicht zu prüfen	links nichts, rechts innen eine Abblassung.	Beide Abducentes stark beschränkt. Oculomotorius deutlich beschränkt. Deutliche Ptosis.	leicht paralytisch gestört.	Progres Paraly
No. VII. Klein	57	R. > L.	fehlt	fehlt	scheint erhalt.	normal.	sehr beschränkt. Nur rechts nach aussen gut. Keine Ptosis.	deutlich paralytisch.	Progre Paraly
No. VIII. Friedrich	43	weit	fehlt	fehlt	nicht zu prüfen	Atrophie.	Doppelseitige Abducenslähmung, ausgesprochene Oculomotoriuslähmung links, rechts angedeutet. Keine Ptosis.	schwerfällig, nasal.	Demen Grösse (Paraly

3) **Beiträge zur Anatomie der Orbita,** von Dr. Leopold Weiss in Heidelberg. Mit 24 Abbildungen. Tübingen 1890, H. Laupp. 132 S.

Von drei Gesichtspunkten ist Verf. bei den vorliegenden Messungen der Orbitalhöhle am skelettirten Schädel ausgegangen. Er wollte 1. exactere Vor-

...phä-...n.	Abducens. Kern und Nerv.	Oculomot. Kern und Nerv.	Trochlearis. Kern und Nerv.	Sonstige Veränderungen in der Med. oblong. u. s. w.	Augenmuskeln.	Rückenmark.	Optici.
...lten	Kern: atroph. Rechts stärker. Nerv: atrophisch.	Kern: atroph. Nerv: atroph.	Kern: atrophisch. Nerv: atrophisch.	—	degen.	nichts.	Partielle graue Degeneration rechts.
...igert	Sclerotische Herde im Verlauf der Wurzeln. Nerven im weiteren Verlaufe gut.		nichts.	Sclerotischer Herd im Gebiet des einen Trigeminuskerns.	gut.	Sclerotische Herde.	intact.
...lt	Kern: atroph. Nerv: atroph.	Kern: atroph. Nerv: atroph. Westphal'sche Kerne gut.	Kern: atrophisch. Nerv: atrophisch.	Zellen des Hypoglossus degenerirt. Rechtes Krause'sches Bündel degen.	degen.	Hinterstränge degenerirt.	Partielle graue Degener. des rechten Opticus bis in die Papille. Linker Opticus gesund.
...lten	Linker Kern u. Nerv: stark atroph. Rechter Kern und Nerv gut.	Kern: atroph. Nerv: atroph. Westphal'sche Kerne gut.	Kern: atrophisch. Nerv: atrophisch.	Beiderseits aufsteigende Trigeminuswurzel, sensibler Trigeminuskern u. austretender sensibler Trigem. degen. — Rechtes Krause'sches Bündel degen.	degen.	nichts.	intact.
...lt	Kern: atroph. Nerv: atroph.	Linker Kern ausgesprochen atroph., ebenso Nerv, rechter Kern angedeutet atr. Nerv gesund.	Kern: gut. Nerv: gut.	Mässige Atrophie d. Zellen des Hypoglossus.	leicht degen.	Degen. der Hinter- u. Seitenstränge, d. Vorderhörner im Lenden u. Scleraltheil. Herde in den vord. Wurzeln.	Rechts totale graue Degeneration, links partielle.

stellungen über das gewinnen, was man am Lebenden misst, 2. diejenigen Orbitalmaasse kennen lernen, welche man am Lebenden nicht messen kann, endlich 3. untersuchen, ob man aus den äusseren Kopf- und Gesichtsmaassen Schlüsse auf innere Maasse der Orbita in Bezug auf deren Form, Grösse und Richtung ziehen kann. Im ersten der drei Abschnitte beschäftigt sich die Abhandlung

mit dem Verhältniss des Orbitalindex zur Kopf- und Gesichtsbildung. Nach seinen Messungen findet Verf., dass unzweifelhaft eine Beziehung des Gesichtsschädels zur Form des Orbitaleingangs derart besteht, dass bei Chamaeprosopen derselbe im Allgemeinen eine mehr ovale, bei Leptoprosopen dagegen eine mehr runde Form hat, doch kommen nicht selten Ausnahmen vor. Der Neigungswinkel des Orbitaleingangs ist im Allgemeinen bei Leptoprosopen etwas, wenn auch nicht sehr viel grösser als bei Chamaeprosopen. Der zweite Abschnitt handelt von der Tiefe und Grösse der Orbita sowie von dem Verhältniss der Kopf- und Gesichtsmaasse zu den Orbitalmaassen. Die Tiefe ist bei den Dolichocephalen kleiner als bei den Brachycephalen, wenn die allerdings sehr kleine Anzahl von dolichocephalen Schädeln, die dem Verf. zu Gebote standen, überhaupt ein Urtheil erlaubt. Bei den Chamaeprosopen wurde die Tiefe durchschnittlich etwas grösser gefunden, als bei den Leptoprosopen. Mit wachsendem Tiefenbreitenindex nimmt die Zahl der Chamaeprosopen zu, die der Leptoprosopen ab. Der Cubikinhalt, durch fein gemahlene Gerstenkörner gemessen, ist bei den Chamaeprosopen etwas kleiner als bei den Leptoprosopen. Fast regelmässig liess sich eine mehr oder weniger grosse Asymmetrie der beiden Augenhöhlen sowohl in Bezug auf die Form des Eingangs, als auf die Richtung der Orbita, Neigung der Orbitalwände u. ä. constatiren. Im dritten Abschnitt bespricht Verf. die Beziehungen der Aussenmaasse des Hirn- und Gesichtsschädels zu den Innenmaassen der Orbita: 1. Die inneren Orbitalwände laufen nur in seltenen Fällen einander parallel gerade nach hinten, fast stets divergiren sie nach rückwärts, so dass der Abstand der Foramina optic. orbital. etwas grösser wird als die Breite der Augenscheidewand. Im Mittel betrug die Differenz 3,32 mm. 2. Die Entfernung vom Tuberc. articulare bis zum äusseren Orbitalrand wird im Mittel nicht viel grösser gefunden, wie die Orbitaltiefe, gemessen von der Crista lacrimal. des Proc. frontal. des Oberkiefers bis zum Foram. optic. cerebrale. Die erstere Entfernung ist durchschnittlich ca. 1,86 mm grösser, doch kommen sehr erhebliche Differenzen vor, für die noch keine Ursache festgestellt worden ist. Diese Beziehung hat praktisch nur einen untergeordneten Werth. 3. Die Entfernung von der Mitte des Meatus auditorius bis zum äusseren Orbitalrand wurde im Mittel ungefähr um 1,6 mm kleiner gefunden als die Entfernung vom äusseren Orbitalrand bis zur Mitte der Sattellehne. In Folge des verschiedenen Verhaltens der Seitenwände des Gesichts kommen freilich Abweichungen vor. Auf der Mitte der Sattellehne oder wenig dahinter schneiden sich die „geraden Opticus(kanal-)Axen", d. h. die durch die Canal. optic. gelegten Richtungslinien, welche den Orbitaleingang gewöhnlich in dessen unteren äusseren Theil schneiden. Auf dieser Richtungslinie liegen natürlich die Foram. optic. orbital., und zwar durchschnittlich 27—29 mm vor der Mitte der Sattellehne, bei Dolichocephalen etwas mehr nach vorn, bei Brachycephalen etwas mehr nach hinten. Daraus erhellt die Bedeutung dieser Beziehungen. 4. Eine durch die grösste Jochbreite gelegte Verticalebene geht im Schädelinnern im Allgemeinen genau durch die Foramina optic. orbit. Liegt die Stelle der grössten Jochbreite aussergewöhnlich nahe dem Meatus audit., so geht die Verticalebene durch eine etwas hinter dem Foram. opt. gelegene Stelle, liegt sie unproportional nach vorn, so schneidet sie weiter vorn durch.

Verf. berechnet weiterhin einige der hauptsächlich in Betracht kommenden Winkel, die für die Augenbewegungen wichtig sind, bezw. zeigt er, dass die Berechnungen aus den oben gewonnenen Anhaltspunkten den in dem Sectionsbefund direct bestimmten Maassen ziemlich entsprechen.

In einem Schlusswort betont Verf. die Bedeutung seiner Studien für die

praktische Augenheilkunde. Insofern die absolute Grösse der Pupillendistanz und ihr Verhältniss zu bestimmten Kopfmaassen bestimmend für die Richtung der Augenmuskelkegel ist und bei der Convergenz in Frage kommen, diese aber wiederum einen hervorragenden Einfluss auf die Entstehung der Myopie hat, wird die Myopiefrage, ebenso die Frage der Entstehung des Schielens von diesen Verhältnissen berührt. Es wird zu untersuchen sein, wie sich mit dem Wachsthum der Bulbi die Muskelinsertionen ändern und dadurch deren physiologische Kraft ab- oder zunimmt, wie sich mit fortschreitendem Wachsthum die Verhältnisse im Sinne einer zunehmenden Divergenz umgestalten, was für die Dosirung bei einer Schieloperation im jugendlichen Alter in Betracht gezogen werden muss. Wie die Spontanheilung, die gar nicht so selten eintritt bei Convergenz, zu Stande kommt, dafür kann an der Hand solcher Messungen eine wissenschaftliche Begründung gefunden werden. Verf. hat auch schon mehrere Hundert von Schielenden bezüglich ihrer Gesichts- und Orbitalbildungen untersucht und gedenkt darüber eingehende Mittheilungen zu machen. Peltesohn.

Journal-Uebersicht.

I. The American Journal of Ophthalmology. 1890. November.

1) **Treatment of high degrees of myopia by removal of the lens**, by Dr. Fukala.
(Deutsch in Graefe's Archiv erschienen. S. d. Referat.)

2) **Interstitial keratitis**, by Charles H. Merz.
Verf. theilt einen Fall von interstitieller Keratitis mit, bei welchem er durch den ausgiebigen Gebrauch von heissen Umschlägen und Jodoformeinstäubungen eine ungewöhnliche Beschleunigung der Heilung erreichte. Nach seinen Erfahrungen ist die Ursache des Leidens stets auf hereditäre oder erworbene Syphilis zurückzuführen.

3) **Laceration of the internal rectus**, by J. J. M'Achrau.
Es handelte sich um eine Zerreissung des Internus mit partieller Ablösung des Rect. infer. durch eine mit einem Knopf armirte Degenspitze. Eine Nahtführung nach Prince's Angaben genügte nur, um die Deviation nach aussen zu beseitigen. Höhendoppelbilder bestanden noch eine Zeit lang fort, bis Uebungen mit Prismen nachhalfen. Das Merkwürdige an dem Falle war, dass der Degenknopf zwischen Augapfel und Orbitalwand dringen konnte, ohne eine Verletzung der Lider oder des Bulbus herbeizuführen.

Es folgen Auszüge und Gesellschaftsberichte. Peltesohn.

December.

1) **The differential diagnosis between trachoma and follicular conjunctivitis**, by H. V. Würdemann.
Verf. unterscheidet zwei Formen von chronischem Trachom. Bei der ersteren findet man hirsekorngrosse, sagoähnliche Knötchen auf der Lidbindehaut in der Retrotarsalfalte, ohne besondere Reizung und Veränderung des Gewebes. Er nennt sie „folliculäres Trachom". Die zweite Form ist durch gleichzeitige starke

Hypertrophie des Gewebes gekennzeichnet, die entweder diffus oder nur in der Nachbarschaft der Granulationen auftritt. Diese Form, welche sich schon durch starke Röthung verräth, wird von ihm „Trachom mit lymphoider Infiltration" genannt. Sie kann die schlimmsten Veränderungen im Gefolge haben, Narbenbildung, Entropium, Trichiasis, Cornealgeschwüre u. s. w. Verschieden von diesen beiden Formen des Trachoms ist die einfache Follikelhypertrophie ohne Bindehautveränderung oder Reizung. Hier springen gelbliche, durchscheinende Prominenzen, hauptsächlich in der Nähe des Canthus externus auf der Lidbindehaut hervor, meistens nur am unteren Lid. Diese Follikel haben Stecknadelkopfgrösse und sind gewöhnlich in Reihen geordnet. Die Krankheit ist chronischen Charakters und wird auf malariöse Infection zurückgeführt. Andere follikelartige Neubildungen sind bei einiger Aufmerksamkeit nicht mit den drei genannten Formen zu verwechseln.

---

2) **Differential diagnosis of opacities in the eye.** Eine Kritik gewisser Anschauungen von Loring, Mauthner, Schmidt-Rimpler und Clairborne, by D. W. Stevenson.

St. wendet sich gegen die von genannten Autoren gegebenen Regeln für die Localisation von intraocularen Trübungen.

---

3) **A case of malignant fibroid of the orbit,** by John Dunn.

D. entfernte mit dem Bulbus einen Orbitaltumor von 32 mm Breite, 25 mm Länge und 15 mm Dicke, welcher nur mittelst eines bandartigen Streifens an der Cornea adhärirte, sonst aber nirgends mit dem Bulbus verwachsen war. Einen bestimmten Charakter zeigte die Geschwulst, welche durch ihr bösartiges Wachsthum die Enucleation erfordert hatte, auch unter dem Mikroskop nicht. Verf. spricht sie für ein Fibrosarcom an, welches ursprünglich vielleicht nur fibröse Elemente enthalten hatte.

Es folgen **Uebersetzungen** und **Gesellschaftsberichte.** Peltesohn.

1891. Januar.

1) **A wire mask as an eye protector and the use of a suture to close the eyelids after operations and injuries,** by J. S. Prout.

An Stelle der Pflasterverbände (?), welche sich bei Einträufelungen von Atropin oder Eserin lockern, empfiehlt Verf. die Lider durch eine Naht zu schliessen, und zum Schutze des Bulbus gegen Verletzungen nach Operationen eine einfache Drahtsiebmaske anzulegen, die bei prominenten Augen sich leicht ausbuchten lässt.

---

2) **Spectacles to be used in diving,** by D. W. Stevenson.

Um für Taucherzwecke brauchbare Brillengläser zu erhalten, empfiehlt St. eine Linse zu wählen, die Luft eingeschlossen hält und planconcav geformt ist. Ihre Wirkung unter Wasser ist dann einer sehr starken Convexlinse gleich zu setzen (es sind ca. 38 D. zu corrigiren), während sie in der Luft gar keine refractive Kraft besitzt, so wenig, wie eine gewöhnliche Schutzmuschelbrille. Deshalb könnte sie ein Schwimmer beständig in und ausser dem Wasser tragen.[1]

---

[1] Darüber giebt es schon ein ganzes Buch, — in englischer Sprache! H.

3) **The treatment of blepharospasm**, by Frank Allport.

Bei verzweifelten Fällen von Blepharospasmus hat Verf. ein Verfahren bewährt gefunden, das in einer Massage der Orbicularisfasern besteht. Er führt ein starkes, kurzes Speculum ein und öffnet es allmählich immer mehr und mehr, um es dann einige Minuten so tragen zu lassen. Das Manöver ist ziemlich schmerzhaft und erfordert im Beginn gewöhnlich die Narcose, aber auch Cocainanästhesie genügte oft bei ziemlich unbändigen Kindern. Eine öftere Wiederholung des Verfahrens empfiehlt sich. [Jedenfalls nicht neu. Ob gut?]

Es folgen Uebersetzungen und Auszüge. Peltesohn.

Februar.

1) **Traumatic haemorrhages in the region of the macula lutea**, by S. C. Ayers.

Drei Fälle mit Ausgang in Heilung.

---

2) **Two cases of perforating injury to the sclerotic, choroid and retina, almost identical**, by Adolf Alt.

A. schildert zwei Fälle von penetrirender Verletzung des Bulbus dicht hinter der Ciliarregion, welche, obwohl fast identisch in ihrer Entstehung und Localisation, einen völlig verschiedenen Ausgang nahmen. Der eine endete nach schweren entzündlichen Erscheinungen mit fast totaler Netzhautablösung, der andere heilte am 17. Tage mit einer festen Narbe und voller Sehschärfe, ohne jegliche Reizerscheinungen. Natürlich war im ersteren Falle eine Infection der Wunde schuld.

Es folgen Auszüge. Peltesohn.

März.

1) **On the injurious influence of the accomodation upon the increase of myopia of the highest degrees**, by Dr. V. Fukala.

E., welcher neuerdings den ad acta gelegten Vorschlag gemacht hat, bei hochgradiger Myopie die Linse zu extrahiren, versucht den Nachweis, dass ein hochgradiger Myop durch Aphakie keine Einbusse in Bezug auf die Accommodation erleidet, weil er ihrer nicht bedarf, sondern vielmehr noch einen Vortheil erlangt, dadurch, dass nicht durch Accommodationsanstrengungen die Myopie noch verstärkt wird.

---

2) **The ill effects of „coquille" glasses; viz: minus refraction, water lines, astigmatic refraction**, by F. B. Eaton.

E. hat die gebräuchlichen Schutzbrillen in Muschelform in Bezug auf ihre etwaige Refration geprüft und dabei festgestellt, dass zum Theil durch ungleichmässige Bearbeitung des Gebläses, durch Risse, Wasserlinien etc. mehr oder weniger starke, unbeabsichtigte Brechungen erfolgen, die auch cylindrische Wirkungen haben. Selbst die besten und sorgfältigst angefertigten Formen sind nicht ganz frei von solchen Fehlern, weil die concaven und convexen Seiten nicht gleiche Krümmungen haben. Deshalb räth er, lieber zu den einfach planen Dunkelbrillen zu greifen. (?)

Es folgen Gesellschaftsberichte und Auszüge. Peltesohn.

April.

1) **The treatment of corneal ulcers by the actual cautery,** by G. E. Schweinitz.

Verf. empfiehlt, wie so viele vor ihm, angelegentlichst die Anwendung des glühenden Eisens, des Paquelins oder des Galvanocauters in allen Fällen von hartnäckigem chronischen oder infectiösen Hornhautgeschwür, vorausgesetzt, dass es nicht zu ausgedehnt oder schon perforirt und mit der Iris verlöthet ist. Auch beim Herpes corneae hat sich ihm ein flaches Ausbrennen des Bläschen sehr bewährt. In ca. 30 Fällen, wo er gebrannt hat, hat er niemals einen Nachtheil von der Methode gesehen, auch kann er nicht zugeben, dass die zurückbleibende Narbe dichter wird als bei spontaner Heilung. Sch. benutzt eine einfache Stricknadel oder eine Platinsonde zum Glühen und vermeidet, wo es angeht, die Einführung eines Speculums.

---

2) **Electromagnetic extraction of a piece of steel from the vitreous chamber of the eye,** by Casey A. Wood.

Der 17,7 mg schwere stählerne Fremdkörper war dicht am Hornhautlimbus durch Iris und Linse in den Glaskörper gedrungen. Drei Tage nach dem Trauma — W. wartete die Resorption des Blutergusses in der Vorderkammer ab, um sicherer diagnosticiren zu können — extrahirte Verf. mittelst des Snell'schen Elektromagneten nicht auf dem Wege der traumatischen Wunde, sondern durch einen besonders angelegten Scleralschnitt den Fremdkörper, nicht ohne dass wiederholte Einführungen des Magneten und, wie er selbst schreibt, ein „Herumfischen" mit demselben sich als nothwendig erwiesen hatten. Dennoch trat eine günstige Heilung ein. Patient konnte durch die gequollene Linse hindurch Finger in 1 m zählen. Der Enderfolg bleibt abzuwarten.

---

3) **Notes of a case of diabetic cataract operated upon by Dr. C. R. Agnew,** by David Webster.

Eine diabetische Cataract bei einer 22jährigen Lehrerin erforderte, da sie weder Fort- noch Rückschritte machte, mit Rücksicht auf den Beruf der Patientin ein operatives Vorgehen, obwohl die Sehschärfe noch $^{20}/_{70}$ betrug. Agnew machte in Intervallen von einem und mehreren Monaten nicht weniger als 5 Discissionen. Als endlich die Sehkraft wieder brauchbar zu werden versprach, starb Patientin plötzlich. Trotzdem stellt W. der Operation der diabetischen Cataract mit Recht, wie auch Hirschberg nachgewiesen hat, keine schlechtere Prognose, als der Extraction einfacher Altersstare.

---

4) **Alteration in the refraction of the eye: change from hypermetropia to myopic astigmatism,** by S. C. Ayres.

---

5) **The eccentric growth of eyelashes,** by Francis M. Chisolm.

In zwei Fällen hat Verf. eine ganz sonderbare excentrische Richtung des Wachsthums von einzelnen Wimpern wahrnehmen können. Wie ein kleiner Schmutzstreifen zog schräg von oben nach unten zum Ciliarrande hin eine dünne dunkelblaue Linie unter der Epidermis, die man bei oberflächlicher Betrachtung für ein vergrössertes Hautgefäss ansprechen konnte. Es ergab sich, dass es eine Cilie war, die aus ihrer natürlichen Richtung gebogen mit der Spitze auf unerklärliche Weise unter das Epithel des Haarfollikels gerathen und dann weiter nach oben gewachsen war, indem es sich unter der Haut einen Canal

geformt hatte. Es gelang, das Haar aus seiner künstlichen Scheide zu extrahiren und damit die sonderbare Erscheinung zu beseitigen.

Es folgen **Auszüge.** Peltesohn.

II. The Ophthalmic Review. 1891. März.

Operations upon eyes blinded by sympathetic ophthalmitis, by John B. Story.

Im entzündlichen Zustande ein sympathisch erkranktes Auge zu operiren, ist nur in gewissen dringenden Fällen von Drucksteigerung indicirt. Dagegen kann es sich bisweilen darum handeln, nach abgelaufener Entzündung ein erblindetes Auge durch eine Operation aufzubessern. Hier kann es sich im Wesentlichen nur darum handeln, die getrübte Linse durch eine Extraction mit breiter Excision der verwachsenen Iris zu entfernen. Bei der Vulnerabilität dieser Augen und der grossen Gefahr des Glaskörperverlustes ist es rathsam, wo es noch möglich, die vom alten Critchett vorgeschlagene Discission mittelst einer oder zwei Nadeln vorzuziehen. Natürlich ist sie nur bei jüngeren Leuten geeignet, doch kommen für einen glücklichen Erfolg der Operation überhaupt nur junge Augen bei sympathischer Erkrankung in Betracht. Nach Mittheilung von neun einschlägigen Fällen zieht Verf. selber seine Schlüsse mit folgenden Worten:

1. Es soll überhaupt keine Operation vorgenommen werden, ehe nicht alle entzündlichen Erscheinungen gewichen sind, ausser bei intraocularer Drucksteigerung.

2. In letzterem Falle soll nur eine corneale oder sclerale Incision, aber keine Iridectomie versucht werden.

3. Nach Rückgang aller Reizerscheinungen bleibt die beste Methode die Critchett'sche Discission, bei welcher die Iris nicht verwundet und jede Blutung nach Möglichkeit vermieden wird, sowie die Gefahr eines den Collaps des Bulbus herbeiführenden Glaskörperverlustes ausgeschlossen ist.

Es folgen **Referate** und ein **Gesellschaftsbericht.** Peltesohn.

April.

Aniridia and glaucoma, by E. Treacher Collins.

Die Beobachtung, dass Aniridie vor Glaucom nicht schützt, ist von dem Verf. in drei Fällen gemacht worden, die er hier veröffentlicht. Er kennt aus der einschlägigen Literatur nur die Publication seiner Landsleute Lang und Brailey. Auch Hirschberg hat aber einen Fall von doppelseitigem Irismangel mit nachfolgender Linsenverschiebung und Sehnervenaushöhlung (s. dies Centralbl. 1888, S. 13), deren Entwicklung er durch Jahre verfolgen konnte, beschrieben. Zwei Fälle des Verf. sind durch die Section und mikroskopische Untersuchung von besonderem Interesse. Sie beweisen, dass diese seltsame Anomalie keineswegs die landläufige Vorstellung von der Verursachung des Glaucoms durch Blockade des Iriswinkels ad absurdum führt, wie von den Gegnern dieser Theorie behauptet wird. Denn obwohl keine eigentliche Iris vorhanden war, so endete doch der Ciliarkörper vorn in einem runden, leicht hervortretenden Knoten, dem Irisrudiment, welcher, ob zwar nicht gross genug, um durch die Cornea sichtbar zu sein, doch, wenn er nach vorn gedrängt wurde, ausreichte, um an die hintere Cornealfläche zu stossen und die Filtrationszone

dem Sehnerven. Als erstes Symptom einer solchen intralabyrinthären Druckerhöhung müsste sich intra vitam eine Störung in der Perception für hohe musikalische Töne kundgeben. Aber selbst wo letztere beobachtet worden ist, hat dann die Section noch immer das Fehlen sonstiger Veränderungen nachzuweisen; denn die Untersuchungen von Moos haben gelehrt, dass das gleiche Symptom, eventuell auch aus anderer Veranlassung, durch ein complicirendes Mittelohrleiden oder eine Atrophie der ersten Schneckenwindung zu Stande kommt. Beachtung verdient endlich die Thatsache, dass mitunter die Gehörstörung auf der dem Tumor entgegengesetzten Seite ihren Sitz hat; es wäre dieses, wofern nicht etwa in dem betreffendem Ohre selbst Alterationen vorhanden sind, auf die von verschiedenen Autoren im Cerebrum angenommene Kreuzung der Acusticusfasern zurückzuführen.

Nach den Beobachtungen von Gradenigo (Arch. f. Ohrenhlkde. 1888. Bd. XXVII. H. 2 u. 3. S. 105) lässt sich in den meisten Fällen von Neuritis nervi optici aus centraler Ursache (Gehirntumoren, Meningitis u. s. w.) der Nachweis erbringen, dass auch der Hörnerv leichte Nutritionsstörungen erlitten hat, indem derselbe zwar bei der functionellen Prüfung nichts Ungewöhnliches darbietet, bei der elektrischen Prüfung dagegen auf beiden Seiten eine abnorme Uebererregbarkeit zeigt. Das Vorhandensein eines beträchtlichen Grades von elektrischer Uebererregbarkeit des Acusticus soll bei persistirendem Charakter der letzteren und Integrität des Gehörorgans direct eine intracranielle Erkrankung andeuten, während man freilich umgekehrt nicht sagen kann, dass das Fehlen einer Uebererregbarkeit eine endocranielle Erkrankung ausschliesst. In den seltenen Fällen, in welchen ein Cerebralleiden zu einer ausgesprochenen Functionsstörung der Acustici führt, kann nach Gradenigo ein eigenartiger Typus von Taubheit auftreten, welcher sich von der durch Affectionen des inneren Ohres erzeugten Taubheit dadurch unterscheidet, dass die Perception für hohe Töne und für die Uhr ziemlich gut erhalten, diejenige aber für die mittleren Töne defect ist.

Gradenigo hält die oben ausgeführten Sätze auch in seinen neuesten Arbeiten aufrecht trotz der Einwände, welche dagegen von Pollak und Gärtner (Wiener klin. Wochenschr. 1888. Nr. 31 u. 32), Bernhardt (Rosenthal und Bernhardt, Elektricitätslehre f. Mediciner u. Elektrotherapie. Berlin 1884. S. 310 und Wiener klin. Wochenschr. 1888), Benedikt (Internat. klin. Rundschau. 1888. Nr. 49—51) und Kiesselbach (Monatsschr. f. Ohrenhlkde. u. s. w. 1889. Nr. 1) erhoben worden sind. Die genannten Verff. sprechen sich nämlich dahin aus, dass der diagnostische Werth der elektrischen Prüfung des Hörnerven zur Zeit nur gering anzuschlagen sei, da ausser seiner Erregbarkeit hierbei noch immer die Widerstandsverhältnisse im Ohre in Betracht kommen, letztere aber bei verschiedenen Individuen und bei demselben Individuum unter verschiedenen Umständen wesentlich von einander abweichen können. Es sei demnach nicht erlaubt, aus der leichten elektrischen Anspruchsfähigkeit des Hörnerven auf eine Hyperästhesie desselben und umgekehrt aus dem negativen Ausfall der Untersuchung auf eine mangelhafte Empfindlichkeit zu schliessen.

5) Ueber Behandlung scrophulöser Hornhautentzündungen und Hornhautgeschwüre mit Jodol, von Dr. Thomalla, Friedland O./S.

Nachdem ich in meiner Klinik die verschiedenartigsten Mittel und Methoden zur Behandlung erkrankter scrophulöser Kinder an Hornhautentzündungen und Hornhautgeschwüren erprobt, fand ich eine geradezu überraschend günstige Wirkung des Jodols.

Ich habe dieses Mittel angewendet in Fällen, wo die Hornhautgeschwüre von Phlyctänen ausgingen und die Conjunctivalschleimhaut derartig geschwollen war, dass es sogar mit dem Lidhalter sehr schwer wurde das Auge zu öffnen, ferner bei Hornhautgeschwüren, deren Grund oder Rand noch grau-gelblich und käsig infiltrirt war und ein reparativer Gefässpannus sich nicht entwickelt hatte und endlich bei solchen Geschwüren, bei denen der genannte Gefässpannus schon vollkommen entwickelt war.

Somit hat sich bei mir das Jodol in jeder Krankheitsperiode als äusserst wirksam erwiesen, indem sogar in sehr schwierigen Fällen schon nach 8 Tagen immer eine bedeutende Besserung und schon nach ca. 3 Wochen Heilung erzielt war.

Das Jodol hat wohl ähnlich wie Calomel eine antiseptische und reizende Wirkung, dazu aber kommt noch, dass Jodol, ebenso wie bei eiternden Wunden an übrigen Körpertheilen, die Secretion der erkrankten Augenlider derartig mindert, dass schon nach drei- bis viermaligem Gebrauch der Ausfluss des eitrigen Secrets aus dem erkrankten Auge geschwunden ist. (Aus diesem Grunde ist es vielleicht auch bei Blennorrhoe anzuwenden.)

In den meisten Fällen liess ich neben dieser örtlichen Behandlung auch eine allgemeine nebenherlaufen, aber auch bei denjenigen Patienten, bei denen ich, abgesehen von kräftiger Kost, jegliches innerliche Mittel (Jod u. s. w.) fernhielt, habe ich mit Jodol ebenso schöne Erfolge erzielt.

Somit kann ich das Jodol (subtilissime pulverat.), in ziemlicher Menge ins erkrankte Auge eingepulvert, bei oben geschilderter Erkrankung auf's beste empfehlen und erwähne dabei, dass es schon deshalb dem Calomel vorzuziehen ist, weil man jederzeit innerlich Jod reichen kann, während dies bei Calomelbehandlung bekanntlich nicht geschehen darf.

6) In der Sitzung der physiol. Gesellsch. zu Berlin vom 17. October 1891 zeigte Herr Geheimrath E. du Bois-Reymond Photographien der lebenden menschlichen Netzhaut, welche, von Herrn O. Gerloff in Göttingen angefertigt, die staunende Bewunderung aller Anwesenden erregten. Der Sehnerv, von $3^1/_2$ mm Breite, zeigt den Lederhaut-Ring, die Gefässgrube, Arterien von Venen gut unterschieden, die Aederchen zum gelben Fleck. Das Gesichtsfeld des Augengrundbildes, das durch Lupen-Betrachtung (2″) noch gewinnt, misst fast 3 P und ist vom Bilde der Regenbogenhaut eingerahmt. (Der nächste Fortschritt wäre wohl, dieses letztere fortzuschaffen und die Ausdehnung des Augengrundbildes zu erweitern.)

Ueber das Verfahren (Blitzlicht) werden genauere Mittheilungen demnächst erfolgen.

Bibliographie.

1) Die ophthalmoskopischen Lichtreflexe der Netzhaut. Nebst Beitr. z. norm. Anat. d. Netzhaut, von Dr. Fr. Dimmer, Docent d. A. a. d. Wiener Univers. Mit 36 Abbild. Wien 1891, F. Deuticke. 240 S.

2) Ein Augen-Zungen-Phänomen, von Dr. B. Beer, Nervenarzt in Wien. (Wiener med. Blätter. 1891. Nr. 27.) B. macht aufmerksam auf eine markante, ziemlich intensive Mitbewegung der Augenmuskeln mit der Zunge, und führt zum Beweise folgende Fälle an: Zwei schielende Knaben mit corrigirter Hyperopie waren nicht im Stande stereoskopische Bilder zur Vereinigung zu bringen; es gelang ihnen dies aber sofort, wenn sie die Zunge herausstreckten,

Bei einem an linksseitiger Abducenslähmung Leidenden wurde das Doppelsehen geringer bei festerem Drucke der Hand und beim Ballen der Faust, und verschwand vollständig beim Herausstrecken der Zunge. Bei nach links herausgestreckter Zunge ging der linke Bulbus um 1 mm über seine äusserste frühere Grenzlage nach links. Das Gehen bei allein geöffneten krankem Auge war fast ohne Schwanken möglich und der Fehler bei den Greifbewegungen verringerte sich um ca. 40 %, wenn dabei die Zunge herausgestreckt wurde. Schenkl.

3) Ueber methodische Seifenbehandlung des gesunden und kranken Auges, von Dr. Heinrich Leiblinger in Brody. (Wiener med. Wochenschr. 1891. Nr. 26.) L. befürwortet die Verwendung der Sarg'schen Glycerinseife zur Behandlung gesunder und kranker Augen und stellt für dieselbe folgende Indicationen: prophylactisch bei epidemischen oder ansteckenden Augenaffectionen und bei Blennorrh. neonat., bei epidermoidalen Auflagerungen am gesunden Auge, bei Xerophthalmus in Verbindung mit der Glycerinbehandlung, endlich bei vielen Krankheiten der Augenlider (Acne, Eczem, Seborrhae etc.). Schenkl.

4) Poliencephalitis und Schlaf. Ein Nachtrag von Prof. L. Mauthner. (Wiener med. Wochenschr. 1891. Nr. 26 u. 27.) Einem Feuilleton des Dr. Junker von Kangegg (Wiener klin. Wochenschr. 1891. Nr. 13 u. 16.) entnahm M., dass ein Fall von Schlafsucht der Neger in Europa beobachtet, und auch obducirt wurde. Obwohl weder die Untersuchung des Kranken, noch die Obduction irgendwelche Aufklärung über das Wesen der Erkrankung gaben, ist M. überzeugt, dass es sich in diesem Falle um eine Poliencephalitis superior gehandelt habe. Es genügt ihm die Angabe Junker's, dass der in Rede stehende Neger schon in seiner Heimath wegen einer leichtgradigen Ptosis, ein häufiges Prodromalsymptom der Schlafkrankheit, als von dieser Krankheit befallen bezeichnet wurde, und gerade der Umstand, dass die Obduction keinerlei Veränderungen an der Dura, Arachnoidea, Pia, Hirnrinde etc. nachzuweisen im Stande war, giebt der Vermuthung Raum, dass es sich um ein Leiden im centralen Höhlengrau gehandelt habe. M. glaubt, dass wenn einmal die Schlafkrankheit als Poliencephalitis superior erkannt sein wird, auch die von ihm aufgestellte Theorie des physiologischen Schlafes mehr Beachtung finden wird. M. verlegt den Sitz des Schlafes in das centrale Höhlengrau und erklärt denselben durch die Unterbrechung der centripetalen und centrifugalen Nervenleitung im centralen Höhlengrau, in dessen oberer Region die Kerne des Oculomotorius liegen. Die Herderscheinung des Schlafes ist eine Oculomotoriuslähmung: Ptosis und Internuslähmung (gekreuztes Doppelsehen beim Schläfrigwerden), Symptome, die auch bei der Negerschlafsucht und den verwandten Processen beobachtet werden. Factisch sollen auch die Augen während des Schlafes eine Divergenzstellung zeigen und nicht, wie dies bisher angenommen wurde, nach innen oben gewendet erscheinen. Die enge Pupille spricht nicht gegen die Annahme einer Schlaf-Nuclearlähmung des Oculomotorius; einmal ist bei der nuclearen Oculomotoriuslähmung häufig die interiore Musculatur des Auges intact, andererseits war bei dem von Gayet veröffentlichten und als Poliencephalitis superior sichergestellten Falle, zu Lebzeiten des Patienten, neben der exterioren Oculomotoriuslähmung die Intactheit der Irisfunction und der Accommodation ausdrücklich festgestellt worden. Der Sitz des Schlafes erstreckt sich somit nicht bis nach vorn in den Boden des dritten Ventrikels, wo die Kerne für die Sphincter pup. und den Accommodationsmuskel liegen, so wenig als die tödtliche Poliencephalitis sup. dorthin zu reichen braucht. Die Schlafmiosis findet ihre Erklärung in dem Umstande, dass durch den Entfall aller Reize

jeder Anlass zu einer Function des Sphincter und des Dilatator pup. entfällt, und der Sphincter pup. als der stärkere Muskel das Uebergewicht über seinen Antagonisten erhält. Anschliessend an das Gesagte macht M. aufmerksam, dass auch die Möglichkeit denkbar sei, dass während des Schlafes in einzelnen Nervenbahnen aus zunächst unbekannten Gründen die Ermüdungsstoffe nicht beseitigt würden, dass z. B. aus einem Bündel centrifugaler Fasern, durch welche die Leitung von dem motorischen Rindencentrum zu einer Muskelgruppe geht, die Ermüdungsstoffe während des Schlafes nicht entfernt würden, dann würde eine Lähmung der betreffenden Muskelgruppe, die erst wieder durch Schlaf zur Heilung kommen könnte, die nothwendige Folge sein. Ein für die Richtigkeit dieser Annahme sprechender Fall wird mitgetheilt Schenkl.

5) Aus der Universitäts-Augenklinik des Herrn Prof. Fuchs von Doc. Dr. W. Czermak, Assistent der Klinik. (Wiener klin. Wochenschr. 1891. Nr. 27 u. 28.) 1. Mikrophthalmus mit Orbitalcyste. Bei einem 14 Tage alten Mädchen mit leichter Subluxation der Hände fand sich im linken unteren Lide eine etwa olivengrosse, mässig gespannte, fluctuirende, bläulich durch die äussere Haut schimmernde nicht verschiebbare Geschwulst. Beide Lider dieses Auges sind ectropionirt und decken einen kirschkerngrossen mässig gespannten Bulbus mit einer querovalen vollständig getrübten und abgeflachten Cornea. Die Geschwulst reicht nach hinten bis zu dem Bulbus; ein deutlicher Zusammenhang mit letzterem lässt sich nicht nachweisen. Das linke Auge zeigt keine Abnormität. Behufs Verödung der Cyste wurde ein Stück aus der von Conjunctiva bedeckten Kuppe der Geschwulst excidirt und damit eine weite, tiefe Höhle mit schleimhautartigen Wandungen blosgelegt. Eine kreisrunde Oeffnung der hinteren Wand führte in einen Recessus von ähnlicher Beschaffenheit, wie die Höhle selbst. Von da aus gelangte man mit der Sonde bis an die beiden Orbitalfissuren. Die ganze Orbita zeigte sich geräumiger als rechts, namentlich erschien der Orbitaleingang namhaft weiter und höher. Makroskopisch entsprach der Fall vollständig den bisher beschriebenen Fällen von Mikrophthalmus mit Orbitalcyste; histologisch konnte als innere Auskleidung der Cyste mit Sicherheit ein direct als Netzhaut zu erkennendes Gewebe nachgewiesen werden. Die Schichten der Auskleidung der Cyste boten eine Anordnung dar, wie sie eine Netzhaut zeigen müsste die aus der primären Augenblase hervorgeht, d. h. aus dem uneingestülpt bleibenden, sonst eingestülpten vorderen Theile. Es handelte sich somit um eine Wucherung der primären Augenblase in die Cystenräume hinein. — 2. Teleangiectasie der vorderen Ciliarvenen. Ein 27jähriger Tagelöhner, der wegen eines Thränensackleidens Hülfe sucht, bietet den seltenen Befund einer Teleangiectasie der vorderen Ciliarvenen des linken Auges dar. Sie präsentirt sich unter dem Bilde eines, einer intensiveren Ciliarinjection nicht unähnlichen, aber bläulichrothen dichten Gefässnetzes, dessen Gefässe sich zu grossen Stämmen sammeln, die zu den vier geraden Augenmuskeln hinziehen. Die Gefässe zeigen auffallende Schlängelung und stellenweise spindelförmige Erweiterung. Die hochgradige Einschränkung der Accommodationsbreite dieses Auges spricht dafür, dass ähnliche Veränderungen an den Venen des Ciliarmuskels vorhanden sind. Kleine Teleangiectasien finden sich nebenbei an dem rechten oberen Augenlide und an dem Metacarpus des vierten Fingers der linken Hand. Schenkl.

6) Académie royale de Belgique. Sitzung vom 25. April 1891. (Annales d'oculistique. 1891.) Herr Bribosia spricht über die Prophylaxe des granulären Bindehautcatarrh. Im Blindenspital zu Gent sind 41 durch Trachom Amaurotische, in ganz Belgien nach Nuel 9000, nach Deneffe noch

mehr. — Vor Allem seien hygienische Maassregeln zu ergeifen: Sanierung der Wohnungen und Gründung von Arbeitervierteln; die Erkrankten seien womöglich zu isoliren; ihre Kleidungsstücke und Aufenthaltsorte gründlich zu desinficiren.

7) Société médico-chirurgicale de Sheffield. Sitzung vom 26. März und 9. April 1891. (Annales d'oculistique. 1891.) Ein Fall von Sehnervenatrophie durch Schädelbasisfractur wird vorgestellt, weiter eine Neuritis optica mit Lähmung des rechten Rectus externus durch Bleiintoxication. Endlich ein Fall von Markschwamm der Netzhaut bei einem zweijährigen Kinde mit starker Infiltration des Sehnervengewebes.

8) Le traitement électrique du goître exophthalmique, par M. Vigoureux. (Gazette des Hôpitaux. 1891. 5. Mai.) Die fortgesetzte Faradisation des pulsirenden Exophthalmus bewirkt in durchschnittlich einem halben Jahre Verschwinden des Herzklopfens und des Glotzauges.

9) Guide pratique pour le choix de lunettes, par M. Trousseau (Société d'éditions scientifiques. Paris. 1891.) Ein handliches Taschenbuch zur Bestimmung der Refraction und zur Brillenwahl ohne jede theoretische Erörterung.

10) Anatomie pathologique de la buphthalmie, par le Dr. Kalt. (Annales d'oculistique. 1891.) Der Buphthalmus ist die Folge einer chronischen Iridochorioiditis, welche zu einer fortschreitenden Obliteration der Gefässe des Uvealtractus führt. — Es findet sich vor Allem eine sehr starke Verbreiterung der excretorischen Bahnen des Auges, welche zur intraocularen Hypersecretion führt. Der Abfluss ist verhindert durch Anlagerung der Iris und des Schlemm'schen Canals sowie eine Periphlebitis der Venae vorticosae und so entsteht Glaucom durch Retention.

11) De la péricystite lacrymale, par le Dr. Parinaud. (Annales d'oculistique. 1891.) Bei eitrigen Thränensackleiden finden sich hauptsächlich Staphylokokken, seltener Streptokokken; die gleichzeitige entzündliche, bis zur Abscessbildung gesteigerte Infiltration des umgebenden Unterhautzellgewebes geschieht auch bei anfänglicher einfacher Verengerung des Thränencanals höchst wahrscheinlich durch die Auswanderung besonders der Streptokokken durch die veränderten Epithelien des Canals. — Vor Allem ist daher das mechanische Hinderniss durch rechtzeitige Spaltung und Sondirung zu bekämpfen; ist aber einmal Suppuration im umgebenden Gewebe eingetreten, so ist sofortige Incision, ohne Rücksicht auf eine etwaige Thränenfistel, am Platze, zumal ja letztere nur bei chronischen und vernachlässigten Thränensackleiden sich ausbildet. — Verf. erwähnt zum Schluss, dass die Pericystitis lacrymalis in seltenen Fällen einen alten Tumor lacrymalis durch narbige Schrumpfung zum Verschwinden bringen kann und führt dieselbe daher zuweilen künstlich durch ein eigenes, nicht beschriebenes Verfahren herbei.

12) A propos de la conjonctivite printannière, par le Dr. A. Trousseau. (Annales d'oculistique. 1891.) Vier Fälle werden besprochen: bei dreien davon fanden sich zugleich leichtere Nasen-Rachenaffectionen, beim vierten dagegen polypöse Wucherungen. — Die Entfernung der letzteren besserte sofort, während bei den anderen die gleichzeitige Behandlung des Nasen-Rachencatarrhs ohne Einfluss auf den Zustand der Augenerkrankung blieb.

13) Beiträge zur Entwicklungsgeschichte des angeborenen Aderhautcoloboms, von E. Ricker. Inaug.-Dissert. Diese Beiträge beziehen sich auf die von Deutschmann aufgestellte Theorie der Entstehung des Aderhautcoloboms in Folge fötaler Entzündung. Verf. stellt 27 einschlägige Fälle

aus der Literatur seit 1870 zusammen und fügt 2 selbst beobachtete hinzu. Er kommt zu dem Schluss, „dass die Herleitung gewisser Fälle von angeborenem Colobom des Auges von einer fötalen Entzündung einen hohen Grad von Wahrscheinlichkeit erlangt hat".

14) Ueber die hochgradige Myopie, von Fr. Ott. Inaug.-Dissert. Die hochgradige Myopie wird als eine Erkrankung sui generis hingestellt und klinisch und ätiologisch von der Arbeitsmyopie getrennt. Zu diesem Zwecke werden die Ansichten vieler Autoritäten über diese Frage zusammengestellt und ein poliklinisches Material von beinahe 500 Fällen eingehend durchgearbeitet. Interessant sind die Beobachtungen die der Verf. über seine eigene hochgradige Myopie mittheilt.

15) Ueber Ptosis und deren Therapie, von Dr. med. Friedrich Knauer. Inaug.-Dissert. Verf. bemüht sich, durch Gegenüberstellung der bekanntesten Ptosisoperationen und an der Hand einiger Beispiele darzuthun, dass die Pagenstecher'sche Fadenoperation namentlich durch ihre Einfachheit den Vorzug vor allen anderen Methoden verdient.

16) Ueber Thiersch'sche Hauttransplantationen in der Augenchirurgie, von DDr. Th. v. Schröder und A. Natanson. Aus der Petersburger Augenheilanstalt. Es wird über die in Russland noch wenig geübte Thiersch'sche Transplantation nicht gestielter Hautlappen bei Blepharoplastik und Trichiasisoperationen berichtet. Die Verff. verfahren dabei abweichend von Thiersch antiseptisch. Die Vortheile ihres Verfahrens sollen namentlich in der freien Beweglichkeit des Lids mit normaler Faltenbildung sowie in rascher und dauernder Anheilung der übertragenen Haut und Sicherstellung vor Recidiven bestehen. Die beigegebene Casuistik umfasst vier Fälle von Ectropium und einen Fall von Blepharoplastik nach Excision eines Epithelioms.

17) Die Elektrolyse als Therapeuticum auf oculistischem Gebiete, von Primärarzt Dr. L. Grossmann in Budapest. (Wiener med. Presse. 1891. Nr. 11, 12, 13, 14 u. 15.) G. bespricht die Verwerthung der Elektrolyse in der Augenheilkunde an der Hand einiger, von ihm in dieser Weise behandelter Fällen. Zur Erzeugung des constanten Stromes bedient er sich eines aus 20 Elementen zusammengesetzten Apparates. Er zieht bei grösseren Tumoren die bipolare, percutane Elektrolyse, in nachträglichen Sitzungen in gewissen Fällen die unipolare Elektrolyse in Anwendung. Von den mittelst Elektrolyse behandelten Fällen werden angeführt: drei Fälle von Teleangiectasien der Lider, die nach 4—6 Sitzungen zum Schwinden gebracht wurden, und zwei Fälle von teleangiectatischen Angiomen des oberen Lides, in einem Falle spontan aufgetreten, im zweiten traumatischen Ursprungs, die ebenfalls nach einigen Sitzungen vollständig beseitigt waren. Ebenso wurden Lidwarzen mittelst Elektrolyse entfernt. G. bezeichnet das Verfahren als ein leicht ausführbares und gefahrloses, welches sich in seiner Wirkung genau beschränken und fixiren lässt, und weder entstellende Narben noch Blutungen im Gefolge hat. — Im Anschlusse macht G. Mittheilung von einem Falle von Angioma cavernosum der linken Orbita, welches er auf operativem Wege entfernte. Die Geschwulstbildung setzte sich aus drei Tumoren zusammen, von denen der eine unterhalb des unteren Orbitalrandes medialwärts ausserhalb des Orbitalgefüges, der zweite in der Tiefe jenseits der vorderen Orbitalhälfte nahe der inneren Orbitalwand, von Fettgewebe umgeben, sass, während der dritte etwa 1 cm vom Foramen opticum entfernt, knapp an der äusseren Orbitalwand sich entwickelt hatte. Die histologische Untersuchung ergab, dass es sich um ein Angioma simplex in Verbindung mit Granulationsgewebe gehandelt habe, welches einerseits durch

Ectasie, andererseits durch Usur und Confluenz zur Bildung eines cavernösen Angioms führte. Schenkl.

18) Zur Frage der Schulkurzsichtigkeit, von Reg.-Arzt Dr. K. Hoor, Doc. an der Budapester Universität. (Wiener med. Wochenschr. 1891. — Militärarzt. Nr. 4, 5, 6 u. 7.) H. glaubt, dass, die Aetiologie der Myopie betreffend, zu wenig Gewicht auf das Vererbungsmoment gelegt und den schädlichen Einflüssen der Schule eine zu grosse Bedeutung beigemessen werde. Er hat in den vergangenen zwei Jahren 123 Myopen (Wehrpflichtige, Rekruten) untersucht, von denen er 87 zu seinen tabellarischen Zusammenstellungen verwendete. Unter den 87 Myopen war bei 49 ein schädlicher Einfluss der Naharbeit oder des Studiums unbedingt auszuschliessen; dagegen konnte Vererbung in 37 Fällen ziemlich sicher nachgewiesen werden. Die schwersten Complicationen wurden gerade bei jenen Myopen constatirt, die als Schul- oder Arbeitsmyopie nicht aufgefasst werden konnten. Aus dem Umstande, dass mehr als die Hälfte der Myopen nicht Schul- oder Arbeitsmyopen waren, und dass andererseits bei mehr als einem Drittel derselben Vererbung nachgewiesen werden konnte, schliesst H., dass diese Fälle auf Vererbung zu beziehen seien, dass aber andererseits für die geringere Zahl von Myopen, die Schulen besuchten, der Beweis durchaus nicht erbracht sei, dass sie es in Folge der Studien geworden sind. Bei 14 Kurzsichtigen seiner Privatambulanz war er ebenfalls im Stande in 11 Eällen Heredität nachzuweisen, während Naharbeit als Ursache der Myopie in sechs Fällen ausgeschlossen werden konnte. Unter 1157 Schulkindern, die er untersuchte, fanden sich 29 Myopen (zumeist zwischen 0,5 und 1,5 D). Darunter waren aber auch Myopen von 3, 6, 8, 10 und 12 D. Die höchsten Grade mit S $^1/_2$ und schweren Complicationen. Diese Kinder waren 7—10 Jahre alt und besuchten erst das 2.—3. Jahr die Schule; auch in diesen Fällen musste daher an Vererbung gedacht werden. H. bezeichnet derartige Fälle als diejenigen, welche den Durchschnittsgrad der Myopen in den höheren Klassen so hoch gestalten, da anzunehmen ist, dass diese Myopien sich zu den höchsten Graden entwickeln, nach fortgesetztem Studium im 18. bis 19. Lebensjahre bei der Assentirung, als Fälle von Myopien bezeichnet werden, die durch das Studium einen so hohen Grad erreichten; gewiss hätten dieselben aber auch, wenn ihre Augen durch Naharbeit gar nicht in Anspruch genommen worden wären, einen derartigen Grad von Myopie erreicht. Auch bei mehreren Fällen, wo ein Auge durch Schielstellung vom Sehacte vollkommen ausgeschlossen war, konnte H. einen raschen Fortschritt der vorhandenen Myopie dieses Auges constatiren. Nach H.'s Ansicht erreicht ein Auge mit ererbter Disposition zu hochgradiger Kurzsichtigkeit den höchsten Grad, selbst wenn es zu Naharbeit nicht herangezogen wird. Ist diese ererbte Disposition nur für mittlere Grade der Myopie vorhanden, so wird dieses Auge den mittelgradigen myopischen Refractionszustand erreichen, gleichgültig, ob es zur Naharbeit herangezogen wird oder nicht. In solchen Fällen kann aber dauernde Naharbeit, namentlich unter den bekannten Schulschädlichkeiten, das Auge wieder rascher an die Grenzen dieser Kurzsichtigkeit bringen. In Beziehung auf das Letzterwähnte hält H. die Massregeln, welche auf Verhinderung der Arbeits- und Schulkurzsichtigkeit hinzielen, für gerechtfertigt. Schenkl.

19) Die Excision der Uebergangsfalten der Conjunctiva in der Trachomtherapie, von Regimentsarzt Dr. Carl Veszely. Vortrag gehalten im wissenschaftlichen Vereine der k. u. k. Militärärzte in Wien am 4. April 1891. (Wiener klin. Wochenschr. 1891. Nr. 22, 23, 24 u. 25.) Nach einem historischen Rückblicke über die Entwicklung der Trachombehandlung bespricht

V. die Art und Weise, wie er die Excision der Uebergangsfalte der Conjunctiva bei Trachom ausführt. Der Operation wird eine subconjunctivale Cocaïninjection vorangeschickt, die so vorgenommen wird, dass dadurch die Uebergangsfalte blasig vorgetrieben, straff gespannt und blutleer erscheint. Soll die Bindehautwunde durch Naht vereinigt werden, so führt er 5—6 Nadeln derart durch die Basis der Bindehautgeschwulst, dass dieselben die Länge und Breite des zu entfernenden Stückes markiren. — Dieses so markirte Stück wird nun mit dem Messer umschnitten und mit der Hohlscheere abgetrennt, der Grund der Wunde gereinigt, Gewebsreste abgetragen und die Fäden geknüpft. Hierauf wird der Bindehautsack mit Borsäure bespült, Jodoform eingestreut und Druckverband angelegt. Soll ohne Naht operirt werden, dann umschneidet V. ein so langes und breites Stück der Uebergangsfalte, als er zu entfernen gewillt ist, fasst den temporalen Zipfel des umschnittenen Stückes mit der Hakenpincette, stösst das spitze Blatt der Scheere längs des Messerschnittes bis an den nasalen Winkel und schneidet die Conjunctiva mit einem Schlage durch; dasselbe geschieht mit dem anderen Schnittrande, worauf die Bindehaut gänzlich von der Unterlage abgetragen wird. Nachträglich kratzt er noch die Wundfläche mit dem scharfen Löffel aus und stillt sodann die Blutung. Den Verband erneuert er zweimal des Tages und bespült dabei den Bindehautsack mit Sublimat 1 : 2000. Die Heilung erfolgt längstens in 8—12 Tagen mit Zurücklassung einer linearen zart röthlichen, blassen Narbe. Schenkl.

20) Die Farbenstiftprobe — eine neue Methode zur Untersuchung auf Farbenblindheit, von Dr. Hans Adler, k. k. Primararzt in Wien. (Wiener klin. Wochenschr. 1891. Nr. 21.) A. untersucht Farbenblinde mit Farbenstiften (Oelkreide, Pastellstiften) in dieser Weise, dass er zu einem Musterstift (etwa hellgrün) die, der Farbe dieses Stiftes am nächsten kommenden Farbenstifte, von dem zu Untersuchenden auswählen lässt. Hierauf lässt er mit den ausgesuchten Stiften auf gewöhnlichem mattweissem Zeichenpapiere schreiben oder zeichnen und fixirt so das Resultat der Wahlprobe. Solche Farbenstiftproben können leicht der Krankheitsbeschreibung beigeheftet werden, lassen sich noch nach Jahren mit neu gewonnenen vergleichen, eignen sich zur Demonstration der Farbenblindheit beim klinischen Unterricht, können zur Uebung des Farbensinnes bei Kindern verwendet werden und erweisen sich auch zur Untersuchung bei vermutheter Simulation von Farbenblindheit als erspriesslich. Die neue Untersuchungsmethode ist nicht nur für Augenärzte sondern auch für Internisten und Neuropathologen verwendbar. Sie eignet sich nicht für Massenuntersuchungen, ist aber als Controlprobe und für Detailuntersuchungen auch als primäre Methode sehr empfehlenswerth. (Hofoptiker F. Fritsch in Wien liefert eine Collection von 98 verschiedenfarbigen Pastellstiften zu dem Preise von 16 Mark. Ref.) Schenkl.

21) Eine geradezu staunenswerthe Leistung ist Annual of the universal medical sciences, a yearly report .. by Charles E. Sajous. Illustrated with Chromolithographs, Engravings and Maps. Philadelphia, F. A. Davis. Der Jahrgang 1891 ist in fünf Bänden erschienen; im vierten die Augenheilkunde, bearbeitet von Oliver in Philadelphia. (156 S.)

22) Das Auge und der Revolver, von Prof. Dr. J. Hirschberg. (Berliner klin. Wochenschr. 1891. Nr. 38, mit Abbildungen des Augengrundes.) Es stirbt die Hälfte derjenigen, welche zum Selbstmord den Revolver gegen die rechte Schläfe abdrücken; von den überlebenden verliert ein Drittel die Sehkraft des rechten Auges. Ausnahmsweise kommt es sogar zu

doppelseitiger Erblindung. Vier verschiedene Störungen des Sehorgans hat Verf. unter diesen Umständen beobachtet. I. Am schlimmsten ist die Zerstörung, wenn (vielleicht in Erinnerung an Jagdgeschichten, wo Dickhäuter durch Augenschüsse getödtet worden) der Revolver unmittelbar gegen das rechte Auge[1] gehalten wird. Die Entfernung des zerschmetterten, im Innern vereiterten Augapfels ist nothwendig, um den anderen vor sympathischer Erblindung zu sichern. — II. A. Dringt die Kugel von der Schläfe her durch die Mitte der Augenhöhle, so wird leicht der Sehnerv zerrissen, wie auch durch anatomische Untersuchung feststeht. Der Augapfel ist sofort blind und vorgetrieben, auch die Lider durch Blutung angeschwollen, die Pupille meist weit und starr. Unmittelbare Erblindung des Auges bei gut erhaltener Form, aber gestörter Beweglichkeit ist der Endausgang. Sogenannte neuroparalytische Entzündung der Hornhaut kann vollständig ausbleiben, wie ja auch die therapeutischen Versuche mit Aus- und Durchschneidung des Sehnerven lehren. Doch hat Verf. Unempfindlichkeit der unteren Hornhauthälfte beobachtet. — II. B. Wenn die Kugel nur die Hülle des Augapfels (die Lederhaut) streift, ohne sie zu durchbohren, so entsteht innere Blutung und Zerreissung.[2] Alle Uebergänge kommen vor, von leichter Blutung, die nur einen umschriebenen Ausfall im Gesichtsfeld bewirkt, bis zur Blutlachenbildung in der Netzhaut und im Glaskörper mit Ausgang in bindegewebige Vernarbung, so dass die Sehkraft des befallenen Auges nahezu oder gänzlich verloren geht; oder im Ausnahmefall selbst beide Augen erblinden Natürlich fehlt es bei diesen Fällen nicht an Nebenverletzungen, welche die Bewegungswerkzeuge des Auges betreffen. Immerhin bleibt die Form des Augapfels erhalten, — ein schwacher Trost für die Unglücklichen. — III. Bewegungsstörungen finden sich als Begleiterscheinungen in den meisten der Krankengeschichten. — Die leichteste Verletzung des Sehorgans, welche der Schläfenschuss hervorruft, ist die Einzellähmung des unteren schiefen Augenmuskels und davon abhängiges Doppeltsehen. — — Therapeutisch ist wenig zu bemerken. Als Aerzte haben wir nur mässig Gelegenheit, Selbstmord zu verhüten; hauptsächlich noch durch Ueberwachung von Geisteskranken. Von H.'s 6 Fällen war der erste mit Sicherheit als geisteskrank zu bezeichnen. Vielleicht würden die beschriebenen Unglücksfälle weniger häufig vorkommen, wenn die Menschen wüssten, dass Abdrücken eines mittelmässigen Revolvers gegen die Schläfe unter Umständen leichter ein Auge zerstört als das Leben.

23) On the pathology and treatment of glaucoma, by Priestley Smith. London 1891, Churchill. 198 S.

24) Anleitung zum Gebrauch des Augenspiegels, von Dr. J. Bjerrum. Deutsche Ausgabe von Dr. O. Schwarz, Privatdocent in Leipzig. Leipzig 1892, Veit & Comp. 8°. 82 Seiten. (Preis geb. 1 M. 80 Pf.) Kurz und bündig. Anfängern sehr zu empfehlen.

[1] Wenn es eindringt, zerstört schon Hasenschrot das Auge vollständig; nur Vogeldunst kann einen Theil der Sehkraft übrig lassen, wenigstens für einige Zeit.

[2] Bei der stärkeren Gewalt der Kriegsschüsse kann innere Zerreissung schon entstehen, wenn das Geschoss nur die dem Augapfel unmittelbar benachbarten Knochen, z. B. den Oberkiefer, getroffen.

Um Einsendung von Separatabdrücken wird gebeten.

Verlag von Veit & Comp. in Leipzig. — Druck von Metzger & Wittig in Leipzig.

Centralblatt

für praktische

AUGENHEILKUNDE.

Herausgegeben von

Prof. Dr. J. Hirschberg in Berlin.

Unter ständiger Mitwirkung der Herren Dr. ANCKE in München, Dr. BERGER in Paris, Prof. Dr. BIRNBACHER in Graz, Dr. BRAILEY in London, Prof. Dr. H. COHN in Breslau, Doc. Dr. CL. DU BOIS-REYMOND in Berlin, Doc. Dr. E. EMMERT in Bern, Doc. Dr. GOLDZIEHER in Budapest, Dr. GORDON NORRIE in Kopenhagen, Prof. Dr. HORSTMANN in Berlin, Dr. ISSIGONIS in Smyrna, Prof. H. KNAPP in New York, Dr. KĘPIŃSKI in Warschau, Dr. KRÜCKOW in Moskau, Dr. LANDAU in Berlin, Dr. M. LANDSBERG in Görlitz, Prof. Dr. MAGNUS in Breslau, Dr. MICHAELSEN in Berlin, Dr. VAN MILLINGEN in Constantinopel, Doc. Dr. J. MUNK in Berlin, Dr. PELTESOHN in Hamburg, Dr. PERLES in Berlin, Dr. PESCHEL in Turin, Dr. PURTSCHER in Klagenfurt, Dr. M. REICH in Tiflis, Prof. Dr. SCHENKL in Prag, Dr. SIMON in Berlin, Doc. Dr. SCHWARZ in Leipzig.

Monatlich ein Heft. Preis des Jahrganges 12 Mark. Zu beziehen durch alle Buchhandlungen des In- und Auslandes und die Postanstalten des Deutschen Reiches.

November. Fünfzehnter Jahrgang. 1891.

Inhalt: **Originalmittheilungen.** I. Ueber die Berechnung von hinteren Lederhautschnitten. Von Prof. Dr. **J. Hirschberg.** — II. Ueber eine neue Form vorderer Irisanwachsung nach Einwirkung stumpfer Gewalt. Von Dr. **Purtscher** in Klagenfurt. — III. Zur Pathologie des Flimmerscotoms. Von Dr. **Richard Hilbert** in Sensburg.

Klinische Beobachtungen. I. Harter Schanker des unteren Lids. Von Dr. Purtscher, Augenarzt in Klagenfurt. — II. Selbsttheilung einer Netzhautablösung. Von Dr. Purtscher in Klagenfurt.

Gesellschaftsberichte. Ophthalmological Society of the United Kingdom.

Referate, Uebersetzungen, Auszüge. 1) Beiträge zur Augenheilkunde in Gemeinschaft mit Prof. Dr. E. Fuchs, Prof. Dr. O. Haab, Prof. Dr. A. Vossius, herausgegeben von Prof. Dr. R. Deutschmann. — 2) Experimentelle Untersuchung über Transplantation der Schleimhäute, von Djatschenko. — 3) Bemerkungen zur Staroperation, von Prof. O. Haab. (Schluss folgt).

Journal-Uebersicht. v. Graefe's Archiv für Ophthalmologie. XXXVII. 2.

Bibliographie. Nr. 1—8.

I. Ueber die Berechnung von hinteren Lederhautschnitten.

Von Prof. Dr. **J. Hirschberg.**

So leicht die Entbindung des Stars aus dem typischen Hornhautschnitt, so schwierig ist die kunstgerechte Ausziehung eines im Augengrunde festhaftenden Fremdgebildes, sei es nun eine Finne unter der Netzhaut, sei

es ein dem sanften Zug des Magneten, wegen fester Einkeilung, nicht folgender Splitter von Eisen oder ein beliebiger von einem anderen Metall.

Im ersten Fall, dem des Stars, ist die Grösse des auszuziehenden Körpers genügend bekannt, bekannt und sichtbar von Anfang bis zu Ende ist seine Lage. Im zweiten Fall kann Grösse und Lage jenes Körpers nur annähernd vorher berechnet werden. Ist diese Berechnung nicht richtig gemacht, oder aber das richtige Ergebniss der Rechnung nicht genau genug in die Schnittführung übersetzt worden; so verfehlen wir den Fremdkörper, den wir noch dazu während der Operation nicht vor Augen haben,[1] und können ihn entweder gar nicht oder doch nur nach ernster Beleidigung der inneren Augentheile herausbefördern.

Wie trifft man am sichersten die richtige Stelle?

I. Zuerst sind die Maasse des menschlichen Auges genau zu berücksichtigen.

II. Sodann ist 1. die Gesichtsfeldmessung, 2. das Augenspiegelbild, und zwar a) des ruhenden, b) des passend gedrehten Augapfels zu Hülfe zu nehmen.

I. Fig. 1 ist (nach Arlt) der normale Umriss des wagerechten Durchschnitts vom rechten Augapfel.

A. Vom Nasenrande der Hornhaut (*nc*) bis zum Nasenrande des von seiner Scheide umhüllten Sehnerven (*ns*) misst man mit dem Zirkel 19,5 mm, als Länge der Sehne $\overline{nc\text{-}ns}$.

Die Strecke $\overline{nc\text{-}ns}$ wird in zwei Theile getheilt: a) $\overline{nc\text{-}nä}$, vom Hornhautrand bis zum Aequator. Der Zirkel misst diese Sehne = 12 mm; b) $\overline{nä\text{-}ns}$, vom Aequator bis zum Nasenrand des Sehnerven. Der Zirkel misst diese Sehne = 11 mm. (Man wird sich nicht wundern, dass $a + b$ von A verschieden, da nicht der Bogen A in zwei Theile getheilt wird,

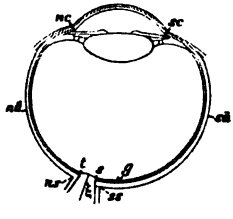

Fig. 1.

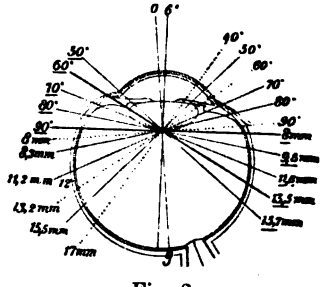

Fig. 2.

sondern vielmehr die zu den beiden Theilen des Bogens gehörigen Sehnen gemessen werden.)

[1] Das Operiren unter Leitung des Augenspiegels ist theoretisch sehr schön, praktisch meist unbrauchbar. Jedes Mal, wenn ich damit angefangen, musste ich den Spiegel bei Seite legen und ohne denselben die Operation beendigen.

B. Vom Schläfenrand der Hornhaut bis zum Schläfenrand des von seiner Scheide umhüllten Sehnerven misst der Zirkel die Sehne = 22 mm.

α) Von der Hornhaut zum Aequator, die Sehne *sc-sä*, ist gleich 12 mm;

β) vom Aequator zum Sehnerven, die Sehne $\bar{sä}$-$\bar{ss}$, ist nahezu gleich 12 mm.

II. 1. Gesichtsfeldmessung, nach Donders.[1]

A. Schläfenwärts im Gesichtsfeld

90°	entspricht	einem	Punkte	8	mm	nasenwärts	hinter	*nc*.
80°	„	„	„	9,5	„	„	„	„
70°	„	„	„	11,5	„	„	„	„
65°	„	„	„	12	„	(Aeq.)		
60°	„	„	„	13,5	„	„		
50°	„	„	„	15,5	„	„		
40°	„	„	„	16,5	„	„		
[20°	„	„	„	19,0	„	]		
[0° = *g*, die Grube der Netzhaut,				21,5	„	]		

90°—50° sind am lebenden Auge gemessen. 40° wird gefunden, indem man $\bar{gt}$ von *t* aus nasenwärts auf der Netzhaut abträgt; 20° muss dicht bei *t* liegen, da der blinde Fleck von 12—18° reicht; *g* ist gefunden, indem man von *s* aus die doppelte Breite des Sehnerveneintritts schläfenwärts auf der Netzhaut abträgt.

B. Nasenwärts im Gesichtsfeld

65°	entspricht	einem	Punkte	12	mm	schläfenw.	hinter	*sc*, nämlich dem Aeq.
[40°	„	„	„	17	„	„	„	„]
[20°	„	„	„	18	„	„	„	„]
[0°	„	„	„	21	„	„	„	„]

65—40° ist am lebenden Auge gemessen. 20° ist gefunden, indem man die Strecke $\bar{gt}$ von *g* aus schläfenwärts in die Netzhaut einträgt. Die Netzhautbilder haben in Beziehung auf die Hornhautachse eine symmetrische Lage für gleiche Einfallswinkel des Hauptstrahls. Aber für die Operationszwecke braucht man $\sphericalangle \alpha = 6°$ nicht zu berücksichtigen. Fig. 2.

Bei der praktischen Verwerthung der Gesichtsfeldzeichnung (H. Cohn) ist zu berücksichtigen, dass der Ausfall im Gesichtsfeld grösser zu sein pflegt, als die Projection des mit dem Augenspiegel sichtbaren Netzhautherdes in das Gesichtsfeld. Schon bei Fremdkörpern; noch mehr bei Finnen. Ist aber der Ausfall noch mässig, sei er inselförmig, sei er dreieckig, so leistet er unschätzbare Dienste, um den Meridian des Fremdkörper-Mittelpunktes festzustellen. Natürlich hat man sich durch mehrfach wiederholte Gesichtsfeldmessung von der Richtigkeit der Angaben zu überzeugen.

II. 2. Für die Verwerthung des Augengrundbildes gilt folgendes: Der

[1] Arch. f. O. XXIII. 2. S. 255 flg. An emmetropischen, vorstehenden Augen wurde ermittelt, wo von dem am Perimeter verschobenen Licht das Bildchen auf der Lederhaut durchschimmert.

Sehnerv (p) ist ungefähr 1,5 mm breit und umspannt (vom Knotenpunkt des Auges aus) 6^0; also $4^0 = 1$ mm; $5^0 = 1{,}25$ mm; $20^0 = 5$ mm.

Der Sehnervenquerschnitt ist Ausgangspunkt und Massstab. Ein Punkt im Augengrunde, der $5p$ vom Rande des Sehnerven entfernt liegt, ist ungefähr 7,5 mm entfernt vom Sehnerven zu suchen, in der entsprechenden Richtung.

Ein möglichst getreues Bild des Augengrundes ist anzufertigen, am besten von mehreren geübten Beobachtern. (Wenn die Photographie das leisten wird, was sie längst versprochen; so könnte sie hier von erheblichem Nutzen sein.) Einige Genauigkeit lässt sich nur für den mittleren Bezirk des Augengrundes erwarten. Bei erweiterter Pupille können wir im Augengrundsbild den Aequator erreichen und etwas überschreiten. In der aequatorialen Gegend entspricht 1 mm auf der Netzhaut 6 Winkelgraden am Knotenpunkt des Auges. Wegen der Unregelmässigkeit des menschlichen Augapfels ist die Netzhaut-Knotenpunkts-Entfernung merklich kleiner für den Aequator als für den hinteren Pol. Uebrigens ist es, wegen des Abstandes, recht schwierig, die scheinbare Grösse eines am Aequator gelegenen Herdes mit der des Sehnerven zu vergleichen.

II. 3. A. Graefe, dem wir die kunstgerechte Entfernung der unter der Netzhaut belegenen Finnen verdanken, hat einen Localisirungsaugenspiegel[1] erfunden.

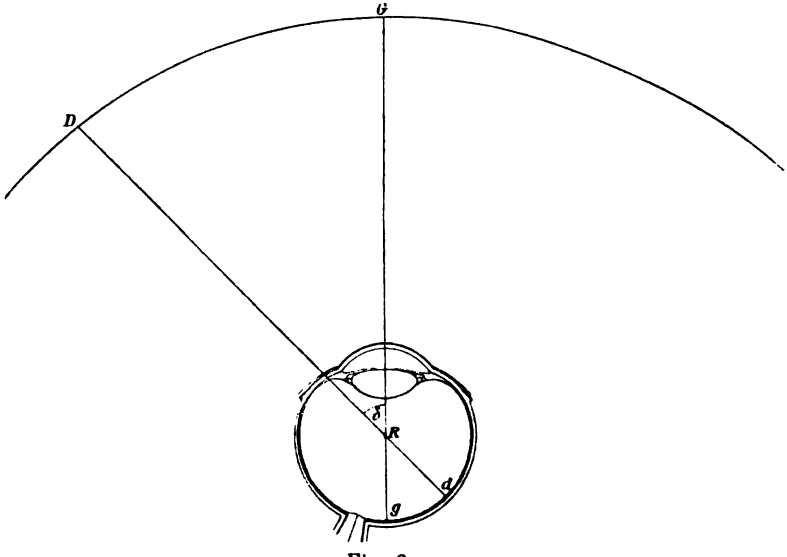

Fig. 3.

An einem Hohlspiegel von 9″ Brennweite und $1^1/_2$‴ Durchbohrung ist um den Mittelpunkt der letzteren drehbar ein in Winkelgrade getheilter

[1] Man kann auch das Perimeter zu diesem Zweck verwenden.

Quadrant von 12″ Halbmesser befestigt, für die Untersuchung im umgekehrten Bilde mit der Linse + 2″.

Fixirt das kranke Auge (Fig. 3) mit seiner Grube g den Mittelpunkt G des in Winkelgrade getheilten Bogens, so erblickt das bei G aufgestellte Auge des Beobachters die Grube des Kranken. Nun wird ein Gesichtszeichen auf dem Bogen langsam verschoben, etwa bis D, und das kranke Auge, welches immer das Gesichtszeichen zu fixiren hat, stetig (um den Winkel δ) gedreht: bis der Mittelpunkt des Fremdgebildes dem Beobachter erscheint.

Falls dieser Mittelpunkt nicht im wagerechten Meridian des Auges, sondern im senkrechten oder in einem schrägen liegt; so wird der Quadrant in diese Richtung gebracht, und die Winkeldrehung desselben gegen den Horizont (λ) an einer hinter dem Spiegel befindlichen Theilung abgelesen. Durch wiederholte Nachprüfung werden λ und δ festgestellt.

Aus dem Werthe des Winkels $GRD = \delta$ wird die Netzhautstrecke gd berechnet und die Entfernung e des Punktes d vom Hornhautrand berechnet.

Nach A. Graefe ist $e = 21{,}75$ mm für $\delta = 20^0$
$e = 20$ „ „ $\delta = 30^0$
$e = 18{,}50$ „ „ $\delta = 40^0$.

Ich selber finde, wenn ich einfach in der Durchschnittszeichnung des Auges vom Drehpunkt aus die Winkel (an die Fixirlinie) anlege und auf der Lederhaut messe, die Längen e

schläfenwärts	$\angle\ \delta$	nasenwärts
20 mm	20°	? (im Sehnerven)
18 mm	40°	19 mm
16 mm	60°	17 mm
12 mm (Aeq.)	80°	12,5 mm (Aeq.)

Vgl. Fig. 4.

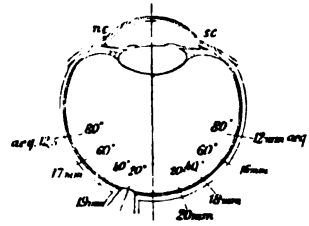

Fig. 4.

(Niemand wird sich wundern, dass der Aequator bei der Gesichtsfeldmessung dem Grad 65 entspricht, bei der Drehbewegung dem Grad 80.

Denn bei der erstgenannten Messung liegt der Scheitelpunkt der Winkel ungefähr 15 mm vor der Grube, bei der zweiten ungefähr 10 mm.)

Bei diesem wichtigsten Verfahren, mit A. Graefe's Localisirungs-Augenspiegel, ergeben sich bedeutende Schwierigkeiten: 1. für die Messung selber, 2. für die Verwerthung derselben am kranken Auge.

Sowie das centrale Sehen verloren gegangen, geht es gar nicht; sowie der Herd sehr excentrisch sitzt, geht es schwer.

Die Drehung des menschlichen Augapfels beträgt 40° nach innen, ebensoviel nach aussen, 35° nach oben, 50° nach unten.

Ist die Drehung des Auges erschöpft, ehe der Krankheitsherd in das Gesichtsfeld des Beobachters gelangt; so lässt A. Graefe den Kopf des Kranken derart neigen, dass 10° oder 20° der Theilung den Ausgangspunkt der Augendrehung bildet. Ich bediene mich eines Hand-Perimeter-Bogens von 180° und schiebe mein Auge von 0 um 10 oder 20° nach dem anderen Quadranten hinüber.

Liegt der Herd am Aequator, so wird ihn ein Schnitt von 8 mm treffen, der 8 mm hinter der Hornhaut beginnt. Ueberhaupt darf man, um Misserfolge zu vermeiden, den Schnitt nicht zu karg bemessen.

Eine weitere Schwierigkeit liegt darin, dass wir im Allgemeinen, nothgedrungen, die Abmessungen eines schematischen Auges zu Grunde legen, und sogar die im wagerechten Meridian gewonnenen für den senkrechten und die schrägen anwenden.

Ganz besonders schwierig ist es, einen schrägen Meridian, z. B. 35° nach aussen-unten von dem wagerechten, nachdem man ihn durch wiederholte Messungen festgestellt, auch auf das lebende Auge zu übertragen. Es scheint nützlich, vor der Operation, nach Cocainisirung, den Sperrer einzulegen, ein Brillengestell mit Winkeltheilung[1] möglichst genau vorzusetzen und wenigstens den entsprechenden Punkt des Hornhautrandes oder den Anfang der Meridianlinie mit chinesischer Tusche zu bezeichnen, deren Gebrauch Förster angerathen hat.

Man sieht leicht ein, dass in schlussfähigen Fällen, z. B. wenn ein kleiner, im Augengrund festhaftender Splitter einen umschriebenen Ausfall im Gesichtsfeld hervorgerufen hat, der dem Mittelpunkt des Fremdkörpers entsprechende Punkt auf der Lederhaut gesondert, nach beiden Messungen, mit dem Gesichtsfeld und mit dem Localisirungsaugenspiegel, zu bestimmen ist. Erhält man beide Male denselben oder nahezu denselben Stichpunkt, so wächst die Zuversicht, dass diese Bestimmung richtig sei, und wird noch unterstützt, wenn auch die Augengrundszeichnung damit übereinstimmt.

Schreitet man schliesslich zur Operation, so kann es gelegentlich selbst dem Geübten geschehen, dass er den Herd verfehlt! Allerdings um so sel-

[1] Oder noch besser ein kleineres ähnliches Instrument.

tener, je genauer er vorher gemessen. Oder der Herd wird getroffen, aber der Fremdkörper nicht entbunden. Jedenfalls passen diese Operationen nur für solche Augen, von denen wir sicher überzeugt sind, dass sie ohne den Eingriff verloren gehen würden.

II. Ueber eine neue Form vorderer Irisanwachsung nach Einwirkung stumpfer Gewalt.

Von Dr. **Purtscher** in Klagenfurt.

Am 24. Januar 1889 erscheint Karl W., Baupraktikant — damals hier — in meinem Ambulatorium mit dem Ersuchen um allfällige Gläserbestimmung zum Zwecke des Nahesehens, wobei er seit einiger Zeit leicht ermüde.

Er giebt an, dass beide Augen durch Verletzung geschwächt seien und zwar jedes für sich zu anderer Zeit.

Das rechte Auge war 16 Jahre zuvor von einem blind geladenen Pistolenschusse — also vom Pfropfe — getroffen worden; das Auge war damals stark angeschwollen; Patient lag lange Zeit zu Bett. Anfangs — als er überhaupt wieder die Lider öffnen konnte, sah er Alles wie in Nebel; von Lesen war keine Spur. Im Laufe der Jahre aber hat sich das Sehen sehr erheblich gebessert.

Das linke Auge war vor 20 Jahren durch ein gegen dasselbe anfliegendes grösseres Stück Steinkohle getroffen worden. Patient bekam damals starke Entzündung. Merkwürdig ist der Befund des rechten Auges:

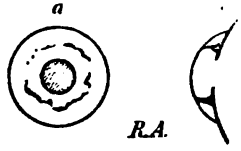

Weder Augapfel noch Hornhaut zeigen irgendwelche Anomalie. Die Pupille ist rund, normal weit und reagirt prompt. Dagegen bietet die hellbraune Iris im Uebrigen ein Bild, wie ich es noch nie gesehen und nirgends beschrieben fand. Mit Ausnahme einer jederseits im horizontalen Meridian gelegenen, etwa je 2 mm betragenden Unterbrechung erscheint ihre mittlere Zone — etwa der Grenze zwischen dem kleinen und grossen Kreise entsprechend — spitzwinkelig nach vorn gegen die Descemet'sche Membran gezogen, welcher sie in Form einer ziemlich scharfen, doch mitunter etwas unregelmässig gebrochenen Leiste von im Allgemeinen kreisförmiger Gestalt anhängt — etwa erinnernd an die Darstellungsweise der Gebirgszüge auf ebenen oder plastisch ausgeführten Landkarten. Zum Theil sind die Be-

rührungsstellen mit der Hornhaut nur punktförmig, zum Theil aber auch etwas verbreitert.

Das Irisgewebe ist nirgends atrophisch, nur die Erhebungen bestehen vielfach nur aus mehr oder weniger dicht gedrängten hellbraunen Fäserchen.

S. $^6/_{XXXVI}$, mit + 2,0 $^6/_{XII}$ — B mit + 6,0 Jäger 2 theilweise; mit + 2,0 nur Jäger 4 auf 16—18 cm.

Centraler Farbensinn normal. Gesichtsfeld reicht peripher nach aussen und nach unten nur bis 45°; nach innen und nach oben nahezu normal.

Medien klar. Sehnerv etwas blasser, als normal, sehr scharf begrenzt. Auffallend ist aber eine denselben rings umgebende Zone atrophischer Aderhaut; dieselbe erreicht ihre grösste Breite ($^1/_2$ Sehnerven-Durchmesser) nach innen und geht peripher allmählich in relativ gesundes Gewebe über. Ueberall im Augengrunde finden sich Veränderungen — ähnlich, doch nicht ganz so wie bei Pigmententartung der Netzhaut, am zahlreichsten und ausgesprochensten nach oben und nach innen.

Linkes Auge: Pupille eher weiter als bei Sphinkterlähmung, nach oben spitzbogenförmig entrundet, reagirt prompt. Dem ausgebuchteten Theil der Pupille entsprechend auf der vorderen Kapsel eine kleine alte Exsudatmembran und mehrere Pigmentpunkte, keine Verwachsung.

S. $^6/_{IX}$, Gläser verbessern nicht. Jäger 1 ohne Glas.

Spiegelbefund normal; nach unten vom Sehnerven eine kleine Sichel.

Der Befund des linken Auges interessirt uns nicht weiter; in um so höherem Grade aber jener des rechten, und zwar in erster Linie der der Regenbogenhaut. Eine ausgedehnte vordere Synechie von unvollständiger Kreisform — zu Stande gekommen nach einem stumpfen Trauma ist meines Wissens noch nicht beschrieben. — Nirgends ist von perforirender Verletzung der Hornhaut auch nur eine Spur zu sehen, nirgends etwa Irisgewebe nahe der Hornhautoberfläche — wie sonst häufig bei vorderen Regenbogenhautverwachsungen nach Verletzung — in die Membran eingeheilt zu erkennen; es handelt sich vielmehr um eine einfache Anwachsung von Regenbogenhautgewebe an die hintere Hornhautwand. Bemerkenswerth ist indes, dass sowohl der Pupillarrand, als auch die Irisperipherie vollständig frei sind, dass nur Gewebstheile mitten heraus wie mit Gewalt (etwa mittelst Pincette) faltenförmig oder zeltförmig nach vorn gezogen erscheinen.

Wie sich ein solcher Zustand entwickeln konnte, will ich nicht bestimmt behaupten, doch scheint mir wohl als erstes Erforderniss, dass es sich thatsächlich zu Beginn — gleich nach der Verletzung — um eine Anlagerung der Regenbogenhaut an die hintere Hornhautfläche gehandelt habe. Jedenfalls musste der Schuss die Hornhaut ziemlich direct von vorn getroffen haben, da sonst wohl eine Luxation oder Subluxation der Linse stattgefunden hätte. Als erste veranlassende Möglichkeit wäre Abfluss des Kammerwassers zu erwägen. Wäre es aber zu Durchbohrung der

Hornhaut an irgend einer Stelle — die jetzt etwa nur nicht mehr nachweisbar wäre — gekommen — was von vornherein bei einer stumpfen Gewalt wenig für sich hat —, so ist schwer einzusehen, wieso die Linse unverändert bleiben konnte. Allein die Möglichkeit eines solchen besonders glücklichen Zufalles will ich nicht ganz von der Hand weisen. Auffallend wäre aber immerhin, dass die Verwachsung eine — kreisförmige Ausdehnung angenommen hätte, anstatt auf die Durchbruchspforte beschränkt zu bleiben; vielleicht auch der Umstand, dass die Pupille vollkommen rund geblieben — ohne jede Verziehung nach der Perforationsstelle.

Eine zweite Möglichkeit wäre die, dass sich vielleicht erst in Folge der mächtigen Contusion eine Circulationsstörung höheren Grades im Augapfel entwickelt hätte etwa in der Weise, wie Wagenmann nach Durchschneidung zahlreicher Ciliargefässe die Spannung des Augapfels sinken, die Vorderkammer sich verflachen sah, wie ich analog in Fällen schwerster Keratitis parenchymatosa oder richtiger Chorioiditis anterior totales Verschwinden des Zwischenraumes zwischen Iris und Hornhaut beobachten konnte bei gleichzeitig höchstgradiger Spannungsherabsetzung des ganzen Augapfels, oder wie in Fällen sogenannter essentieller Phthisis bulbi.

Jedenfalls möchte ich aber eine besondere Disposition des betreffenden Irisgewebes zu dauernder Anlegung annehmen, etwa durch besonders hochgradige Entwicklung verfilzter Trabekel, die bei länger dauernder Anlagerung wegen erheblicherer Dicke des Irisgewebes an dieser Stelle stärkerem Drucke und somit innigerer Berührung von Seite der Hornhaut einerseits und der Linse andererseits ausgesetzt waren.

Eine solche Entstehungsweise scheint mir am ungezwungensten.

Endlich könnte noch als dritte Entstehungsmöglichkeit in Frage kommen, ob nicht im Momente der Abplattung der Hornhaut der Contact derselben gerade mit der eben besprochenen rauhen Irispartie ein derartig inniger gewesen sein konnte, dass auch bei Nachlass der abplattenden Gewalt die in Lücken des geschädigten Endothelbelages hineingepressten oder hineingezwängten Irisbalken sich in dieser Lage erhielten, was unter der Voraussetzung einer noch länger nach der Verletzung andauernden Spannungsherabsetzung des Augapfels keineswegs undenkbar wäre.

Eine weitere Frage bleibt aber unter allen Umständen, welches Bindemittel die Regenbogenhaut für die Folge solide anzulöthen vermocht habe. Sowohl entzündliches Exsudat konnte diese Rolle spielen, als auch vielleicht rein mechanische Momente; als solche wären denkbar: die einfache Anpressung, weiter aber auch neugebildete zellige Elemente des jedenfalls beunruhigten Endothels, welches anfänglich etwa nur als Auflagerung die Balken überwuchern, später aber möglicherweise zu Ausscheidung glashäutiger solider fixirender Gebilde führen konnte, was nach neuesten Befunden (Wagenmann, Gepner) nicht ausgeschlossen scheint.

Hervorheben möchte ich ferner, dass die so ausgedehnte Fixation der

Iris zu keinerlei wesentlichen Störungen oder Reizung des Auges Veranlassung gab.

Was endlich die Veränderungen des Augenhintergrundes anbelangt, so sind die Pigmentveränderungen — weil nur einseitig — sicher nur auf Einwirkung der stumpfen Gewalt zu beziehen. Theilweise mögen sie verursacht gewesen sein durch Blutergüsse in das Gewebe der Netzhaut oder Aderhaut selbst — also durch directe Metamorphose — was zumal für die zarteren Veränderungen gelten dürfte; zum Theil sind sie aber wohl zurückzuführen auf secundäre Ernährungsstörungen bedingt durch Circulationshindernisse oder vielleicht richtiger Zerreissung einzelner Ciliararterienäste bei der mächtigen Verschiebung der Augenhäute — also Befunde, wie sie Berlin und Wagenmann experimentell erzeugen konnten. Ganz speciell möchte ich aber diese Erklärungsweise für die auffallende Aderhautatrophie um den Sehnerven in Anspruch nehmen, wo die Zerrung ja am intensivsten gewesen sein musste. Damit steht auch im Einklang, dass da, wo sich die breiteste atrophische Aderhautzone findet — nach innen — auch die Pigmentformationen in der Peripherie die grösste Entwicklung zeigen.

Allerdings müsste — falls die Annahme directer Abhängigkeit vom Trauma für diese Veränderungen des Augengrundes aufrecht bleiben sollte — eine mehr schräge, nicht rein sagittale Richtung der Gewalteinwirkung angenommen werden.

Einigermassen verwunderlich bleibt in unserem Falle das Fehlen von Aderhautrissen.

III. Zur Pathologie des Flimmerscotoms.

Von Dr. **Richard Hilbert** in Sensburg.

Obwohl das Flimmerscotom nicht gerade zu den seltenen Affectionen gehört, und jeder Arzt, auch ohne speciell Augenarzt zu sein, wohl hin und wieder in die Lage kommt, Fälle dieser Affection zu beobachten und zu behandeln, so ist doch das darunter begriffene Krankheitsbild keineswegs ein einheitliches. Weder die von einem Beobachter gesehenen Fälle noch die in der medicinischen Literatur von verschiedenen Verfassern niedergelegten Krankengeschichten lassen sich in ein Schema bringen, ja, es dürften wohl kaum zwei unter obigem Krankheitsnamen rubricirte Krankheitsfälle völlig identisch sein. So unterscheidet v. Reuss[1] vier Formen von Flimmerscotom; doch ist es wohl einfacher und zweckmässiger entsprechend der Hemicrania angioparalytica und H. sympathico-tonica nur zwei Formen, nämlich mit Lähmung der Gefässnerven und mit Krampf der Gefässnerven

[1] Strehl, Zur Casuistik des Flimmerscotoms. Mittheilungen aus der Königl. Universitäts-Augenklinik zu München. 1882. Bd. I.

anzunehmen, da man doch nicht im Stande ist, die ganze Mannigfaltigkeit des Auftretens dieser Krankheit durch irgend eine Eintheilung zu erschöpfen.

Bekanntlich tritt diese Krankheit anfallsweise ein, betrifft meistentheils nur ein Auge und ist in den seltensten Fällen (SCHIRMER) doppelseitig. Die Intervalle zwischen den einzelnen Anfällen können zwischen einigen Tagen bis fast zu einem Jahr schwanken; die Anfälle selbst sind meistentheils von stärkeren oder schwächeren halbseitigen Kopfschmerzen begleitet, wodurch ihre Verwandtschaft resp. ihr Zusammenhang mit Hemicranie, deren Auftreten ebenso wechselvoll ist, manifestirt wird. Dieses wechselvolle Wesen hat der Krankheit daher auch die Namen Flimmerscotom, Scotoma scintillans, Amaurosis partialis fugax (FÖRSTER), Augenmigräne (GALEZOWSKI) eingetragen.

Die subjectiven Empfindungen bei Eintritt des Flimmeranfalls sind folgende: Mehr oder weniger starker hemicranischer Kopfschmerz, dann Auftreten eines Scotoms (vielleicht richtiger Gesichtsfelddefects),[1] welches entweder im Centrum des Gesichtsfelds liegt, oder in einer Vergrösserung des blinden Flecks besteht, oder auch die Hälfte des Gesichtsfelds mit verticaler Trennungslinie einnimmt, und schliesslich in letzterem das Auftreten von zitternden, flimmernden Licht- (auch zuweilen Farben-) Erscheinungen, wobei das sonstige Sehen im Bereich der betreffenden Stelle aufgehoben ist. Die Dauer eines solchen Anfalls beträgt einige Minuten bis eine Stunde und darüber. Die Angabe von MARTIN,[2] dass das Flimmerscotom stets mit Astigmatismus verbunden sei, ist entschieden falsch. Objective Befunde ausser Röthe oder Blässe des Gesichts sind bei dieser Krankheit bisher noch nicht beobachtet worden; sicher noch nicht der später zu beschreibende. Dagegen hat SCHRÖDER[3] bleibende Störungen nach Flimmerscotom, bestehend in halbseitiger Parese und Anästhesie unter der Erscheinung eines apoplectischen Insults beobachtet. Bezüglich der pathologischen Anatomie des Flimmerscotoms ist nur ein Fall bekannt, in welchem HAAB[4] die Autopsie gemacht hat. Das Hauptergebniss derselben war der Befund einer haselnussgrossen alten apoplectischen Cyste im rechten Occipitallappen dicht unter der Rinde und im Gebiete des Stabkranzes.

Dass diese Neurose (als solche ist sie wohl mehr wie als eine Augen-

---

[1] TREITEL, Ueber das positive centrale Scotom und über die Ursache der Sehstörung bei Erkrankungen der Netzhaut. v. Graefe's Arch. f. Ophthalmologie. 1885. Bd. XXXI. Heft 1. S. 259.

[2] Société française d'ophtalmologie. Sitzung vom 31. Januar 1884.

[3] SCHRÖDER, Ueber bleibende Folgeerscheinungen des Flimmerscotoms. Klin. Monatsbl. f. Augenhlkde. 1884. Octoberheft.

[4] HAAB, Ueber das Flimmerscotom. Vortrag, gehalten in der Gesellschaft der Aerzte in Zürich am 5. April 1884. Correspondenzbl. f. Schweizer Aerzte. 1884. Nr. 16. S. 407.

krankheit zu betrachten) öfters im Anfangsstadium schwerer Gehirnkrankheiten beobachtet ist (progressive Paralyse),[1] ist daher erklärlich.

In den folgenden Zeilen soll nun ein Fall von Flimmerscotom beschrieben werden, welcher sich, abgesehen davon, dass er der erste war, den das betreffende Individuum überstand, auch abweichend von allen bisher veröffentlichten, dadurch auszeichnete, dass bei ihm ein positiver Augenspiegelbefund zu verzeichnen war.

Herr A., Landwirth, kräftiger und sonst stets gesunder Mann von 37 Jahren, litt seit seiner Jugend an Anfällen von Hemicranie und zwar der Form sympathico-tonica. Dieselben traten selten, etwa zwei- bis dreimal im Jahre auf, überfielen den Patienten ohne jeden Vorboten und dauerten einen halben bis ganzen Tag. Dabei stets Uebelkeit und Erbrechen; befallene Seite: jedesmal die linke. Am 15. Februar d. J. erschien Herr A. bei mir, war sehr aufgeregt und klagte über Folgendes: Um 7 Uhr Morgens hätte bei ihm der ihm bekannte halbseitige Kopfschmerz eingesetzt, hätte aber gegen 8 Uhr wider Erwarten nachgelassen, worauf sich zu seinem grossen Schrecken ein Nebel über das Centrum des linken Gesichtsfelds legte, in welchem alsbald feurige, gelbliche und röthliche Zickzacklinien auftraten und sich in zitternder Bewegung von der Peripherie nach dem Centrum hin bewegten. Mit dem linken Auge könne er so gut wie gar nichts sehen, da alles von den flimmernden Gesichtserscheinungen bedeckt sei. Er fürchte zu erblinden.

Status präs. um $8^1/_2$ Uhr: Patient blass, ängstlicher Gesichtsausdruck; er fröstelt. Die linke Pupille ist erweitert, die sichtbaren Schleimhäute, Conjunctiva, Mundschleimhaut und Zahnfleisch sind blutleer, blass; die Schläfenarterie fühlt sich rigide an. Puls hart, 68 Schläge in der Minute. Kopfschmerz nicht so stark wie gewöhnlich: Keine Uebelkeit. Die sofort vorgenommene ophthalmoskopische Untersuchung ergiebt bei sonstigem normalen Befund (Patient ist hochblond, daher der Augenhintergrund im Ganzen sehr hell ist) zu meinem Staunen das Vorhandensein eines sichtbaren Pulses in den Hauptästen der Art. centralis retinae, der noch etwas über die Papille hinaus zu verfolgen ist. Das Herz ist dabei vollständig und in jeder Beziehung normal. Urin frei von Albumen und Zucker.

Therapie: Inhalation von Amylnitrit. — Nach einer halben Minute wird die Gesichtshaut roth, die Erscheinung des Flimmerns verblasst, das Sehen wird klarer und nach etwa 5 Minuten, nachdem noch einmal einige Secunden inhalirt ist, verschwand das Flimmerscotom vollständig. Der Puls hatte sich während dieser Zeit von 68 auf 80 Schläge in der Minute erhöht und ist nicht mehr so gespannt; der Netzhaut-Arterienpuls ist nicht mehr sichtbar.

[1] Vgl. Raullet, Étude sur la migraine ophthalmique. Thèse de Paris 1883. — Parinaud, Migraine ophthalmique au début d'une paralysie générale. Neurologisches Centralbl. 1883. S. 116.

Patient hat dann später noch einen normalen Migraineanfall überstanden, ein Flimmerscotom ist aber nicht mehr weiter aufgetreten.

Dass das in obigem Falle beobachtete Pulsphänomen in der Art. centralis retinae ein objectives Symptom des Flimmerscotoms gewesen ist, geht nicht nur daraus hervor, dass es nach Aufhören des Flimmerns verschwand, sondern auch daraus, dass Herz und Nieren, sowie überhaupt sämmtliche Organe des Patienten vollkommen normal waren, während auf der anderen Seite SCHMALL[1] auf Grund eingehenden Studiums der Netzhautcirculation den Satz ausspricht: Pulsation der Retinalarterien wird beim gesunden Menschen normaler Weise nicht beobachtet.

Aus allen uns bekannten Krankengeschichten von Flimmerscotom geht mithin hervor: 1. dass die subjectiven Symptome sehr variabel sind; 2. dass als ophthalmoskopischer Befund sichtbarer Puls in der Art. centralis retinae vorkommen könne (neben äusserlich sichtbaren Veränderungen im Gefässsystem); 3. dass die ganze Affection auf grob anatomischen Störungen im Occipitallappen und zwar im Bereiche des Stabkranzes beruhen könne, meist aber, wie wahrscheinlich, in vasomotorischen Veränderungen obengenannter Centraltheile des lichtempfindenden Apparates bestehe.

Klinische Beobachtungen.

I. Harter Schanker des unteren Lids.

Von Dr. Purtscher, Augenarzt in Klagenfurt.

Am 21. Juni 1891 kam Helene L., 18 Jahre alt, Bauerstochter, aus Walburgen zur Aufnahme wegen Entzündung des rechten Auges. — Dieselbe bestehe seit etwa 14 Tagen und sei ganz von selbst aufgetreten.

Status praesens: Anämisches, im Uebrigen aber nicht gerade schwächliches Mädchen. Das rechte Auge macht bei oberflächlicher Betrachtung den Eindruck als handle es sich um acute Blennorrhoe; doch fällt bei näherer Betrachtung auf, dass die beträchtliche Schwellung eigentlich nur das Unterlid betrifft, ferner besonders: der Mangel nennenswerthen Secrets. Bei Betastung von aussen bemerkt man eine sehr bedeutende Derbheit der tiefer liegenden Gewebe des Lids.

Beim Oeffnen der Lidspalte gewahrt man wässerige Schwellung der im Allgemeinen eher blutleeren Bindehaut des Augapfels, welche nach unten am mächtigsten entwickelt ist; an dieselbe angrenzend findet sich entsprechend der Mitte der unteren Uebergangsfalte ein nahezu bohnengrosses, im Centrum wohl 3 mm tiefes missfarbig belegtes Geschwür mit ausserordentlich derben, fast knorpelharten Rändern und ziemlich intensiv gerötheter Umgebung. Die derbe Infiltration reicht auch weit in die Tiefe, so dass ein förmlicher Wulst besteht, welcher das Umklappen des unteren Lids bis zu einer gewissen Grenze wesentlich erschwert, worauf es sich sehr leicht von selbst umlegt. Merkliche Bindehaut-Absonderung wird vermisst. Dagegen Drüsenschwellung in der Ohrgegend.

[1] SCHMALL. Die Netzhautcirculation, speciell der Arterienpuls in der Netzhaut bei Allgemeinleiden. v. Graefe's Arch. f. Ophthalm. XXXIV. 1.

Im ersten Momente glaubte ich, eine Verbrennung der Bindehaut durch eine ätzende Substanz oder eine umschriebene Diphtheritis vor mir zu haben; doch stellte die Kranke jede äussere Veranlassung in Abrede und behauptete, auch keinerlei locale Mittel angewendet zu haben. — Nachdem andere Möglichkeiten ausgeschlossen schienen, zweifelte ich nicht mehr, eine syphilitische Initial-Erkrankung vor mir zu haben. Patientin leugnete indes jeden geschlechtlichen Umgang mit Männern und erwies sich in der That als virgo intacta.

Nun fiel mir ein, dass in manchen Gegenden im Volke die Sitte herrscht, kranke Augen auszulecken; dementsprechend richtete ich an die Kranke direct die Frage, wer ihr Auge ausgeleckt habe, worauf sich herausstellte, dass die Kranke ihrer eigenen Mutter die Lues zu verdanken hatte. Angeblich war das Auge schon durch 8 Tage vorher leicht geröthet gewesen.

Therapie: Sublimat-Augenwasser. Emplastrum cinereum. In den nächsten Tagen entwickelte sich sehr erhebliche Drüsenschwellung vor dem Ohre, wogegen graue Salbe eingerieben wurde.

Am 9. Juli 1891. Die Bindehautaffection bis auf mässige Reste zurückgebildet; Drüsenschwellung noch sehr beträchtlich. Die Kranke dringt auf ihre Entlassung.

II. Selbsttheilung einer Netzhautablösung.

Von Dr. Purtscher in Klagenfurt.

Am 2. September 1889 gelangte Emmerich Jadamič, 57 Jahr, Hutmachergehilfe aus Ludbreg in Croatien zur Aufnahme auf meine Abtheilung.

Er war immer gesund gewesen und hatte angeblich immer gut gesehen bis vor 14 Tagen. Seit dieser Zeit sei das linke Auge entzündet und schwachsichtig.

Status praesens am 2. September 1889:

Mit Ausnahme des oberen äusseren Quadranten der sichtbaren vorderen Augapfelhälfte fand sich rings um die Hornhaut eine intensivrothe, gleichmässig starre Infiltration des episcleralen Gewebes. Am mächtigsten war dieselbe nach innen und oben, wo ihre Dicke mindestens 3—4 mm betragen mochte; die Bindehaut des Augapfels daselbst war auch straff gespannt, wogegen sie schläfenwärts vielfach concentrisch streichende seichte Faltenbildung zeigte. Der Uebergang in die nicht infiltrirten Gewebspartien erfolgte ganz allmählich. An der Stelle stärkster Infiltration setzte sich letztere in Form eines fleischrothen, starren Wulstes scharf gegen die Hornhaut ab. Auch die halbmondförmige Falte war stark geröthet, verdickt und zeigte an ihrem Rande eine xerotische Stelle. Hornhaut leicht diffus getrübt — vielleicht auch das Kammerwasser —; Regenbogenhaut grünlich verfärbt, nach unten eine hintere Verwachsung; Kammer etwas flacher, als rechts. Augapfel auf Betastung etwas empfindlich; Spannung eben merklich herabgesetzt.

S. $^3/_{XXX}$ Snellen.

Der Augenspiegel zeigte eine nach oben und innen zwei Sehnervendurchmesser weit vom Sehnervenkopfe entfernt beginnende, steil ins Augeninnere vorspringende und schräg von oben-aussen nach unten-innen verlaufende Netzhautabhebung, welche anscheinend bis ganz nach vorn reichte. Auch oben und aussen ganz nach vorn fand sich eine vorspringende Falte abgelöster Netzhaut mit ganz eigenthümlich kleinbuckliger, fast wie mit Warzen bedeckter Oberfläche.

Das Krankheitsbild war mir vollständig neu; hierzu kam noch der Mangel

eines nachweisbaren ätiologischen Moments. Am wahrscheinlichsten war mir Episcleritis, doch hatte ich weder scleritische noch episcleritische Herde jemals in solcher Gleichmässigkeit bei solcher Ausdehnung gesehen; dazu kam noch die Netzhautablösung.

Therapie: Atropin; innerlich Natr. salicyl. Prompte Pupillenerweiterung.

Am 5. November 1889. Zustand unverändert. Wulstung eher zugenommen. Pilocarpineinspritzungen unter die Haut.

Am 9. November 1889. Keine Aenderung. Touchirung mit Lapis 1 % versucht; gut vertragen.

Am 14. November 1889. Die starre Infiltration besteht fort, hat sich auch nach oben-aussen fortgesetzt.

S. L. ohne Glas $^3/_{XV}$. — Die steile Falte, welche die sichtbare Begrenzung der Netzhautabhebung gegen rückwärts bildete, fast ganz verstrichen. T — 2.

Am 20. November 1889. S. L. ohne Glas $^3/_{XXX}$, mit — 2,0 $^3/_{XV}$ voll.

Am 26. November 1889. S. $^3/_{XV}$ —, mit — 1,0 besser. Röthung und Infiltration nehmen erheblich ab.

Am 30. November 1889. S. $^3/_{XV}$, mit — 1,0 $^3/_{X}$.

Am 10. December 1889. S. $^3/_{XII}$, mit — 1,0 $^3/_{IX}$. Infiltration bildet sich zusehends zurück. Peripheres Gesichtsfeld frei.

Netzhaut liegt überall fest an. Sehr interessant ist der Spiegelbefund der ehemals abgelösten Stellen. Es finden sich ausgebreitete Pigmentveränderungen, theils in Form grösserer Punkte und Flecken, meist aber in Form dunkler, zum Sehnerven radiär verlaufender, etwas wellig gekrümmter dunkler Bänder; nach oben und aussen sind sie tangential gerichtet und in Form concentrischer Wellen angeordnet. Die Netzhautgefässe ziehen unverändert und niemals von Pigment verdeckt über die Pigmentveränderungen hinweg, stehen zu ihnen in keinerlei Beziehung.

Am 29. December 1889. S. $^3/_{VI}$, Emmetropie.

Am 31. December 1889. Patient wird auf Verlangen mit Atropin entlassen. Die dicke rothe Infiltration hat sich bis auf geringe Reste zurückgebildet und tritt nun klar schiefergraue Verfärbung der Lederhaut zu Tage.

Es kann keinem Zweifel unterliegen, dass der Process im Wesen eine Scleritis und Episcleritis war, welche durch Uebergreifen auf die Traubenhaut leichte Regenbogenhautentzündung zur Folge hatte. Ich kann aber auch nicht anstehen, das Auftreten der Netzhautabhebung als von der Scleritis abhängig und durch sie mittelbar bedingt zu betrachten. Bin ich auch nicht in der Lage, eine kühne Hypothese über die Art der Entstehung beizubringen, so steht für mich dennoch fest, dass eine so colossale Entwicklung eines Lederhautprocesses nothwendigerweise einen mächtig alterirenden Einfluss auf die Lymphbahnen des Auges ausüben musste, wie nicht minder auf die Production der intraoculären Lymphe selbst, wodurch es auf der einen Seite vielleicht zu Stauung, auf der anderen zu vermindertem Zufluss kommen konnte. Es war gewiss kein Zufall, dass auch die intensivste Netzhautabhebung nach oben und innen auftrat — gerade entsprechend dem Orte der mächtigsten Entwicklung des Lederhautprocesses. Es mag unerörtert bleiben, ob für unseren Fall das Wort „Netzhaut-Ablösung" oder „Netzhaut-Abhebung" besser am Platze ist oder ob beide Arten des Mechanismus zusammenwirkten. Nur soviel ist sicher, dass es sich hier weder um schrumpfende Stränge in Netzhaut oder Glaskörper, noch um Netzhautriss handelte.

Vielleicht spielen in Fällen spontan aufgetretener Netzhautablösungen, die zur Selbstheilung oder überhaupt zur Heilung (mit gewissen Ausnahmen!) ge-

langen, Lederhautprocesse eine hervorragendere Rolle, als man ihnen meines Wissens bisher zugetheilt.

Endlich möchte ich noch bemerken, dass das wechselnde Verhalten des Brechungszustandes in unserem Falle schwer zu verstehen ist. So häufig ein Schwanken der Refraction bei Netzhautablösung beobachtet wird und so selbstverständlich dessen Ursache, so schwierig ist es, die Abnahme der Brechkraft mit dem Fortschritt der Heilung zu begreifen. Am nächsten liegt es, an die Linse zu denken.

Gesellschaftsberichte.

Ophthalmological Society of the United Kingdom. Sitzung vom 16. October 1890. (Brit. med. Journ. 1890. 25. October.)

Nach einer Ansprache des neuen Vorsitzenden, Herrn Henry Power, hält Dr. Sharkey einen Vortrag über: Graefe's Lid Sign.

Er hat zahlreiche Untersuchungen darüber angestellt, ob das Graefe'sche Symptom wirklich als pathognomisch gelten darf und festgestellt, dass es oft genug einerseits bei der Basedow'schen Krankheit fehlt, wie es andererseits auch bei gesunden Personen beobachtet werden kann. Eine ganze Anzahl von gesunden Leuten kann es willkürlich hervorrufen, indem sie einen starren Blick annehmen. Vortr. stellt sich das Zustandekommen des Symptoms so vor, dass der Orbicularis palpebrarum, welcher ein Antagonist des Lidhebers ist, bei der Basedow'schen Krankheit geschwächt wird durch Inactivität, welche schliesslich das Gleichgewicht zwischen den Schliess- und Oeffnungsmuskeln zu Ungunsten der ersteren aufhebt und so ein Uebergewicht und eine Retraction des Levator palpebr. hervorruft. Das Zwickern, welches Stellwag auf eine centrale Läsion zurückführen möchte, ist vielmehr als eine primäre Erscheinung des Leidens anzusehen und die Retraction des Lids und das Graefe'sche Symptom als die Folge davon.

Recovery from Grave's Disease.

Herr Lawford berichtet über eine langsame Besserung Basedow'scher Krankheit bei einer 43jährigen Patientin, obwohl der Exophthalmus keineswegs zurückging. Dr. Huglings Jackson hat eine Reihe von Fällen gesehen, wo ausser dem Exophthalmus kein weiteres Zeichen vorhanden war. Es sei wichtig zu wissen, dass die Symptome wie im Lawford'schen Falle einzeln schwinden können. Herr Poulett Wells sah eine schnelle Heilung bei Behandlung mit Eisen und Bromkali eintreten. Dr. James Anderson beobachtete bei Fällen, wo Heilung eintrat, eine beträchtliche Pigmentation der Haut, die fortbestand.

Dr. Sidney Coupland kann nicht verstehen, dass, wenn die Retraction des oberen Lids durch Spasmus des Levator entstehe, das Symptom durch starren Blick hervorgerufen werden könne. Herr McHardy hat ausser Pigmentation der Haut auch die Complication mit Alopecia areata bei zwei Fällen gesehen. Dr. Sharkey betont, dass beim Starren der Levator auch bei normaler Beschaffenheit des Orbicularis das Uebergewicht hat.

Paralysis of both external recti with contraction of the internal recti.

Herr Donaldson hat die Beschreibung einer Krankengeschichte eingeschickt, die eine 70jährige Frau betrifft, welche seit 20 Jahren an einer all-

mählich immer mehr zunehmenden Ablenkung der Augen nach innen litt. Beide Bulbi sind stark nach innen und etwas nach unten gedreht, so dass der laterale Hornhautrand kaum am inneren Augenwinkel sichtbar ist. Rechts ist die Innen-Drehung stärker, als links: Die Beweglichkeit der Augen ist äusserst beschränkt, Lichtempfindung ist erhalten, grelles Licht wird sogar schmerzhaft empfunden. In jeder anderen Beziehung ist Patientin gesund, und keinerlei Dyscrasie liegt vor.

Demonstrationen: Herr Gunn: Traumatische Mydriasis. Treacher Collins: Blutige Färbung der Cornea, mit mikroskopischen Präparaten. T. Phi-lipps: Doppelseitiges Colobom der Iris, Linse und Chorioidea. T. James: Pockenbläschen am Augenlid. Silcock: Subconjunctivales Gumma.

Peltesohn.

Sitzung vom 12. März 1891. (Ophth. Review. 1891. April.)

The glands of the ciliary body in the human eye.

Herr Treacher Collins, welcher die Schwierigkeit der histologischen Untersuchungen des Ciliarkörpers hauptsächlich in der grossen Anhäufung des Pigments sieht, welches die Anordnung der Zellen verdeckt, hat mittelst eines Bleichungsprocesses fast alles Pigment beseitigt und sich so einen klareren Einblick in die Verhältnisse des Corp. ciliare verschaffen können. Er fand, dass das uveale Pigmentblatt von der Iriswurzel bis zur Ora serrata aus einer einzelnen Schicht etwas abgeflachter Zellen bestehe, von dessen äusserer Oberfläche zahlreiche aus Zellengruppen zusammengesetzte Fortsätze entspringen. Diese sind am grössten und zahlreichsten an der Uebergangsstelle der gefalteten und nicht faltigen Partie des Ciliarkörpers. Auf Querschnitten sieht man, dass die hervorspringenden Zellengruppen tubulär mit schmalem centralen Lumen angeordnet sind. Diese tubulären Fortsätze betrachtet C. als secernirende Drüsen, die das Kammerwasser und die Ernährung des Glaskörpers besorgten. Die sogenannte seröse Iritis sei demnach eine catarrhalische Entzündung dieser Drüsen, ebenso wie gewisse Tumoren des Ciliarkörpers als nichts anderes wie ein Adenom oder glanduläres Carcinom aufzufassen seien. C. illustrirt die histologischen Einzelheiten an der Hand von photographischen Aufnahmen mittelst der Camera obscura.

Herr Power weist auf die Bedeutung von Collins' Ausführungen, namentlich mit Bezug auf das Studium der Entstehung des Glaucoms hin, doch hat Collins, wie er hervorhebt, an zahlreichen glaucomatösen Bulbis keine auffälligen Veränderungen an den Drüsen wahrgenommen, es sei denn, dass bei ganz alten Fällen der atrophische Process des ganzen Ciliarkörpers auch sie mitergriffen hatte.

Herr Priestley Smith empfiehlt statt der Bezeichnung „seröse Iritis" richtiger „seröse Cyclitis" zu sagen.

Herr Jessop macht darauf aufmerksam, dass bei zwei hinter einander abgelassenen Portionen von Kammerwasser die zweite mehr Proteïnsubstanzen enthält, als die erstere.

Hydrophthalmus.

Herr F. R. Cross hält einen Vortrag über die Entstehung und das Wesen des Hydrophthalmus. Er citirt die Anschauungen älterer Verff. und verweilt dann bei der Auffassung von Priestley Smith und Dufour. Der Hydrophthalmus ist nichts anderes als ein Primärglaucom der Jugend, wo insbesondere die Sclera noch nachgiebig ist, um in Folge der intraocularen Drucksteigerung sich dehnen zu können. Der primäre Sitz der Entzündung scheint der Ciliar-

körper zu sein, an der Basis der Iris mit Betheiligung des Limbus corneae und der Filtrationscanäle. Schwäche der Zonula, Zerrung der Linsenkapsel und Linsenstörungen kommen dann hinzu, Dürr und Schlegtendal fanden auch eine besondere Betheiligung der Chorioidea, die deutlich atrophisch gefunden wurde. Diese Verff. sahen auch ausgesprochene Veränderungen im Iriswinkel: Vermehrte Vascularisation, Rundzelleninfiltration, ungewöhnliche Verengerung oder Verstopfung des Canalis Schlemmii, der Fontana'schen Räume und der vorderen Ciliarvenen. Der Hydrophthalmus ist theils ein Product eines Entwicklungsfehlers oder beruht auf intrauteriner Entzündung, soweit er anscheinend congenital vorkommt, doch in anderen Fällen ist er sicher erst nach der Geburt durch einen glaucomatösen Process hervorgerufen worden. Der Name „Buphthalmus" sollte nur gebraucht werden, wo die prominente Cornea von einer verdünnten blaudurchschimmernden Sclera eingefasst ist, während sonst die Bezeichnung Megalophthalmus am Platze wäre.

Herr Cross theilt zwei Fälle mit, von denen der eine mit hochgradiger Myopie complicirt war, während der andere durch Blockade des Kammerwinkels in Folge Linsenverschiebung verursacht war.

Dr. Argyll Robertson erwähnt eine Familie, wo die Mutter und drei Kinder an Hydrophthalmus litten.

Demonstrationen: Herr Lang: Hunterian chancre on ocular conjunctiva. Herr Tweedy: Result of operation for ectropion of lower lid following burn.

Peltesohn.

Sitzung vom 7. Mai 1891. (Ophth. Review. 1891. Juni.)

Arterio-venous aneurysm of the orbit.

Herr Richard Williams berichtet über ein traumatisches, durch Pferdehufschlag hervorgerufenes Aneurysma der Orbita, welches am oberen inneren Winkel als eine ovale, pulsirende, ungefähr wallnussgrosse Schwellung hervortrat. Die Ligatur der Carotis commun. brachte erst nur eine vorübergehende Besserung, bis eines Tages plötzlich beim Jäten im Garten Patient einen Schmerz im Auge empfand und die Lider anschwollen. Hierauf schwand die Pulsation gänzlich und die Verhältnisse am Auge wurden wieder normal. W. hält die Unterbindung der Carotis in solchen Fällen für die sicherste Behandlung.

Herr Wherry hat bei einem Aneurysma nach Schädelbasisfractur die Unterbindung von sehr bedrohlichen Erscheinungen begleitet gesehen. Es erfolgte 14tägiges Coma, Hemiplegie der entgegengesetzten Seite und fast vollständige Dementia. Vielleicht hatte eine durch das Trauma bedingte Thrombose durch die Ligatur rapide Ausdehnung gewonnen.

Herr Frost erwähnt einen Fall, der sich mehrere Jahre gut gehalten hat, und wo Patient seinem Beruf als Wagner nachgehen konnte. Er warnt vor zu frühem Einschreiten, da zahlreiche Spontanheilungen bekannt sind.

Dr. Mules erinnert an einen Patienten, welcher selber die Carotis periodisch comprimirte.

Herr Charles Lee tritt im Gegensatz zu Frost für die frühzeitige Ligatur ein, weil beim Zuwarten heftige Blutungen aus den dilatirten Venen erfolgt sind, die das Sehvermögen zerstörten.

Herr Silcock hat in einem Falle nichts gethan, und die Verhältnisse haben sich Jahre hindurch nicht verschlimmert.

Herr Tatham Thomson und Herr Cross theilen ähnliche Fälle mit. Letzterer beobachtete ein Aneurysma bei einem 15 Monate alten Kinde nach einem Falle.

Parageusia with Ophthalmoplegia.

Herr Wherry berichtet über einen 47jährigen Patienten, welcher an einem Anfall von Geschmacksstörung gleichzeitig mit Convergenzlähmung erkrankte. Während der ersten fünf Tage schmeckten ihm alle Speisen und Getränke derart bitter, dass er sie nicht geniessen konnte. Dann schwand das lästige Symptom, während die Augenlähmung noch weitere fünf Tage andauerte, um von da ab allmählich zur Norm zurückzukehren. Während der Sphincter pupillae und die Convergenz gelähmt waren, zeigte sich die Accommodation intact. Aetiologisch lag nur eine vor 20 Jahren acquirirte Syphilis vor.

Emphysema of the conjunctiva.

Herr Tatham Thompson berichtet über einen 30jährigen Geistlichen, der beim Schnäuzen plötzlich ein starkes Emphysem in beiden Lidern des rechten Auges bekam. Die Cornea zeigte sich durch die enorm chemotische Bindehaut, welche bläulich schimmerte und sich zwischen die Lider drängte, fest verdeckt. Th. schnitt die beim leichten Palpiren deutlich crepitirende Conjunctiva radiär ein, und bei jedem Schnitt entwich etwas Luft. Durch permanenten Druck und Massage wurde Heilung herbeigeführt.

Eyelashes in the anterior chamber.

Herr Lawford und Ernest Clarke theilen Fälle mit, wo durch eine Wunde der Cornea Cilien in die Vorderkammer geriethen, und ohne Schaden extrahirt wurden. Herr Power und Critchett erwähnen ähnliche Fälle..

The formation and pathology of pyramidal and central anterior capsular cataracts.

Dr. Mules spricht über die Fälle von vorderem Kapselstar, wo keine Hornhautperforation vorhanden ist. Von einem Falle seiner Beobachtung, wo Fäden einer Pupillarmembran sich zu einer centralen Cataract hinüberspannten, ausgehend, glaubt er, dass die Cataract ein kreidig metamorphosirter Fleck der Pupillarmembran sei, und erinnert in dieser Beziehung an die Beobachtung McKenzie's, welcher viele dieser Flecken von der Kapsel mit Leichtigkeit wegpinseln konnte. Herr Gunn hat eine fast gleiche Erklärung schon vor einigen Jahren in der Ophth. Review gegeben.

Herr Hartridge hält die Hornhautverletzung nur bei ganz jugendlichen Individuen für die Ursache des Kapselstars. Bei einem 14jährigen Jungen hinterliess die Hornhautperforation, obwohl die Linse mehrere Tage im Contact mit der Cornea war, keine nennenswerthe Trübung der Kapsel. Wenn Mules' Erklärung richtig sei, müsste man viel mehr Pupillarmembranen antreffen, als man thatsächlich beobachtet.

Demonstrationen: Herr Lawford: Netzhautblutung und Exsudation mit Venenthrombose. — Subconjunctivale Neubildung (Gummi?). Herr R. Williams: Dermoid der Hornhaut und Bindehaut. — Herr Spencer Watson: desgl. — Herr Ernest Clark: Irismangel und Linsentrübung nach Trauma. — Herr Lang: Neubildung (Sarcom?) am Hornhautlimbus. Peltesohn.

Referate, Uebersetzungen, Auszüge.

1) Beiträge zur Augenheilkunde in Gemeinschaft mit Prof. Dr. E. Fuchs, Prof. Dr. O. Haab, Prof. Dr. A. Vossius, herausgegeben von Prof. Dr. R. Deutschmann. II. Heft. Hamburg 1891, Leop. Voss.

1. Vossius: Ein Beitrag zu den congenitalen Affectionen der Thränenwege.

Verf. beschreibt folgenden in der Literatur noch ziemlich isolirt stehenden Fall einer angeborenen Thränenfistel bei angeborenem Verschluss des unteren Endes des Thränennasenganges: Bei einem 17jährigen Mädchen fand sich unterhalb des rechten inneren Augenwinkels inmitten einer verdünnten, übrigens aber normalen Hautpartie eine seit Kindheit bestehende längsovale schlitzförmige Oeffnung von 2 mm Länge und 1 mm Breite, aus welcher dauernd eine Perle klarer Thränenflüssigkeit hervorquoll. Mittelst einer Sonde gelangte man durch diese Oeffnung in eine glattwandige Fistel, welche direct nach hinten in den unregelmässig begrenzten Thränensack führte. Letzterer hatte einen recessusähnlichen Fortsatz nach oben im oberen Lid, während man nach unten hinter dem Processus nasalis in einer dem normalen Verlauf des Thränennasengangs entsprechenden Richtung in einen für die stärkste Weber'sche Sonde passirbaren cylindrischen Canal von $^3/_4$ Zoll Länge gelangte, welcher sich nach unten ganz allmählich verjüngte und blind endigte. Die Thränenpunkte und Thränenpapillen waren vorhanden. Die Thränenröhrchen durchgängig. Die Therapie bestand einerseits in Durchstossung des zwischen dem unteren Ende des Thränengangs und der Nasenhöhle bestehenden und lediglich von Weichtheilen gebildeten Verschlussstück mit nachfolgender Sondirung resp. Einlegung eines Bleidrahtes und andererseits in Circumcision der Fistel mit darauffolgender Sutur. Auf diese Weise gelang es, die Pat. dauernd zu heilen.

Sowohl die Fistelbildung als auch der Verschluss des Thränennasenganges wird von V. als Hemmungsbildung aufgefasst und in folgender Weise erklärt: Nach den Untersuchungen von Born, Leval und Ewetzky erfolgt die Entwicklung der Thränenabflusswege aus einer Epithelleiste, welche vom Grunde der Thränenfurche aus in das unterliegende Gewebe wuchert und sich allmählich zu einem festen Epithelstrange umbildet. Die Verbindung dieses Stranges mit der Thränenfurche wird allmählich halsartig ausgezogen und schliesslich vollständig abgelöst. Erst secundär erhält dieser Strang durch Degeneration der centralen Zellen (Ewetzky) ein vom Auge nach der Nase zu sich fortschreitend entwickelndes Lumen. Verf. glaubt nun, dass in seinem Falle 1. die Abschnürung des Epithelstranges von der Oberfläche des Fötus ausgeblieben sei, die Ausbildung des Lumens des Stranges aber auch an dieser abnormer Weise bestehen gebliebenen Verbindungsstelle stattgefunden habe (Thränenfistel) und dass 2. die Verbindung des Epithelstranges mit der Nasenhöhle, welche möglicherweise erst durch secundäre Aussprossung erfolgt, ausgeblieben sei. (Verschluss des Thränennasenganges.) Bei Zusammenstellung der Literatur hat Verf. ein Analogon zu dieser Missbildung nur in einem Falle von Dupuytren auffinden können, übrigens aber auch die Fälle von angeborener Atresie der Thränencanälchen, der Thränenpunkte und des Thränensacks, sowie die Fälle von mehrfachen Thränenröhrchen und Thränenpunkten berücksichtigt. Erstere erklärt er durch Ausbleiben der Entwicklung des centralen Lumens im Epithelstrang, letztere durch secundäre Aussprossung aus der primären Anlage.

2. Haab: Ueber Scheingeschwülste im Augeninnern.

Im Anschluss an die von Groenouw im XX. Bde. d. Arch. f. Augenhlkde. mitgetheilten „zwei Fälle von Aderhautablösung (scheinbarem Chorioidealtumor) nach Cataractextraction mit spontaner Heilung" berichtet H. über drei ganz ähnliche Beobachtungen. Es handelte sich zweimal ebenfalls um Starpatienten, bei denen übrigens die Extraction selbst 2—3 Wochen vorher ohne jeden üblen Zufall, speciell ohne Glaskörperverlust ausgeführt war. Der eine derselben war beiläufig ein sehr corpulenter emphysematischer Mann mit Eiweiss und $3^1/_2$ % Zucker im Harn. Im dritten Falle war an dem betroffenen linken Auge überhaupt keine Operation ausgeführt worden, dagegen war rechts wegen einer auch durch die spätere anatomische Untersuchung als Carcinom erkannten Oberkiefergeschwulst die Orbita ausgeräumt worden. In allen drei Fällen ergab der Augenspiegel das Bild eines scheinbar soliden unbeweglichen knolligen Tumors, der aus der Peripherie des Augengrundes mehr oder weniger in den Glaskörper hineinragte. In dem Falle des diabetischen Starpatienten entwickelten sich rasch hintereinander sogar zwei Tumoren von solcher Grösse, dass das Bild des Opticus nur durch eine schmale Lücke hindurch eingestellt werden konnte. Die Farbe der Prominenzen war in diesem Falle bräunlich-roth, sonst graulich resp. grauröthlich. In einem Falle wurden Gefässe darauf gefunden, Pigmentflecken allerdings niemals constatirt. Stets wies der Glaskörper nicht unerhebliche Trübungen auf. Auch bestand äussere Injection des Bulbus bei normaler oder selbst herabgesetzter Spannung. Während der ersten Zeit der Beobachtung nahmen die Prominenzen an Grösse zu, dann aber verkleinerten sie sich unter plötzlichem Ansteigen der Sehschärfe in auffallendem Maasse. In einem Falle (demjenigen des diabetischen Starpatienten) war 14 Tage später schon gar keine Hervorwölbung mehr nachzuweisen, auch in der Folge nicht, nachdem noch eine Discission des Nachstars ausgeführt war. Die anderen Fälle entzogen sich der weiteren Beobachtung, doch soll der eine von ihnen nach eingezogenen Erkundigungen sich noch $1^1/_2$ Jahre später eines ordentlichen Sehens erfreuen.

Dass es sich in diesen Fällen um Ablösung der Chorioidea gehandelt habe, erscheint H. nicht wahrscheinlich. Da alle drei Patienten über 65 Jahre alt waren, die Senilität aber nach den Untersuchungen zahlreicher Forscher zu cystoider Degeneration der Netzhautperipherie Veranlassung giebt, so nimmt H. für seine Fälle eine Cystenbildung in der Peripherie der Retina an und stellt sich vor, dass durch Platzen der Cysten das Schwinden der scheinbaren Tumoren veranlasst wird. In Zukunft will H. bei peripher sitzenden Tumoren des Augengrundes eventuell eine Probepunction machen.

3. Deutschmann: Ueber Pemphigus conjunctivae und essentielle Bindehautschrumpfung.

D. bringt die Krankengeschichte eines mit Zuhülfenahme aller neueren Untersuchungsmethoden beobachteten Falles von sogenannter essentieller Bindehautschrumpfung, welche einen interessanten Beleg für die von Steffan aufgestellte Ansicht bildet, „dass die als essentielle Schrumpfung der Bindehaut beschriebenen seltenen Erkrankungsfälle in Wahrheit einen auf die Bindehaut localisirten Pemphigus chronicus darstellen". Es handelte sich um eine 71jährige decrepide Dame, welche auf beiden Augen das typische Bild der essentiellen Bindehautschrumpfung darbot. Links war die Lidspalte von beiden Seiten her bis auf einen kaum 1 cm grossen Spalt verwachsen, in welchem eine nahezu total getrübte xerotische Hornhautpartie sichtbar blieb, dabei waren beide Lider dem Augapfel vollständig adhärent. Rechts zeigte sich eben beginnende Ver-

wachsung der Lidspalte von beiden Augenwinkeln her und Anwachsung von der Mitte der im Ganzen geschrumpften unteren Lidconjunctiva zum unteren Cornealrande in Form eines Pterygiums, daneben leichte kahnförmige Verkrümmung der Lider und leichte Trichiasis auf beiden Augen. Ausschläge hatte die Patientin niemals gehabt. Am harten Gaumen wurden im Laufe der Beobachtung zuerst nur mehrere speckig belegte Geschwürsflächen nachgewiesen, welche angeblich schon 6 Jahre hindurch mit geringen Unterbrechungen bestehen sollten. Erst 2 Jahre später gelang es eine wirkliche typische Blasenbildung daselbst wahrzunehmen und bald darauf führte der Zufall auch zur Entdeckung zweier gelblich-weisser hirsekorngrosser blasiger Erhebungen der Conjunctiva, in deren Inhalt sich bei der mikroskopischen Untersuchung kleine Streptokokken vorfanden. Ganz die gleichen Kokken wurden nun auch aus geplatzten Rachenpemphigusblasen der Patientin in Reincultur gezüchtet und ihre pathogenen Eigenschaften durch Impfungen in Hornhaut, Bindehaut und äussere Ohrhaut am Kaninchen festgestellt. Es entwickelten sich hierbei Entzündungsprocesse, welche in mancher Beziehung den frischen pemphigösen Processen ähnelten, wie sie Gelpke bei menschlichem Conjunctivalpemphigus zu beobachten Gelegenheit hatte. Auch in einem excidirten Stück der die Hornhaut überwuchernden pterygiumartigen Gewebsbildung liessen sich Züge morphologisch ganz der gleichen Kokken in den oberen Schichten des ausserordentlich verdickten, einem kernarmen Bindegewebe aufgelagerten Epithels nachweisen; ganz oberflächlich fand sich eine Auflagerung von Xerosisbacillen, denen aber in Uebereinstimmung mit den sonstigen Erfahrungen auch Deutschmann keine pathogenetische Bedeutung zuerkennt.

In therapeutischer Hinsicht war folgendes bemerkenswerth: 1. Die einfache Erweiterung der Lidspalte und Trennung des Symblepharon mit folgender Vernähung der freien Wundränder konnte nicht hindern, dass sich nach kurzer Zeit wieder neue Verwachsungen bildeten. Dagegen hatte die Transplantation zweier aus der äusseren Lidhaut entnommener gestielter Hautlappen, welche auf die innere Fläche des in seiner ganzen Ausdehnung von Conjunctiva entblössten unteren Lides aufgesetzt und befestigt wurden, einen sehr befriedigenden und auch nach 9 Monaten noch stationären Erfolg. Absichtlich hatte D. in diesem Falle zur Transplantation nicht Schleimhaut verwendet und räth in allen ähnlichen Fällen, in welchen es sich um einen nur auf die Schleimhaut localisirten Pemphigus handelt die degenerirte Bindehaut durch äussere Haut zu ersetzen. 2. Gegen die sich immer neu bildenden xerotischen Auflagerungen hat D. das Einstreichen einer Sublimatsalbe von 0,001 : 5,0 am wirksamsten gefunden. Da diese Salbe aber nicht auf die Dauer vertragen wurde, haben sich in seinem Falle schliesslich Pinselungen mit 3 % Arg. nitr. am besten bewährt. Das Stilling'sche Pyoktanin blieb ohne jeden Erfolg. Wiederholt hat Verf. auch in anderen Fällen nach dem Gebrauch einer 1 ‰ violetten Lösung dieses Mittels Schwellung der Bindehaut mit fibrinösem Belag eintreten sehen, eine Affection, welche sich bei weiterem Fortgebrauch zu stark eitrigem Catarrh steigerte. In einem Falle von schwerer Infection nach Cataractoperation war das Pyoktanin absolut nicht im Stande die einmal ausgebrochene Eiterung zu bekämpfen. Von dem Gebrauch dieses Mittels ist daher D. vollständig zurückgekommen.

4. Vossius: Ueber Iritis mit knötchenförmigen tuberkelähnlichen Neubildungen.

Horner hat in seinem klassischen Werke über die Krankheiten des Auges im Kindesalter eine besondere Form von Iritis mit kleinen lymphomähnlichen

Geschwülstchen beschrieben, von welcher bisher erst sehr wenige Fälle bekannt sind. Liebrecht, der kürzlich einen einschlägigen Fall aus der Schöler'schen Klinik mittheilte, hat deren (ausschliesslich des seinigen) nur 11 aus der Literatur zusammenstellen können. Auf Grundlage von sechs weiteren Fällen liefert nun Vossius zur genaueren Kenntniss und besseren Abgrenzung dieser Krankheit einen werthvollen Beitrag. Die Krankengeschichten sind sämmtlich ausführlich wiedergegeben. Es handelte sich viermal um jugendliche Individuen von 14—17 Jahren, zweimal um 31- resp. 39jährige Kranke. Mit Ausnahme eines Falles entwickelte sich der Krankheitsprocess einseitig und zwar unter dem Bilde einer Iridocyclitis serosa mit mehr oder minder reichlichen Beschlägen der Membrana Descemetiis resp. mit Glaskörpertrübungen und hinteren Synechien. Gewöhnlich etwa gleichzeitig damit, in einem Falle dagegen erst nach Jahresfrist traten entweder isolirte oder gruppenweise angeordnete punktförmige bis linsengrosse Knötchen in der Iris auf, welche je nach ihrem geringeren oder stärkeren Gefässgehalt entweder ein weissliches oder gelbröthliches homogenes glattes Aussehen hatten. Gelegentlich war scheinbar nur ein einziger grösserer Geschwulstknoten durch Zusammenfliessen mehrerer benachbarter Gebilde entstanden, wie namentlich unter Anwendung der Zehender-Westien'schen binocularen Lupe bei genauerer Betrachtung festgestellt wurde. Die Reizerscheinungen waren in allen Fällen ganz unverhältnissmässig gering, der Verlauf regelmässig ein günstiger. In drei Fällen schon binnen weniger als 2—3 Wochen, in den übrigen nach $1^1/_2$—4 Monaten bildeten sich die Knötchen spurlos wieder zurück. Auch die S. besserte sich in den meisten Fällen sehr erheblich, einmal wurde sogar normale S. erzielt, in einem anderen Falle gelang es allerdings nur einen geringen Rest des Sehvermögens zu erhalten.

Insoweit stimmt die Beschreibung vollständig mit dem von Horner aufgestellten Krankheitsbild überein. Abweichend war indessen die Aetiologie dieser Fälle. Von Horner wurde die Krankheit zu der Gruppe der leucämischen bezw. pseudoleucämischen Zustände gerechnet. In Verf.s Fällen konnte aber weder eine hochgradige Alteration der Drüsen noch eine andere Diathese ermittelt werden, welche den Namen Pseudoleucämie hätte rechtfertigen können. Ebensowenig handelte es sich aber um tuberculöse Erkrankungen. Die vier jugendlichen Individuen waren zwar durchweg etwas elende und anämische Kranke, aber weder hereditär belastet, noch auch boten dieselben Zeichen einer inneren Erkrankung dar. In den beiden anderen Fällen entwickelte sich das Augenleiden bei Frauen während der Lactation. Für Tuberculose waren auch bei ihnen keine directen Anhaltspunkte vorhanden. Gegen diese Annahme sprach ferner schon das makroskopische Aussehen der Knötchen, welche mit einer hochgradigen Erweiterung und Injection von Irisgefässen verbunden waren. Sodann war der Verlauf ein von der Tuberculose vollständig verschiedener. Endlich hat Verf. auch Gelegenheit gehabt in zwei Fällen, in welchen eine Iridectomie nothwendig wurde, zur Entscheidung der Diagnose die mikroskopische Untersuchung des excidirten Irisstücks resp. das Impfexperiment heranzuziehen. In beiden Beziehungen war das Resultat ein negatives. Uebrigens wurden nicht nur Tuberkelbacillen sondern auch Riesenzellen und Spuren käsigen Zerfalls bei der mikroskopischen Untersuchung vollständig vermisst. Es ergab sich vielmehr, dass die Knötchen aus Anhäufungen von verschieden geformten und nach der Mitte der Knötchen zu dichter aneinandergelagerten Zellen bestanden, stark vascularisirt und ähnlich wie die Conjunctivalfollikel beim Trachom von einer bindegewebigen Kapsel umgeben waren. Ausserdem war auch in dem nicht verdickten Irisgewebe ein enormer Reichthum an Capillaren und grösseren Ge-

fässen auffällig, welche eine stark verdickte hyaline Wandung zeigten. Dieser Befund stimmte durchaus mit demjenigen überein, welcher von Michel in seiner umfangreichen Arbeit über Iritis mehrfach beschrieben wurde. Verf. glaubt daher ebenfalls an einen genetischen Zusammenhang der Knötchen mit der Gefässerkrankung. Für die letztere aber nimmt er eine sei es durch die Lactation, sei es durch anormale Ernährung bedingte Alteration des Blutes an.

Auch mit syphilitischen Papeln hatte die Erkrankung in zwei Fällen sehr grosse Aehnlichkeit. Gegen diese Annahme sprach aber ausser dem Resultat der wiederholten eingehenden Nachfrage und Untersuchung auch das Alter der Patienten (15 bezw. 17 Jahre) und zwar besonders insofern, als congenitale Lues sich in diesem Alter nicht zum ersten Male und vor allem nicht unter dem Bilde einer Iritis zu manifestiren pflegt. Vor Verwechslungen mit fibrinösen, in Krypten abgelagerten Exsudaten endlich, welche von Verf. wiederholt bei Iritis selbst mikroskopisch nachgewiesen wurden und auch in zwei der vorstehend referirten Fälle vorhanden waren, schützte die genauere Untersuchung mit Hülfe der Zehender'schen binocularen Lupe.

Der Werth einer richtigen Differentialdiagnose wird von Verf. besonders gegenüber der prognostisch so sehr viel ungünstigeren Tuberculose betont. „Mit vereinten Kräften an der Hand einer grossen Casuistik klinisch genau beobachteter und untersuchter Fälle müssen wir unter allen Umständen dahin kommen, in jedem Falle mit absoluter Sicherheit bereits makroskopisch die Differentialdiagnose zwischen tuberculöser Iritis und Iritis mit tuberkelähnlichen Knötchen sogar in den Anfangsstadien des Processes richtig zu stellen, auch ohne dass wir das Mikroskop resp. das Impfexperiment an Kaninchen oder den verantwortungsvollen Impfversuch mit Tuberculin bei dem kranken Individuum zu Rathe ziehen." Die hauptsächlichsten Unterscheidungsmerkmale sind im Vorstehenden bereits angegeben. Zum Schluss stellt Verf. folgende Eintheilung auf: 1. eine Iritis mit Knötchenbildung auf constitutioneller Basis. Hierher gehören die Erkrankungen bei Tuberculose, Syphilis und Lepra; 2. eine analoge Iritis mit Knötchenbildung bei pathologischer Beschaffenheit des Blutes, sei es, dass die letztere durch Leucämie und Pseudoleucämie oder durch anormale Ernährungszustände des Gesammtorganismus bedingt wird und 3. würden noch die von Pagenstecher. Weiss und Wagenmann beschriebenen Fälle hinzukommen, in welchen eine pseudoleucämische Iritis durch Eindringen von Raupenhaaren ins Auge veranlasst wurde.

5. Deutschmann: Zur Pathogenese des Chalazions.

Gegenüber den Untersuchungen von Tangl, welcher das Chalazion für das Product einer Localtuberculose erklärt, hält D. an dem Standpunkt der früheren Untersucher fest, wonach es sich bei dem Chalazion um eine nicht specifische chronische Entzündung einer Meibom'schen Drüse mit Wucherung der Drüsenepithelien und consecutiver chronischer entzündlicher Infiltration des umgebenden Bindegewebes handelt. Die bei diesem Processe entstehenden sogenannten Riesenzellen fasst Verf. lediglich als verschmolzene Conglomerate der gewucherten Follikelepithelien und zwar nur dieser, nicht aber, wie Fuchs auch der Rundzellen der Umgebung der Acini auf. Tuberkelbacillen hat D. in keinem der von ihm untersuchten Falle nachweisen können. Ebenso hatte das Impfexperiment an Kaninchen in fünf Fällen ein negatives Resultat. Verf. glaubt, dass es sich in dem von Tangl untersuchten Falle nicht um ein typisches Chalazion sondern einfach um eine Tuberculose des Tarsus gehandelt habe, eine Verwechslung, welche auch in einem von ihm selbst beobachteten Falle eine Zeit lang möglich war. Michaelsen.

2) **Experimentelle Untersuchung über Transplantation der Schleimhäute,** von Djatschenko. Autorreferat der von der Kiewer med. Facultät gekrönten Preisschr. (Centralbl. f. d. med. Wiss. 1890. Nr. 35 und 36.)

Ueber den histologischen Vorgang bei der Anheilung transplantirter Schleimhautlappen hat Verf. ähnliche Versuche angestellt, wie sie in Betreff der Hauttransplantationen von Garré veröffentlicht sind. Es wurden bei Hunden auf frisch gesetzte Wunden der Innenfläche des Lids frisch excidirte Stücke Mundschleimhaut transplantirt, nachdem dieselben in sterilisirter physiologischer Kochsalzlösung abgespült und von dem überflüssigen Fettgewebe befreit worden waren. Ein Tag bis zwei Monate später wurden dann die transplantirten Stücke behufs mikroskopischer Untersuchung wieder ausgeschnitten; zuvor jedoch wurde in einigen Fällen nach erfolgter Anheilung der Schleimhaut die Carotis der entsprechenden Seite mit blauer Leimmasse injicirt. Es ergab sich folgendes:

In den ersten Tagen nach der Operation findet sich zwischen dem verpflanzten Stück und dem Mutterboden stets ein zusammenklebendes Exsudat, von dessen Dicke die Heilungsvorgänge wesentlich abhängen. An einzelnen Stellen kann dasselbe gänzlich fehlen und das Bindegewebe des verpflanzten Stückes mit demjenigen des Mutterbodens unmittelbar verkleben. Das Exsudat besteht aus einem Fibrinnetze, in dessen Maschen sich ausser rothen Blutkörperchen anfangs fast nur Leucocyten finden. Von letzteren wird zugleich der Mutterboden an der Grenze mit dem verpflanzten Stück stark infiltrirt, auch dringen dieselben zunächst an denjenigen Stellen, wo das Exsudat am dünnsten ist, in die transplantirte Schleimhaut ein, durchsetzen dieselbe vom dritten Tage an vollständig bis zum Epithelüberzug, verfallen aber schon vom zweiten Tage an mehr und mehr der Chromatolyse. An ihrer Stelle nun treten die Fibroblasten auf, welche sich einerseits innerhalb des Exsudats allmählich zu einem lockeren faserigen Bindegewebe organisiren, andererseits sowohl innerhalb des Mutterbodens als innerhalb des verpflanzten Stückes die Regeneration des alten der trüben Schwellung und fettigen Degeneration verfallenden Bindegewebes bewirken. Sowohl die dem Exsudate angrenzenden Gefässe des Mutterbodens, welche anfangs thrombirt erscheinen, als auch die tiefer liegenden Gefässe lassen vom zweiten Tage ab Proliferationen ihres Endothels erkennen, wodurch Züge von Endothelkernen formirt und neue Capillaren gebildet werden, welche theilweise bis in das Exsudat hinein vordringen. An den Gefässen des verpflanzten Stückes spielt sich derselbe Vorgang ab und zwar wiederum zunächst an denjenigen Stellen, wo das Exsudat am dünnsten ist und indem sich nun die beiderseits gebildeten Capillaren durch das Exsudat hindurch mit einander verbinden, gelangt das Blut resp. die Injectionsmasse wieder in die alten Gefässe des transplantirten Stückes, das Lumen derselben meist vollständig ausfüllend, falls nicht der Eintritt in dieselben durch fester heftende und sich in homogene hyaline Massen verwandelnde Thromben versperrt wird, welche Verf. in den Fällen bemerkte, wo die Schleimhaut sogleich nach dem Ausschneiden ohne vorhergehendes Abspülen in physiologischer Kochsalzlösung verpflanzt worden war. Da aber das Eindringen neugebildeter Capillaren erst am 2.—3. Tage nach der Verpflanzung erfolgt, so findet die Ernährung des verpflanzten Stückes bis zu dieser Zeit nur auf dem Wege plasmatischer Circulation statt, deren Erfolg abermals von der Dicke der Schicht des zusammenklebenden Exsudats resp. von der grösseren oder geringeren Festigkeit abhängt, mit der das verpflanzte Stück dem Mutterboden anhaftet. Die Dicke der Exsudatschicht spielt ferner auch noch insofern eine Rolle, als je dicker dieselbe ist, eine um so energischere Abschilferung der oberen Lagen des Epithels der Schleimhaut ein-

tritt; am 6.—7. Tage ist diese Abschilferung grösstentheils vollendet, die Zellen der unteren Schichten theilen sich jetzt energisch (viele Mitosen) und am 8. bis 9. Tage sind die Epithelzellen auf dem verpflanzten Stücke mehr oder weniger regenerirt und damit ist die Verwachsung des verpflanzten Stückes mit dem Mutterboden auch nach dieser Richtung hergestellt. Wie 1—2 Monate nach der Verpflanzung ausgeschnittene Präparate lehren, bleibt diese Verwachsung eine dauernde und vollständige, ohne dass das lockere Bindegewebe in eigentliches Narbengewebe übergeht. In den meisten Fällen gelingt es nur sehr schwierig, die Grenze zwischen dem Mutterboden und dem verpflanzten Stück zu finden.

Für die praktische Chirurgie zieht Verf. aus seinen Untersuchungen die folgenden Schlüsse:

1. Das verpflanzte Stück muss fest und innig dem Mutterboden anliegen: die Blutung muss zu diesem Zwecke sorgfältig gestillt werden, das geronnene Blut muss möglichst vollständig entfernt und das transplantirte Stück an die Wundfläche genügend angepresst werden.

2. Vor der Verpflanzung muss das transplantirte Stück in sterilisirter 0,6-procentige rwarmer (37—38° C.) Kochsalzlösung abgespült werden, (das längere Liegen [bis $1^1/_2$ Stunden] in dieser Lösung wirkt nicht nachtheilig).

3. Von der Unterseite des verpflanzten Stückes muss das überflüssige Fettgewebe mit der Scheere entfernt werden; jedoch darf nicht das ganze submucöse Zellgewebe abgeschnitten werden, weil sonst die Bedingungen für die Wiederherstellung der Blutcirculation im verpflanzten Stück weniger günstig werden.

4. Das zum Verpflanzen bestimmte Stück sowie die Wundfläche dürfen nicht dem Einfluss starker Desinficientia ausgesetzt werden; die Transplantation soll möglichst aseptisch ausgeführt werden.

5. Das verpflanzte Stück muss die ganze Wundfläche möglichst vollständig bedecken, da sich auf der mit dem verpflanzten Stücke nicht bedeckten Stelle eine Narbe bildet.

6. Das verpflanzte Stück muss vor dem Vertrocknen geschützt werden.

Michaelsen.

---

3) Bemerkungen zur Staroperation, von Prof. O. Haab, Zürich. (Beitr. z. A. III.)

Staroperirte, bei denen das Auge nicht krank und der Bindehautsack sammt Thränenableitungsweg rein sind, ohne Verlust zur Heilung zu bringen, ist nicht besonders schwer. Es braucht hierzu blos einigermaassen saubere Hände; Instrumente, Verbände; und sogar dann, wenn diese blos in der Weise der vorantiseptischen Zeit gereinigt sind, hat man, wie die Statistik dieser Zeit beweist, meistens guten Erfolg. In diesen Fällen kann die „antiseptische" Wundbehandlung ihre Triumpfe feiern.

Ganz anders liegt die Sache, wenn man sich zum Ziele setzt, alle Verlustprocente auszumerzen und wenn es auch nur 2—3 wären. Und doch muss diese Ausmerzung immer wieder gefordert werden. Wir müssen dazu gelangen, mit vollständiger Sicherheit alle Verluste durch Eiterung und alle Entzündungen, die durch den Operationsact in den Augapfel hineingetragen werden, zu vermeiden. Das ist recht schwer, aber erreichbar.

Dies zu sagen berechtigt mich der Rückblick auf meine sämmtlichen bis jetzt ausgeführten 400 Staroperationen (uncomplizirte und complizirte), bei denen ich blos in einem Falle Verlust durch Eiterung zu verzeichnen habe und bei denen auch jene langwierige Iritis und Cyklitis, die das operirte und manchmal auch das andere Auge langsam ruinirt, nicht vorkommt, sofern die Iritis oder

Cyklitis nicht vorher schon das Auge in Besitz genommen hatte.[1] Wenn ich hinzufüge, dass dieser einzige Verlust lediglich dem unsinnigen, nach der Operation stattgehabten Verhalten des delirirenden Kranken zuzuschreiben ist, so hätte ich eigentlich dieses Ziel bereits erreicht, da ich demnach keinen selbstverschuldeten Verlust hatte. Ich beeile mich aber auch, sofort beizufügen, dass ich dieses Resultat meiner Ueberzeugung nach in erster Linie meinen eingehenden Studien bei Lister, Volkmann und Horner verdanke.

Es ist nur die strikteste Antisepsis, welche uns alle Verlustprocente zu vermeiden ermöglicht und Verlustlisten, wie sie z. B. von Steffan[2] vor kurzem noch mit sehr anerkennenswerther Offenheit mitgetheilt wurden (6—7 % Verluste) unmöglich macht. Ich befinde mich den Ausführungen von Steffan gegenüber vollständig im Einklang mit dem, was Alfred Gräfe ihm erwiderte,[3] möchte hier daher die für mich durch meine Erfahrungen vollständig erledigte Frage, ob die Antisepsis am Auge sich fruchtbringend verwerthen lasse, nicht weiter berühren, sondern blos noch kurz auf die werthvolle Mittheilung von Adamük[4] hinweisen, die aufs deutlichste dafür spricht, dass der Operationstechnik bei weitem nicht jene Bedeutung zukommt, die Steffan ihr geben will.

Aber das möchte ich hier ganz besonders betonen, dass es gar nicht leicht und einfach ist, am Auge eine ganz genaue Antisepsis durchzuführen.

Wenn ich die Schilderungen der verschiedenen antiseptischen Verfahren, die in der Literatur niedergelegt sind, durchsehe, so finde ich fast überall eine bedenkliche Lücke, die auszufüllen ich schon seit Jahren mich intensiv bemühte. Diese Lücke bezieht sich auf das Verhalten gegenüber dem Thränenableitungsweg. Dass von diesem her die grösste Gefahr droht, ist mir schon lange eine gesicherte Thatsache und ist mir noch klarer geworden durch das Verfahren, mit dem ich dieser Gefahr schon seit Jahren entgegentrete. Seit ich nämlich regelmässig 1—2 Tage vor jeder Staroperation den Thränenkanal vom ungeschlitzten unteren Thränenröhrchen aus mit der von Ed. Mayer angegebenen resp. verbesserten Anel'schen Spritze durchspritze, ist mir erst klar geworden, wie gross die Bedeutung der Thränenwege für die Heilung der Staroperationswunde ist. Denn viel häufiger, als man bei der blossen äusseren Besichtigung des Auges anzunehmen geneigt ist, findet sich bei diesem Verfahren Verschluss des Thränennasenganges. In sehr vielen Fällen der Art hat man am Auge selbst gar keine Merkmale, welche auf die gefährliche Complication hinweisen. Sehr oft ist der Kanal blos verengt, so dass zwar etwas Flüssigkeit durch die Nase abtröpfelt, der grösste Theil der Einspritzung aber durch das obere Thränenröhrchen wieder herausfliesst. Auch diese Fälle sind wohl sehr gefährdet.

Sollen wir nun bei dieser Thränenkanalverengerung oder -verschliessung jedesmal die Sondenbehandlung vorausschicken — oder den Thränensack entfernen? In den meisten Fällen wird dies unmöglich sein, schon weil die Zeit hierzu mangelt, der Kranke eben bald von seinem Star befreit sein will und vielleicht deshalb weit hergereist kommt. Viele Starkranke würden sich wohl auch auf diese Maassnahmen gar nicht einlassen. Zudem würde die Sondenbehandlung auch nicht volle Sicherung gegen Infection von der Nase oder dem Thränensack her bei später ausgeführter Operation gewähren.

---

[1] Eine genaue Durchsicht meiner Operations-Ergebnisse ist von einem meiner Assistenten kürzlich vorgenommen worden und wird demnächst veröffentlicht werden.

[2] v. Gräfes Archiv, Bd. XXXV. 2. S. 177.

[3] Ebenda. Bd. XXXV. 3. S. 248 ff. [Vgl. dies Central-Bl. 1889, S. 237. H.]

[4] Zehenders Klin. Monatsblätter, 1890, S. 29.

Schon seit Jahren helfe ich mir daher so, dass ich, nachdem ich einige Tage vorher mehrmals den Thränensack mit Sublimatlösung $1^0/_{00}$ ausgespritzt habe, die beiden Thränenröhrchen zum Verschluss bringe und zwar so, dass ich am Tage vor der Operation die Glühschlinge ungefähr 5 mm weit in das Röhrchen einführe, dann den Strom schliesse und so eine kräftige Verbrennung der Schleimhaut desselben vornehme. Dadurch wird eine vollständige Verklebung, meist auch eine nachherige Verwachsung bewerkstelligt und die Verbindung von Thränensack und Conjunctivalsack vollständig aufgehoben.

Ich habe nach dieser Maassregel nie Dakryocystitis oder anderweitige Störungen auftreten sehen, auch wenn der Verschluss ein bleibender war. Die derartig behandelten Augen thränten nachher nur wenig und blieben in der Regel entzündungsfrei, ähnlich wie nach Exstirpation des Thränensackes. Höchst belehrend ist nun das Verhalten des so behandelten Auges in den Fällen, wo die Dakryostenose beiderseits vorhanden war, jedoch nur das operirte Auge in eben erwähnter Weise behandelt wurde. Da sieht man dann in den 5—6 Tagen, während welchen beide Augen nach der Operation zugebunden bleiben, das nicht operirte Auge eine Menge schleimigen oder eitrigen Secretes entwickeln, während das operirte davon gänzlich frei bleibt und ohne Störung heilt. (Schluss folgt.)

Journal-Uebersicht.

I. v. Graefe's Archiv für Ophthalmologie. XXXVII. 2.

1) **Untersuchungen über die Pigmentwanderung in der Netzhaut des Frosches**, von Dr. A. Eugen Fick, Privatdocenten der Augenheilkunde in Zürich.

Nachdem Engelmann so weit ging, eine sympathische Innenstellung des Pigments und der Zapfen am zweiten nicht belichteten Auge anzunehmen, ging Verf. an die Prüfung dieser fundamental wichtigen Angelegenheit.

I. Der Engelmann'sche Satz von der sympathischen Verknüpfung der beiden Netzhäute.

Wird das rechte Auge eines Dunkelfrosches mit einem nassen Sammetläppchen bedeckt, und bringt man den Frosch für 20 Minuten ins Helle, so findet man Innenstellung an beiden Augen. Verf. versuchte nun, die Bahnen zu ergründen, auf welchen eine sympathische Fortleitung möglich wäre. Er durchschnitt zunächst den rechten Sehnerven: die Wirkung blieb dieselbe; aber sie trat auch ein nach Durchschneidung des linken. Die Sehnerven konnten also nicht die leitenden Bahnen darstellen.

Verf. dachte nun an Sympathicusfädchen und führte — um solche zu treffen — die Durchschneidung der Art. ophthalmica aus; doch auch jetzt zog sich das Pigment nach längerem Aufenthalt im Dunkeln am operirten wie am anderen Auge nach aussen zurück; am nächsten oder besser am zweiten Tage aber fand sich das Pigment nur am operirten Auge in Innenstellung. Da diese Einwirkung auf das Pigment aber erst spät eintritt, kann man ganz gut früher den Engelmann'schen Versuch machen; es müsste nun bei Belichtung eines Auges das andere in Dunkelstellung verharren; doch auch dies ist nicht der Fall; es trat vielmehr Innenstellung des Pigments an beiden Augen ein.

Die Innenstellung des Pigments theilt sich also weder auf dem einen, noch auf dem anderen Wege dem zweiten Auge mit. Verf. konnte auch Engelmann's Angabe, dass bei enthirnten Fröschen die Innenstellung am zweiten Auge ausbleibe, nicht bestätigen; er sah sie ganz gleich erfolgen. Dass aber

überhaupt Innenstellung am zweiten, dunkel gehaltenen Auge beobachtet wird, kommt nach Verf. daher, einerseits, dass diese Dunkelhaltung eben keine hinreichende war, andererseits aber, dass längere Zeit erforderlich ist, bis die Erscheinung erfolgt, was aus folgendem Experimente hervorgeht: wenn man zwei Dunkelfrösche für etwa 1 Minute von einer Natronflamme bescheinen lässt, einen sofort tödtet, den anderen aber noch 15—20 Minuten im Dunkeln leben lässt und dann erst tödtet, so findet sich beim ersten unveränderte Dunkelstellung, beim zweiten aber ausgesprochene Innenstellung. Dasselbe, was für die Natronflamme und schwaches Licht gilt, gilt noch mehr für intensives, welches auch nach Empfang des Eindrucks im Dunkeln noch lange fortwirkt; das Licht wirkt eben nicht augenblicklich.

Es gelang Verf. thatsächlich, durch vollkommenere Abhaltung des Lichts vom zweiten Auge an diesem Aussenstellung des Pigments zu erhalten.

Der Engelmann'sche Satz hinsichtlich einer sympathischen Verknüpfung der beiden Netzhäute, soweit sie sich auf Beobachtungen am Pigment bezieht, ist also unrichtig.

II. Fehlerquellen.

Vor Allem macht Verf. aufmerksam, dass zahlreiche Dunkelfrösche keineswegs exquisite Aussenstellung, sondern Bürstenstellung, ja sogar Innenstellung zeigen, was möglicherweise auf Stoffwechselvorgängen beruhen dürfte.

Zweitens dürfen keineswegs verschiedene Stellen verschiedener Netzhäute miteinander verglichen werden; denn genaue Untersuchung ergiebt, dass die oberen Netzhauttheile weniger Pigment führen und dieses geringere Neigung zur Innenstellung zeigt. So glaubt Verf. auch die Verschiedenheit der Abbildungen Engelmann's und van Genderen Stort's erklären zu dürfen.

Eine dritte, wenn auch weniger wichtige Fehlerquelle ist die Thatsache, dass auch ausgeschnittene Augen von Dunkelfröschen, wenn man sie im Dunkeln liegen lässt, ehe man sie fixirt, ausgesprochene Innenstellung zeigen. Manchmal sind aber auch 30 Minuten nicht genügend, diese Innenstellung in Folge Absterbens hervorzubringen. Auch die Augen eines getödteten Frosches antworten auf kurze Belichtung und darauf folgende 20 Minuten währende Verdunkelung mit Innenstellung wie die eines lebenden.

Schluss.

Die Pigmentwanderung unter Einfluss des Lichts: Innenstellung — ist somit eine feststehende Thatsache; hingegen wird keineswegs bei allen Dunkelfröschen Aussenstellung und, wenn sie vorhanden ist, nicht in allen Theilen der Netzhaut gefunden. Die Unterschiede in den verschiedenen Netzhautgegenden beruhen wohl möglicherweise auf functioneller Basis; denn gerade jene Theile beim Frosch, die am lebhaftesten die Erscheinung zeigen, dürften beim Sehen die Hauptrolle spielen; gerade sie liegen auch auf einer Choriocapillaris, welch' letztere beim Frosch keineswegs überall vorhanden ist; doch sind dies nur Vermuthungen. Ferner braucht die Entwicklung der vollen Innenstellung Zeit; es kann somit von einem unmittelbaren Zusammenhange zwischen Pigmentwanderung und Sehact keine Rede sein; nicht einmal die Adaptation der Netzhaut kann davon abhängig gemacht werden, da die Innenstellung einmal angeregt — sich auch im Dunkeln weiter entwickelt, wenngleich die Pigmentwanderung vielleicht auch einer der Umstände ist, die hierbei in Betracht kommen.

2) Zur Anatomie des dünnhäutigen Nachstars nebst Bemerkungen über die Heilung von Wunden der Descemet'schen Membran, von Dr. August Wagenmann, Privatdocenten und erstem Assistenten der Universitäts-Augenklinik zu Heidelberg.

Der Befund bezieht sich auf einen Nachstar, wie er sich nach gelungener Staroperation mitunter ohne Entzündung nach Jahresfrist zu entwickeln pflegt.

Anfangs hatte $S = {}^{2}/_{V}$ bestanden; nach $2^{1}/_{4}$ Jahren Fingerzählen: 5 m. Bei Tageslicht Pupille schwarz; bei seitlicher Beleuchtung erkannte man einen dünnhäutigen Nachstar. Die hintere Kapsel war nach vorn leicht convex, in sich zusammengezogen, und zeigte mehrfach kleine Faltungen. Die Entfernung des Ciliarkörpers vom Linsenäquator war daher vergrössert, die Zonula deutlich zu erkennen. Es fand sich sehr ausgesprochen die von Becker und Pagenstecher beschriebene und äquatorial gelegene Kapselfalte; dieselbe gehörte der vorderen Kapsel an. Die Lage der Kapsel zeigte sich so verschoben, dass der Linsenäquator von früherer Vorderkapsel gebildet wurde, wogegen der frühere Linsenäquator nach rückwärts gerückt war, so dass die Kernzone vom Aequator auf die Hinterfläche des Kapselsackes zu liegen kam. Es fehlte ein grosses Stück Vorderkapsel. Was sich von Linsengewebe vorfand, war grösstentheils neugebildet, ein Product des zu flächenhafter Wucherung von polymorpher Zellbildung sehr geneigten Linsenepithels. Ausser den Zellwucherungen fand sich auch eine neugebildete Glashaut, die zum Theil der hinteren Kapsel innig auflag, zum Theil aber nach Art des Kapselstargewebes in Lamellen angeordnet war, zwischen welchen sich noch Zellreste fanden. Selbstredend handelte es sich hierbei um Neubildungen von Seite der Linsenepithelien.

Jedenfalls war der Nachstar nicht entzündlichen Ursprungs, hatte speciell mit der Iris gar nichts zu thun. Die Heilung der Staroperation an sich war eine vollkommene.

Interessant war ferner der neuerliche Befund einer glashäutigen Membran über der Wunde der Descemet'schen Membran — offenbar ein Product der Endothelien.

---

3) Ueber Sehnervenveränderung bei hochgradiger Sclerose der Gehirnarterien, von Dr. Stefan Bernheimer, Privatdocenten an der Universität Heidelberg.

Verf. beschreibt auf Grundlage zweier Obductionsbefunde eine Gestaltsveränderung des Sehnerven bei alten Leuten, welche auf rein mechanischem Wege entsteht und zwar in Folge hochgradiger Sclerose der Carotis und Ophthalmica, besonders bei gewissem Verlaufe der letzteren. Die aneurysmatisch ausgedehnte, sclerosirte Carotis wirkt schon durch ihre Verdickung als chronischer Druck auf den Sehnerven in der Richtung nach oben und vorn; ausgiebiger wird diese Druckwirkung noch durch die Pulsation und zwar umsomehr, als der dem Sehnerven anliegende Theil ihrer Wand am wenigsten durch Kalkeinlagerung verändert ist, die gegenüberliegende Wand aber durch massige Einlagerung ganz starr und unnachgiebig ist. Im knöchernen Canalis opticus vermag der Sehnerv natürlich in keiner Weise auszuweichen. Dazu kommt nun die von der Mitte der Convexität des Carotisbogens in gerader Richtung abgehende Ophthalmica, welche durch Kalkeinlagerung gleichmässig starr ist; sie ist gleichsam als weniger nachgiebiger Keil zwischen die ausgedehnte Carotis und den Sehnerven eingeschoben und so sehr geeignet, eine Difformität zu erzeugen. Ganz besonders wird diese Gestaltveränderung des Opticus erleichtert durch geraden Verlauf der Ophthalmica — also gleichsinnig mit den Sehnervenbündeln. Der

Opticusquerschnitt gewinnt dann Schmetterlingsform und zwar zunächst nur bedingt durch ein mechanisches Auseinanderweichen und Plattdrücken der Sehnervenbündel, später bei fortgesetzter Druckwirkung wird sich in der verdünnten Brücke auch Druckatrophie entwickeln.

Eine angeborene Formanomalie des Opticus ist absolut ausgeschlossen. Ebenso ist der Einwand hinfällig, dass es sich in solchen Fällen um abnormen Eintritt der Art. central. retinae handle, da er anatomisch widerlegt wurde. Am gewichtigsten spricht aber für Verf.s Anschauung der Entstehung, dass in den beiden Fällen die Veränderung sich dreimal fand und zwar genau entsprechend der an nur drei Carotiden vorhandenen aneurysmatischen Veränderung. Absolut gegen die Annahme einer vorgebildeten Anomalie spricht ferner der mikroskopische Befund, der thatsächlich Compressionsatrophie nachweist, ferner der Befund, dass nur in den seitlichen, nicht mehr gedrückten Partien sich normale Nervenfaserbündel-Querschnitte finden, wogegen die der Rinne näheren verkrümmt und in die Quere gezogen erscheinen.

Functionell werden analoge Veränderungen umsomehr ins Gewicht fallen, wenn der Verlauf der Augenarterie im Canalis opticus nicht ein längsgerichteter ist, sondern ein mehr schräger, tangentialer, wodurch es thatsächlich zu Abschnürung einzelner Bündel kommen muss. Solche Befunde würden vielleicht die bei alten Leuten mitunter vorkommenden idiopathischen, chronisch verlaufenden Sehnervenatrophien erklären, speciell, wenn auffällige Arteriosclerose constatirt werden kann. Der Sitz der Compression braucht übrigens keineswegs immer im Foramen opticum zu sein; es kann vielmehr durch Localisation an anderen verschiedenen Theilen des Circulus arteriosus Willisii Compression der optischen Leitungsbahnen erfolgen.

Bibliographie.

1) Die Anwendung von Sublimat bei Trachom, von Dr. E. Bock, Vortand der Abtheilung für Augenkranke im Landesspitale zu Laibach. (Wiener klin. Wochenschr. 1891. Nr. 37, 38 u. 39.) In frischen Fällen von Trachom ist Sublimat meist wirkungslos, dagegen wirkt dasselbe bei Trachomen mit Complication von Seite der Cornea meist sehr günstig; es sind dies häufig Fälle, die eine gewisse Intoleranz gegen Lapis und Blaustein zeigen. B. benutzt Lösungen von 1 : 5000, 1 : 1000 und 1 : 500; in dieselben werden Wattebäuschchen getaucht und damit die umgestülpten Lider abgerieben. Sublimat (Sublimatvaseline) kann, wenn ständige ärztliche Hülfe aus irgend einem Grunde unmöglich ist, zur Behandlung veralteter Trachome, auch entsprechend instruirten Laien übergeben werden. Schenkl.

2) Ueber Skiaskopie, von Dr. E. Bock, Vorstand der Abtheilung für Augenkranke im Landesspitale zu Laibach. (Memorabilien. 1890. Heft 5.) Erörterung der Grundbegriffe dieser Methode. Die Vornahme der Untersuchung wird mit Bezug auf die Verwendung von Concavspiegeln erläutert. Schenkl.

3) Tuberculose des Thränensacks, von Dr. E. Bock, Vorstand der Abtheilung für Augenkranke im Landesspitale zu Laibach. (Wiener med. Wochenschr. 1891. Nr. 18.) Bei einer mit einer tuberculösen Gelenksentzündung behafteten 27jährigen Patientin beobachtete B. eine haselnussgrosse, derbteigige Geschwulst des rechten Thränensacks. Er exstirpirte dieselbe und kratzte die zurückgebliebene Höhle mit dem scharfen Löffel aus. Die histologische Unter-

suchung stellte fest, dass es sich um eine aus einer Anzahl grösserer und kleinerer Tuberkeln bestehende Granulationsgeschwulst handelte, in der die Wand des Thränensacks theils aufgenommen, theils untergegangen war. B. glaubt, dass die Patientin mit den Fingern der linken Hand Tuberkelbacillen führenden Eiter von der Fistelöffnung des rechten Ellbogengelenks in ihr rechtes Auge gebracht habe. Schenkl.

4) Aussergewöhnlich heftige Sehstörungen während der ersten Menstruationen, von Dr. E. Bock, Vorstand der Abtheilung für Augenkranke im Landesspitale zu Laibach. (Allgem. Wiener med. Ztg. 1891. Nr. 20 u. 21.) Bei einem 14jährigen Mädchen beobachtete B. durch 4 Monate, während der ersten Menstruationen heftige Sehstörungen bei negativem Augenspiegelbefunde. Am auffallendsten waren die Sehstörungen nach Ablauf einer Woche, gerechnet vom Aufhören der meist 3 Tage dauernden ziemlich spärlichen Regel. Die Sehschärfe sank mitunter auf $^{6}/_{36}$ und wurde nur JN 9 entziffert. Das Gesichtsfeld für Weiss fand sich eingeschränkt. Nach einem Gebirgsaufenthalte trat vollständige Genesung ein. Schenkl.

5) Zur Aetiologie der neuen Keratitisform, von Dr. Topolanski, Augenarzt im Barmherzigenspitale in Wien. (Wiener med. Wochenschr. 1891. Nr. 25 u. 26.) An der Hand von drei Fällen sucht T. nachzuweisen, dass der von Fuchs als Kerat. superf. punctata und von Reuss als Kerat. maculosa beschriebenen Keratitisform kein herpetischer Charakter zu supponiren sei, sondern dass dieselben als mycotische Formen aufgefasst werden müssen, dass es sich dabei um eine directe Infection der Cornea durch Krankheitserreger von aussen her handle. Schenkl.

6) Le choix des lunettes pour un presbyte est-il un acte banal et indifférent? par M. Gillet de Grandmont. Dient zur Instruction der Optiker.

7) Topographie de l'ophthalmie phlycténulaire à Montpellier, par M. True. (Montpellier méd. 1891. 16. Februar.) Verf. findet die Phlyctänulosa vorzugsweise nur in den Armenquartieren und bei unreinlichen Personen; es seien daher hygienische Massregeln zu ergreifen.

8) Ueber Fädchenkeratitis spricht Doc. Dr. Czermak in der Sitzung der k. k. Gesellschaft der Aerzte in Wien am 8. Mai 1891. (Wiener klin. Wochenschr. 1891. Nr. 20.) C. hat Fäden, wie sie dieser Keratitis zukommen und von Leber, Uhthoff, Fischer beschrieben wurden, auch bei zufälligen Wunden der Cornea beobachtet und darin eine Stütze für Leber's Ansicht, dass es sich um adhärentes, conjunctivales Exsudat handle, gefunden. Er fand weiter, dass gewöhnliche glasige Schleimfäden der Conjunctiva, wenn man sie einer axialen Torsion aussetzt, in Gebilde übergehen, die den Fibrillenspiralen ähneln, dass daher das morphologische Bild spiralig gewundener Fäden mit fibrillärem Baue bei zähen schleimartigen Exsudatfäden, die Leucocyten enthalten, durch blosse mechanische Einwirkung entstehen könne. Da nun diese Fädchen aus einer schleimartigen Masse bestehen, so erklärt die Walkung der adhärirenden Exsudatfäden zwischen Lid und Bulbus das Zustandekommen des eigenthümlichen Bildes dieser Fäden, das dem eines gewöhnlichen Fibringerinnsels durchaus unähnlich ist. Die spontan auftretende Fädchenkeratitis und die nach Verwundungen beobachteten Fadenbildungen gehören einer Categorie an, und wäre somit erstere eines besonderen Charakters zu entkleiden. Schenkl.

Um Einsendung von Separatabdrücken wird gebeten.

Verlag von Veit & Comp. in Leipzig. — Druck von Metzger & Wittig in Leipzig.

Centralblatt

für praktische

AUGENHEILKUNDE.

Herausgegeben von

Prof. Dr. J. Hirschberg in Berlin.

Unter ständiger Mitwirkung der Herren Dr. Ancke in München, Dr. Berger in Paris, Prof. Dr. Birnbacher in Graz, Dr. Brailey in London, Prof. Dr. H. Cohn in Breslau, Doc. Dr. Cl. du Bois-Reymond in Berlin, Doc. Dr. E. Emmert in Bern, Doc. Dr. Goldzieher in Budapest, Dr. Gordon Norrie in Kopenhagen, Prof. Dr. Horstmann in Berlin, Dr. Isidonis in Smyrna, Prof. H. Knapp in New York, Dr. Kipiński in Warschau, Dr. Krückow in Moskau, Dr. Landau in Berlin, Dr. M. Landsberg in Görlitz, Prof. Dr. Magnus in Breslau, Dr. Michaelsen in Berlin, Dr. van Millingen in Constantinopel, Doc. Dr. J. Munk in Berlin, Dr. Peltesohn in Hamburg, Dr. Perles in Berlin, Dr. Peschel in Turin, Dr. Purtscher in Klagenfurt, Dr. M. Reich in Tiflis, Prof. Dr. Schenkl in Prag, Dr. Simon in Berlin, Doc. Dr. Schwarz in Leipzig.

Monatlich ein Heft. Preis des Jahrganges 12 Mark. Zu beziehen durch alle Buchhandlungen des In- und Auslandes und die Postanstalten des Deutschen Reiches.

December. Fünfzehnter Jahrgang. 1891.

Inhalt: **Originalmittheilungen.** Ein Fall acuter Dacryoadenitis. Von Dr. **Anton Elschnig.**

Gesellschaftsberichte. 1) Ophthalmological Society of the United Kingdom. — 2) Société d'ophtalmologie. — 3) Société d'ophtalmologie de Paris.

Referate, Uebersetzungen, Auszüge. 1) Bemerkungen zur Staroperation, von Prof. O. Haab. (Schluss.) — 2) Beiträge zur Ophthalmologie, von Dr. Johan Widmark. — 3) Transactions of the Ophthalmological Society of the United Kingdom. — 4) Beitrag zur normalen Anatomie des menschlichen Auges, von Dr. Fritz Langer. — 5) Ein seltener Fall von Brücken-Colobom, von Dr. R. Hilbert. — 6) Die Bulbuswege und die Augenmuskeln, von Dr. Max Herz. — 7) Zur Histologie der Zapfen der Fischretina, von C. Ritter. — 8) Theorien der Farbenempfindung, von R. Ed. Liesegang. — 9) Schulbildung u. Kurzsichtigkeit. — 10) Zur Aetiologie u. Prognose der Augenmuskellähmungen, von Dr. K. Liebrecht. — 11) Die Veränderungen der Schüleraugen u. s. w., von Dr. Leopold Weiss. — 12) Ansteckende Augenleiden in den Schulen des Regierungsbezirks Bromberg. — 13) Die Augen der Elementarschüler und Elementarschülerinnen zu Karlsruhe, von Theodor Gelpke. — 14) Ueber ophthalmoscop. Refractionsbestimmung in Schulen. — 15) Kurzsichtigkeit und Schule, von Dr. Hubert H. Wingerath. — 16) Die Augen der Zöglinge der Breslauer Taubstummenanstalt, untersucht von Hermann Cohn.

Journal-Uebersicht. v. Graefe's Archiv für Ophthalmologie. XXXVII. 2.

Bibliographie. Nr. 1—6.

Ein Fall acuter Dacryoadenitis.

Von Dr. **Anton Elschnig,**

Assistent an der Universitätsaugenklinik in Graz.

In der letzten Zeit sind, obwohl die Thränendrüsenentzündung zu den seltensten Augenerkrankungen gehört, etwas reichlicher einschlägige Mit-

theilungen erschienen; sie betrafen theils acute Fälle, in denen die Entzündung ohne Folgeerscheinungen in kürzester Zeit zum Ablauf gelangt war,[1] theils Fälle subacuter oder chronischer Dacryoadenitis.[2]

Im Nachstehenden will ich einen in die erstgenannte Kategorie gehörigen Krankheitsfall, den ich vor Kurzem zu beobachten Gelegenheit hatte, mittheilen, da er in mancher Hinsicht mittheilenswert scheint.

Wicil Angelo, 33 Jahre alt, wurde am 23. IX. 1891 auf die Augenabtheilung aufgenommen mit der Angabe, er habe Sonntag den 20. IX. nach dem Erwachen bemerkt, dass er das rechte Auge in Folge einer Anschwellung des oberen Augenlides nicht gut öffnen könne; die Schwellung nahm rasch zu, es stellten sich heftige Schmerzen in der rechten Orbita, besonders bei Bewegung der Augen, und Kopfschmerzen ein, und am Dienstag den 22. Morgens sei in ganz gleicher Weise auch das linke Auge erkrankt; die fortdauernden Schmerzen und das Unvermögen, die Augen gut zu öffnen, zwangen ihn, im Spitale Hilfe zu suchen. Zwei Tage vor Beginn der Erkrankung hat der Kranke in einem Weinkeller, der durch eine Ueberschwemmung unter Wasser gesetzt worden war, mit kurzen Unterbrechungen den ganzen Tag über, bis über die Knie im kalten Wasser stehend, gearbeitet, und am Abend habe er einen starken Frost gehabt.

Status praesens 24. IX.: Kräftiger Mann, leicht febril; Morgentemperatur 38,2°, Puls beschleunigt, voll. Die oberen Lider geschwellt, stark geröthet, sehr heiss anzufühlen, über die Bulbi herabgesunken, können weder umgestülpt, noch in die Orbita zurückgedrängt werden, der Knorpel anscheinend in seiner Consistenz nicht verändert; in den lateralen zwei Dritteln ist der Orbitaltheil beider oberen Lider über den knöchernen Orbitalrand vorgetrieben, durch eine sehr deutlich tastbare, glatte, pralle Geschwulst, welche sich, an dem lateralen Lidbande undeutlich abgrenzbar beginnend, bis zur Grenze des medialsten und mittleren Drittels der oberen Lider erstreckt, an ihrem medialen Rande mit einem rundlichen Contour scharf begrenzt endet. Die Haut darüber vollkommen leicht verschiebbar; die Geschwulst selbst, während der knöcherne Orbitalrand nirgends druckempfindlich ist, im höchsten Grade auf leichtesten Fingerdruck schmerzend. Die Lidspalte kann bei äusserster Anstrengung unter Frontaliswirkung rechts kaum auf mehrere Millimeter Breite, links gar nicht activ geöffnet werden. Beide Bulbi nach innen und unten und in leichtem Grade auch nach vorn dislocirt, ihre Bewegungen in allen Richtungen etwas behindert, am

[1] Scheffels, dies Centralblatt, Mai 1890, (genaue Literaturübersicht.) — Gordon Norrie, dies Centralblatt, Juli 1890. — Sgrosso, Annali di Ottalmologia XIX., 2. pag. 159 (1890).

[2] Hirschberg, dies Centralblatt, März 1890. — Seeligsohn, klinische Monatsblätter für Augenheilkunde, Januar 1891. — Fuchs, Beiträge zur Augenheilkunde, herausgegeben von Deutschmann, III. Heft, 1891.

stärksten nach aussen und oben, und sehr schmerzhaft; Bulbusbindehaut hochroth, besonders in den oberen und äusseren Partieen die Cornea wallartig überragend.

Starke Hyperaemie und reichliche Schleimsecretion der übrigen Bindehaut, kein Thränenfluss. Ophthalmoskopisch kein pathologischer Befund; bei passiv geöffneter Lidspalte giebt der Kranke an, mit jedem Auge vollkommen gut zu sehen; (Functionsprüfung wegen grosser Schmerzhaftigkeit nicht möglich).

Praeauriculardrüse ebensowenig wie die Speichel- und Lymphdrüsen am Halse verändert.

Sonst am Körper keinerlei hier interessirender Befund.

Ich verordnete Bettruhe, heisse Tücher über Kopf und Augen; 4 g natr. salicyl. pro die in refracta dosi.

25. IX. Patient fieberlos, in starkem Schweisse.

Die Schwellung der Thränendrüsen etwas vermindert, Lidspalte etwas besser geöffnet; Prüfung auf Doppelbilder ergiebt in der Mittellinie Einfachsehen, nach links und nach rechts hin an Distanz zunehmende gleichnamige Doppelbilder; genauere Prüfung in Folge der noch mangelhaften und mühsamen Oeffnung der Lidspalten nicht ausführbar. Cont. Therap.

26. IX. Schwellung der Thränendrüsen noch mehr verringert. Schmerzen fast vollständig aufgehört, die geschwollene Thränendrüse umso deutlicher abzutasten; die oberen Lider sind vollständig frei verschiebbar, die Geschwulst selbst gegen den knöchernen Orbitalrand wohl deutlich abzugrenzen, aber nicht verschiebbar, bei gehobenem und etwas vom Bulbus abgezogenen oberen Lide drängt sich die Bindehaut der oberen Uebergangsfalte nur wenig vor.

Schwellung der Augapfelbindehaut geringer, Secretion vermehrt, rein schleimig, keine Thränensecretion, die zähen Schleimflocken ballen sich im Bindehautsacke und lassen sich schwer ganz entfernen; an den Lidrändern reichliches eingedicktes Secret.

Von da ab gingen die Erscheinungen, ausgenommen die catarrhalische Conjunctivitis, sehr rasch zurück, am 29. IX. war die Thränendrüse nicht deutlich mehr zu fühlen, die accessorische Thränendrüse nicht sichtbar und fühlbar. Die Stellung der Lider und der Bulbi, ebenso ihre Beweglichkeit und Function ganz normal. Salicyl wurde ausgesetzt, Patient steht auf.

Die gegen die starke Conjunctivitis an diesem und dem nächsten Tage angewendeten Lapistouchirungen wurden nicht vertragen; auch Collyrium Zinci (1%) ruft starke Reizerscheinungen hervor; Reizung der Nasenschleimhaut mit Wattebäuschchen, das Einathmen von Amoniakdämpfen durch die Nase, ebenso gleiche auf Cornea und Conjunctiva applicirte Reize bringen keine Steigerung der Thränensecretion hervor.

Am 10. X. verliess Patient mit noch bestehender catarrhalischer Con-

junctivitis das Spital; die Augen sonst vollständig normal, noch immer keine Thränensecretion nachweisbar; der Kranke giebt spontan an, „die Augen seien ganz trocken".

Als der Kranke am 18. X. sich wieder vorstellte, gab er an, erst seit 3 Tagen bemerkt zu haben, dass die Augen wieder vorübergehend feucht würden, und seit dieser Zeit haben die früher noch bestehenden Entzündungserscheinungen an den Augen rasch nachgelassen, die Conjunctivitis war bis auf Spuren verschwunden, Thränenträufeln auf reflectorischem Wege anstandslos hervorzurufen.

Wie aus der Krankengeschichte zu ersehen ist, trat bei einem sonst gesunden, kräftigen Manne als Folge einer heftigen Erkältung nach zweitägiger Incubationszeit eine acute Entzündung zuerst der einen, nach weiteren zwei Tagen auch der anderen Thränendrüse auf, welche, mit Fiebererscheinungen einhergehend, nach wenigen Tagen unter Salicylbehandlung zurückging, jedoch nicht, ohne eine den Ablauf der übrigen Symptome noch um ca. 14 Tage überdauernde hochgradige Functionsstörung des erkrankten Organes zu hinterlassen. Die evidente Veranlassung, das zeitlich getrennte Auftreten der Erkrankung in beiden Thänendrüsen, die begleitenden Fiebererscheinungen müssen uns darauf hinleiten, dieselbe als eine mykotische anzusehen, und zwar nicht als einen localen Process, etwa in der Weise entstanden, dass Infectionskeime aus dem Bindehautsacke in die Ausführungsgänge der Thränendrüse eingedrungen und dort die Entzündung hervorgerufen hätten; es liegt im Gegentheile die Vermuthung nahe, dass gelegentlich der Erkältung eine allgemeine Infection stattgefunden, dass die Krankheitserreger gerade in den Thränendrüsen einen günstigen Nährboden gefunden und so eine localisirte Entzündung der Thränendrüsen hervorgerufen haben. Fuchs[1] hat zuerst hervorgehoben, dass Dacryoadenitis nicht zu selten mit Entzündung einzelner Speicheldrüsen sich vergesellschaftet, und hat für solche Erkrankungsfälle den von Hirschberg eingeführten Namen „Mumps der Thränendrüse" reservirt. Durch diese Beobachtung wird die früher als möglich bezeichnete Krankheitsgenese wahrscheinlicher gemacht, da wir doch eher eine Allgemeininfection als Ursache einer Organerkrankung anzusehen geneigt sind, wenn mehrere gleichgebaute Organe oder Organtheile in derselben Art betroffen sind; sie ist aber auch insofern sehr werthvoll, als damit die Dacryoadenitis, die ja nur sehr selten beobachtet wird, mit der häufigen und wohl charakterisirten Parotitis in Parallele gebracht wird, welche allgemein zu den Infectionskrankheiten gezählt wird; Eichhorst[2] sagt, dass die Parotitis mit grösster Wahrscheinlichkeit eine allgemeine Infectionskrankheit mit vorwiegend localer Er-

[1] L. c. Ausser den daselbst angeführten Fällen gehört noch hierher der Fall von Sgrosso (L. c.).

[2] Handbuch der speciellen Pathologie und Therapie, IV. pag. 341 (6. Auflage, 1887).

krankung der Ohrspeicheldrüse ist; lassen wir diese Theorie für die mit Parotitis verbundenen Fällen acuter Dacryoadenitis gelten, so müssen wir sie folgerichtig, da auch Parotitis in einer und derselben Beobachtungsreihe, also bei der gleichen Krankheitsursache, bald allein, bald mit Entzündung anderer drüsiger Organe vereint vorkommt, auch für die ausschliesslich auf die Thränendrüsen beschränkten Entzündungen gelten lassen.

Schliesslich will ich noch aus dem Krankheitsbilde der acuten Dacryoadenitis eine Erscheinung hervorheben, nämlich die am Höhepunkte der Entzündung vorhandene, deren Ablauf lange überdauernde catarrhalische Conjunctivitis, welche, obwohl sie in den bisher veröffentlichten Fällen immer angeführt ist, wohl deshalb keine eingehendere Berücksichtigung erfahren hat, weil sie ebenso wie die begleitende Schwellung der Lider und der Bulbusbindehaut einfach für collaterale Erscheinungen der Thränendrüsenentzündung gehalten wurde. Ich kann mich dieser Auffassung nicht anschliessen. Während der Erkrankung und noch ca. 14 Tage nach ihrem Ablaufe war die Thränensecretion hochgradigst beeinträchtigt: weder durch chemische, noch durch mechanische Reize konnte von der Nasenschleimhaut oder vom Auge selbst aus auf reflektorischem Wege sichtbares Thränen hervorgerufen werden; Touchirungen der Bindehaut mit Lapislösung, Einträufelungen von Zinksolution wurden nicht gut vertragen, da die wirksamen Mittel nicht, wie im physiologischen Zustande, sofort durch die Thränen neutralisirt respective verdünnt und weggeschafft wurden; erst nachdem — nach der eigenen Beobachtung des Kranken — sich wieder die Thränensecretion eingestellt hatte, also über 14 Tage nach dem Schwinden der Thränendrüsenentzündung, kehrte die Bindehaut wieder zur Norm zurück. Alles dies weist darauf hin, das wir in dem Fehlen der Thränensecretion die Ursache der Conjunctivitis zu suchen haben, dass der Mangel der physiologischen Bespülung der Augapfeloberfläche, die dadurch behinderte Fernhaltung oder Wegschaffung von mechanisch oder chemisch reizenden Substanzen, welche in das Auge gelangen — Staubpartikelchen etc. — die eigentliche oder hauptsächlichste Veranlassung zur Entstehung der die acute Thränendrüsenentzündung begleitenden Conjunctivitis bildet, wenn auch die Möglichkeit einer directen Betheiligung der Bindehaut an der Entzündung der Thränendrüse nicht geleugnet werden kann.

Gesellschaftsberichte.

1) **Ophthalmological Society of the United Kingdom.** Sitzung vom 11. Juni 1891. (Brit. med. Journ. 1891. 20. June.)

The treatment of squint by advancement of the recti muscles.

Dr. Adolf Bronner hat 50 Fälle nach der Schweigger'schen Methode operirt. Er macht auf die grosse Zahl von Fällen aufmerksam, wo der Exter

nus ausnehmend dünn und atrophisch erscheint, und man solle deshalb vor der Vorlagerung sich über diese Verhältnisse genau informiren. In vielen Fällen war die gleichzeitige Tenotomie des Antagonisten unerlässlich, bei Strabismus divergens stets. Niemals solle derselbe Muskel ein zweites Mal tenotomirt werden. Die Vorlagerung sei stets indicirt, wo das schielende Auge amblyopisch sei und der Schielwinkel mehr als 30° betrage.[1]) Die Vornähung habe vor der gewöhnlichen Tenotomie das voraus, dass die Gefahr des secundären Schielens nach der entgegengesetzten Richtung viel geringer sei, und die Operation die Stärkung eines schwachen Muskels, nicht aber die Schwächung eines zu stark wirkenden bezwecke.

Herr Power bevorzugt die einfache Operation der Tenotomie in der Mehrzahl der Fälle. Herr Juler glaubt für die Vorlagerung eintreten zu dürfen, die von den Engländern noch nicht genügend geschätzt werde. Herr Edgar Browne findet eine Erleichterung der Operation darin, dass er die Nähte in umgekehrter Richtung wie gewöhnlich führt, also erst durch die Bindehaut oder Selera am Fixirpunkt und dann erst durch die Sehne oder den Muskel. Für sehr wichtig hält er die volle Correction des Astigmatismus beim Schielen.

Herr Jessop hält von der Vorlagerung ohne gleichzeitige Tenotomie des Antagonisten sehr wenig. Herr Lang hält es für wesentlich, den binocularen Sehact zur Zeit der Operation wiederherzustellen. Herr Doyne und Herr Story halten diese letztere Forderung für einen frommen Wunsch, der sich nur ausnahmsweise einmal erfülle.

Detachement of the Choroid.

Herr Story beschreibt einen bemerkenswerthen Fall von Aderhautablösung beider Augen bei einem 29jährigen Mann, der in seiner Jugend zwar leichte Verletzungen in der Gegend der Augen erlitten hatte, ohne dass aber ein Zusammenhang damit für wahrscheinlich gelten konnte. In den zwei Jahren der ärztlichen Beobachtung gingen nur unwesentliche Veränderungen vor sich, was die Ausdehnung der Ablösung betrifft. Seine Sehschärfe betrug dauernd Finger auf 2 resp. 4 m. Die Tension war normal, bisweilen eher subnormal, die Medien klar bis auf einen Fleck der linken Hornhaut, Trübungen in beiden Glaskörpern; Papillen leicht getrübt, und alle Gefässe durch perivasculäre Streifen verdickt. Im rechten Auge zeigten sich nur 2 halbkugelförmige Ablösungen der Netzhaut, eine an der Macula lutea, ungefähr drei Papillen Durchmesser gross, die andere an der unteren nasalen Peripherie von grösserer Ausdehnung. Sonst war überall das Stroma der Chorioidea deutlich sichtbar, und überall in einem Niveau mit den Netzhautgefässen. Es folgen dann die Maasse der Prominenzen an den verschiedenen Stellen. St. hebt zum Schluss die Verschiedenheiten des vorliegenden Falles von den bisher veröffentlichten Aderhautablösungen hervor.

Temporal Hemianopsie of left eye and absolute blindness of right.

Herr Story berichtet über den Fortgang eines 1887 vorgestellten Krankheitsfalles, von wahrscheinlich tuberculöser Neubildung in der Gegend des Chiasma. Seit damals haben sich viele Erscheinungen, wie heftiger Kopfschmerz, Schwindel, Erbrechen, Amenorrhoe und Anlage zur Corpulenz gelegt, das hemianopsische Gesichtsfeld aber ist geblieben, und die centrale Sehschärfe hat sich verschlimmert. Ein hemianopsischer Pupillarreflex war niemals auszulösen.

Demonstrationen: Herr Thompson: Emphysem der Bindehaut. Herr Stephenson: 2 Fälle von eigenthümlicher Netzhautpigmentirung. Herr Treacher

[1] Für uns nichts Neues. Vgl. C. f. A. 1886. Jan. H.

Collins: Epitheliale Implantationscyste. Herr Cowell: Congenitale Spalte des oberen Lids. Herr Doyne: Iris-, Aderhaut- und Linsencolobom. Peltesohn.

Sitzung vom 3. Juli 1891. (Brit. med. Journ. 1891. 11. July.)

Perchloride of Mercury in the Curative Treatement of Trachoma and other Conjunctival Diseases.

Herr Kenneth Scott (Kairo) hat einen schriftlichen Bericht über seine reichhaltigen Erfahrungen in der Therapie des Trachoms eingeschickt. Er giebt jetzt einer 4% (!) Sublimatlösung in Glycerin und Wasser vor allen anderen Mitteln den Vorzug. Er beizt damit täglich ein Mal die Lidbindehaut und lässt mit einer $^1/_4$% Lösung drei Mal täglich Umschläge machen. Fast alle Fälle heilten dabei innerhalb 8 Wochen. Aehnlich verfährt er bei der Blenorrhoe der Neugeborenen. (?) Innerlich verordnet er den Trachomkranken Eisenpräparate.

Herr Juler zweifelt die Erfolge Scott's etwas an. Auch er hat von Sublimatpinselungen Erfolge gesehen, aber keine so blendenden in so kurzer Zeit.

Herr Silcock und Herr Stephenson haben gleicher Weise die gute Wirkung des Sublimat erprobt, halten es aber keineswegs für ein Specificum gegen das Trachom.

On a peculiar form of retinal Pigmentation.

Herr Sydney Stephenson hat unter 2500 untersuchten Augen drei Mal eine eigenthümliche Pigmentirung der Netzhaut angetroffen, die er folgendermaassen schildert: Nur ein Auge, das sich im Uebrigen ganz normal verhielt, zeigte die Pigmentflecke, welche verschieden gestaltete Gruppen bildeten und einen sectorenförmigen Abschnitt des Fundus deckten. Das Gesichtsfeld zeigte aber keinen entsprechenden Ausfall, auch bestand keine Nachtblindheit. Die Pigmentvertheilung zeigte längere Zeit hindurch keinerlei Veränderung. Unter solchen Umständen hält St. die Erscheinung nicht für eine Abart der Retinitis pigmentosa, sondern für eine congenitale Anomalie, die über das Maass der in 8% der gesunden Augen vorkommenden Pigmentenhäufung am Sehnervenrande hinausgeht. Herr Jessop weist darauf hin, dass die Pigmentirung gerade die Gegend der foetalen Aderhautspalte einnimmt.

Dr. Anderson, welcher etwas Aehnliches bei einem 15jährigen Knaben beobachtet hat, hält die Pigmentirung ebenfalls für congenital und physiologisch. Dafür hält sie Mr. Nettleship gleichfalls aus dem Grunde, weil das normale Aussehn des Aderhautpigments dafür spricht.

On the consensual pupillary light reflex in cases exhibiting the Argyll-Robertson Pupil Symptom in one eye.

Herr Jessop berichtet über 5 Fälle von Tabes resp. multipler Sclerose, wo die Convergenz den Pupillenreflex auf beiden Augen auslöste, während der Lichtreflex direct und consensuell auf einem Auge geschwunden war. Auf dem gesunden Auge bestand auch der consensuelle Lichtreflex, sodass daraus hervorgeht, dass der Opticus des einen afficirten Auges noch im Stande war, Lichtreize nach dem Reflexcentrum der andren Seite zu vermitteln. Diese Fälle sprechen für die Theorie der Halbkreuzung der Optico-pupillarfasern.

Two cases of complete blindness with good pupillary light Reflexes.

Herr Jessop führt zwei Fälle der Art an. Beide Optici waren weiss und atrophisch, die Arterien eng. Dennoch reagirten die Pupillen in jeder Beziehung.

Nystagmus in a Compositor.

Herr Snell führt einen Fall von verticalem Nystagmus bei einem Schriftsetzer an, der, eine Analogie zu den Gewerbskrankheiten durch Ueberanstrengung gewisser Muskelgruppen, zugleich für die Theorie des Vortragenden vom Nystagmus der Bergleute herangezogen wird. Pat. hatte die Gewohnheit beim Durchsehen der Copie nur die Augen, nicht zugleich den Kopf zu heben und übermüdete dadurch in ähnlicher Weise wie die Kohlenarbeiter die Augenmuskeln. Die Oscillationen schwanden, als er die Arbeit aufgab und später die ungeschickte Kopfstellung vermied. Bemerkenswert ist, dass er später am Setzerkrampf der rechten Hand erkrankte.

Immediate loss of sight of both eyes after injury to head.

Herr Snell beobachtete eine Gehirnerschütterung, bei welcher sofort und für die Dauer vollständige doppelseitige Blindheit eintrat, ohne das zwei und drei Wochen nach dem Unfall irgend eine Veränderung der Sehnerven wahrnehmbar war. Das späte Auftreten der Atrophie an der Papille ist wahrscheinlich darauf zurückzuführen, dass die Laesion des Opticus beiderseits hinter dem Eintritt der Centralarterie erfolgte.

Albinism: A curious family history.

Dr. W. G. Sym beobachtete in einer Familie 7 Kinder, die abwechselnd albinotisch und dunkel waren. Die Eltern der sonst ganz gesunden Kinder, und alle ihre Verwandten zeigten keinen Albinismus.

Demonstrationen: Herr Silcock: Epitheliom des oberen Lids, der Wange und Lippe. Herr Cowell: Acromegalie mit Sehnervenatrophie. Herr Critchett: Messer zum Durchschneiden von Kapselmembranen nach Staroperationen. Herr Treacher Collins: Intraocularer Tumor in einem blinden glaucomatösen Auge.

Peltesohn.

---

2) Société d'ophtalmologie. Séance du 2. juin 1891. Présidence de M. Abadie. (Le progrès médical 1891. Nr. 24.)

Herr Parinaud: De la périnévrite et des scléro-choroidites rhumatismales.

Ich habe zum ersten Male die Neuritis optica und die Läsionen der tiefen Augenhäute, wie sie im Gefolge von Rheumatismus auftreten, beschrieben. Die Krankheit kommt bei Leuten vor, die an Rheumatismus leiden, speciell an chronischem springendem Rheumatismus oder bei solchen Individuen, die von Rheumatischen oder Gichtischen abstammen und tritt bald acut, bald chronisch auf. Bei der acuten oder schmerzhaften Form sind die Erscheinungen sehr charakteristisch. Es bestehen tiefsitzende Schmerzen um die Augenhöhle herum, die bei gewissen Bewegungen der Bulbi und bei Druck auf das Auge zunehmen. Die Sehkraft sinkt plötzlich und es kann in wenigen Tagen völlige Blindheit eintreten. Die Gesichtsfeldsbeschränkungen sind sehr verschieden. Die Papille erscheint meist nur leicht infiltrirt, manchmal aber ist auch das Bild der Neuritis stark ausgesprochen und es kommen Hämorrhagien dazu. Wird die Krankheit vom ersten Anfang an behandelt, so tritt die Besserung oft überraschend schnell ein. Bei einer Dame, die noch vor drei Wochen bis auf quantitative Lichtempfindung erblindet war, ist heute die Sehkraft schon annähernd normal. Besteht freilich die Neuritis schon einige Zeit, so geht es mit der Heilung langsamer. Bei der andern Form der Krankheit fehlen die Schmerzen, die Seh-

störung entwickelt sich langsamer und die Diagnose ist schwieriger. In zwei solchen Fällen sah ich neulich gleichzeitig heerdförmige Chorioiditis und in einem Fall eine ausgesprochene Scleritis. Das Zusammenauftreten mit letzterer Affection, die ja speciell bei Rheumatismus vorkommt, brachte mich mit auf die Idee, den Rheumatismus für die Grundursache der Krankheit zu halten. Die in meinen Fällen beobachtete Neuritis zeigte sich übrigens nicht sowohl als eine Entzündung der Nervenfasern, sondern vielmehr als eine Entzündung des Bindegewebes der Sclera und der Sehnervenscheiden. Es handelt sich also um eine Perineuritis. Die oben erwähnte Chorioitinitis war deshalb genau genommen eine Sclerochorioiditis; von der Entzündung bindegewebiger Partien hingen die ophthalmoscopisch sichtbaren Veränderungen ab. Die hier beschriebenen Läsionen am Sehnerv und den tiefen Augenhäuten verlangen übrigens dieselbe Behandlung wie die rheumatische Scleritis, salicylsaures Natron bei den acuten, Quecksilber bei den chronischen Fällen.

Herr Gorecki: Die Fälle, von denen wir hier sprechen, beziehen sich meist auf passagere einfache Papillenentzündungen, bei denen die Erscheinungen ungemein schnell zurückgehen. Ich sehe keinen Hinderungsgrund dafür, sie unter dem Namen, rheumatisch zu führen, denn das ist ein weiter Begriff. Aber man darf daraus nicht zu viel Consequenzen ziehen. Ich bevorzuge immer die Quecksilberbehandlung, die mir ausgezeichnete Resultate gegeben hat.

Herr Parent: Ich habe einen Fall beobachtet, der das bestätigt, was Parinaud soeben gesagt hat. Ein Mann bekam, nachdem er einen Gelenkrheumatismus überstanden hatte, eine Sclerokeratitis, welche bald die Sehkraft beeinträchtigte. Die gewöhnlichen Mittel, Salicyl, Lithion und Colchicin vermochten dem Fortschreiten des Processes nicht Einhalt zu thun. Die Iris nahm nun auch Theil und sechs Monate später constatirte ich eine beiderseitige Neuritis optica ohne Prominenz der Papillen. Die Sehkraft ging vollständig verloren auf dem einen Auge und wurde stark alterirt auf dem andern. Wir müssen hier doch sicher eine Sclero-chorioiditis und Perineuritis rheumatica annehmen, der Rheumatismus ist überhaupt bei vielen Affectionen, die man gewöhnlich für syphilitisch hält, die Grundursache.

Herr Abadie: Ich möchte nur betreffs derjenigen Chorioretinitis etwas sagen, welche nicht sicher rheumatischen Ursprungs ist, und bei der die Specificität auch nicht immer mehr sicher nachgewiesen werden kann, dergestalt, dass die Aetiologie der Krankheit noch sehr dunkel ist. Bei diesen Formen von Chorioretinitis bemerkt man ein verwaschenes mattes Aussehen der Papille, später werden die Gefässe schmäler und verschwinden endlich ganz, so dass die Sehnervenscheibe aussieht wie eine weissliche Oblate. (?) Wenn aber nun auch in manchen Fällen bei dieser Krankheit die Aetiologie unklar bleibt, so ist es doch sicher, dass das Quecksilber wunderbar bei ihr wirkt und das einzige Mittel darstellt, das gute Resultate giebt. Bei den schweren Fällen der Krankheit, wenn der Process Fortschritte macht, der Glaskörper sich trübt und die Iris mit ergriffen wird macht man zunächst die Diagnose: Iritis chronica und iridektomirt um ein Glaucom zu vermeiden, sodann schickt man die Kranken heim und glaubt jede Gefahr beseitigt. In Wirklichkeit aber handelt es sich um eine noch in der Entwickelung begriffene Chorioretinitis, die die Netzhaut und den Sehnerven zerstört und manchmal zur Erblindung führt. Ich habe jetzt in meiner Klinik eine Dame von 33 Jahren, die man in der Provinz auf beiden Augen iridektomirt hat, wegen chron. Iritis und die trotzdem erblindet war. Mit Injektionen von Quecksilberpeptonat brachte ich die brechenden Medien wieder dazu, sich aufzuhellen und heute sieht man mit dem Augenspiegel ganz gut

die chorioretinitischen Heerde. Am Anfang war die Sehkraft = 0, jetzt zählt die Patientin wieder Finger.

Herr Parinaud: Ich behaupte nicht, dass es nicht auch Chorioretinitis nicht-rheumatischen Ursprungs giebt, diese nichtrheumat. Form wird durch Quecksilber geheilt, aber die rheumat. Affectionen, die chronisch verlaufen, sind auch dieser Behandlung zugängig.

Herr Gillet de Grandmont: Syphilis ou tuberculose de l'iris.

Nach der Beschreibung von Parinaud entwickelt sich der Iristuberkel mit Vorliebe am Ciliarrand der Iris und ist gelblich, manchmal aber auch in Folge einer oberflächlichen Vascularisation leicht rosa gefärbt. Das Condylom aber sitzt angeblich mit Vorliebe am freien Pupillarrand, ist bräunlich gefärbt und hat eine sammtartige Oberfläche. Manchmal kann man die charakteristische Entwickelung von Granulationen in der Nähe des Tuberkels beobachten. Wenn der Tuberkel erweicht kann sich eine Art Hypopyon bilden, das sich von dem echten durch Abwesenheit von Schmerzen und den Mangel der Ortsveränderung unterscheidet. Die Hornhaut kann sich infiltriren und weisse Flecke zeigen wie bei interstitieller Keratitis. Die Abwesenheit von Schmerz ist ein sehr wichtiges Symptom. So schildert Parinaud die unterscheidenden Merkmale der beiden Krankheiten. Es handelt sich nun darum, zu wissen, ob die klinische Beobachtung immer mit dieser Schilderung übereinstimmt. Ein Fall, den ich beobachtete, scheint zu beweisen, dass dem nicht immer so ist. Eine meiner Patientinnen hatte aussser einer Keratitis punctata und Synechien zwei kleine Iristumoren, von der Grösse eines kleinen Stecknadelkopfes und zwei andre grössere im Iriswinkel mehr am Ciliarrand der Iris. Die kleinen Geschwülste waren rosa gefärbt und wenig prominent. Wenn man sich lediglich an diesen Befund hielt, konnte man an Tuberkulose glauben. Der Kliniker muss aber in solchen Fällen den Allgemeinzustand des Körpers untersuchen. Die Patientin wies anderweitige sichere Zeichen von allgemeiner Lues auf und so konnte kein Irrthum in der Diagnose sein. Ich wollte Ihnen nur zeigen, wie unsicher die Diagnose ist, wenn man sich lediglich um die Farbe den Anblick und den Sitz der kleinen Tumoren bekümmert.[1]

Herr Parinaud: Der Fall von Gillet stellt nur eine seltene Ausnahme dar, und die Ausnahme kann die Regel nicht umstossen. Ich für meinen Theil habe niemals 5—6 Condylome auf derselben Iris gesehen, ausserdem sitzen die tuberk. Tumoren in der Nähe des Ciliarrands der Iris. Der Condylom tritt meist solitär auf und Niemand wird bestreiten, dass seine Prädilectionsstelle der freie Irisrand ist. Uebrigens haben die Granulome in dem Fall von Gillet nicht den Charakter von Tuberkelknoten. Sobald der Tuberkel nicht mehr von der Irissubstanz bedeckt wird, sobald er in die vordere Kammer hineinragt, so sieht er gelb und käsig aus und zeigt an seiner Oberfläche ein ganz feines Gefässnetz. Ebenso charakteristisch ist sein Wachsthum, sein spontanes Verschwinden nach Abfluss des tuberkulösen Eiters und die Anwesenheit von Granulationen in seiner Nähe. Manchmal aber sind diese einzelnen Merkmale des Tuberkels nicht so scharf ausgeprägt, und man muss sodann die anderen Erscheinungen am Auge mit berücksichtigen z. B. die Art einer etwa gleichzeitig vorhandenen Keratitis, die so auffällige Schmerzlosigkeit des Prozesses, selbst wenn er complicirt ist mit jenen oben genannten Pseudohypopyon. Als ich seinerzeit im Jahre 1879 die erste Patientin vorstellte, an der ich die klinische Diagnose Iristuberkulose

[1] Gummi am Ciliarrand ist häufig genug. Iristuberculose kann wüthende Schmerze machen und von punktförmiger Hornhautentzündung begleitet sein. H.

stellte, sagte **Panas**, das sei einfach eine Hypopyonkeratitis. In der That sah das auf den ersten Anblick so aus, aber ich machte damals schon darauf aufmerksam, dass ein Hypopyon nicht mehrere Monate besteht, ohne Schmerz zu verursachen und die Richtigkeit meiner Diagnose wurde später bestätigt durch den Ausbruch einer bald tödtlich verlaufenden Lungenschwindsucht. Die Iristuberkeln könnten am leichtesten mit den Condylomen der angeborenen Syphilis verwechselt werden. Diese Condylome kommen vor, denn Trousseau und Fournier haben einen Fall beschrieben, aber ich halte sie für sehr selten. Der Irrthum ist umso leichter möglich, als die Iristuberkel vollkommen heilen können.

Herr **Despagnet**: In einem Fall den ich sah, existirte eine interstitielle Keratitis an einer Stelle der Hornhaut, die dem Sitz des Iristuberkels entsprach. Bei der Patientin von Gillet beweist die classische Keratitis punctata den specifischen Charakter der Krankheit.

Herr **Gorecki**: Bei einem Kind von 14 Jahren, das von tuberkulösen Eltern abstammte und welches einen schon weit vorgeschrittenen Iristuberkel aufwies, waren die **Schmerzen** derart, dass enukleirt werden musste. Man constatirte, dass der ulcerative Process die Linse hatte verschwinden machen. Impfungen, die man nachher vornahm, bewiesen, dass Tuberkulose vorlag.

Herr **Guttierez-Ponce**: Es wäre wichtig zu wissen, welche Behandlung man einschlagen muss, denn das würde die Diagnose erleichtern.

Herr **Vignes**: Die Art der Hornhautinfiltration ist von grösster diagnostischer Bedeutung, z. B. das Auftreten von Keratits punctata.

Herr **Trousseau**: Die Differentialdiagnose ist viel schwieriger, wenn hereditäre Syphilis vorliegt, bei der auch Iriscondylome vorkommen.

Herr **Gillet de Grandmont**: Meine Absicht war nur, einen ungewöhnlichen Fall vorzustellen, der nicht ganz dem typischen Bild entspricht. Man muss den allgemeinen Gesundheitszustand berücksichtigen. Nur nach Anlegung von Reinculturen und nach Impfungen kann man eine ganz sichere Diagnose stellen.

Herr **Trousseau**: **Fluxion de la glande lacrymale.** Dr. **Ancke**.

---

3) **Société d'ophtalmologie de Paris.** Séance du 7. juillet 1891. Présidence de **M. Abadie**. (Le progrès médical 1891. Nr. 30.)

Herr **Darier** stellt einige Patienten vor, die Granulose hatten und operirt wurden mittelst Ausbürstung des erkrankten Gewebes unter gleichzeitiger Anordnung von Sublimat. Bei einigen sieht die Bindehaut nahezu normal aus, bei andern bemerkt man Narbengewebe. Alle functionellen Störungen sind verschwunden.

Herr **Despagnet**: Man muss nach Cauterisationenen immer Narbengewebe finden. Von den vorgestellten Kranken aber haben manche eine völlig normale Bindehaut und ich möchte bei diesen daran zweifeln, ob wirklich Granulose vorhanden war, bei den andern sieht man eine aufgelockerte Schleimhaut mit einigen gelblichen Punkten. Darier nimmt an, dass das Narben seien. Diese Resultate widersprechen sich und sprechen nicht zu Gunsten des Verfahrens.

Herr **Gorecki**: Ich habe auch Skarificationen und Ausbürstungen unter Cocain- und Sublimatgebrauch vorgenommen und bedeutende Besserung dabei gesehen.

Herr **Chevallerau**: Ich bediene mich zur Ausbürstung eines Stückchen groben, in Sublimatlösung getauchten Gewebes. Nach einigen Sitzungen tritt Heilung ein, aber sie ist nur temporär.

Herr **Vignes**: Die Fälle von Darier sind nicht so lange beobachtet, dass

sie beweiskräftig sein können. Mit dem Verfahren von Chevallereau, das ich oft angewendet habe, erhält man zufriedenstellende Erfolge.

Herr Kalt: Panas hat ein schon von Hippocrates eingeschlagenes Verfahren wieder aufgenommen. Er hat dabei das Feigenblatt und die Essigsalbe (?) durch ein Leinwandstückchen und gelbe Salbe ersetzt. Die Reibungen damit verursachen eine Reizung, welche das Verschwinden der jungen Zellen, die sich resorbiren, herbeiführt. Ich habe auch die Skarificationen und das Ausbürsten unter Zuhilfenahme des Sublimats angewendet, zwei Monate später aber war kein Bindehautsack mehr vorhanden und ich musste enukleiren. (!) Mit dem Ausbürsten erhält man noch viel schlimmere Narben, als die sind, welche die Granulosa nach sich zieht.

Herr Abadie: Es vergeht kein Tag, an dem wir nicht Granulöse operiren, die anderswo schon drei Jahr behandelt worden sind. Wir greifen an einer Stelle an, die bei den andern Behandlungsmethoden gar nicht in Betracht kommt. Mit Erfolg konnten wir Fälle behandeln, die mit Pannus complicirt waren. Niemals kam es zu Symblepharon.

Herr Valude: Ich hatte Gelegenheit solche Patienten Abadie's zu sehen; die meisten haben Recidive bekommen, andere befanden sich nach der Operation nicht besser, als vorher.

Herr Abadie: Bei ganz veralteten Fällen sind begreiflicherweise die guten Erfolge nicht constant.

Herr Gillet de Grandmont: Man muss nach der Operation das Lid vollständig ektropioniren, um sich zu vergewissern, dass keine Granulationen stehen geblieben sind.

Herr Despagnet: Wenn die Patienten nicht mehr klagen, so beweist das noch keineswegs, dass sie geheilt sind. Paul sah bei Fällen, die nach Abadie's Methode operirt waren, Recidive.

Herr Darier: Man muss bei der Bindehaut geradeso verfahren, wie bei einem Lupus, d. h. es muss jedes infectiöse Element zerstört werden.

Herr Abadie: Die Behandlungsmethode, von der Darier spricht, ist allen bisher bekannten Methoden weit überlegen und bringt die Heilung, die sonst Monate und Jahre lang auf sich warten liess, in 2 bis 3 Wochen zu Stande. Man muss zunächst die Lider gehörig ektropioniren, besonders das obere, um die Uebergangsfalte ordentlich bloss zu legen. Besonders in der oberen Uebergangsfalte ist der Heerd der Krankheit, den man energisch angreifen muss und der bisher immer verschont wurde. (?) Das Charakteristische des Verfahrens ist eben, diese besonders erkrankten Partien der Bindehaut frei zu legen und hier mit der Behandlung zu beginnen. Damit man aber die Lider in der gehörigen Weise umdrehen kann, muss man den Patienten chloroformiren und ein besonderes Instrument anwenden. Am besten nimmt man dazu die Péan'sche Pincette und wickelt das Lid zweimal um diese herum, bis die Uebergangsfalte in ihrer ganzen Ausdehnung glatt daliegt. Nun macht man lange Einschnitte in die Schleimhaut mit einem gut schneidenden Messer und dann bürstet man mit einer harten, in Sublimatlösung 1 : 500 wiederholt eingetauchten Zahnbürste das aus den langen klaffenden Schnitten vorspringende submuköse Gewebe. Die Blutung ist dabei sehr heftig, aber man soll sie eher begünstigen, als unterdrücken. Durch das kräftige Bürsten franzt die Schleimhaut aus und bekommt das Ansehen von Charpie, obgleich, wenn man in der richtigen Weise verfährt, keinerlei Substanzverlust entsteht. Die Behandlungsmethode passt für alle Fälle, und ihre Wirksamkeit ist um so grösser, je mehr der Fall complicirt ist. Und das ist begreiflich, wenn man bedenkt, dass der Pannus und die Hornhautulce-

rationen bedingt sind durch die Anwesenheit der Mikroben in der Gegend der Uebergangsfalten. Gestützt auf die gemachten Erfahrungen glaube ich sagen zu dürfen, dass man bei Anwendung der Methode mit der Zeit keine Augen mehr an Granulose verlieren wird, wenn der Process nicht sehr zu weit gediehen ist.

Hr. Dr. Dubois de Lavigerie: Colobome symmétrique de l'iris et de la choroïde chez une enfant de 3 ans. Présentation de la malade.

Herr Galezowski: De l'herpès de la cornée et de son traitement. Bei dem Herpes corneae, der so häufig ist seit dem Auftreten der Influenza, bringe ich auf die Hornhaut Gelatineplättchen und schliese dann das betreffende Auge auf die Dauer von 4 Tagen. Diese Plättchen enthalten, je nach dem Effekt, den ich erzielen will, Borsäure, Pyoktanin und Quecksilberpräparate. Man erhält auf diese Weise rasche Vernarbung.

Herr Gillet de Grandmont erstattet Bericht über die Candidatur von Herrn Bourgeois, als correspondirendem Mitglied, und giebt eine Zusammenstellung der Arbeiten des Candidaten. Dr. Ancke.

Referate, Uebersetzungen, Auszüge etc.

1) **Bemerkungen zur Staroperation,** von Prof. O. Haab, Zürich. (Beitr. z. A. III.)

(Schluss.)

Ich will noch beifügen, dass ich in diesen Fällen natürlich den Conjunctivalsack des operirten Auges in ganz besonderer Weise für die Operation vorbereite. Ich reinige ihn nämlich ein- bis zweimal — unmittelbar vor der Operation, eventuell ausserdem am Tage vorher — so, dass ich eine mit Verbandwatte vorn umwickelte Pincette in Sublimatlösung $1^0/_{00}$ tauche und damit nun die untere und obere Uebergangsfalte und ihre Nachbarschaft, insbesondere aber die Gegend der Karunkel und Plica seminularis nach stattgehabter Cocainisirung kräftig ausfege und dieselbe Reinignng auch der Conjunctiva der Lider und des Bulbus in etwas geringerem Maasse zu theil werden lasse. Noch nie sah ich davon schädliche Folgen, im Gegentheil, die so behandelten Augen heilen durchschnittlich so rasch wie die glimpflicher geputzten, bei denen blos in der gewöhnlichen Weise vermittelst erwärmter Sublimatlösung zu $0{,}5^0/_{00}$ der Conjunctivalsack und das Auge gut abgespült werden. Aber allerdings findet man bei ersteren Augen am ersten und zweiten Tag nach der Operation etwas Chemosis der Augapfelbindehaut, auch beim ersten Verbandwechsel etwas durchsichtiges schleimiges Secret auf dem Verbandtheil, welcher der Lidspalte auflag. Auch hat der Operirte einige Stunden lang nach der Operation etwas mehr Brennen im Auge als sonst, aber dass dies Verfahren irgendwie zur Entzündung oder gar zur Eiterung Veranlassung geben könnte, wie schon angenommen wurde (Sattler), davon habe ich bis jetzt trotz zahlreicher im Laufe der letzten Jahre derart behandelter Fälle nichts wahrnehmen können.

Ausser diesem Zubrennen der Thränenröhrchen und dieser kräftigen Reinigung des Bindehautsackes führe ich nun bei dergleichen Fällen noch ein drittes Geschütz ins Feld. Ich fülle nach vollendeter Operation den ganzen inneren Augenwinkel mit feinstgepulvertem Jodoform aus und streue davon auch eine dünne Lage auf die Wunde und in den unteren Conjunctivalsack. Das Jodoform im inneren Winkel soll den Zweck erfüllen, etwaiges Secret, das vielleicht trotz des Zubrennens der Thränenröhrchen aus diesen rückwärts austreten

sollte, oder infectiöse Stoffe, die etwa unter Plica seminularis hervortreten sollten, aufzusaugen und in erster Linie rein mechanisch festzuhalten, vielleicht auch zu desinficiren. Man könnte dazu vielleicht auch ein anderes Pulver nehmen, z. B. Dermatol (gallussaures Wismut), dass ich zu diesem Zwecke auch schon öfter verwendete, oder Kalomel oder ein sterilisirtes indifferentes Pulver beliebiger Art. Doch wird keines so gut vom Auge ertragen wie das Jodoform. Das Kalomel versuchte ich zu dem Zwecke auch, aber nur einmal. Es verursachte erhebliche Anätzung der Schleimhaut. Besser schon ist das Dermatol, das meist gut ertragen wird. Was mich beim Jodoform immer in Erstaunen setzt, ist der Umstand, dass es bei den Staroperirten oder den zahlreichen anderen Fällen, in denen ich es in den Bindehautsack einstreue, gar nicht Schmerz, ja nicht einmal Fremdkörpergefühl hervorruft oder dann Letzteres nur in ganz geringem Grade.

Nachdem ich nun in den letzten vier Jahren dieses Zubrennen der Thränenröhrchen und diese anderen Vorkehrungen regelmässig bei Dakryostenose in einer grossen Zahl von Fällen durchgeführt habe und zwar immer mit gutem Erfolg, kann ich sagen, dass diese schlimme Complication für mich ihre ganze grosse Gefahr verloren hat. Auch glaube ich sagen zu dürfen, dass diese galvanokaustische Verschliessung der Thränenröhrchen einfacher und sicherer ist, als die von Eversbusch[1] jüngst empfohlene Catgut-Ligatur. Ist der Verschluss der Thränenröhrchen angezeigt, so ist es in den meisten Fällen am besten, wenn er ein dauernder bleibt. Beabsichtigt man aber nur einen temporären Verschluss der Thränenröhrchen, so kann man dies auch mit dem Galvanokauter erreichen, indem man denselben blos in den Anfangstheil der Röhrchen einführt und blos diesen brennt. Hernach kann man dann vermittelst einer konischen Sonde den Verschluss wieder lösen, manchmal löst er sich auch von selbst, wenn der kleine Schorf sich abgestossen hat. Diese Wiedereröffnung der zugebrannten Thränenröhrchen habe ich ebenfalls öfter ausgeführt.

Den präparatorischen Verband, beiläufig bemerkt, wende ich schon seit 12 Jahren an, früher mit Salicylsäurelösung, dann mit Sublimat $0{,}2^0/_{00}$ sobald dies aufkam. Der Verband wird Tags vorher nass applicirt, indem die Verbandwatte in die betreffende Lösung getaucht und leicht ausgedrückt auf und um das Auge gelegt und nass gehalten wird, wonach die Reinigung der Lider und Umgebung vor der Operation sich gründlicher vornehmen lässt. Auch die Irrigation des Conjunctivalsackes, insbesondere auch der Innenseite der Lider vor der Operation (manchmal auch schon Tags vorher), sowie die öftere Irrigation des Operationsgebietes während und nach derselben, früher mit Salicylsäure — in den letzten Jahren mit Sublimatlösung $0{,}2^0/_{00}$, wenn nötig $1^0/_{00}$, führe ich schon seit bald 10 Jahren genau durch, nachdem ich in der ersten Zeit meiner operativen Thätigkeit den Spray benützt hatte.

Will man die Verlustprocente gänzlich ausmerzen, so ist im Ferneren noch eines namentlich nicht zu übersehen. Katarrh der Bindehaut, auch nur mässigen Grades, wie er gerade bei alten Leuten recht oft vorkommt, kann nach meinen Erfahrungen so gefährlich sein, wie eine Dakryostenose. Daher nehme ich es, wenn ein solcher vorliegt, mit der Reinigung des Bindehautsackes vermittelst Sublimat $1^0/_{00}$ gerade so ernst wie bei jener und füge auch regelmässig die Einstreuung von Jodoform bei. Selbstverständlich behandle ich den Conjunctivalkatarrh, soweit hierzu vor der Operation noch die Zeit reicht, in üblicher Weise. Manchmal ist die Zeit hierfür nur schwer zu erlangen, und wie hartnäckig oft

[1] Centralblatt für Augenheilkunde, 1890, S. 354.

diese senilen Katarrhe sind, weiss man ja. Da muss dann unmittelbar vor der Operation das Möglichste zur Wegschaffung allfälliger infectiöser Stoffe gethan werden.

Ich wiederhole, die stricte Antisepsis hat am Auge ihre ganz besonderen Schwierigkeiten und erfordert viel Umsicht. Sehr leicht wird ein unscheinbarer Fehler begangen, der aber grosse verderbliche Wirkung haben kann.

Dass alle bis jetzt in der Literatur enthaltenen Methoden der Antisepsis bei Staroperation und auch die meinige, wie ich sie bis jetzt durchführte und in diesen Zeilen in den Hauptzügen skizzirte,[1] immer noch eine unter Umständen verhängnissvolle Lücke besitzen, darauf werde ich demnächst aufmerksam machen, nachdem ich deren Bedeutung und Beseitigung genauer studiert haben werde.

---

2) **Beiträge zur Ophthalmologie,** von Dr. Johan Widmark in Stockholm, Leipig 1891, Veit & Comp. 502 S. mit 7 Tafeln.

Von seinen bisher nur in schwedischer Sprache veröffentlichten Arbeiten hat Verf. in vorliegendem Bande eine deutsche Sammlung herausgegeben. Sie enthält alle seine wichtigen Studien von seiner Dissertation über die Inquirity-Ophthalmie an bis zu seinen neuesten Publicationen im Jahr 1890. Die meisten derselben sind unsern Lesern im Laufe der Jahre durch unsere Referate bekannt geworden. Die wenigen nicht erwähnten seien hier nach ihrer gegenwärtig zum Theil weniger actuelles Interesse bietenden Bedeutung einfach genannt bezw. kurz besprochen. In das Jahr 1884 fallen zwei Arbeiten über bakteriologische Studien über die purulente Conjunctivitis, deren Capitel heutzutage abgeschlossen vorliegt. 1884 begann W. seine Publicationen über die Bacteriologie der Dacryocystitis und des Ulcus serpens corneae. Aus seinen Versuchen am Kaninchen ging hervor, dass die in die Hornhaut geimpften Bacterien der Dacryocystitis eine ulceröse Keratitis hervorrufen, die mit dem Ulcus serpens beim Menschen eine auffallende Aehnlichkeit zeigen. Man dürfe also annehmen, dass es die Bacterien des Thränensacksecrets sind, welche bei Leuten, die an einer Dacryocystitis erkrankt sind, die bösartigen Hornhautentzündungen, besonders des Ulcus serpens, bedingen. Es sei auch wahrscheinlich, dass die phlegmonöse Dacryocystitis und die Blepharadenitis, welche nicht selten den Thränensackkatarrh compliciren, ihnen ihr Entstehen verdankt. Hiermit beschäftigt sich genauer die weitere Arbeit der Verf.: Bacteriologische Studien über Dacryocystitis, Hypopyonkeratitis, Blepharadenitis und phlegmonöse Dacryocystitis. Hier vertritt W. die Ansicht, dass die kleinen Abscesse der Lidränder bei Blepharadenitis in der Regel von einer Einwanderung von Staphylococcus albus oder aureus oder allen beiden in die Wurzeln der Cilien bedingt seien. Wenn sie eine Dacryocystitis compliciren, so seien sie in den meisten Fällen dadurch verursacht, dass diese Bacterien im Thränensack vorkommen und von dort in die Cilienwurzeln eindringen. Die phlegmonöse Dacryocystitis werde meist von einer Einwanderung des Streptococcus pyogenes vom Thränensack in das vor demselben liegende Gewebe hervorgerufen. Wahrscheinlich können aber auch andere Eitererreger dabei betheiligt sein. Die Hypopyonkeratitis entstehe nicht nur durch eine bestimmte Bacterienart, vielmehr spreche ihre verschiedene Heftigkeit für die Verschiedenheit der inficirenden Bacterienarten. Wenn das Leiden eine Dacryocystitis complicirt, so wird es durch eine Bacterieneinwanderung vom Thränensack

[1] Eine genaue Beschreibung wird in der oben erwähnten bevorstehenden Veröffentlichung meines Assistenten gegeben werden.

aus hervorgerufen. — In einem Gutachten, betreffend die Maassregeln wider die Ophthalmie neonatorum aus dem Jahre 1886 findet sich Verf. in Uebereinstimmung mit den meisten, von Fuchs in seiner bekannten Preisarbeit niedergelegten Ansichten. In die Jahre 1888 und 1889 fallen zwei Arbeiten, die sich mit einem Fall von Netzhautgliom beschäftigen, welches sich durch eine starke Degeneration und fast einem Exsudat ähnliche makroscopische Structur, sowie in mancher anderen Hinsicht noch von dem gewöhnlichen Netzhautgliom unterschied. Die weiteren Artikel gehören der neueren Zeit an und finden sich in unserem Blatt auszugsweise wiedergegeben. Peltesohn.

---

3) **Transactions of the Ophthalmological Society of the United Kingdom.** London 1890, J. & A. Churchill.

Dem X. Bande der Verhandlungen der englischen ophthalmologischen Gesellschaft, welcher gleich seinen Vorgängern gediegen ausgestattet und mit einer Fülle glänzender bunter Tafeln versehen ist, entnehmen wir die Namen einiger Vorträge und Demonstrationen, die in unseren regelmässigen Gesellschaftsberichten nicht verzeichnet worden sind: Depressionsfractur des Orbitaldachs. Vom Tompson. Osteom der Infra-superciliarregion. Von Sp. Watson. Einseitige Gesichtshypertrophie mit hypertrophischer Ptosis. Von Tompson. Hornhautmikroscopie bei Xerosis und essentieller Bindehautschrumpfung. Von Collins. Fibromyxome der Semilunarfalte. Von Morton. Cystenartige Neubildung der Vorderkammer. Von Hartridge. Chronisches Glaucom und Iris-Linsencolobom nach aussen. Von W. Lang. Doppelseitiger Microphthalmus mit mangelhafter Entwicklung des Arms, der Iris und der Zähne. Von Brailey. Hereditäre Tendenz zur Starbildung in früher Kindheit. Von Tompson. Linse mit Epithel auf der hinteren Kapsel und einem den Kern quer durchsetzenden Band von hyalinen Kugelbildungen. Von Collins. Pseudo-albuminurische Retinitis. Von Beaumont. Tuberculose(?) der Chorioidea. Von Doyne. Associirte Contraction der Levatores palp. sup. bei Gebrauch der Interni. Von Browning. Congenitale Anomalie der Ciliarfortsätze mit persistirender Pupillarmembran. Von Sicock. Dauernde Mydriasis nach leichtem Trauma. Kugelbildung in der Linse. Von Marcus Gunn. Alexie mit rechtsseitiger Hemianopsie. Von Morton. — D. D. Redmont hat eine electromagnetische Rotationsnadel zur Discission fester und kreideförmiger Secundärstare construirt. Peltesohn.

---

4) **Beitrag zur normalen Anatomie des menschlichen Auges. „Ist man berechtigt, den Perichorioidalraum und den Tenon'schen Raum als Lymphräume aufzufassen?"**, von Dr. Fritz Langer. (Sitzungsber. d. kais. Ac. d. Wiss. in Wien. Math.-naturw. Classe; Bd. XCIX. Abth. III. October 1890.)

Die in der Ueberschrift gestellte Frage beantwortet L. mit „nein"; er fasst den Perichorioidal- und den Tenon'schen Raum lediglich als Gelenkräume auf. Zwischen den beiden Räumen ist keine Communication vorhanden; die Wirbelvenen bestehen in ihren äusseren zwei Dritteln nur aus einem fest mit der Wand des Scleralcanals verwachsenen Endothelrohr. Der Weg, den die Injectionsmassen aus dem Perichorioidalraum nach aussen an die Bulbusoberfläche nehmen, ist ein künstlich gebahnter (was L. auf Grund seiner sorgfältigen Versuche überzeugend darlegt). Die beiden Räume stehen in directem Verhältniss zur Grösse des Augapfels, bezw. zur Grösse der bewegenden und bewegten Theile; demgemäss finden sie sich in kleinen Augen gewisser Säugethiere nur angedeutet oder gar nicht.

Auch die mit pigmentirtem Bindegewebe erfüllten Räume um die Ciliargefässe und -Nerven sind keine Lymphräume, sondern haben nur den Zweck, den Arterien Volumsschwankungen zu gestatten und die Nerven vor Zerrung zu bewahren. Schwarz.

5) **Ein seltener Fall von Brücken-Colobom der Iris,** von Dr. R. Hilbert in Sensburg. (Virchow's Arch. Band CXXIII. 1891.)

Verf. beschreibt einen Fall von linksseitigem Colobom nach unten mit einer fadendünnen Brücke normalen Irisgewebes, die etwa $^3/_4$ mm vom Ciliarrand entfernt von den Rändern des Coloboms ausging. Dabei war auch in Netz- und Aderhaut ein grosses Colobom nach unten vorhanden. Schwarz.

6) **Die Bulbuswege und die Augenmuskeln,** von Dr. Max Herz. (Pflüger's Arch. XLVIII. S. 385—417.)

H. untersuchte die Bewegungsbahnen des Augapfels mittelst Beobachtung des Nachbildstreifens einer annähernd punktförmigen Lichtquelle bei Blickbewegung von einem Fixirzeichen nach einem andern. Wurde die Blicklinie rasch von einem Punkt irgend eines Meridians zu einem andern Punkt desselben Meridians geführt, so bewegte sich bei H., sowie bei Dr. Lustig, der sich an den Versuchen betheiligte, die Blicklinie meist nicht in der Ebene des Blickmeridians, sondern wich davon wesentlich ab, indem sie auf einer Frontalebene eine krumme Linie beschrieb. Diese krummen Linien sind sehr mannigfaltig, können aber auf zwei Grundformen zurückgeführt werden: einen mehr oder weniger flachen Bogen und die S-Figur. H. analysirt diese Schwankungen auf Grund der Wirkungsweise der einzelnen Muskeln und ihrer Drehungscomponenten für die betreffenden Drehungsaxen. (Der Kegelmantel, den die Blicklinie von der Primärlage aus bei Contraction eines einzelnen Muskels beschreiben würde, schneidet übrigens bei einem Spitzenwinkel des Kegels von über 90^0 eine Frontalebene nicht in einer Parabel, wie H. meint, sondern in einer Hyperbel; nur bei 90^0 ist eine Parabel. — Ref.) Bei Blickbewegung im verticalen Meridian zeigte sich die (hier die S-förmige) Schwankung der Blicklinie des linken Auges gleichsinnig mit der des rechten, nicht, wie zu erwarten wäre, symmetrisch. Die gleichsinnige Bewegung beider Netzhäute ist hierbei also dem Gehirn wichtiger als die Innervirung der Augenmuskeln entsprechend der geringsten mechanischen Leistung, die Augen verhalten sich auch motorisch wie ein „Doppelauge." Schwarz.

7) **Zur Histologie der Zapfen der Fischretina,** von C. Ritter. (Internat. Monatsschr. f. Anat. u. Phys. 1891. VIII. 3.)

R. fand in den Zapfen des Weissfisches, des Rotauges und des Brassen eine eigenthümliche Structur. Durch das ganze Aussenglied verläuft eine feine Spirale; eine sehr feine Membran steht mehr oder weniger weit von ihr ab, in nicht präparirtem Zustand umhüllt sie dieselbe dicht, die Zwischenräume zwischen den Windungen sind dann unkenntlich oder nur durch einzelne Querstriche angedeutet. Die Spirale geht in das Innenglied über und biegt hier in ein unregelmässig geflochtenes Wundernetz um, welches das Innenglied ganz erfüllt.

Bei der Netzhaut des Hechtes fand R. in den Zapfenfüssen einen spiralförmigen Faden von derselben Art, wie in den Aussengliedern der 3 vorher beschriebenen Fische; derselbe setzt sich in den Körper des Innenglieds fort und erfüllt dessen homogene Grundsubstanz durch unregelmässige Windungen.

Möglicherweise hat die Beweglichkeit der Zapfen in diesen Fäden ihren anatomischen Grund.

Die untersuchten Augen waren in chromsaurem Kali (2%) oder in Erlitzky'scher Lösung gehärtet und nach der Eröffnung in Wasser gelegt, dem einige Tropfen einer Lösung von Osmiumsäure zugesetzt wurden. Die feinen Querschnitte der Netzhaut wurden einen Tag oder noch länger in Eosinlösung gelegt und dann ohne weitere Behandlung untersucht. Alcohol zerstört das Präparat.

Schwarz.

---

8) Theorien der Farbenempfindung, von R. Ed. Liesegang. (Phot. Arch. 1891. April.)

L. entscheidet sich für Herings Theorie, nur will er Blau und Grün als „dissimilirend" ansehen, weil bei Reizung des Auges durch den „aufsteigenden" Strom helles Blau empfunden wird, also Blau gerade wie Weiss dissimilirend wirkt. Beim „absteigenden" Strom erscheint L. das Gesichtsfeld verdunkelt und röthlich, weshalb er Roth für assimilirend hält. (Manchen Beobachtern erscheint hierbei das Gesichtsfeld im Finstern grünlich-gelb; ein röthlicher Schein könnte durch objectives, durch die Lider dringendes Licht bedingt sein. — Ref.). Die Contrasterscheinungen will L., von der Voraussetzung ausgehend, dass die Sehnervenfasern lediglich als electrische Leiter fungiren, einfach durch Induction der Ströme der Sehnervfasern erklären. (Dies ist — abgesehen von jener nicht berechtigten Voraussetzung — schon deshalb unstatthaft, weil die räumliche Anordnung der Sehnervenfasern der der Stäbchen und Zapfen nicht geometrisch entspricht; dagegen wären in den äusseren Netzhautschichten Inductionswirkungen immerhin denkbar. — Ref.). Die Nachbilder entsprechen den Polarisationserscheinungen an galvanischen Elementen.

Schwarz.

---

9) Schulbildung und Kurzsichtigkeit, (ref. in der Zeitschr. für Schulgesundheitspflege. 1891. Nr. 5.)

Nach einem Bericht des in Montevideo erscheinenden „Bolet. de enseñanz. primar." sind von 100 Personen in:

	Deutschland	England	Oesterreich	Frankreich	Italien	Spanien	Russland
des Lesens kundig	94	91	88	88	74	69	53
des Lesens und Schreibens kundig	89	81	75	77	63	49	39
einer fremden Sprache mächtig .	69	34	61	29	28	13	23
einigermaassen bewandert in der classischen Literatur . .	32	21	13	20	17	7	2

Deutschland marschirt also, was die „Gelehrsamkeit" anlangt, in jeder Beziehung an der Spitze und man muss sich deshalb nicht wundern, wenn in Deutschland die Zahl der während der Schulzeit kurzsichtig gewordenen Individuen grösser ist, als in irgend einem andern Land. Was Preussen speciell anlangt, so sind die ohne Schulbildung Gebliebenen entschieden noch weniger als 6%, denn in den Rekrutentabellen finden sich nur 0,8%. (Die andern

deutschen Staaten werden dann wohl noch kleinere Zahlen für Analphabeten haben!) Dr. Ancke.

---

10) **Zur Aetiologie und Prognose der Augenmuskellähmungen,** von Dr. K. Liebrecht, Augenarzt in Halle a. S. (Münch. med. Wochenschr. 1891. Nr. 24.)

Verf. fand unter 25000 Patienten der Schöler'schen Klinik 312 Fälle von Augenmuskellähmung. 70 von diesen Fällen sind so lange in Behandlung geblieben, dass betreffs Aetiologie und Prognose genauere Daten vorliegen und es fand sich nun, dass trotz genauer, speciell nervenärztlicher Untersuchung und lange fortgesetzter Beobachtung nur 64% aetiologisch aufgeklärt werden konnten, während 36%, also über $^1/_3$ der Fälle unaufgeklärt blieben. Verf. ist nun der Ansicht, dass bei dergleichen unaufgeklärten Fällen, die gewöhnlich als „idiopathisch" registrirt werden, es sich keineswegs um eine locale idiopathische Erkrankung einzelner Nerven handele, sondern dass auch bei diesen Fällen die gleichen Allgemeinleiden die Grundursache bilden, wie bei den aufgeklärten Fällen. Dies beweise die Uebereinstimmung der Prognose betreffs der relativen Zahl der Heilungen und Nichtheilungen in betreffs der Dauer der Heilung der heilbaren Lähmungen bei den aetiologisch aufgeklärten und nicht aufgeklärten Fällen. Die Zahl der unaufgeklärten Fälle werde auch sicher immer mehr abnehmen, je grösser unsere Kenntnisse auf dem Gebiete der Neurologie würde und je länger wir den Patienten nach der ersten Consultation noch zu beobachten Gelegenheit hätten. Dr. Ancke.

---

11) **Die Veränderungen der Schüleraugen in Bezug auf Refraction und Augenspiegelbefund, festgestellt durch in Zwischenräumen von mehreren Jahren wiederholte Untersuchung derselben Schüler.** (Aus der Augenklinik von Dr. Leopold Weiss.) Inauguraldissertation von Joseph Rheinstein aus Obermoschel.

Weiss in Mannheim hat die Schüler der Vorschule und der unteren drei Classen des Gymnasiums in den Jahren 1879—82 und dieselben Schüler noch ein zweites Mal ungefähr 6 Jahre später genau auf Refraction und Pupillendistanz untersucht und Rheinstein vergleicht nun diese beiden Statistiken, indem er sich speciell dabei die Frage vorlegt, ob man berechtigt sei, aus dem jeweiligen Refractionszustand eines Kindes auf einen zukünftigen zu schliessen. Nennen wir die erste und die zweite Statistik kurz I und II, so fand sich bei I über die Hälfte (genau 54,53%) H und zwar von der untersten Classe bis zur obersten ziemlich regelmässig sinkend von 75 auf 50%. My waren nur 9,85% vorhanden und zwar von der untersten zur obersten Classe stetig ansteigend von 0 bis 22%; für die E blieben also 35,60%. Bei II hatten sich nun die Procentsätze ganz gewaltig gegen einander verschoben. Es fanden sich 14,27% H, 48,32% E und 37,4% My. Die H sind also jetzt am schwächsten vertreten, die My nehmen den zweiten Rang ein und sind nach den höheren Classen zu in rascher Progression begriffen, die E haben im Allgemeinen etwas zugenommen, nehmen aber unter sich nach den oberen Classen zu ab. Die in II gegenüber I fehlenden H haben sich in den unteren drei Classen in E und My umgewandelt, während in den höheren drei Classen fast Alles den My zu Gute kommt. Diese Thatsache beweist, dass schon in den unteren Classen des Gymnasiums, wo die Anforderungen grösser sind, als in der Vorschule der myopische Zustand grösstentheils erworben wird, während in den oberen Classen die My an Zahl nur ganz allmählig zunehmen. — Verf. berechnete nun, um die durch-

schnittliche Refractionszunahme für die einzelnen Classen festzustellen, den mittleren Refractionszustand jeder Classe, indem er die einzelnen Refractionszustände der Schüler in Dioptrien — H als minus, E als 0, My als plus gerechnet — addirte und durch die Zahl der Schüler dividirte. Vereinigte man nun die gefundenen Durchschnittswerthe der einzelnen Classen graphisch in einer Curve, so zeigte sich zunächst, dass die Curve von I ausschliesslich auf der minus, d. h. hyperopischen Seite lag, die von II aber ausschliesslich auf der + d. h. myopischen Seite, dass also in toto eine Zunahme der Refraction in jeder einzelnen Classe und im Allgemeinen stattgefunden hatte. Subtrahirte man nun die beiden Durchschnittswerthe von I und II für jede einzelne Classe und dividirte man sie durch die Zahl der Jahre, die zwischen I und II lagen, so bekam man die mittleren Werthe für die jährliche Refractionszunahme in den einzelnen Classen und es fand sich nun bei Durchführung dieser Rechnung mit einer einzigen Ausnahme stets der gleiche Werth von 0,2 D, welcher Zahl nach des Verf.'s Ansicht eine gewisse Gesetzmässigkeit zu Grunde liegen muss. Es ist also 0,2 D die erlaubte jährliche Zunahme der Refraction während des Wachsthums; nimmt ein Auge mehr an Refraction zu, so muss das verdächtig erscheinen und Besorgniss für eine zu rasche Refractionszunahme in den nächsten Jahren erwecken. — Wenn nun aber auch für alle Classen diese Zahl oft ziemlich gleich war, so war sie es keineswegs auch für alle Refractionszustände, denn während die H durchschnittlich annähernd um 0,2 oder etwas weniger an Refraction zugenommen hatten, erreichten die E nur selten diese Zahl und die My wiederum überschritten sie gewaltig und zwar um das Doppelte und Dreifache, in einer Classe sogar um das Vierfache. Es folgt daraus, dass Kinder, wenn sie mit 6 bis 12 Jahren schon leicht myopisch sind, vielmehr Aussicht haben, an Refraction zuzunehmen, als H und E. — Schliesslich wurde noch die Beziehung zwischen Pupillendistanz und Refraction untersucht, um zu erforschen, ob wirklich die grössere Leistung des m. interni bei grösserer Augendistanz zur Entstehung von Myopie Veranlassung geben könne. Die erste Untersuchung zeigte nun bei den H und E untereinander und gegenüber der Gesammtzahl keine wesentlichen Differenzen, dagegen bei den My schon in diesem jugendlichen Alter einen wesentlich grösseren Augenabstand, als bei den Uebrigen. Dieser Befund spricht für die Mannhardt'sche Ansicht, wonach diejenige Schädelform, welche myopischen Bau des Auges bedingt, mit der grösseren Entfernung der Drehpunkte beider Augen koinzidirt. Bei der zweiten Aufnahme war das Verhältniss ganz ähnlich, nur ist der Unterschied zu bemerken, dass die H im Durchschnitt die kleinsten Zahlen aufweisen, die E etwas grössere, die grössten aber wieder die My, indess ist der Unterschied gegenüber den E und H nicht mehr so gross bei II als bei I. Es scheint demnach, dass sich mit zunehmendem Alter die Unterschiede in dem Augenabstand, die während der Periode der grössten Entwickelung am stärksten hervortreten, sich mehr und mehr verwaschen und schliesslich nach vollendetem Wachsthum, wenn auch der Refractionszustand stationär geworden ist, sich gänzlich ausgleichen.

Dr. Ancke.

---

12) Ansteckende Augenleiden in den Schulen des Regierungsbezirks Bromberg. (Ref. in der Zeitschrift für Schulgesundheitspflege. 1891. No. 5.)

Nach einem von Dr. Peters erstatteten Generalbericht über das öffentliche Gesundheitswesen im Regierungsbezirk Bromberg wird dieser Bezirk seit einer Reihe von Jahren durch mehr oder weniger umfangreiche Epidemien von con-

tagiöser Augenentzündung unter Schulkindern heimgesucht. Die grösste Ausdehnung erreichte die Krankheit 1888 im Kreise Strelno, wo von 4000 Schulkindern 950, also fast der vierte Theil augenkrank waren und zwar litten 100 Kinder an trachomatöser Entzündung, über 300 an folliculärem Catarrh und etwa 500 an einfachem Bindehautcatarrh. Dr. Ancke.

---

13) **Die Augen der Elementarschüler und Elementarschülerinnen der Haupt- und Residenzstadt Karlsruhe.** Eine statistische Untersuchung von Dr. Theodor Gelpke, Augenarzt in Karlsruhe. Tübingen 1891.

Verf. hat in sehr eingehender Weise und theilweise von ganz neuen Standpunkten aus die Augen der Elementarschüler und -schülerinnen seiner Stadt einer umfassenden Untersuchung unterzogen. Der Gang dieser Untersuchung war der folgende: Zunächst wurden in den betreffenden Listen vom Lehrer der Name, das Alter und der Fleiss jedes einzelnen Schulkindes eingetragen, sodann theils vom Lehrer, theils vom Verf. der Gesundheitszustand der Angehörigen der Kinder durch Ausfragen derselben zu ermitteln gesucht und bemerkt. Sodann wurden die Kinder betreffs der eigenen Gesundheit, wenigstens oberflächlich durch Inspection untersucht und die gefundenen Krankheiten unter den Rubriken: Scrophulose — Augenkrankheiten — sonstige Krankheiten eingezeichnet, wobei gleichzeitig die Farbe der Iris und Stellungsanomalien der Augen Beachtung fanden. Dann erst erfolgte die Untersuchung der Augen auf Sehkraft und Brechzustand und Einreihung der einzelnen Augen in die Rubriken: normalsichtig, weitsichtig, kurzsichtig und schwachsichtig. Als Probetafeln wurden die Cohn'schen Hakentafeln in 6 m Entfernung aufgestellt. Je nachdem die Kinder die Haken in dieser Entfernung entziffern konnten oder nicht, zerfielen sie in normalsichtige und abnormsichtige. Die ersteren zerfielen wieder in normalsichtige im engeren Sinne und weitsichtige mit voller Sehschärfe, die letzteren zerfielen in Kurzsichtige mit voller Sehschärfe und Schwachsichtige, d. h. solche, die weder mit + noch mit — Gläsern volle Sehschärfe erreichten. Diese letzteren zergliedern sich wieder in Schwachsichtige die durch kein optisches Hülfsmittel verbessert wurden und in Kurzsichtige (resp. Weitsichtige) — Schwachsichtige, die mit den betreffenden Gläsern eine Verbesserung der Sehschärfe aufweisen. Dieser Functionsprüfung schloss sich sodann die ophthalm. Untersuchung der nicht normalsichtigen Augen an und endlich wurde jedes Kind mit der Magnus'schen Farbentafel auf seinen Farbensinn untersucht. Ausserdem aber wurden auch die Schulgebäude, die Schulzimmer, die Subsellien, Utensilien u. s. w. in der bekannten Weise auf ihre Zweckmässigkeit hin geprüft. —

Verf. hat auf diese Weise 5417 Kinder mit 10832 Augen in 8 Elementarschulen Karlsruhes untersucht. Er theilte dies Material in 3 Gruppen ein und zwar: Gruppe I Schüler der einfachen Elementarschule (1601 Kinder mit 3202 Augen), Gruppe II Schüler der erweiterten Elementarschule (2046 mit 4091 Augen), Gruppe III Schüler der höheren Elementarschule (1410 mit 2819 Augen). Von sämmtlichen Augen zeigten sich normalsichtig im engeren Sinne 62,9%, normalsichtig im weiteren Sinne 76,9%; das ergiebt das ziemlich ungünstige Verhältniss, dass von 100 Augen durchschnittlich 23 keine normale Sehfunction hatten. Die Zahl der normalsichtigen Augen wächst übrigens von der Gruppe I d. h. der einfachen Elementarschule zur Gruppe III [fällt aber in jeder einzelnen Schule von der untersten zur obersten Classe.] Die kurzsichtigen Augen sind mit 9,2% vertreten, wobei zu bemerken ist, dass Verf. auch die niedrigen Grade von Myopie mitgerechnet hat. Die Zahl der weitsichtigen Augen beträgt

18,6% und zwar mit progressiver Abnahme von 25 zu 11,8% von der ersten zur dritten Gruppe, die Zahl der Schwachsichtigen ist 9,3% und ist in allen drei Gruppen ungefähr die gleiche. Was speciell die Kurzsichtigen anlangt, so zeigte sich auch in der vorliegenden Statistik die stets beobachtete Zunahme der Häufigkeit von den unteren zu den oberen Classen (in den einzelnen Gruppen ist sie die gleiche) und eine etwas stärkere Belastung des weiblichen Geschlechts. Theilt man die Kurzsichtigen nach dem Grad der Refractionsanomalie in 4 Abtheilungen mit My bis — 1,0 D, mit My 1 bis 2 D, mit My 2 bis 4 D und mit My > 4 D, so überwiegt in allen 3 Gruppen die erste Abtheilung gegenüber den drei anderen Abtheilungen zusammengenommen. Bezüglich der ersten Abtheilung weist Gruppe I relativ den höchsten Procentsatz auf, bezüglich der zweiten Abtheilung Gruppe II und bezüglich der dritten Abtheilung Gruppe III, d. h. mit der höheren Schule in einem mit den gesteigerten Ansprüchen an die Augen steigt auch der Grad der Kurzsichtigkeit. Was die Sehschärfe der Myopen anlangt, so ergiebt sich das auch schon von anderen Forschern gefundene erstaunliche Resultat, dass dieselbe mit der Zunahme der Häufigkeit und des Grades der Myopie von den niederen zu den höheren Schulen nicht abnimmt, sondern im Gegentheil zunimmt. Dagegen ist das allgemeine Verhältniss der Normalsichtigen zu den Schwachsichtigen unter den Myopen kein gutes, insofern unter 5 kurzsichtigen Augen immer nur 3 normales Sehvermögen hatten. Die Häufigkeit der Staphyl. post. unter den Kurzsichtigen betrug 12,3% und zeigte sich die Bedeutung desselben aus dem Umstand, dass von den Augen mit Staphylom 66,4 % eine Beeinträchtigung der Sehschärfe erfahren hatten. Die Zahl der Weitsichtigen nimmt von Gruppe I zu Gruppe III ab, offenbar auf Grund des umgekehrt proportionalen Verhältnisses der Kurzsichtigkeit. Die Zahl der weitsichtigen Augen mit normaler Sehschärfe war dreimal so gross, als die mit S < 1. Bei den Schwachsichtigen prävaliren im Allgemeinen die schwächeren Grade von Amblyopie. Sonderbarer Weise nahmen die höheren Grade von Schwachsichtigkeit von Gruppe I zu Gruppe III ab, während die geringen Grade von Gruppe I zu Gruppe III zunehmen. Was die Ursache der Schwachsichtigkeit anlangt, so stehen in erster Linie die Hornhauttrübungen, sodann folgen die inneren Augenstörungen, dann Astigmatismus, dann Schielen und endlich floride Augenentzündungen. Für letztere und für Hornhautflecken ist eine Abnahme von Gruppe I zu Gruppe III zu constatiren, Astigmatismus und Schielen bleiben sich gleich, dagegen zeigen die inneren Störungen eine deutliche Zunahme von Gruppe I zu Gruppe III. Die Hauptursache für die Herabsetzung des centralen Sehens liegt bei den Kurzsichtigen in den inneren Störungen, bei den Weitsichtigen und rein Schwachsichtigen in den Hornhautflecken. — Betrachtet man nun die verschiedenen Gruppen und die verschiedenen Refractionszustände in Beziehung zur allgemeinen Gesundheit des Individiums, so findet man, dass die Zahl der gesunden Kinder zunächst von Gruppe I zu III zunimmt und zwar gilt das sowohl für alle Kinder zusammen, als auch in Bezug auf die normalsichtigen und abnormalsichtigen für sich. In allen drei Gruppen ist der Gesundheitszustand der beste bei den Normalsichtigen, dann folgen die Weitsichtigen, dann die Kurzsichtigen und schliesslich die Schwachsichtigen. Da nun gleichzeitig die Sehschärfe von Gruppe I zu Gruppe III zunimmt, so kann die Zunahme speciell der Kurzsichtigkeit von den niederen zu den hohen Schulen nur von localen Veränderungen an den betreffenden Augen abhängen. Die dreierlei Krankheitsrubriken: Scrophulose — Augenkrankheiten — sonstige Krankheiten — sind ungefähr gleich stark vertreten. Von den kranken Kindern mit normal-, kurz- und weitsichtigen Augen litten die meisten an Augenent-

zündungen, von den Schwachsichtigen die meisten an „sonstigen Krankheiten." Die Scrophulose ist am stärksten vertreten bei den kranken Kindern mit normalsichtigen Augen, die Augenentzündungen bei den kranken Kindern mit weitsichtigen Augen. Die Scophulose nimmt von Gruppe I zu Gruppe III im Durchschnitt ab, die Augenkrankheiten und die sonstigen Krankheiten nehmen zu. Speciell der Bläschencatarrh kam bei 2,17 % der Kinder vor und zwar mit viel grösserer Belastung der Mädchen. — Der Gesundheitszustand der Angehörigen der Kinder, soweit er durch Ausfragen der Kinder ermittelt werden konnte, war in jeder Gruppe am besten bei den Angehörigen der normalsichtigen Kinder und am schlechtesten bei den Angehörigen der kurzsichtigen Kinder. Bei den Angehörigen der weitsichtigen und schwachsichtigen Kinder lässt sich kein gesetzmässiges Verhalten bezüglich des Gesundheitszustandes finden. Die Zahl der gesunden Angehörigen sämmtlicher Kinder ist in den niederen Schulen geringer, als in den höheren. Theilt man die kranken Angehörigen in Augenkranke und sonstig Kranke, so zeigt sich, dass von Gruppe I zu III die augenkranken Angehörigen zunehmen, die sonst kranken abnehmen. Bezüglich der Vererbung der Kurzsichtigkeit zeigte sich, dass die Zahl der kurzsichtigen Angehörigen von Gruppe I zu Gruppe III in starke Progression sich befand, dass ferner die grösste kurzsichtige „Belastung" die Angehörigen der kurzsichtigen Kinder aufweisen, dass weiter, was die Mindestbelastung anlangt, obenan die Angehörigen der normal- und schwachsichtigen Kinder stehen, dann erst die der weitsichtigen. Untersuchte man ferner, ob bei dem einzelnen Kind, je nachdem es gesund oder krank war und gesunde oder kranke Angehörige hatte, ein bestimmtes Verhalten der Augen nachweisbar sei, so kam man zu dem Schluss, dass die Eventualität der Normalsichtigkeit der kindlichen Augen zunächst von der Gesundheit der Kinder selbst, und in zweiter Linie von der Gesundheit der Angehörigen abhängig ist. Von den 10 832 untersuchten Augen schielten 1,9 % und davon wieder 77,24 % nach innen und 27,6 % nach aussen. Die Zahl der schielenden Augen nimmt von Gruppe I zu III ab. Unter den Convergentschielenden sind die meisten = 63,3 % weitsichtig, unter den Divergentschielenden ist die Mehrzahl schwach- resp. kurzsichtig. (35,2 und 33,3 %). — Weitere interessante Untersuchungen stellte Verf. an über die Beziehungen zwischen Zustand der Augen und Fleiss resp. Leistung der Kinder. Die Kinder waren durch die Lehrer in 3 Kategorien getheilt: fleissige, mittelfleissige und faule und zwar fanden sich diese 3 Kategorien zu einander im Verhältniss von 45,9 : 41,8 : 12,5. In Gruppe I und II überwiegen die Mittelfleissigen, in Gruppe III die Fleissigen, während die Faulen in allen 3 Gruppen gleichmässig vertheilt erscheinen. Die Zahl der Normalsichtigen nimmt mit dem Fleiss an Procenten zu, die der Abnormsichtigen im umgekehrten Verhältniss ab. Die relativ höchste Procentzahl an weitsichtigen Augen findet sich bei den Mittelfleissigen, die relativ höchste Procentzahl an kurzsichtigen und schwachsichtigen Augen findet sich durchschnittlich bei den faulen Kindern. Die Relation ist natürlich so aufzufassen, dass die Schüler faul = leistungsunfähig sind, weil sie schlecht sehen und nicht umgekehrt. Der Fleiss resp. was für gleich zu achten ist, die Leistung sinkt eben, wenn einerseits das Auge nicht stets geeignet ist, Alles, was zum Verständniss des Lehrstoffes nothwendig ist, zu sehen, und wenn andererseits die vom Auge zu leistende Nahearbeit nur mit Mühe gesehen werden kann. — Der Farbensinn fand sich bei 96,2 % der Kinder normal, bei 3 % herabgesetzt und war nicht ausgeprägt bei 0,8 %. Die Mädchen wiesen mehr Individuen mit normalem Farbensinn auf, aber auch mehr ohne Farbensinn, während der herabgesetzte Farbensinn bei den Knaben stärker vertreten war. — Bei

der Untersuchung der Schulgebäude, Schulzimmer, Subsellien, Utensilien u. s. w. zeigte sich besonders, dass unzweckmässige Subsellien vorhanden waren und theilweise ungenügende Zufuhr von Licht beim Schreiben.

Die Schlussfolgerungen, die G. aus seinen Untersuchungen zieht, gipfeln zunächst in dem Satz, dass regelmässige augenärztliche Untersuchungen in der Schule vorgenommen werden sollen, ferner, dass der Farbensinn der Kinder methodisch erzogen werden soll, dann dass die Südlage der Fenster vor der Nordlage den Vorzug haben soll und endlich, dass bessere Subsellien angeschafft werden sollen, d. h. solche, die der Körpergrösse der Schüler angepasst sind und Nulldistanz haben. Dr. Ancke.

---

14) **Ueber ophthalmoscopische Refractionsbestimmung in Schulen.** (Ref. in d. Zeitschr. für Schulgesundheitspflege 1891. Nr. 6.)

Auf dem 4. russ. Aerztecongress zu Moskau, wies Bogoslowski darauf hin, dass es bei Massenuntersuchungen von Schülern nicht genüge, die Refractionsbestimmung mit Gläsern vorzunehmen, dass vielmehr die Refraction mit dem Augenspiegel objectiv festgestellt werden müsse. Er habe in einer Schule mit Gläsern 22% mit dem Augenspiegel nur 9% Myopen gefunden und die Zahl der Hyperopen, die bei der Gläseruntersuchung nur 7% betragen habe, sei bei der objectiven Methode auf 26% gestiegen. In einer andern Schule fand er, je nachdem mit Gläsern oder dem Spiegel die Refraction gemessen wurde, 37 resp. 26% My und 7 resp. 19% H. — Bei der Discussion stimmten Maklakow und Prawossud dem Vortragenden bei, Chodin bezweifelte die Genauigkeit der ophthalmoscopischen Refractionsbestimmung im Allgemeinen, (?) da hierbei eben nur die Refraction des Sehnervenkopfes und nicht die der Macula bestimmt werde und empfahl die Skiaskopie, Loshetschnikow aber nahm eine vermittelnde Stellung ein, indem er vorschlug, die Hypermetropie mit dem Spiegel, die Myopie mit Gläsern zu bestimmen(?). Dr. Ancke.

---

15) **Kurzsichtigkeit und Schule,** von Dr. Hubert H. Wingerath, Director an der Realschule bei St. Johann in Strassburg. (Ref. in der Münch. med. Wochenschrift 1890. No. 4.)

Verf. sieht die gewöhnliche Kurzsichtigkeit nicht für eine Krankheit, sondern für eine Anpassungs- und Nahearbeits-Kurzsichtigkeit an. Für die Zunahme der Kurzsichtigkeit sei das Haus mehr verantwortlich zu machen, als die Schule. Die Kurzsichtigkeit sei ohne geistigen Rückschritt nicht aus der Welt zu schaffen und bringe auch einige Vortheile mit sich: grössere Sehschärfe(?), die Möglichkeit, feine Gegenstände besser zu erkennen. Die Schädlichkeiten könnten übrigens durch Zusammenwirken von Schule und Haus verringert werden. Die Mitwirkung des „Hausarztes" wird schliesslich für entschieden zulässig und erwünscht erklärt, dagegen auffallender Weise der „Schularzt" nach Cohn für entbehrlich, ja sogar für unmöglich gehalten. Dr. Ancke.

---

16) **Die Augen der Zöglinge der Breslauer Taubstummenanstalt,** untersucht von Hermann Cohn, Dr. med. et phil. Professor an der kgl. Universität zu Breslau. (Jahresbericht der Taubstummenanstalt für 1890.)

Die Untersuchuug erstreckte sich auf 286 Individuen. Von diesen konnten 147 die Cohn'sche Hakentafel in 6 m Entfernung fliessend lesen und wurden deshalb betreffs ihrer Sehkraft und Refraction nicht weiter untersucht. 139 Zöglinge lasen die Tafel nicht oder nur zögernd. Von diesen stellten sich bei genauerer Untersuchung noch 49 als normalsichtig heraus, während 90 Zöglinge entschieden

schlecht sahen. Von den 31% Abnormsichtigen kommen 6% auf My, 16% auf H und 9% auf Ambl. Was die Kurzsichtigen anlangt, so fiel zunächst ihre geringe Zahl auf, denn wenn selbst die zweifelhaften Fälle mitgezählt werden, sind es nur 6%, und wenn man die angeborene höhere Myopie ausschliesst und nur die niederen Grade, wie sie durch die Nahearbeit bedingt sind, rechnet, gar nur 2%. Ferner stieg weder die Zahl der Kurzsichtigen, noch der Grad der Kurzsichtigkeit von Classe zu Classe resp. vom niederen zum höheren Lebensalter, auch waren die Grade der Arbeitsmyopie äusserst geringe, im Durchschnitt nur — 0,8 D. Diese Ergebnisse — und ähnliche fanden Adler und Schäfer ebenfalls bei Taubstummen — widersprechen den Erfahrungen, die man bei allen anderen Schuluntersuchungen gemacht hat und ist die Abweichung von der allgemeinen Norm nach C.'s Ansicht wohl nur so zu erklären, dass der Taubstumme nicht so anhaltend bei der Nahearbeit beschäftigt ist, da er ja um zu „hören," jedesmal von seiner Arbeit wegsehen muss, dass ferner die Schulzimmer sehr gut beleuchtet sind, dass ein ständiger Schularzt, mit Sitz und Stimme im Schulvorstand, Aufsicht übt, dass keine unverrückbaren Subsellien benutzt werden, sondern Tische und Stühle, welch letztere unter die ersteren hineingeschoben werden können und endlich dass die Schüler nur 1 Stunde tägliche Arbeitszeit haben. — Von den ohne Gläser abnormsichtigen Hyperopen erhielten nur drei durch optische Hülfsmittel volle Sehschärfe, 42 wiesen auch mit der richtigen Brille Sehschwäche auf. 5 Hyperopen schielten nach innen. — Von den 27 Schwachsichtigen konnte bei 8 der Grund der Sehschwäche nicht ermittelt werden. Die übrigen 19 hatten Augenkrankheiten, die die Amblyopie erklärten. Nachtblindheit und Retinitis pigmentosa konnten übrigens in keinem Falle nachgewiesen werden.

Dr. Ancke.

Journal-Uebersicht.

I. v. Graefe's Archiv für Ophthalmologie. XXXVII. 2.

1) **Weiterer Beitrag zur Kenntniss der Hornhautfisteln,** von Dr. Wilhelm Czermak, Privatdocenten und erstem Assistenten der Universitäts-Augenklinik des Herrn Prof. Dr. E. Fuchs in Wien.

Im Anschluss an seine erste Arbeit führt Verf. eine zweite Art von Fisteln vor an der Hand der anatomischen Untersuchung eines neuen Falles. Das Auge entstammte einem 18jährigen Mädchen, welches 7 Jahre zuvor heftige Augenentzündung überstanden hatte, in deren Folge es am linken Auge erblindete.

Die ganze Hornhaut war trübe, die mittleren Theile von einer dichten, porzellanweissen Narbe eingenommen, 8—9 mm im Durchmesser. Etwas oberhalb ihrer Mitte war sie verdünnt, dunkler gefärbt und vorgetrieben; in der Mitte befand sich ein kleines Grübchen. Unterhalb dieser Partie war ein fahlgelber Fleck im Narbengewebe. Spannung des Bulbus herabgesetzt. Amaurose.

Die Narbe wurde ausgeschnitten; das entfernte Stück mass horizontal 11 mm, vertical 8,5 mm. Die Ränder waren sehr dick und undurchsichtig, die mittleren Theile viel dünner, durchscheinend. Die Hinterfläche war zum Theil mit einer dunkeln Pigmentschicht bedeckt. Es wurden lothrechte Schnitte angefertigt.

Die die Fistel enthaltenden Schnitte maassen am oberen Rande 1,3 mm, am unteren 1,05 mm, während die ectatische Partie nur 0,29 mm hatte.

unten her erfolgte die Verjüngung allmählich, von oben her mit einem plötzlichen Absatze an der hinteren Fläche. In ganz wenigen centralen Schnitten fand sich ein sagittal verlaufender, offener Fistelgang, dessen Wände von Epithel bekleidet waren, welches über die hinteren Fistelränder noch ein Stück in Gestalt einer Scheibe auf der Hinterfläche der Narbe weitergewuchert war. Die Länge des Ganges betrug (das Epithel abgerechnet) 0,180, die Weite 0,0468 mm. Die Ränder des Narbengewebes waren abgerundet. Nach unten und seitlich von der Fistel fanden sich im Narbengewebe zahlreiche Quer- und Schiefschnitte glatter Muskelfasern. Sie lagen in den mittleren und hinteren Schichten. Der hinteren Narbenfläche nicht überall anliegend fand sich noch eine dünne Schichte zellenreichen Glaskörpers vom oberen zum unteren Epithelrand ausgespannt. In den oben erwähnten gelblichen Narbenpartien fanden sich massenhaft Schollen und Körperchen, ferner ein Fadengewirre, welche Verf. für hyalin gewordene Fibringerinnungen hält.

Die Narbe musste jedenfalls hervorgegangen sein aus einem grossen centralen Irisvorfall. Die glatten Muskelfasern um die Fistel herum machen es höchst wahrscheinlich, dass die Fistel der Pupille entspricht, aus ihr entstanden ist. Die Pupille wird bei solchen Irisvorfällen durch Exsudat verschlossen. Wird nun ein solcher Exsudatpfropf immer und immer wieder hinausgeschleudert, und wandelt sich mittlerweile das die vorliegende Iris überziehende und durchsetzende Granulationsgewebe in Narbengewebe um, so wird dasselbe leicht von den Rändern her mit Epithel bedeckt, welches, wenn die Fistelgegend von Zeit zu Zeit immer wieder gesprengt wird, leicht über die Ränder der Oeffnung nach rückwärts wuchern kann und so auf die Hinterfläche der Narbe gelangt. Ein definitiver Verschluss der Fistel ist dadurch ausgeschlossen; wohl aber kann es leicht zu einem zeitweiligen durch Epithelschollen kommen.

Die beiden von Verf. bisher beschriebenen Fistelarten setzen Betheiligung der Iris voraus. Verf. hält aber auch eine Fistelbildung ohne Irisbetheiligung für wahrscheinlich, wenn auch bis jetzt noch nicht anatomisch erwiesen.

---

2) Primäre Haarneubildung[1] auf der intermarginalen Kantenfläche des Augenlides als die gewöhnliche Ursache der Trichiasis, von E. Rählmann in Dorpat.

Der Intermarginaltheil der Lidränder ist normaler Weise vollkommen haarfrei. Kommen Trichiasis und Distichiasis vor, so werden von den Verff. Dislocation des Haarbodens und der Cilien angeschuldigt durch narbige Schrumpfung des Lidkantengewebes, Verschiebung der Haarbälge aus der normalen Richtung, aber auch narbige Verzerrung ihrer Ausmündungsstelle.

Verf.s Erfahrungen stimmen hiermit nicht überein. Er betont, dass sich Trichiasis bei Kindern unter 10 Jahren eigentlich niemals finde. Relativ häufig findet sie sich zwischen dem 20. und 35. Jahre, später auch wieder selten als frisch entstandenes Leiden. Die Entstehung des abnormen Haarwuchses fällt also zusammen mit jenem Lebensalter, welches das grösste Contingent zum Trachom liefert. Etwa $^9/_{10}$ der betroffenen Augen sind trachomatös.

Verf. spricht nicht von den bekannten Fällen, wo durch ulceröse Erkrankungen der Lidränder (nach Blepharitis ulcerosa, Variola etc.) durch Narbenverziehung Trichiasis entsteht.

Die eigentliche typische Trichiasis ist eine Folge der interstitiellen Ble-

[1] Altgriechische Ansicht. (Cels., Galen., Sever., Aët., Paull.) H.

pharitis ciliaris, wie sie besonders nach schwerem Trachom beobachtet wird. Fast die Hälfte aller Patienten, die ausgesprochene Trachomnarben und Knorpelverdickung zeigen, weisen Trichiasis auf. Vorwiegend ist das obere Lid Sitz der Erkrankung.

Es müssen offenbar anhaltende Ernährungsstörungen des Lidgewebes, namentlich des Lidrandgewebes sein, die hier zu Grunde liegen. Die Narbenbildungen geben nach Verf.s Beobachtungen keine directe Veranlassung zu abnormem Haarwachsthum, wohl aber indirect, indem sie die Richtung bereits im Wachsthum befindlicher Haare verändern.

Wie aber ist die Haarbildung selbst zu erklären?

Dass es sich unmöglich um nur aus ihrer Lage verdrängte normale Cilien handeln könne, ist beim blossen Anblick eines so veränderten Lidrandes ohne weiteres klar. Es können die neu angelegten Haarbälge von den Bälgen der eigentlichen Cilien durch Sprossenbildung abgezweigt sein. Aber für jene Fälle, wo Cilien an falschem Orte oft in ganz gerader Richtung — hervorwachsen, ist nur primäre Haarbildung anzunehmen; dieselbe erfolgt durch Epithelsprossenbildung von der Lidrandfläche aus nach embryonalem Typus, wie die mikroskopische Untersuchung Verf.s mit Evidenz lehrte.

Interessant ist die Verschiedenheit des Verlaufes der Trichiasisbälge im Lidgewebe. Mitunter verlaufen sie ganz gerade, so dass nur die Stelle der Einpflanzung der Wimper eine abnorme ist, andere Male aber kommen die grössten Unregelmässigkeiten des Verlaufes vor, besonders an der Haarwurzel, wo manche Haare geradezu wie umgeknickt aussehen. Am häufigsten ist der Verlauf so, dass der untere Theil des Haarbalges von der Haut zur Narbe gerade aufsteigt, dann aber aus dieser Richtung mehr oder weniger scharf abbiegt; man erhält den Eindruck, als wäre die Narbe schon früher vorhanden gewesen, und als wäre der Balg bei seinem Entstehen auf Wachsthumshindernisse gestossen und so an der Narbe vorbeigewachsen.

Welche Processe führen nun zu solchen Veränderungen? — Man beobachtet Trichiasis bisweilen nach lange verschleppter Blepharitis ciliaris, am häufigsten aber nach der Blepharitis marginalis, die im Ausgangsstadium des Trachoms fast nie fehlt.

Wichtig ist es, auf die Gefässvertheilungsverhältnisse in den Lidern hinzuweisen. Die Conjunctivalgefässe sind ziemlich unabhängig von den tiefen Knorpel- und Lidgefässen. Die Gefässe des Lidrandes hingegen — die Fortsetzung der Bindehautgefässe — communiciren mit denselben wohl in reichlicherer Weise, bilden aber immerhin mit den conjunctivalen ein einheitliches Gefässlager. Das Gefässnetz, welches die Wurzeltheile der Cilien ernährt, hängt mit den Gefässen der Cutispapillen des Lidrandes gar nicht zusammen.

Hieraus wird begreiflich, dass chronische Entzündungen mit starker Hyperämie der Bindehautgefässe besonders den Lidrand direct beeinflussen werden, dass Entzündungen mit proliferirendem Charakter früher den Lidrand als den Knorpel in Mitleidenschaft ziehen werden.

Umgekehrt wird aber der Wurzelboden der Cilien bei Erkrankungen des Knorpels und interstitieller Blepharitis früher mit ergriffen sein, als bei Bindehaut- und Lidrandentzündungen. So steht es auch bei Trachom, solange keine Tarsitis auftritt.

Niemals fehlt bei schwerem Trachom Stauungshyperämie der Lidrandgefässe. Zu einer Zeit, wo die eigentliche Trachom-Conjunctivitis schon abgelaufen ist, schreitet die Entzündung des Lidrandes noch weiter fort. Erreicht diese

lange anhaltende Hyperämie der Lidkantengefässe einen solchen Grad, dass Proliferation des Epithelstratums (Stratum Malpighi) bis zu einer gewissen Höhe herbeigeführt wird, so kommt es häufig zur Neubildung von Haaren und Talgdrüsen.

---

3) Untersuchungen über Infection und Desinfection von Augenwässern, von Dr. E. Franke in Hamburg.

Verf. hielt für wichtig, experimentell festzustellen, wie man am sichersten und einfachsten im Stande sei, die verschiedenen Augentropfwässer keimfrei zu machen und zu erhalten. Seine Versuche erstrecken sich auf schwefelsaures Atropin, schwefelsaures Eserin und salzsaures Cocaïn, erstere beide in 1procentiger, letzteres in 2procentiger Lösung.

Verunreinigungen können stammen vom Tropfglas oder der Pipette; zweitens können sie in dem zur Herstellung der Lösungen benutzten Wasser selbst liegen. Glas und Pipette sind durch Kochen während 5 Minuten sicher und einfach gründlich zu reinigen.

Es ist bekannt, dass auch destillirtes Wasser nicht keimfrei ist. Hierzu kommt noch, dass bei längerem Offenstehen aus der Luft herabfallende Keime die Lösung verunreinigen können. Die schwerst wiegende Verunreinigung aber ist jene, die wir selbst durch unabsichtliches Berühren der Bindehaut, der Wimpern etc. in das Tropfglas und so in die Lösung bringen.

Verf.s Experimente mit frischer Pepton-Gelatine ergaben hinsichtlich der ersten beiden Quellen, dass Lösungen aller genannten Alkaloide — am meisten die des Eserins — Mikroorganismen in verschiedener Art und Zahl enthielten. Gleich einfach gelang der Nachweis aus der Luft herabfallender Keime; schwieriger ist er für die letztgenannte, wichtigste Art der Verunreinigung zu erbringen.

Wie kann man die Lösungen vor Verunreinigung schützen?

Gegen die erstgenannten Möglichkeiten würde Sterilisirung von Lösungen und Glas durch $^1/_2$—1 Stunde im Dampftopfe[1] schützen, oder vielleicht auch einfaches Kochen der Lösungen und Einfüllung in ausgekochte Gläser.

Der Verunreinigung aus der Luft und durch die Bindehaut aber kann nur chemisch vorgebeugt werden, indem man durch Zusatz eines Antisepticums die hineingelangten Keime möglichst schnell zu vernichten trachtet.

Zunächst wurde das Verhalten der einzelnen antiseptischen Lösungen gegen die im Lösungswasser enthaltenen und aus der Luft herabfallenden Keime geprüft. Von den vielen Antisepticis, die Verf. vorerst hinsichtlich der Verträglichkeit des Auges gegen Lösungen verschiedener Concentration geprüft hatte, erwiesen sich nur wenige als zuverlässig. Die in sterilisirte Gefässe gefüllten Lösungen wurden täglich $^1/_4$ Stunde der Luft ausgesetzt und am Ende derselben in Zwischenräumen von etwa 8 Tagen bis zu 4 Wochen geprüft.

In erster Linie bewährte sich Sublimat 1 : 5000 und 1 : 10,000, Hydrochinon 3 %, Resorcin 1 %, Quecksilberoxycyanür, Panas'sche Lösung und Thymolwasser. Weniger zuverlässig zeigten sich Carbol $^1/_2$ % und Chloroformwasser, ebenso Borsäure mit Carbolsäure-Zusatz. Sämmtliche anderen Mittel vermochten nicht einmal die Lösungen rein zu erhalten.

Um aber auch festzustellen, ob die Antiseptica vielleicht nur eine Wachsthumsbehinderung — nicht eine Tödtung — der Keime veranlasst hatten, wurde durch Uebertragung von drei Oesen auf ein zweites Röhrchen und von diesem in gleicher Weise auf ein drittes eine weitere Verdünnung hergestellt.

Auch hier fielen die Versuche günstig aus, zumal für die auch oben speciell

[1] Vgl. C. Bl. f. A. 1888, S. 315. H.

hervorgehobenen Antiseptica. Die Verdünnung derselben war natürlich eine ausserordentliche. Im ersten Röhrchen von Sublimat 1 : 5000 betrug sie: 1 : 200,000, im zweiten — der ersten Verdünnung: 1 : 10,000,000, in der zweiten Verdünnung 1 : 500 Millionen.

Verf. war nun bemüht, die Zeit festzustellen, innerhalb welcher die einzelnen Mittel im Stande wären, die Lösung keimfrei zu machen. Es zeigte sich das auffallende Resultat, dass bei Sublimatzusatz 1 : 10,000 Atropin- und Cocaïnlösungen, auch wenn sie schimmelhaltig waren, nach 20—30 Minuten keimfrei wurden, was aber bei Eserin nur gelang, wenn die Lösung schimmelfrei war; war sie es nicht, so gelang Sterilisirung überhaupt nicht. Dasselbe ergab sich bei Sublimatzusatz 1 : 5000.

Resorcin, welches in Substanz zugesetzt wurde, zeigte bei obigen Lösungen zwar langsamere Wirkung, indem dieselben erst nach 24—48 Stunden keimfrei wurden, doch auch schimmelhaltige Eserinlösung wurde dadurch keimfrei.

Verf. versuchte nun dieselben Lösungen in Gläser und Pipetten einzufüllen, die nicht sterilisirt, sondern mit keimreichem Leitungswasser ausgespült worden waren. Aber auch hier ergab Sublimat für Atropin und Cocaïn die besten Resultate (sicher keimfrei nach 1 Stunde), hingegen blieben für Eserin die Resultate dieselben ungünstigen.

Bevor nun Verf. die Wirkung solcher keimfrei zu erhaltenden Lösungen auf Mikroorganismen und zwar in erster Linie Staphylococcus pyogenes flavus prüfte, wollte er sich überzeugen, wie sich einfach sterilisirte wässerige Lösungen derselben Alkaloide ohne Zusatz von desinficirenden Substanzen den Staphylokokken gegenüber verhielten.

Verf. verwendete zu seinen Versuchen in physiologischer Kochsalzlösung aufgeschwemmte auf Glycerin-Agar gezüchtete Culturen. Ein Zusatz von zwei Tropfen auf 5 g der Lösung kam dem Verhältnisse 1 : 50 gleich. Die unmittelbar nach dem Zusatz und darauffolgenden kräftigen Umschütteln entnommenen Proben zeigten selbstredend noch massenhaft Kokkencolonien. Doch schon nach 3 Tagen war das Verhalten der verschiedenen Lösungen ein verschiedenes. Atropin liess noch nach 7 Tagen Staphylokokken gedeihen, wenn auch in beständiger Abnahme, Cocaïn bis zum 10. Tage; Eserin auffallender Weise zeigte schon nach 48 Stunden eine keimtödtende Wirkung, was sehr gut damit übereinstimmt, dass Verf. in einfach länger verkorkten Eserinlösungen ein Absterben der Spaltpilze beobachtete. Parallelversuche ergaben bezüglich der Anzahl der Pilze stets dasselbe Resultat.

Bei den Versuchen über die Einwirkung der Alkaloidlösungen mit Sublimatzusatz auf die Staphylokokken ergab sich, dass die Sublimatwirkung auch hier bei Atropin und Cocaïn dieselbe günstige war wie in einfach wässeriger Lösung, dass es aber nicht gelang, ein Absterben innerhalb 20 Minuten zu erzielen; abweichend verhielt sich wieder die Eserinlösung, bei welcher die Tödtung nicht innerhalb einer Stunde gelang, was offenbar auf eine Zersetzung des Sublimats durch das Eserin bezogen werden muss. Genauest angestellte modificirte Versuche (mit Gelatine) mit Sublimat 1 : 10,000, wobei die Kokken in günstigere Entwickelungsverhältnisse gebracht worden waren, belehrten den Verf., dass ein Tödten selbst innerhalb einer Stunde nicht zu erreichen war. Um wie viel langsamer dürfte die Wirkung in der Praxis eintreten, wo die Kokken mit leicht coagulirbaren Eiweisskörpern verbunden und durch sie geschützt sind! Analog waren die Ergebnisse mit den anderen Antisepticis, so dass Verf. zum Schlusse kommt, dass unter den untersuchten Antisepticis sich keines befand, welches im Stande wäre, in der für unsere Zwecke nöthigen

Verdünnung schnell und sicher keimtödtend zu wirken. Es darf am Auge keinerlei antiseptische Wirkung erwartet werden; alle diese Mittel dienen nur zur Herstellung möglichst aseptischer Verhältnisse. Das beste, wenn nicht das einzige Antisepticum für das Auge ist die Glühschlinge.

Es hatte nun praktisches Interesse, die in der Sprechstunde gebrauchten Lösungen, wovon hauptsächlich Atropin in Betracht kam, daraufhin zu prüfen, ob sie mindestens als aseptische angesehen werden könnten.

Bei der Auswahl der Tropfgläser kommt Folgendes in Betracht: 1. Verschluss der Gläser während des Nichtgebrauchs; 2. möglichster Schutz derselben während des Gebrauchs vor dem Hineinfallen von Keimen; 3. Glas und Tropfenzähler sind möglichst einfach und glatt zu wählen, um ein Haftenbleiben von festen Partikeln möglichst zu hindern.

Zweifellos sind die Lösungen zu sterilisiren, ob auf chemische Art oder durch Auskochen. Für die beste Form von Tropfgläsern hält Verf. jene mit eingeschliffener Pipette und Gummikappe. Durch das stets wieder erfolgende Eintauchen des Tropfglases in die Lösung werden etwa anhaftende Partikel abgespült, verdünnt und durch das hinzugesetzte Antisepticum völlig unschädlich gemacht. Dem gegenüber spielt die Gefahr der Luftinfection gar keine Rolle. Haupterforderniss ist, dass die Pipette so geformt sei, dass sie eine öftere mechanische Reinigung erlaubt, nicht aber durch mehrfache Einschnürungen und Ausbuchtungen dieselbe erschwere. Der Unterschied bei Verfs Versuchen zu Gunsten solcher Tropfer war ein eminenter.

Praktisch wichtig ist, Atropin- wie Cocaïnlösungen durch Zusatz von zwei Tropfen einer 1procentigen Sublimatlösung auf 10 g Flüssigkeit (= 1 : 10,000) keimfrei zu machen und auch bei täglicher Benutzung zu erhalten. Bei Eserin gelingt dies wegen der Möglichkeit der Anwesenheit von Schimmelpilzen nicht so sicher, weshalb sich vorheriges Auskochen empfiehlt, oder man kann 1 % Resorcin zusetzen. Verf. beobachtete im Verlaufe von 2 Jahren keine Atropinreizung. Bei Sublimat-Atropinlösungen setzt sich mit der Zeit an den Wänden ein Niederschlag an, der mechanisch am leichtesten entfernt werden kann. Auskochen von Gläsern und Pipetten ist sehr zu empfehlen, doch erst nach vorausgegangener mechanischer Reinigung. Purtscher.

(Schluss folgt.)

Bibliographie.

1) On associated eye mouvements produced by cortical faradisation of the monkeys brain, von Mott und Schäfer. (Brain. 1890. part. II. — Fortschritte der Medicin. 1891.) 1. Das Kopf- und Augengebiet der Stirnlappenrinde wurde schwach faradisch gereizt. Es ergaben sich drei Zonen: eine obere für Wendung der Augen nach unten und nach der entgegengesetzten Seite, eine mittlere für Wendung der Augen nach der entgegengesetzten Seite, eine untere für Wendung der Augen nach oben und nach der entgegengesetzten Seite. Mit den Augenbewegungen waren entsprechende Kopfbewegungen seitwärts und nach oben und unten verbunden. Nach Zerstörung des Corpus callosum und des entsprechenden Centrums der anderen Seite fand bei Reizung des erhaltenen Centrums dieselbe Wirkung statt, wie vorher. 2. Die gleichartigen Punkte des Kopf- und Augengebiets wurden gleichzeitig beiderseitig gereizt. Die Augen wurden dann in einer geradeaus gerichteten Stellung mit Parallel- bezw. leichter Convergenzstellung der Sehaxen festgehalten, auch aus

Seitenstellung in diese Stellung zurückgeführt bei Reizung der mittleren Zone. Bei Reizung der oberen und unteren Zone trat Senken oder Heben der Blickrichtung ein ohne Seitwärtswendung. Nach vorhergehender Reizung der Centren auf beiden Seiten gleichzeitig bewirkte spätere einseitige Reizung auch nur Geradestellung des Auges. 3. Bei beiderseitiger gleichzeitiger Reizung der Augenbewegungscentren in der Sehregion des Occipitallappens ergab sich dasselbe wie am Stirnlappen bei demselben Reizverfahren. 4. Bei gleichzeitiger Reizung von Centren des Stirn- und Occipitallappens die eine einander entgegengesetzte Wirkung haben überwog immer das Centrum im Stirnlappen.

2) Der Heurteloup'sche Blutegel und seine Anwendung bei Erkrankungen des Auges, von Niessen. Inaug.-Dissert. Bonn 1891. (Fortschritte der Medicin. 1891.) Niessen kommt bezüglich des Werthes des Heurteloup zu folgenden Resultaten: Der natürliche Blutegel lässt sich durch den künstlichen nicht ersetzen. Der künstliche Blutegel vermag gewisse Augenerkrankungen günstig zu beeinflussen, nämlich die chronischen Erkrankungen der Chorioidea und die Glaskörperaffectionen. Gegenanzeigen von Seiten des Auges bieten alle dyskrasischen Netzhauterkrankungen; die Erkrankungen des Sehnerven bei Spinalleiden. Ebenso ist der Heurteloup zu meiden bei Anämie, Neurasthenie, bei älteren Personen, während der Menstruation. Vergleicht man die Wirkung des natürlichen und künstlichen Blutegels mit einander, so ergiebt sich folgendes: Die lebenden Blutegel bewirken eine langsame Entziehung einer grösseren Menge Blutes, dabei dauernde Anämie; die Hauptwirkung ist aber eine depletorische. Daher sind sie indicirt bei acuten Entzündungen des Uvealtractus. Der Heurteloup gestattet in der Zeiteinheit viel Blut zu entziehen, doch bleibt die Gesammtquantität gering; er setzt temporäre Anämie mit nachfolgender stärkerer Hyperämie, er wirkt also nicht depletorisch, sondern resorptionsfördernd. (?) Daher seine Anwendung bei chronischen Entzündungen des Uvealtractus.

3) Zur Kenntniss der infantilen Xerosis conjunctivae, von P. Braunschweig. (Fortschr. d. Med. 1890. Nr. 23.) Der von Leber erhobene Befund einer allgemeinen multiplen Streptokokkeninvasion des Gefässsystems bei einem mit infantiler Xerose und Hornhautzerstörung behafteten Kinde gab B. Veranlassung in einer Reihe von Fällen der Halleschen Univ.-Klinik, welche diese Augenerkrankung zeigten und während der Beobachtung verstarben, die inneren Organe einer sorgfältigen bacterioskopischen Untersuchung zu unterziehen. Der Befund war in allen fünf Fällen, von denen drei schon in der Dissertation von Pilz beschrieben wurden, negativ. Ebenso erwiesen sich die von zwei Kranken im floriden Stadium der Xerose intra vitam wiederholt entnommenen Blutproben bei Ueberimpfung auf entsprechende Nährböden als absolut keimfrei. Ein Eindringen der bekannten Xerosebacillen aus den xerotischen Auflagerungen in das Gewebe der Conjunctiva konnte ebensowenig constatirt werden. Verf. weist daher die Annahme einer gemeinsamen bacillären Ursache für die Allgemeinerkrankung und die Augenaffection in seinen Fällen zurück und schliesst sich namentlich im Hinblick auf die sonstigen Erfahrungen, welche von ihm an mit Xeroseherden resp. infantiler Hornhauterweichung behafteten Patienten der Halle'schen Klinik gesammelt wurden, der Ansicht derjenigen an, welche mit Baumgarten in dem Xerosebacillus nur einen harmlosen Ansiedler und in den Xeroseherden eine Secundärerscheinung anderer pathologisch-anatomischer Vorgänge im Körper erblicken. Michaelsen.

4) Ein Beitrag zur Hemeralopie und zur Xerosis conjunctivae epithelialis. Nach einem Vortrage von Uhthoff. (Berliner klin. Wochen-

schr. 1890. Nr. 28.) Nach einer eingehenden Besprechung der über das Wesen der Hemeralopie und Xerosis conjunctivae sowie über das Verhältniss beider zu einander vorliegenden Erfahrungen bringt U. einen neuen Beitrag zur Kenntniss der für diese Affectionen in Betracht kommenden ätiologischen Momente durch die Mittheilung, dass unter 1500 von ihm im Laufe des letzten Jahres untersuchten geisteskranken Männern der Königl. Charité in 27 Fällen Hemeralopie resp. Xerosis conj. constatirt werden konnte, und dass es sich in denselben fast ausschliesslich um solche Patienten handelte, welche an chronischem Alkoholismus litten; nur in drei dieser Fälle war Potatorium nicht vorhanden, die übrigen aber machten rund 5 % der unter den untersuchten Geisteskranken überhaupt vorhandenen Potatoren aus. Demgegenüber kamen unter 3000 untersuchten weiblichen Geisteskranken nur ganz vereinzelte Fälle von Xerosis und Hemeralopie zur Beobachtung und unter ca. 1000 Nervenkranken diese Störungen fast niemals vor. Verf. glaubt daher, dass für das Zustandekommen derselben der Alkoholismus einen wichtigen ätiologischen Factor bildet, dessen Einfluss wenigstens in einem Theile der Fälle ein ganz directer ist, da gastrische Erscheinungen, mangelhafte Nahrungszufuhr oder Leberleiden als Folgen des Alkoholismus nur in verhältnissmässig wenigen dieser Fälle beobachtet wurden. Andererseits fand sich 6 mal unter ihnen der pathologische ophthalmoskopische Befund einer Abblassung der temporalen Papillentheile (4 mal mit [centrale Scotome], 2 mal ohne Intoxicationsamblyopie), ausserdem noch in drei Fällen Amblyopie ohne ophthalmoskopischen Befund. Verf. schliesst daraus, dass in diesen Fällen der Alkoholismus in ganz besonders intensiver Weise schädlich eingewirkt hatte. Uebrigens fand sich Xerosis conjunctivae mit Hemeralopie zusammen nur in sieben Fällen vor, Hemeralopie allein in drei, die übrigen Fälle einschliesslich derer, bei denen Alkoholismus nicht vorhanden war, zeigten nur die Xerose. Diese bot in allen Fällen das bekannte Bild der Bitot'schen Flecke, wenngleich die eigentliche typische Dreieckform mit nach aussen gerichteter Spitze nur relativ selten sehr ausgesprochen war. Mikroskopisch wurden in einer Anzahl der Fälle neben vereinzelten Kokken die bekannten Xerosestäbchen in massenhafter Verbreitung nachgewiesen. Nach der jetzt wohl allgemein herrschenden Ansicht sieht auch Uhthoff dieselben für accidentelle harmlose Ansiedler an. Michaelsen.

5) Ueber Lidrandleiden und Seifenbehandlung, von Wolffberg. (Beilageheft zum Jub.-Ber. d. Augenkl.) Verf. empfiehlt vom hygienischen Standpunkte aus die Anwendung einer flüssigen neutralen Seife als Waschmittel für die Lidränder. Dieselben werden dadurch von leichteren Affectionen befreit und vor schweren Folgezuständen bewahrt. Michaelsen.

6) In der XV. Wanderversammlung der südwestdeutschen Neurologen und Irrenärzte machte Manz 1. über das angeborene Colobom des Sehnerven am Auge des Menschen und Kaninchens anatomische und ophthalmoskopische Mittheilungen und berichtet 2. das Vorkommen von markhaltigen Nervenfasern unter $^1/_2$ Million Augenkranker nur 154 mal erwähnt gefunden zu haben. Bei 113 untersuchten männlichen Insassen der Freiburger Pflegeanstalt hat der Vortr. bei 4 markhaltige Fasern gefunden. Obwohl dieselben alle psychopathische Individuen sind, hält Manz den diagnostischen Werth jener Bildungsanomalie — für psychische oder neurotische Belastung — für einen nur relativen. (Deutsche med. Wochenschr. 1890. Nr. 46.) Michaelsen.

Um Einsendung von Separatabdrücken wird gebeten.

Verlag von Veit & Comp. in Leipzig. — Druck von Metzger & Wittig in Leipzig.

Centralblatt

für praktische

AUGENHEILKUNDE.

Herausgegeben von

Prof. Dr. J. Hirschberg in Berlin.

Unter ständiger Mitwirkung der Herren Dr. Ancke in München, Dr. Berger in Paris, Prof. Dr. Birnbacher in Graz, Dr. Brailey in London, Prof. Dr. H. Cohn in Breslau, Doc. Dr. Cl. du Bois-Reymond in Berlin, Dr. Dahrenstädt in Berlin, Doc. Dr. E. Emmert in Bern, Doc. Dr. Goldzieher in Budapest, Dr. Gordon Norrie in Kopenhagen, Prof. Dr. Horstmann in Berlin, Dr. Issigonis in Smyrna, Prof. H. Knapp in New York, Dr. Kepiński in Warschau, Dr. Krückow in Moskau, Dr. Landau in Berlin, Prof. Dr. Magnus in Breslau, Dr. Michaelsen in Berlin, Dr. van Millingen in Constantinopel, Doc. Dr. J. Munk in Berlin, Dr. Peltesohn in Hamburg, Dr. Perles in Berlin, Dr. Peschel in Turin, Dr. Purtscher in Klagenfurt, Dr. M. Reich in Tiflis, Prof. Dr. Schenkl in Prag, Doc. Dr. Schwarz in Leipzig.

Monatlich ein Heft. Preis des Jahrganges 12 Mark. Zu beziehen durch alle Buchhandlungen des In- und Auslandes und die Postanstalten des Deutschen Reiches.

Supplement zum Jahrgang 1891.

Inhalt: **Gesellschaftsberichte.** (S. 385.) 1) Physiologische Gesellschaft zu Berlin. — 2) Aus dem ärztlichen Verein zu Hamburg. — 3) 20. Congress der Deutschen Gesellschaft für Chirurgie zu Berlin. — 4) Livländischer Aerztetag zu Walk.

Journal-Uebersicht. (S. 399.) I. Archiv für Augenheilkunde. — II. Zehender's klinische Monatsblätter für Augenheilkunde. — III. Annales d'oculistique. — IV. Archives d'ophthalmologie. — V. Clinique ophthalmologique. — VI. Recueil d'ophtalmologie. — VII. Revue générale d'ophtalmologie. — VIII. The American Journal of Ophthalmology. — IX. The Royal London Ophthalmic Hospital Reports. — X. Nordisk ophthalmologisk Tidsskrift. — XI. Wjestnik oftalmologii. — XII. Annali di Ottalmologia. — Zerstreute italienische Arbeiten.

Bibliographie. (S. 472.) Nr. 1—190.

Literatur-Uebersicht vom Jahre 1891. (S. 532.)

Gesellschaftsberichte.

1) **Physiologische Gesellschaft zu Berlin.** Sitzung vom 22. Mai 1891.

Herr Hirschberg: Ueber das Auge des Kätzchens.

Das Auge der Katze ist den Physiologen wohl bekannt; es hat zu zahlreichen Versuchen gedient, z. B. über die Druckverhältnisse im Augeninnern, über die Innervation der Regenbogenhaut. Dasselbe ist auch recht geeignet, die Pupillenbewegung zu studiren.

Denn die Erweiterung der Pupille ist am Katzenauge nicht nur sehr ausgiebig, sondern auch noch dazu mit einer auffälligen Gestaltverände-

rung verbunden. Im verengten Zustande hat die Pupille der Katze die Gestalt eines senkrechten Spaltes, die man übrigens auch in der Augenheilkunde des Menschen mit dem Namen der Katzenpupille belegt, oder eigentlich die eines sphaerischen Zweiecks, welche bei stärkster Verengerung sogar in eine senkrechte Linie übergeht; im erweiterten Zustande nimmt sie eine kreisrunde Form an.

Auf Atropineinträufelung antwortet die Pupille der Katze sehr rasch und sehr deutlich. Deshalb kann das Katzenauge als Reagens auf Atropin benutzt werden. Als ich einmal vor Jahren eine von dem Apotheker mit Pilocarpin bezeichnete, frisch bereitete, uneröffnete Flasche benutzt und nicht Pilocarpin-, sondern Atropinwirkung erhalten hatte; träufelte ich sofort einem Kätzchen von der Lösung in den Bindehautsack und überzeugte mich durch den physiologischen Versuch, dass ich wirklich Atropin statt Pilocarpin empfangen hatte: was weiterhin durch die chemische Probe bestätigt wurde.

Sodann eignet sich das Katzenauge ganz besonders zur Augenspiegeluntersuchung.

Dass das Auge der Katze (und anderer nächtlicher Thiere) in der Dunkelheit leuchtet, wussten schon die Alten.

Nocturnorum animalium, sagt Plinius,[1] veluti felium, in tenebris fulgent radiantque oculi. Wenn er aber hinzufügt, lucemque jaculantur, so hat er einen seltsamen Irrthum ausgesprochen, der erst in unserem Jahrhundert aufgeklärt worden ist: durch Prévost, welcher die Zurückstrahlung des Lichtes betonte, durch Rudolphi, der in dem glänzenden Tapet die Ursache der Erscheinung fand, und durch Johannes Müller.

Die Katze ist das erste Thier, dessen Augengrund man von vorn, durch die Pupille hindurch, ohne Eröffnung des Augapfels gesehen hat, und zwar nachdem das Thier unter Wasser getaucht worden. Diesen Versuch hat Mery bereits im Jahre 1704 angestellt, und schon fünf Jahre später hat de la Hire die Erscheinung richtig erklärt durch die Divergenz des von einem Punkte des Augengrundes zurückkehrenden Strahlenbündels, da die Brechung an der Hornhaut durch das Eintauchen fortgefallen. Dieser Versuch ist Ausgangspunkt für eine neue Untersuchungsmethode geworden, die des Auges unter Wasser, welche allerdings für die Augenheilkunde keinen praktischen Werth besitzt, aber zur Prüfung des Sehens und der Fernpunkteinstellung von Wasserthieren, namentlich von Fischen, auch von mir selber benutzt wurde.

In dem Zeitalter des Augenspiegels ist merkwürdiger Weise vom Katzenauge wenig die Rede, obwohl dasselbe einerseits wohl den leichtesten Fall der Augenspiegeluntersuchung darstellt und weit eher als das Kaninchenauge verdient, in den Vorlesungen über Physiologie dem Anfänger gezeigt zu werden; und andererseits von allen mir bekannten Augen das schönste und farbenprächtigste Hintergrundsbild liefert.

Im Jahre 1882 habe ich eine kleine Zeichnung und Beschreibung des letzteren veröffentlicht.[2]

Man kann bequem bei Tageslicht untersuchen. In die eine Hand nimmt man das Kätzchen, die Rückseite seines Kopfes gegen das Fenster gewendet; in die andere den Augenspiegel zum aufrechten Bilde. Natürlich geht es auch

---

[1] Natural. hist. lib. XI, c. XXXVII, § 151. (Edit. Sillig 1852, II, p. 292.)

[2] Centralbl. f. Augenhlkde. 1882. S. 176 und Ophthalmoskopie, Eulenburg's Realencycl. II. Aufl.

bei künstlicher Beleuchtung, wobei die Farben nicht einmal an Glanz verlieren, und im umgekehrten Bilde, wozu ein Gehülfe das Thier halten muss.

Der Sehnerveneintritt ist rundlich, von zart grauröthlicher Farbe, mit einer kleinen Vertiefung in der Mitte. Blut- und Schlagadern sind deutlich zu unterscheiden, die letzteren mehr geschlängelt. Gewöhnlich sind drei Hauptvenen vorhanden, die auf der Sehnervenscheibe, nahe dem Rande, hervortreten, von den entsprechenden Arterien begleitet: die eine (Fig. 1, *A*) zieht gerade nach oben in die Netzhaut, die beiden anderen nach unten, und zwar eine nach der Nasen-, eine nach der Schläfenseite (*G* u. *J*). Die Sehnervenscheibe wird umgeben von einem gesättigt blauen Streifen und dieser von einem rein grünen. Das Tapet liegt in der oberen Hälfte des Auges und stellt ein ziemlich grosses Dreieck dar, dessen oberer Winkel abgerundet ist, während der nasenwärts gerichtete spitz, der schläfenwärts gewendete rechtwinkelig erscheint. Der Sehnerv liegt inselförmig innerhalb des Tapets. Das letztere ist sehr hell und glänzend, beim getigerten Kätzchen aus weissen und grünen, geschlängelten und verästelten Streifen zusammengesetzt und dazu fein punktirt. Die Punkte entsprechen den Durchtrittsstellen zarter Aderhautgefässchen. Der unterste Theil des Tapets ist am wenigsten weiss; das Grün herrscht allmählich vor, dann das Blau und schliesslich Violet. Der untere Bezirk des Augengrundes, unterhalb des sichtbaren Tapets, ist roth mit einzelnen gelbgrünlichen Inseln, nahe dem Rande des Tapets. (In Wirklichkeit ist, nach H. Munk, das Tapet grösser als es im Augenspiegelbilde erscheint, indem von unten her der Pigmentzellenbelag übergreift, aber in unregelmässiger Weise, so dass gewissermaassen Tapetinseln unbedeckt bleiben.

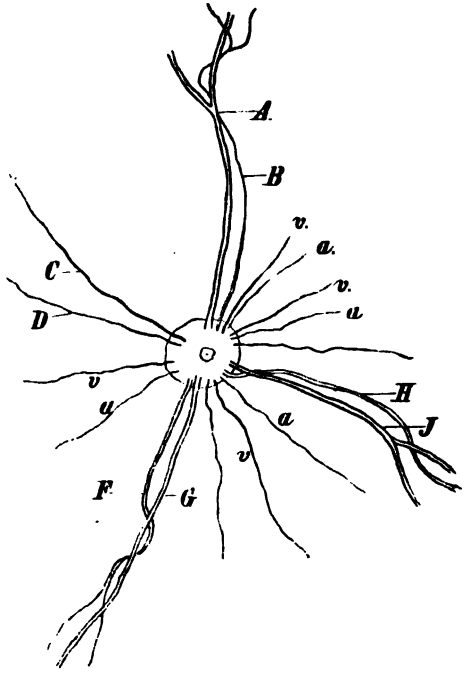

Fig. 1.

Wer das glitzernde, astigmatische Bild der Katzennetzhaut unmittelbar (d. h. aufrecht, ohne ein dickes Sammelglas vorzuschieben,) aufmerksam betrachtet, wird sofort die Ueberzeugung gewinnen, dass dem Auge der Katze ein so feines Unterscheiduugsvermögen, wie dem des Menschen, nicht gegeben ist.

Dies wird sehr leicht am lebenden Thier durch Fütterungsversuche bestätigt. Dagegen muss die kräftige Rückstrahlung des Tapets die Wahrnehmung lichtschwacher Gegenstände bei herabgesetzter Beleuchtung begünstigen.

Hier möchte ich die Gelegenheit benutzen, dass unsere Hauskatze vor etwa vier Wochen geworfen hat, um den Augengrund des jungen Kätzchens zu zeigen.

Zunächst will ich an die bekannte Thatsache erinnern, dass die Kätzchen mit geschlossenen Augenlidern zur Welt kommen, aber sogleich die Brustdrüse der Mutter zu finden wissen und kräftig saugen.

Dass die Netzhaut der katzenartigen Thiere keine Stäbchenschicht besitze, ist zwar vor Kurzem behauptet, aber bald widerlegt worden.

Im Embryonalzustand ist die Netzhaut der Wirbelthiere zunächst gefässlos. Bei einigen bleibt sie so. Bei anderen entwickeln sich Blutgefässe, die von dem Glaskörper aus hineinwachsen. Die Glaskörperarterie schwindet später bei den Thieren mit gefässhaltiger Netzhaut, beim Menschen schon vor der Geburt; und nur ganz ausnahmsweise bleibt sie während des ganzen Lebens erhalten oder persistirend, wie es in der ärztlichen Sprache heisst.

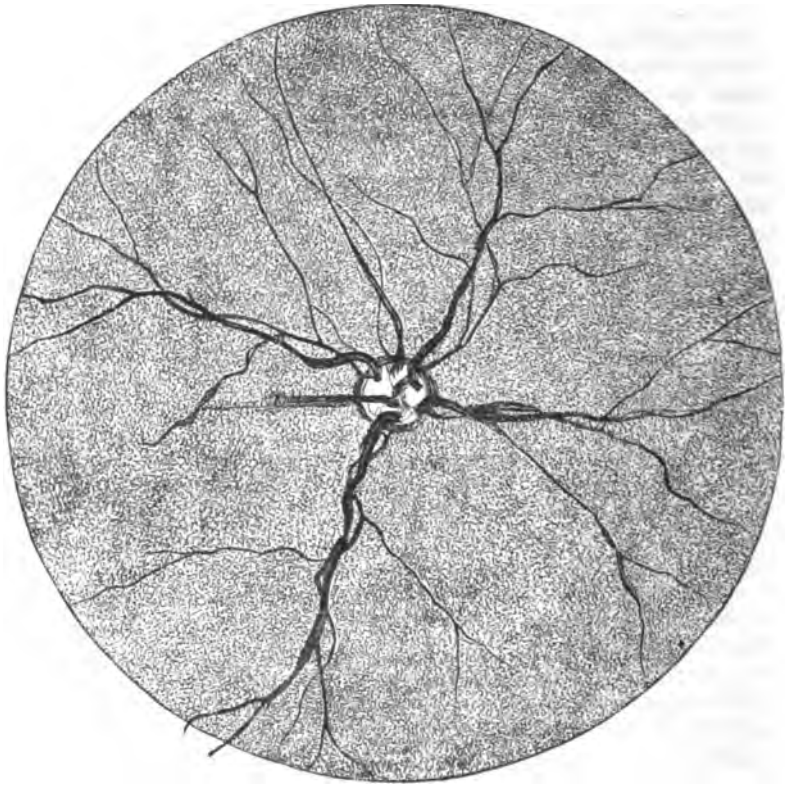

Fig. 2. Augengrund des Kätzchens, *v* vorderer Theil der Glaskörperarterie.

Bei dem jungen Kätzchen kann man nun diese Glaskörperarterie sehr schön mit dem Augenspiegel wahrnehmen. Sie tritt hervor (Fig. 2) aus der Mitte der Sehnervenscheibe,[1] zieht durch die Axe des Glaskörpers und strahlt in einiger Nähe vom hinteren Pol der Linse pinselförmig aus (Fig. 3) und verbindet sich mit bogenförmigen Gefässen, die hinter der Randzone der Linse sich befinden. Diese Beobachtung der vergleichenden Ophthalmoskopie ist recht geeignet, die gelegentlich beim Menschen vorkommenden Fälle aufzuklären.

---

[1] Vielleicht ist diese Austrittsstelle auch noch im Auge der erwachsenen Katze sichtbar. — Wann die Glaskörperarterie des Kätzchens verschwindet, muss noch erst festgestellt werden. Jedenfalls schon früh.

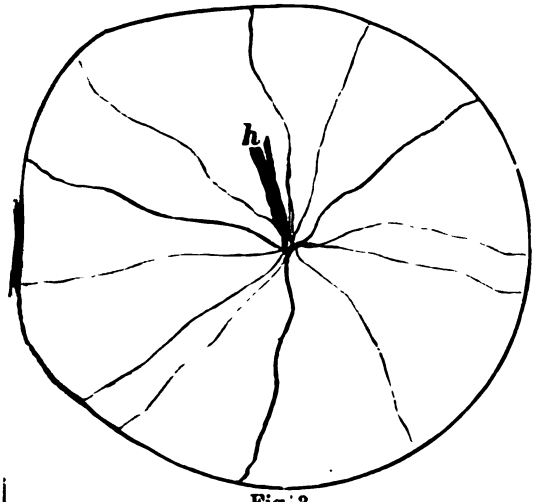

Fig. 3.
Vorderer Abschnitt des Kätzchenauges (Durchleuchtung); *h* hinterer Theil der Glaskörperarterie.

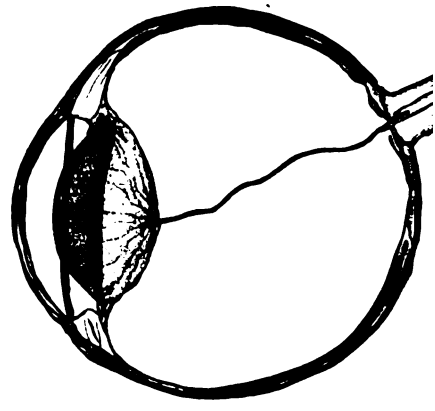

Fig. 4.
Schematischer Durchschnitt des Kätzchenau um den Verlauf der Glaskörperarterie zu zei (Die Randbögen fehlen.)

Man trifft auch beim Menschen fast genau dasselbe Bild wie beim Kätzchen.

Fig. 5 stammt von einer 19jährigen, die mich wegen starken Astigmatismus ($+ 6\ D \curvearrowright$) aufsuchte. Auf dem rechten Auge (*A*) entspringt die Glaskörperarterie *a* in der Mitte der Sehnervenscheibe, zieht mindestens 5 mm nach vorn,

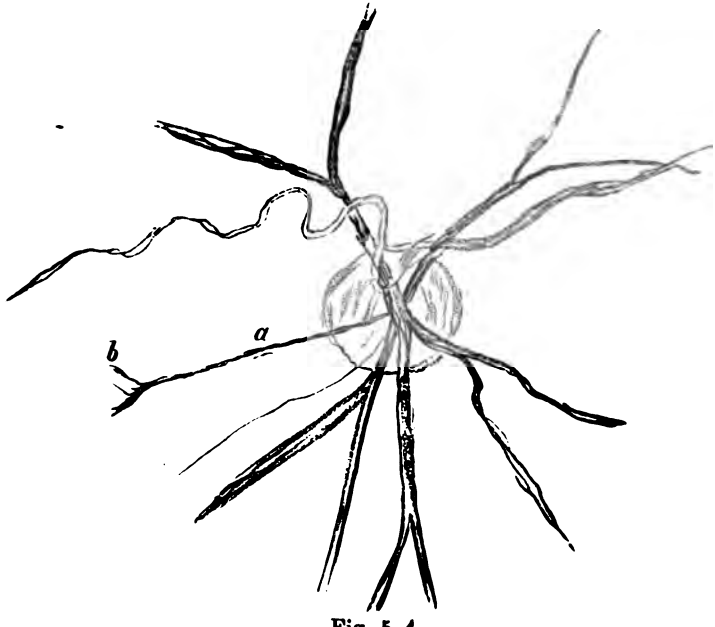

Fig. 5 *A*.

um hier bei *b* pinselförmig auszustrahlen. Auf dem linken Auge (*B*) ist es ähnlich, nur entspringt die Glaskörperarterie neben der Mitte des Sehnerven.

Das aufrechte Bild ist gezeichnet, und zwar, wie alle in dieser Veröffentlichung, von meinem ersten Assistenten, Hrn. Dr. Perles. Die Zweige des Pinsels bis zur Linse zu verfolgen, war unmöglich wegen der Lichtempfindlichkeit der jungen Dame.

Fig. 5 *B*.

Endlich vermag das Auge des jungen Kätzchens uns noch aufzuklären über die Reste der Pupillarmembran, die wir gelegentlich beim Menschen beobachten, obwohl hierzu das Auge des jungen Kaninchens sich vielleicht noch besser eignet.

Es ist in manchen Fälien recht wichtig für uns zu wissen, ob einzelne Stränge, welche mit der Regenbogenhaut zusammenhängen, Reste der foetalen Pupillenhaut darstellen oder Ueberbleibsel einer früheren Entzündung. Es ist ja richtig und bekannt, dass die Fasern der Pupillenhaut beim Menschen immer von der vorderen Schicht der Regenbogenhaut ausgehen, die entzündlichen Verwachsungen (Synechien) immer mit der hinteren (Pigment-) Schicht der Regenbogenhaut zusammenhängen. Bei unseren Kätzchen sieht man nun ganz deutlich mit der Lupe, dass ein kreisförmiges Blutgefäss in der Regenbogenhaut, nahe dem Rande des Sehloches und mit diesem gleichlaufend, einzelne speichenförmige Aestchen über den Rand der Pupille in das freie Gebiet der letzteren hinein sendet. Von diesen kurzen Aestchen gehen zarte Fädchen ab, die mehr dem Pupillenrand parallel ziehen und mit den benachbarten sich vereinigend Bögen

bilden, welche in das Pupillengebiet hineinragen. Genau dieselbe Form habe ich auch beim Menschen beobachtet.

Ich empfehle also den Herren Physiologen, das lebende Auge der Katze, sowohl der neugeborenen als auch der erwachsenen, dem angehenden Arzte als Beobachtungs- und Lehrgegenstand vorzuführen.

---

2) **Aus dem ärztlichen Verein zu Hamburg.** Sitzung vom 20. Mai 1890. (Deutsche med. Wochenschr. 1890. Nr. 43.)

Herr Franke demonstrirt ein 11jähriges Mädchen, bei dem er wegen einer durch Conj. granulosa entstandenen Trichiasis und Distichiasis eine Transplantation am Oberlide nach Thiersch-Eversbusch vorgenommen.[1] Der transplantirte Hautlappen war vom Oberarm entnommen, heilte in den durch Excision eines 8 mm langen, 4 mm breiten Stückes der Innenfläche des Lides gesetzten Defect fest ein und assimilirte sich vollständig der Schleimhaut der Conjunctiva.

Herr Deutschmann sah denselben Erfolg bei einem schweren Fall von Symblepharon, in welchem er nach ausgiebiger Lostrennung des Lids den Defect durch zwei seitliche Hautlappen deckte und ebenso in einem Falle von Transplantation nach Exenteration des Bulbus.

Herr Franke weist darauf hin, dass das neue des von Eversbusch selbst bisher erst einmal bei Symblepharon mit Erfolg geübten Verfahren darin bestehe, den Hautlappen nicht aus der unmittelbaren Umgebung des Auges zu entnehmen.

Auf den Einwand des Herrn Lauenstein, dass nach seiner Erfahrung bei Transplantation nach Exenteratio bulbi die transplantirte Haut nicht die Beschaffenheit der Schleimhaut annehme, hierzu auch kein zwingender Grund vorliege, erwiderte Herr Deutschmann, dass in seinem Falle ein Stück Conjunctiva erhalten geblieben war.

Sitzung vom 3. Mai 1890. (Deutsche med. Wochenschr. 1890. Nr. 44.)

Herr Deutschmann: Ueber die Abhängigkeit von Allgemeinleiden von Augenaffectionen.

1. Intoxicationen vom Auge aus, besonders durch Atropin und Cocaïn. Eine Aufnahme in den Kreislauf ist durch die Blut- und Lymphgefässe des Auges, dann aber auch besonders dadurch möglich, dass das Gift seinen Weg durch den Thränennasencanal in die Nase und von hier in den Intestinaltractus nimmt.

2. Infectionskrankheiten. Unter den acuten Infectionen ist besonders der Milzbrand zu nennen, bei dem die Allgemeininfection von einem localen Herde am Auge ausgehen kann. Bei Kaninchen gelang es, durch Einimpfung von Milzbrandbacillenmaterial in den Conjunctivalsack und die vordere Kammer Allgemeininfection zu erzeugen. Aehnlich wie Milzbrand verhalten sich Rotz, Erysipel und Phlegmone, ferner Diphtherie. Bei letzterer ist der Weg der Gesammtinfection, da stets die Möglichkeit einer Uebertragung des Infectionsstoffes durch die Hände in Betracht kommt, nicht sicher zu verfolgen.

Bei primärer Infection der Conjunctiva resp. des Bulbus mit Staphylococcus pyogenes kann es zu allgemeiner Pyämie kommen. So beobachtete Panas einen

[1] Der Fall ist im Juniheft dieses Centralblattes 1890 publicirt.

Fall, in dem nach Cataractextraction Panophthalmie eintrat, welche trotz sofortiger Enucleation zu einer Meningitis und pyämischen Herden in den Lungen, Pleura und Nieren und zu tödtlichem Ausgang führte. Aus dem enucleirten Bulbus sowie den übrigen Organen wurden Staphylokokkenculturen gezüchtet. Aehnliches erzielte Deutschmann auf experimentellem Wege. Die Allgemeininfection findet durch die Blut- oder Lymphbahn, nur selten per continuitatem nach den Meningen statt. In einem von Deutschmann beobachteten Falle liess sich der Weg der Infection durch die Lymphbahn sicher verfolgen. Nach einer Enucleatio bulbi trat trotz sorgfältig vorgenommener Desinfection des Conjunctivalsackes nach wenigen Tagen Tod durch Meningitis ein und die mikroskopische Untersuchung des Orbitalinhalts ergab, dass die Scheide des N. abducens bis zum Sinus cavernosus vollständig mit Staphylokokken angefüllt war.

Von Infectionen kann ferner diejenige mit Trismus und Tetanus von Augenverletzungen ihren Ausgang nehmen.

Auch bei Lues kann der Primäraffect am Auge localisirt sein, ebenso bei Tuberculose. D. erwähnt den von Alfred Graefe beobachteten Fall, in welchem eine vorher vollständig gesunde Frau durch Pflege ihres an Phthise leidenden Mannes eine primäre tuberculöse Infection der Conjunctiva erlitt.

Auch das gonorrhoische Virus kann vom Auge aus weitere Infectionen erzeugen. Deutschmann sah kürzlich bei einem Kinde mit Blennorrhoea neonatorum ausser einer durch Contactinfection entstandenen Otitis media nach drei Wochen eine Gonitis eintreten, der Fall entzog sich leider einer weiteren Beobachtung. In einem zweiten ganz analogen Falle, in welchem sich ebenfalls eine Gonitis nach Blennorrhoe entwickelte, fanden sich nicht nur in dem Secret der Bindehaut sondern auch in dem durch Punction aus dem Kniegelenk entleerten Eiter massenhaft Gonokokken ohne Beimischung anderer Mikroorganismen. Dieselben verhielten sich der Gram'schen Färbungsmethode gegenüber negativ. Ein Culturversuch blieb erfolglos.

3. Tumoren können, vom Auge ausgehend, weitere Metastasen bilden. Die Carcinome gehen meist vom Conjunctivalsack, die Sarcome und Gliome vom Bulbus aus.

Herr Franke hält in dem von Herrn Deutschmann angeführten Falle von Gonitis den Nachweis der Gonokokken nicht für sichergestellt, da das Culturverfahren misslang, und das mikroskopische Bild allein nicht unzweideutig ist.

Herr Deutschmann weist darauf hin, dass nach Neisser unter 100 Fällen 99 Mal nach dem mikroskopischen Befunde die Anwesenheit von Gonokokken diagnosticirt werden könne. Uebrigens sei auch das negative Resultat des von ihm angestellten Culturverfahrens diagnostisch zu verwerthen, da die differentialdiagnostisch in Betracht kommenden Eiterkokken sich nicht negativ verhalten haben würden.

Herr Fränkel hält ebenfalls den Nachweis der Gonokokken in dem Deutschmann'schen Falle nicht für absolut sichergestellt, besonders da auch Eiterkokken zuweilen in ihren Ernährungsbedingungen so herabgesetzt sind, dass es schwer gelingt, dieselben zu züchten. Michaelsen.

---

3) Zwanzigster Congress der Deutschen Gesellschaft für Chirurgie, Berlin, 1.—4. April 1891. (Deutsche med. Wochenschrift.)

Herr Gurlt (Berlin) erstattet Bericht über die von dem vorjährigen Con-

gress beschlossene Sammelforschung über Chloroformnarkose. Es sind Berichte von 66 Mitgliedern eingelaufen, die sich grösstentheils an den in Aussicht genommenen Zeitraum vom 1. Juli bis 31. December vorigen Jahres halten, zum Theil darüber hinausgehen. Die meisten Berichte stammen aus dem Deutschen Reiche; aus der Schweiz ist keiner eingelaufen, dagegen hat Prof. Kocher (Bern) eine Abhandlung über gemischte Chloroformäthernarkose eingesandt und angeführt, dass ihm unglückliche Zufälle dabei nicht vorgekommen seien. Aus Oesterreich sind drei Berichte, aus dem Russischen Reiche drei (Helsingfors, Dorpat, Warschau), zwei aus Schweden (Gothenburg, Lund), aus Holland und Belgien je einer (Rotterdam, Lüttich). Leider sind keineswegs von allen chirurgischen Kliniken Deutschlands Berichte eingegangen, es sind deren nur sechs, und unter ihnen sind gerade die grössten im Rückstand geblieben. Trotzdem ist eine ziemlich grosse Anzahl von Beobachtungen zusammengebracht, d. h. von den 66 Berichterstattern 22 877 Fälle. Ferner hat der praktische Zahnarzt Ritter (Berlin) 1748 Fälle zusammengestellt und eingereicht, die unter ärztlicher Aufsicht von ihm in $7^1/_2$ Jahren beobachtet sind. Geh. Rath Bardeleben hat die in der Charité innerhalb der letzten 12 Jahre vorgekommenen Narkosen schätzungsweise zusammengestellt; es sind ungefähr 12 000. Dieselben lassen sich für eine exacte Statistik zwar nicht verwerthen, die Nachweisung ist aber werthvoll, weil sie alle vorgekommenen Todesfälle, 7 an der Zahl, specialisirt angiebt.

Mit Weglassung dieser letztgenannten Zusammenstellung, aber mit Einschluss der Ritter'schen Fälle, umfasst die Gesammtstatistik im ganzen 24 625 Narkosen, die sich folgendermaassen vertheilen: 22 656 Chloroformnarkosen mit 71 Asphyxieen und 6 Todesfällen; 470 Aethernarkosen ohne Asphyxie und Todesfall; 1055 Chloroformäthernarkosen mit 5 Asphyxieen, kein Todesfall; 417 Aetherchloroformalkoholnarkosen mit 4 Asphyxieen; 27 Bromäthylnarkosen ohne Asphyxie und Todesfall — in Summa also 24 625 Narkosen mit 80 Asphyxieen und 6 Todesfällen. Von den 6 der Chloroformnarkose zur Last fallenden Todesfällen kommt 1 auf 3776 Fälle, und 1 schwere Asphyxie auf 319 Fälle, während bei den an Zahl viel geringeren Chloroformäthernarkosen letzteres Verhältniss ungünstiger (1 : 211) und bei dem Aetherchloroformalkoholgemisch noch ungünstiger (1 : 104) ist.

Ueber die Art des verwandten Chloroforms ist in 15 Mittheilungen berichtet, aus denen hervorgeht, dass vorzugsweise Chloralchloroform, theils aus deutscher, theils aus englischer Bezugsquelle benutzt wurde. Auch über die benutzten Apparate ist nur 15 mal Bericht erstattet; am häufigsten ist die Esmarch'sche Maske verwandt, aber auch der Apparat von Juncker-Kappeler und von Schimmelbusch. Ueber die Dauer der Narkosen äussern sich hauptsächlich drei Berichterstatter; bei 2732 von denselben mitgetheilten Fällen hat die Narkose 278 mal eine Stunde und darüber gedauert; die von den drei Berichterstattern angegebene längste Dauer beträgt 150, bezw. 155 und 180 Minuten. Von einigen Berichterstattern werden ferner Angaben über die zu einer Narkose verbrauchten Chloroformmengen gemacht. In der Charité ist z. B. in den letzten 6 Jahren für jede Minute Narkose 1 ccm Chloroform gebraucht. Dr. Morian (Essen) hat festgestellt, dass bei Verwendung des Juncker-Kappeler'schen Apparats ein Chloroformverbrauch von 0,6 g in der Minute, bei Verwendung der gewöhnlichen Maske von 1,0 g in der Minute stattfindet. Von einer anderen Seite wird berichtet, dass jede Narkose einen durchschnittlichen Verbrauch von 25 g Chloroform erforderte. Die grösste Menge, die

während einer Narkose verbraucht wurde, wird von einem Beobachter auf 180 g, von einem anderen auf 150 ccm angegeben.

Was die Aethernarkose anlangt, so kam dieselbe nur in 470 Fällen zur Anwendung, von denen allein 304 auf Herrn Stelzner (Dresden) kommen. Die gemischte Chloroformäthernarkose figurirt in der Statistik mit 1055 Fällen. Die Chloroformätheralkoholmischung (417 Fälle) wurde lediglich von Billroth und v. Hacker angewandt. Ueber Morphiuminjectionen gleichzeitig mit der Narkose liegen eine grössere Anzahl von Mittheilungen vor, die einen Beobachter haben sich derselben in beinahe allen Fällen bedient, andere in einer grösseren Zahl von Fällen, noch andere, wie es scheint, gar nicht. 14 Berichterstatter mit 6806 Fällen bemerken, dass sie in 2194 Fällen Morphiuminjectionen gemacht haben.

Was die Folgen der Narkosen anlangt, so wurden, wie erwähnt, unter 24625 Fällen 80 Asphyxieen beobachtet, so dass 1 auf 307 Fälle kommt. In der grössten Mehrzahl der Fälle wurde die Asphyxie durch Anwendung der gewöhnlichen Mittel beseitigt; viermal war dies nur möglich durch Ausführung der Tracheotomie. Todesfälle konnten sechsmal mit Sicherheit lediglich der Chloroformnarkose zugeschrieben werden; in drei Fällen waren andere Umstände vorhanden, welche dieselben nicht als reine Chloroformtodesfälle erscheinen lassen.

---

4) **Livländischer Aerztetag (Walk, Sept. 1891).** (St. Petersburger med. Wochenschrift.)

E. Jaesche (Dorpat) demonstrirt „ophthalmoskopische Bilder einiger Netzhauterkrankungen".

Retinitis albuminurica.

Das rechte Auge einer seit längerer Zeit an Nierenaffectionen leidenden Frau, gegen 30 Jahre alt. Die Netzhaut in weiterem Umkreise um die Papille aufgelockert, geschwollen, in derselben sehr zahlreiche, kleinere und grössere ganz weisse Flecken, unregelmässiger Form. Die Blutgefässe, zumal die Venen, der Tiefe und der Breite nach geschlängelt und deshalb stellenweise durch das trübe Netzhautgewebe stark verdeckt, wohl auch ausgedehnt. Fettige Degeneration der Netzhautzellen, Wucherung des Stützgewebes, Durchsetzung mit Körnchenzellen.

Das Sehvermögen stark herabgesetzt.

Retinitis luetica.

Linkes Auge eines an Lues secund. leidenden, ca. 25jährigen Mannes. Die Netzhaut getrübt, aufgelockert, um die Sehnervenpapille eine ausgedehnte, mehr gleichmässig verbreitete, nach der Peripherie zu unregelmässig begrenzte, weissliche Verfärbung. Die Netzhautgefässe der Breite und Tiefe nach geschlängelt, stellenweise durch das trübe Gewebe verdeckt. Fettige Degeneration von Ganglienzellen; Sklerosirung der Gefässe.

S: Finger werden auf einige Fuss hin gezählt.

Neuro-retinitis ex causa centrali.

Das rechte Auge einer an Gehirnaffection leidenden, gegen 47 Jahre alten Dame. Wahrscheinlich hat Entzündung der Hirnhäute stattgefunden (Pachymeningitis) und in Folge davon Neuroretinitis descendens. Die Sehnervenpapille nicht deutlich abgegrenzt, mit der umgebenden, weisslich getrübten Netzhaut

verschwommen. Die Netzhautgefässe der Tiefe und Breite nach geschlängelt, stellenweise durch die Trübung verdeckt.

Sehvermögen aufgehoben.

Apoplexia retinae Nr. I.

Linkes Auge eines 77 Jahr alten Fräuleins, mit M-$^1/_8$ (5,0 D.) Vor einer Woche war ein Blutextravasat in der Gegend des gelben Fleckes der Netzhaut eingetreten. An dieser Stelle befindet sich ein über Papillengrösse ausgedehnter schwarzrother Fleck, unten von einem weissen Streifen umsäumt; zwischen ihm und der Papille ein ähnlich grosser, aber heller rother Fleck. Der ganze Augengrund stark verschleiert. Das Sehvermögen im Centrum des Gesichtsfeldes aufgehoben, in der Peripherie stark herabgesetzt.

Atrophia retinae circumscripta post sclerectasiam et apoplexiam retinae Nr. II.

Dasselbe Auge nach Jahresfrist. Das Blutextravasat völlig resorbirt, an seiner Stelle eine umfangreiche, ganz weisse Fläche, unregelmässiger Form, in der nur zwei ausgedehntere Anhäufungen schwarzen Pigmentes auffallen. Diese Fläche erscheint glänzend weiss, weil die Sclera blossgelegt ist in Folge von Schwund der Chorioidea und wohl auch der Netzhaut. Die früher bestandene Sclerectasie mit Conus hat sich mit der neu entstandenen Atrophie vereinigt.

Das Sehvermögen bis auf Handbewegungen herabgesetzt.

Ablatio retinae cum ruptura.

Rechtes Auge eines Weibes, bei dem nach überstandenem Typhus eine Netzhautablösung eingetreten ist. Die Netzhaut ist in vielen kleinen Falten abgehoben und mit einer Menge zerstreuter weisser, glänzender Punkte besetzt. Die Abhebung betrifft die ganze äussere Hälfte der Netzhaut bis nahe an die Papille und ganz nach aussen oben findet sich ein Riss in derselben, der länger erscheint, als der Durchmesser des Sehnervenquerschnittes und etwas weniger breit. Im Grunde des Risses sieht man die dunkelrothe Chorioidea, die auffällig absticht von der grau scheinenden Fläche der abgehobenen Haut.

Das Sehvermögen ist nur in der äusseren Hälfte des Gesichtsfeldes mangelhaft erhalten.

Discussion:

Herr Truhart (Fellin) knüpft an die vom Vortragenden demonstrirte Retinitis albuminurica in vorgerücktem Stadium die Mittheilung über einen von ihm beobachteten Fall:

Red. beobachtete bei einem Nephritiker an den feinsten Verzweigungen der Retinalgefässe die kleinen weissen Flecke, die in der Literatur als signum pessimum hingestellt würden. Ebenso wie von ihm wurde auch von Dorpater Collegen die Prognose sehr ungünstig gestellt. Trotzdem lebe der Mann noch heute, nach 13 Jahren.

Herr Jaesche berichtet, gleichfalls Genesung und volle Wiederherstellung des Sehvermögens in einem Fall erlebt zu haben.

A. Eeck (Oberpahlen): „Die Behandlung des Trachoms".

Da das Trachom vielleicht mehr als 50 % aller dem Landarzte zur Behandlung kommenden Augenaffectionen ausmache, erscheine es für diesen von Wichtigkeit, sich über Diagnose und Behandlung dieser Krankheitsform genügende Specialkenntnisse zu erwerben, namentlich aber sich diejenige Therapie

zu eigen zu machen, die bei möglichst kurzer Behandlungsdauer vollständigen Erfolg garantire.

Die „Kupferbehandlung" sei als langwierig und unsicher nicht zu empfehlen. Das „β-Naphtol" wirke auf den Pannus gar nicht und verursache durch Aetzung der Cornea zu grosse Schmerzen. Letztern Vorwurf müsse Red. auch dem von Frankreich her empfohlenen „Plumb. aceticum in 20 % Glycerinlösung" machen, wie er es an den eignen Augen erfahren.

Besser bewähre sich das „Sublimat". Man mache täglich Pinselungen der Conjunctiva palpebrarum mit einer Lösung von 1:500—300 nebst 2tägiger Irrigation des Auges mit 1:7000. Namentlich bei Kindern, bei denen chirurgisches Vorgehen unmöglich, empfehle sich diese Therapie. Der Behandlung mit „Borsäurepulver", mit „Creolin" 1—2 %, mit „rohem Petroleum" nach Trousseau gedenkt Vortragender in kurzen Worten. In letzter Zeit habe die medicamentöse Therapie der chirurgischen mehr und mehr weichen müssen. In Betracht kämen die folgenden Methoden: 1. die Schröder'sche Ausbürstung der Trachomkörner mit dem Drahtpinsel; 2. die Auslöffelung, von Sattler dahin modificirt, dass vor Anwendung des scharfen Löffels die einzelnen Follikel mit der Starnadel geritzt werden; 3. die Quetschmethode — Ausquetschung der Granulationen zwischen den Fingernägeln; 4. die Excision — wegen zu starker Verkürzung des Bindehautsackes fast ganz verlassen. Endlich habe man versucht, mit dem Galvanokauter oder durch Elektrolyse die einzelnen Follikel zu zerstören.

Von diesen Methoden, die alle in kürzerer Zeit, bis zu 8 Tagen, zum Ziele führten, giebt Red. der „Ausquetschung" für den Landarzt den Vorzug, weil sie die am wenigsten angreifende, technisch am leichtesten zu beherrschende sei und mit einer Sitzung vollständigen Erfolg ergebe.

Die kleine Operation, die vorzugsweise bei chronischem Trachom im Stadium der Follikelbildung indicirt sei, wird in ihrer Technik vom Vortragenden geschildert. Gelänge am untern Lide die Ausquetschung mit den Fingernägeln nicht, so nehme Red. eine Cilienpincette zu Hilfe, zwischen deren Branchen er die Schleimhaut durchquetsche. Auch letzterem Verfahren stelle der äussere Augenwinkel oft Schwierigkeiten in den Weg; in dem Falle seien die letzten Follikel mit dem Galvanokauter zu zerstören, der überhaupt da am Platz sei, wo es sich um wenige vereinzelte Follikel handle. — Die Schleimhaut erhole sich von diesem Eingriff in 48 Stunden schon so weit, dass man dann höchstens hier und da einen kleinen Blutaustritt, der auch bald schwinde, noch antreffe.

Am meisten eigne sich zu dieser Behandlung das „sulzige Trachom"; aber auch, wo die Schleimhaut ein mehr schwieliges Aussehen hat, mache er von der Quetschmethode erfolgreichen Gebrauch. Ebenso sei sie am Platz bei den mit Blennorrhoe complicirten Fällen; Hyperämie und Secretion liessen nach dem Eingriff überraschend schnell nach. Der Pannus schwinde meist nach Entfernung der Follikel spontan. In hartnäckigen Fällen wende Red. Massage mit Pagenstecher'scher Salbe an. — Den Vorwurf der Begünstigung von Narbenbildung, der wohl den chirurgischen Methoden gemacht werde, weist Red. zurück. Selbst wenn sie einträten, wären sie an der Uebergangsfalte für die Lidstellung belanglos.

Discussion:

Herr v. Middendorff (Reval) kann sich dem Verdammungsurtheil des Vortragenden über den Cuprumstift nicht anschliessen. In frischen Fällen ver-

diene die chirurgische Behandlung des Trachoms den Vorzug, allein in vorgeschrittenen Stadien, wo es nichts zu quetschen gebe, sei der Cuprumstift unentbehrlich und leiste vorzügliche Dienste namentlich dort, wo Cornealaffectionen im Vordergrund ständen.

Man scheue sich nicht den Stift anzuwenden bei bestehendem Reizzustande des Auges mit aufschiessendem Pannus oder Cornealgeschwür, wofern die Conjunctiven nur einen Angriffspunkt gewährten und das atrophische Narbenstadium noch nicht erreicht sei. Von den chirurgischen Methoden habe das Quetschen den Vorzug der sicheren Wirksamkeit und Einfachheit. Obgleich man mit den Fingernägeln oder der Cilienpincette wohl zum Ziel gelange, erscheine Red. doch noch geeigneter ein Instrument, das er in Petersburg habe anwenden sehen. (Vorgezeigt: Pincette mit über die Kante halbmondförmig gebogenen Branchen zu haben bei: Schaplygin-Petersburg, Grempler-Dorpat, Marggraf-Riga).

Red. schildert eingehend die Operation, bei der er sich ausserdem noch zum Fassen der Conjunctiva einer chirurgischen Hakenpincette bediene. Meist sei es nicht erforderlich, den ganzen Tarsus mitzuquetschen; Follikel an seiner Unterfläche liessen sich mit dem Schröder'schen Pinsel leicht zerstören. Das Verfahren hinterlasse keine makroskopischen Narben. Wo Narbenretraction eintrete, sei sie durch zu späte Operation, zu vorgeschrittenes Leiden bedingt.

Herr Koppe (Pernau) tritt gleichfalls für den Kupferstift ein. Die Quetschmethode sei ihm nicht immer gelungen, in den Fällen habe er mit dem Messer scarificirt. Dem Sublimat gegenüber verhalte er sich abwartend.

Herr Eeck meint mit den Fingernägeln doch sicherer die Granulationen, namentlich von der obern Uebergangsfalte, entfernen zu können. Im Uebrigen betont Red., dass die chirurgische Behandlung der medicamentösen vorzuziehen sei, ohne zu leugnen, dass der Cuprumstift, der als Specificum gegen Trachom nicht zu betrachten, wohl in veralteten Fällen hin und wieder von Nutzen sei.

Herr Jaesche zieht für die Ausquetschung die Himly'sche Fensterzange vor. Die nachbleibenden einzelnen Follikel, namentlich in den Falten der Conjunctiva, entferne er mit der Scheere. Kinder bis 10 Jahren seien durchaus zur Operation zu chloroformiren.

Herr v. Middendorff: Das Zurückbleiben einzelner Follikel werde durch Hervorheben der Uebergangsfalte mit der Hakenpincette sicher vermieden. Dass das Himly'sche Instrument dieselben Dienste leiste, wie das von ihm demonstrirte Instrument wolle Red. nicht bezweifeln. Bei Kindern rathe er ebenfalls, das Verfahren in Narkose auszuführen. Für die Schröder'sche Methode seien nicht, wie Herr Eeck annehme, wiederholte Sitzungen erforderlich; es sei sehr wohl möglich in einer Sitzung sämmtliche Follikel zu zerstören, nur sei die Technik eine schwierigere und die verursachten Schmerzen nicht gering.

Herr Truhart erwähnt, dass in Deutschland das Trachom wegen Infectiosität vom Militärdienst ausschliesse, bei uns merkwürdigerweise nur vom Marinedienst. — Ob chirurgische oder medicamentöse Behandlung des Trachoms das Richtige sei, lasse sich nicht a priori entscheiden: es sei dabei die oft schwierige Differenzialdiagnose und das Stadium der Erkrankung von Wichtigkeit. Daher das verschiedene Urtheil über die therapeutischen Erfolge. Bei folliculärem Katarrh könnten Aetzmittel nur schaden, bei Betheiligung der Cornea wende man lieber Lösungen (Sublimat) an. Wo die Cornea frei, da sei und bleibe der Kupferstift ein ausgezeichnetes Mittel. Die wegen Narbenbildung gefürchtete Excision der Uebergangsfalte eigne sich dennoch für chronisch-hyperplastische Processe. Quetschung, Pinselung, Ausschneiden mit der Scheere

sei zu individualisiren je nach der Fertigkeit des Arztes und der Art des Falles. Man komme mit einer Methode nicht für alle Fälle aus. Das von Middendorff empfohlene Aufheben der Schleimhautfalte erscheine praktisch.

Herr Eeck hat nicht behaupten wollen, die Quetschmethode sei in allen Stadien des Trachoms anzuwenden, im Gegentheil habe er die Indicationen für das Verfahren namhaft gemacht. Den Kupferstift wende er gleichfalls in veralteten Fällen, im Narbenstadium an.

E. Johannson (Hallist): „Cataractoperationen in ausserklinischer Behandlung". So wünschens- und erstrebenswerth bei der operativen Behandlung der Cataracta der Aufenthalt des Kranken in der Klinik sei, so wolle Red. doch über die von ihm (1886—90) ohne klinische Controle operirten Fälle berichten, da eine grosse Anzahl von Kranken durch materielle Hindernisse von der Aufnahme in eine Anstalt ausgeschlossen bliebe oder die Furcht vor der Klinik sie von ihr fernhalte. — Vorbereitung zur Operation: Desinfection des Zimmers, der Instrumente (3 % Carbol) und des Conjunctivalsackes (1:5000 Sublimat). Anästhesie durch Cocain 2 %. Lidhalter. In wenig Fällen Lappenschnitt nach Jacobsohn, meist peripherer Linearschnitt nach Graefe. Nach Abfluss des Kammerwassers Iridectomie, Eröffnung der Linsenkapsel durch Kreuzschnitt und Extraction der Linse mit einem oder zwei Daniel'schen Löffeln. Extraction meist nach oben; bei einzelnen Kranken, die nicht im Stande waren die Augen nach unten zu bewegen, musste nach unten extrahirt werden. Nach Abnahme des Lidhalters leichte Massage zur Entfernung etwa noch vorhandener Reste der Corticalis. Ausspülung mit Sublimat. Verband für beide Augen. Nach je 2—3 Tagen Verbandwechsel, Einträufelung von Atropinlösung 1 %. Vom 8. Tage an wurde das Auge nur noch mit einem schwarzen Läppchen vor Blendung geschützt.

Uebele Zufälle bei der Operation seien nicht häufig gewesen: Vorfall des Glaskörpers 3mal, 2mal nach Austritt, einmal vor Austritt des Kernes, der in diesem Fall mit der Drahtschlinge entfernt wurde. Eine Cataract sei mit sehr befriedigendem Resultate in toto mit der Kapsel extrahirt worden.

Die Kranken hielten mit wenig Ausnahmen 2—3 Tage die Rückenlage ein, dann 2 Tage zeitweilige Seitenlage. Diät Anfangs flüssig, vom 4. Tage an frei. Doppelseitige Operationen habe Vortragender in 2 Sitzungen in Pausen von 10—14 Tagen ausgeführt; in 2 Fällen, bei denen beide Augen gleichzeitig operirt wurden, traten trotz regelmässiger Heilung bei der definitiven Verbandabnahme Schwindel, Kopfschmerzen und Erbrechen auf.

Die in einem Fall auf dringenden Wunsch des Kranken eingeleitete Chloroformnarkose habe die Operation störendes, wenn auch nicht beeinträchtigendes Erbrechen zur Folge gehabt. In allen übrigen Fällen sei durch Cocain genügende Anästhesie erzielt worden. Behandlungsdauer: bei einem Auge $2^1/_2$—3, bei doppelseitiger Operation bis zu 6 Wochen. In allen Fällen, 45 Augen an 33 Kranken, habe es sich um Cataracta senilis gehandelt. 2 Kranke standen im 48. und 49. Lebensjahr, 4 im 56.—59., 6 hatten das 70. Jahr überschritten, die Uebrigen waren in den Sechzigern. In 2 Fällen keine Trübung im 2. Auge nachgewiesen, sonst immer doppelseitige Erkrankung. Geringe pannöse Trübung der Cornea (abgelaufenes Trachom) 2mal beobachtet. Bei doppelseitiger Erkrankung habe Vortragender in einem Fall das 2. Auge, das bei Cat. hypermatura Strabismus convergens aufwies, aus diesem Grunde nicht operirt. Bei einem andern Kranken habe die Operation doch relativ gutes Resultat ergeben: Fingerzählen auf 20 Fuss, obgleich operirt wurde bei erhöhter Tensio bulbi und träger Pupillenreaction, nachdem das andre Auge an Glaucom zu Grunde ge-

gangen war. In 3 Fällen sei die Operation des Auges unterlassen worden wegen zu herabgesetzter Function der Netzhaut. Bei 40 Fällen handelte es sich um reife, bei 5 um überreife Cataracte.

Complicationen seitens der Thränenwege seien nicht beobachtet worden, wohl aber Trachom und Conjunctivitis, die geeigneter Behandlung unterzogen wurden. Leichter Katarrh der Conjunctiva habe die Operation nicht contraindicirt. Ueber Dauererfolge fehlten Vortragendem leider von vielen Operirten die Nachrichten. Bei der Entlassung lasen mit der corrigirenden Brille:

J. 1 — J. 2: 8 Kranke, Sehschärfe für die Ferne $^1/_2 - ^2/_3$
J. 3 — J. 6:15 „ „ „ „ „ $^2/_7 - ^2/_5$
J. 7 — J. 11:10 „ „ „ „ „ $^1/_5 - ^2/_7$
Fingerzählen auf 20—30 Fuss: 6 Kranke
„ „ 8—20 „ 5 „ (Cat. hypermat. resp. Hornhauttrübung).

Absoluten Misserfolg habe Vortragender nur einmal zu verzeichnen gehabt. Nach gut gelungener Operation sei der Verband von den Angehörigen des Kranken aus Neugier entfernt worden. Das Auge ging an Infection zu Grunde.

Die Herren Jaesche und Truhart sprechen ihre Befriedigung darüber aus, dass diese segensreiche Operation, die nicht nur an Kliniken gebunden sein sollte, auch auf dem Lande ausgeführt werde.

Journal-Uebersicht.

I. Archiv für Augenheilkunde. Bd. XXIII. Heft 1.

1) **Ueber das angeborene Colobom des Sehnerven**, von Prof. W. Manz in Freiburg i. B.

---

2) **Ueber die centralen Störungen der willkürlichen Augenmuskeln**, von Prof. Dr. M. Knies in Freiburg i. B.

---

3) **Ein Fall von Hornhautsarcom**, von Dr. Konrad Rumschewitsch in Kiew.

Verf. beschreibt einen Fall von bösartiger Geschwulstbildung der Hornhaut, der insofern interessant ist, als die genauere mikroskopische Untersuchung nachwies, dass der Tumor in keinem Zusammenhang mit dem Limbus, resp. der Bindehaut stand, sondern sich aus der Cornea selbst entwickelt hatte. R. ist übrigens der Ansicht, da er die Erscheinung der Kerntheilung an den einzelnen Zellen der Geschwulst nicht nachweisen konnte, da ferner nur wenige bindegewebige Elemente von dem Mutterboden in die Neubildung eintraten, dass die Geschwulstzellen aus den in der Nähe der zahlreichen Capillaren gelagerten lymphoiden Zellen durch Umwandlung dieser in sarcomatöse entstanden seien.

---

4) **Chorioidealablösung**, von Dr. Anton Elschnig.

v. Graefe und Liebreich beschrieben in den Jahren 1857—1865 die Chorioidealablösung als einen Krankheitszustand, bei dem ohne die geringste Veränderung in der äusseren Form und Beschaffenheit des Auges unter Erhaltung des normalen Augendrucks ein starrer, fast glatter Knoten in Kugelform, mit relativ schmaler Basis der Sclera aufsitzend, von Aderhaut und Netzhaut

überkleidet im Auge zur Entwickelung kommt, dessen Scheitel sich bis zu 6 mm Höhe über die innere Scleralfläche erheben kann, der langsam wächst, zu dem nach längerem Bestande Ablösung der Netzhaut von der Aderhaut in den bis dahin nicht erkrankten Partien tritt, bis endlich Phthise dem schon lange vorher erblindeten Auge auch die normale äussere Form raubt. — Seit dieser Publication ist bisher nur noch eine ziemlich kleine Zahl von Fällen mitgetheilt worden, in denen mit dem Augenspiegel Ablösung der Chorioidea nachzuweisen war. Verf. beschreibt diese Fälle in Kürze und macht darauf aufmerksam, dass diese später publicirten Fälle von dem oben geschilderten klinischen Bild ziemlich abweichen, insofern die Ablösung mitunter nur flach und unbestimmt begrenzt war, mitunter sich auch mehr oder weniger rasch zurückbildete, ohne dass Netzhautablösung und Phthisis bulbi eintrat. — Als Beitrag zur Beantwortung der Frage, ob diese neuerdings publicirten Fälle denn wirklich einzureihen sind in die seinerzeit von v. Graefe und Liebreich scharf umgrenzte Krankheitsgruppe, oder ob sie nur das Symptom der Ablösung der Aderhaut mit jener gemein haben (wie etwa eine durch einen Tumor bedingte Ablösung), theilt Verf. einen selbst beobachteten Fall von Aderhautablösung mit, der jahrelang vor Entstehung der typischen Ablösung genauer ärztlicher Beobachtung unterworfen war. Patient war wegen Retinitis oc. sin. in Behandlung, die sich neben Pigmentveränderungen in der Gegend der Macula zu erkennen gab durch eine nach aussen oben von der Pa. gelegene, über zwei Pa. grosse, trübe, unregelmässig begrenzte, weisslich grüne Stelle, in welcher die Retinalgefässe stellenweise verschwunden, hin und wieder nur schwach durchschienen, um an anderen Orten wieder auf der Oberfläche kurze Strecken zu verlaufen. Die Stelle, die ein höchst verschleiertes, unruhiges, wie geschwelltes Aussehen hatte, war durch Niveaudifferenzen, die sanft ineinander flossen, ausgezeichnet. Nach Verlauf von 8 Jahren nun bildete sich unter stetiger Abnahme des Sehvermögens eine typische Chorioidealablösung an Stelle jenes eben beschriebenen Fleckes aus, an die sich später Netzhautablösung in der Nähe des Tumors und Phthisis bulbi anschloss. Verf. glaubt nun aus seinem Falle folgende Schlüsse auf die Pathogenese der typischen Chorioidealablösung machen zu können: Es tritt zunächst circumscripte Retinochorioiditis auf mit massenhafter Exsudation in die Chorioidea und zwischen letztere und die Sclera, wodurch die Aderhaut flach von der Lederhaut abgehoben wird; in der unmittelbaren Umgebung des Entzündungsherdes wird die mit der Netzhaut verklebte Aderhaut durch das Product chronischer Entzündung ringsum innig an die Sclera fixirt, so dass bei weiterer Exsudation die abgelöste Partie halbkugelförmig in den Glaskörper vorspringt. Nur die innige Verwachsung bedingt die starke Prominenz und verhindert eine weitere Flächenausdehnung des Processes. Der langsame Fortschritt des Processes, die knollige Form der Abhebung, der Mangel an Reizerscheinungen in der Umgebung sprechen dafür, dass das Exsudat, wenn auch ursprünglich ungeformt, allmählich sich organisirt und der Knoten schliesslich grösstentheils oder ganz aus jungem Bindegewebe besteht, das nach Art einer Geschwulst langsam wächst. Je nachdem nun die Exsudatmasse einfach resorbirt (resp., wenn schon Organisation eingetreten war, in festes Bindegewebe umgewandelt wird) oder bei stärkerer Entwicklung tiefere Circulations- und Ernährungsstörungen nach sich zieht (Netzhautablösung), kann der Process zum Stillstand kommen, oder, wie in den typischen Fällen, zu totalem Verlust des Auges führen.

5) **Ueber streifenförmige Pigmentbildung mit secundären Veränderungen der Netzhaut in Folge von Hämorrhagien,** von Dr. O. Plange, Augenarzt in Münster i. W.

Bei einer 38jährigen Frau, die sonst vollkommen gesund war, und bei der höchstens die Pulscurve auf eine Alteration der Gefässwandungen schliessen liess, wurde in der Nieden'schen Klinik ein äusserst auffallender Augenspiegelbefund beobachtet. Derselbe zeichnete sich besonders aus durch ausgedehnte streifenartig angeordnete Pigmentanhäufungen in der Retina, die wiederum in breitere helle Streifen eingebettet waren von eigenthümlichem weissem Glanz, ähnlich dem Glanz der Retina eines jugendlichen myopischen Auges. Die Entwicklung der pigmentirten Streifen, welche zwischen den Netzhautgefässen und der Stäbchen- und Zapfenschicht liegen, konnte mit dem Augenspiegel verfolgt werden. Sie waren entstanden aus reihenweise nach einander auftretenden kleinen Hämorrhagien, die in grosser Anzahl anfallsweise jedesmal unter heftigen Kopfschmerzen der Patientin erschienen. Die eigenthümlich glänzenden weissen Streifen fasst Verf. als eine Hyperplasie der Müller'schen Stützfasern der Netzhaut auf.

Es folgen **Referate.** Dr. Ancke.

Heft 2.

1) **Zur Frage von der Chininamaurose,** von Paul Barabaschew, Universitätsprivatdocent in Charkow.

Nachdem die bisher veröffentlichten Fälle von Chininamaurose fast immer schwer Erkrankte mit hoher Temperatur betrafen, waren Zweifel, ob die beobachtete Sehstörung der allgemeinen Erkrankung oder dem Chiningebrauch zuzuschreiben sei, nicht ohne Berechtigung. Verf. hat deshalb, um die Chininwirkung rein beobachten zu können, einige Versuche an sechs vollkommen gesunden Personen angestellt, denen er reines Chinin. muriat. in Dosen zunächst von 0,3 bis 0,6 gab, meist ohne merkliche Wirkung ausser unbedeutender Temperaturerniedrigung. Gaben von 1,2 verursachten jedoch schon ziemlich lästige Erscheinungen, obgleich nicht bei Allen in gleichem Maasse. Die gleiche Dosis giebt nämlich bei hochgewachsenen und sehr mageren Menschen viel stärker ausgesprochene Erscheinungen, als bei klein gewachsenen und gut genährten. Bei grossen Dosen von 2,4 und in einem Falle von 3,6 kam es zu leichten Intoxicationserscheinungen. Die Symptome derselben waren aber sehr deutlich ausgesprochen und denen bei schwerer Chininamaurose ganz analog. So stellte sich ein acute Gastritis, Anämie des Gehirn (Blässe des Gesichts und der Schleimhäute, Schwindel mitunter bis zur Ohnmacht, Somnolenz, Klingen in den Ohren, Ischämie der Netzhaut), bedeutende Verengerung der Netzhautgefässe, Blässe der Sehnervenpapillen, concentrische Gesichtsfeldeinengung, Herabsetzung des Sehvermögens bis zu temporärer Amaurose. Ausser diesen, auch bei den bisher veröffentlichten Fällen von Chininamaurose beobachteten Erscheinungen, fand aber Verf. noch 1. eine merkliche (temporäre), einige Stunden anhaltende Erhöhung der centralen Sehschärfe; 2. eine kurz andauernde Pupillenverengerung, welche bald in mässige Pupillenerweiterung überging; 3. anfangs Pulsbeschleunigung, dann Verlangsamung; 4. anfangs für kurze Zeit Erhöhung der Hautempfindlichkeit, nachher Herabsetzung; 5. eine geringe Temperaturerhöhung (0,2—0,4 C.) vor Eintritt des gewöhnlichen Temperaturabfalls. Amaurose wurde nur in einem einzigen Falle beobachtet, die 10mal auftrat in Zwischenräumen von 5—10 Minuten und jedesmal nur eine halbe Minute anhielt.

Zwischen den einzelnen Anfällen war das Sehvermögen ganz normal. Eine Abnahme der Hornhautempfindlichkeit, den charakteristischen rothen Fleck der Macula lutea (von Grüning und Buller beschrieben) und Farbenblindheit konnte Verf. bei seinen Versuchen nicht nachweisen. Netzhauttrübung war einmal vorhanden und verschwand bis zum nächsten Morgen vollkommen. Aehnliche Versuche nur mit noch grösseren Dosen wurden an Hunden angestellt (Kaninchen eigneten sich nicht für die Versuche, da sie zu rasch zu Grunde gingen). In einem dieser Fälle wurde 4 Stunden nach einer per anum verabreichten Dosis von 3,6 grm Blindheit constatirt mit maximaler Mydriasis und stark verengten, fadenförmigen Netzhautgefässen. Bei der Chininvergiftung spielt offenbar das Gefässsystem eine wichtige Rolle und zwar wesentlich durch das Mittelglied der vasomotorischen Centren, deren Reizzustande die starke Contraction der peripheren Gefässe zuzuschreiben ist. Ob aber die Veränderungen im Gefässsystem lediglich von einem solchen Reizzustand jener Centren abhängen, lässt sich zur Zeit noch nicht entscheiden.

---

2) **Ueber die durch corrigirende Gläser hervorgerufene binoculare Metamorphopsie,** von J. A. Lippincott, M. D. in Pittsburg, Pennsylvania.

---

3) **Zur Pathologie der circumbulbären Dermoidcysten,** von Dr. J. Mitvalsky, Docent der Augenheilkunde in Prag.

Verf. giebt in seiner sehr umfangreichen und fleissigen Arbeit, die allerdings noch mehr Interesse für den pathologischen Anatomen, als für den Augenarzt haben dürfte, die ausführliche und eingehende Beschreibung von 14 Fällen der hier in Rede stehenden Geschwulstform, schliesst daran eine kritische Betrachtung der bisher beschriebenen ähnlichen Fälle und verwerthet die bei seinen Untersuchungen gemachten Erfahrungen zur Differentialdiagnose zwischen Dermoidcyste und Atherom.

---

4) **Ueber das Vorkommen von scharfbegrenzten Ectasien am hinteren Pol bei hochgradiger Myopie,** von Dr. Leopold Weiss, Augenarzt und Docent der Augenheilkunde an der Universität Heidelberg.

W. hatte Gelegenheit in 4 Fällen von hochgradiger Kurzsichtigkeit ausser dem sogenannten Staphyl. posticum — das ja eigentlich kein Staphylom ist, insofern es sich dabei eben nicht um eine scharf begrenzte Ectasie handelt — ein echtes Staphyloma posticum, eine divertikelartige, scharfbegrenzte Ectasie am hinteren Pol zu beobachten. Der Rand der Ectasie war immer nur nasalwärts steil und ging, sich nach oben und unten zu abflachend, temporalwärts in eine mehr diffuse Ectasirung über, in welche die Eintrittsstelle des Sehnerven hineinfiel. Der steile Rand der Ectasie, kenntlich an den abgeknickten Netzhautgefässen und der parallactischen Verschiebung gegenüber dem Grund, fiel in zwei Fällen wenigstens theilweise zusammen mit dem nasalen Rand des sogenannten Staph. posticum, während er in den anderen beiden Fällen über Pa.-Breite von diesem abstand. — Das Vorkommen solcher Fälle ist selten, Verf. sah sie nur 4mal unter 20,000 Patienten. Ob die beschriebene Ectasie sich erst in späteren Jahren entwickelt, oder ob sie — wenn auch nur gering ausgeprägt — schon in frühester Jugend vorhanden ist, darüber geben die mitgetheilten Fälle keinen Aufschluss.

Es folgen **Referate.** Dr. Ancke.

Heft 3 und 4.

1) **Glaucom und Sehnervenleiden**, von Prof. C. Schweigger in Berlin.

Verf. hat sich in seiner sehr umfangreichen Arbeit zunächst und hauptsächlich die Aufgabe gestellt, die nach seiner Ansicht in der neueren Zeit etwas verwischten Grenzen des Begriffs Glaucom und speciell des Begriffs Glaucoma simplex wieder schärfer zu ziehen. Die Amaurose mit Sehnervenexcavation nach v. Graefe, die von Vielen nicht mehr anerkannt werde, müsse wieder als besonderes Krankheitsbild gelten und dürfe nicht einfach mit dem Glaucoma simplex zusammengeworfen werden. Wenn die Gegner der v. Graefe'schen Ansicht behaupten, dass bei charakteristischer Excavation stets Drucksteigerung vorhanden sei, so ist nach Schw.'s Ansicht doch zu bedenken, dass dieses Symptom nur mit Vorsicht diagnostisch verwerthet werden darf. Verf. hat einseitige Drucksteigerung bei Iritis und auch bei nicht entzündlichen Augenleiden vorübergehend gefunden, wo Glaucom sicher nicht vorlag, und andererseits kann bei zweifellosem Glaucom die Drucksteigerung zur Zeit der Untersuchung gerade fehlen oder zweifelhaft sein. Es giebt keine Normalgrenze für die tastbare Härte des Bulbus. Am zuverlässigsten ist dabei noch die vergleichende Untersuchung beider Augen. Aber auch in diesem Falle hat der „objective" Befund eine stark subjective Beimischung. Einen ebenso bedingten Werth, als die angebliche Drucksteigerung hat die sogenannte „typische" Druckexcavation. Jede bis zum Sehnervenrand reichende Excavation wurde ohne Weiteres als glaucomatös bezeichnet. Es kommen aber tiefe und randständige Excavationen gar nicht selten ohne nachweisbare Drucksteigerung vor und zwar hängt dieses Vorkommen ab von dem Vorhandensein einer sogenannten physiologischen Excavation. Findet sich eine solche physiologische Excavation (Verf. schlägt vor mit diesem Namen nur diejenigen Excavationen zu belegen, die mehr als ein Drittel der Sehnervenfläche einnehmen und in ihrem Grund die Lamina cribrosa erkennen lassen) auf dem einen Auge, so ist sie sicher auch auf dem anderen Auge zu finden, wenn auch nicht immer in identischer Gestalt. Die Excavation kann so gross und so steil sein, dass das ophthalmoskopische Bild fast vollkommen übereinstimmt mit dem der sogenannten glaucomatösen Excavation. Vor Verwechselung kann hier nur die Lage der Lam. cribrosa schützen, die bei Druckexcavation nicht mehr im Niveau der Aderhaut, sondern weiter nach hinten liegt. Je grösser die physiologische Excavation vorher war, desto grösser wird bei Complication mit Sehnervenatrophie später die Aehnlichkeit mit Druckexcavation. Die durch Atrophie der Sehnervenfasern bedingte helle Färbung bildet einen wesentlichen Zug im Bilde der Druckexcavation. Ob aber die Atrophie bedingt wird durch die Excavation, oder ob atrophische Degeneration sich entwickelt hat bei präexistenter physiologischer Excavation, das kann man dem Augenspiegelbild nicht ohne Weiteres ansehen. Sehnervenleiden ist wohl oft mit Gl. simplex verwechselt worden, dies beweisen Krankengeschichten, in welchen Gl. simpl. in wenigen Monaten zur Erblindung führte. Glaucom ohne starke Entzündungserscheinungen führt nicht in so kurzer Zeit zur Erblindung, wohl aber Sehnervenleiden. Alle als Gl. simpl. fulminans beschriebenen Fälle gehören zur atrophischen Sehnervendegeneration mit physiologischer Excavation. Ein typisches Bild der Druckexcavation giebt es nicht. Bei beiderseitiger Erkrankung kann sich die Diagnose niemals auf die Excavation allein stützen, auch nicht auf + T, sondern es müssen alle übrigen zum Glaucom gehörigen Erscheinungen gleichzeitig berücksichtigt werden. Das sogenannte Glaucoma simpl. setzt sich also zusammen aus wirklichem Glaucom ohne auffällige Entzündungserscheinungen und aus präexistenter physiologischer Excavation mit

irgend welchem Sehnervenleiden. Um die beiden Gruppen zu unterscheiden, erinnere man sich, dass, wenn man auf einem Auge einen ganz flachen Sehnerven, auf dem anderen aber eine deutliche Excavation findet, es sich sicher um Glaucom handelt. Tritt die Erkrankung auf beiden Augen auf, so ist die Diagnose schon schwerer, besonders wenn die seltene Form der genuinen Atrophie vorliegt, die oft einen sehr langsamen Verlauf hat. Wie unscharf die Auffassung des Gl. simpl. ist, erkennt man unter anderem auch daraus, dass behauptet wird, zum Gl. simpl. kämen sehr oft, namentlich in früheren Stadien, Erscheinungen von Entzündung, erkennbar durch Blutandrang, Schmerzen und nachfolgende Trübung der brechenden Medien. Wir haben also hier Gl. simpl. und entzündliches Glaucom in einer Person. Es erklärt sich auf diese Weise, wie es möglich war, das Prodromalstadium v. Graefe's zum Gl. simpl. zu rechnen. Der Name Prodromalstadium war allerdings nicht glücklich gewählt, diese leichten Glaucomanfälle sind keineswegs immer die Vorläufer heftiger Anfälle. Das sogenannte Prodromalstadium kann ganz allmählich, und ohne dass ein stärkerer Anfall auftritt, zur Erblindung führen. Dann heisst das Glaucom gewöhnlich simplex, ist aber simplex und inflammatorium in einer Person. Diese häufig nur einige Stunden anhaltenden Glaucomanfälle sind übrigens ein deutlicher Beweis gegen die Retentionstheorie. Denn die Filtration im Kammerwinkel kann doch kaum so plötzlich unterbrochen und ebenso wunderbar schnell wieder hergestellt werden. Eine Unterbrechung dieser Filtration durch Schwellung der Ciliarfortsätze müsste doch auch, wenigstens anfänglich eine Anhäufung des Kammerwassers und Vertiefung der vorderen Kammer zur Folge haben, was jedoch niemals beobachtet worden ist. Es zeigt sich vielmehr die vordere Kammer eng, weil die Linse durch Volumzunahme des Glaskörpers nach vorn gedrängt wird. Dadurch gehen auch die Ciliarfortsätze nach vorn, so dass sie sich der Hinterfläche der Iris nähern und sie sogar stellenweise berühren; aber alles das ist doch nicht Ursache, sondern lediglich Folge der Drucksteigerung. Auch das Vorkommen von Glaucom im aphakischen Auge spricht gegen die Retentionstheorie. Glaucom und Aphakie kommen allerdings selten zusammen vor, einfach deshalb, weil aphakische Augen viel seltener sind als solche mit Linse, aber die tiefe Kammer des aphakischen Auges ist mit Verschluss des Filtrationswinkels durch Schwellung der Ciliarfortsätze kaum verträglich. — Das Regenbogensehen hat nichts Charakterisches für Glaucom, ebenso wie die dasselbe bedingende Hornhauttrübung, die als entzündliches Oedem aufzufassen ist und auch bei anderen entzündlichen Zuständen des Bulbus vorkommt. — Glaucom kann zur Erblindung führen ohne dass die Beweglichkeit der Pu. beeinträchtigt ist. Bei einseitiger glaucomatöser Erblindung fehlt natürlich die directe Lichtreaction, aber die consensuelle und Convergenzreaction besteht oft fort. Finden wir bei einem Glaucomanfall die Pu. erweitert, so ist stets auch Hornhauttrübung vorhanden und Drucksteigerung, wenn sie nicht bereits vorüber ist. Ausnahmsweise kommt es auch vor, dass die Pu. erweitert ist, aber rund und vollkommen beweglich. Die glaucomatöse Pupillenerweiterung ist aufzufassen als eine Drucklähmung der Ciliarnerven, die vorübergehend sein, jedoch auch dauernd werden kann. Mitunter ist die Lähmung nicht vollständig, und wir haben dann eine nur nach einer Richtung erweiterte Pu. Wo immer aber wir bei Glaucom die Pu. starr und weit finden, da sind auch starke Anfälle von Drucksteigerung vorhanden gewesen. Dasselbe gilt von der Verengerung der vorderen Kammer, auch hier ist Voraussetzung eine rasche Steigerung des intraocularen Drucks. Die Verengerung der vorderen Kammer hat also erheblichen diagnostischen Werth nicht, da die Kammer sich jederzeit mit dem

Sinken des Drucks wieder vertiefen kann. — Der Arterienpuls bei Glaucom, der dadurch charakterisirt ist, dass während der Herzdiastole in Folge des hohen Binnendrucks im Auge die Arteria centralis blutleer wird, kann auch nur mit Vorsicht diagnostisch verwerthet werden. Es beweist eben nur, dass für den Augenblick der intraoculare Druck stärker ist, als der Blutdruck und kommt deshalb ebenso gut vor bei normalem Blutdruck und erhöhter Spannung des Auges, als bei vermindertem Blutdruck und normaler Tension des Bulbus. Arterienpuls bei Glaucom beweist also noch nicht eine starke Drucksteigerung. Für die Diagnose mit verwerthbar, wenn auch keineswegs für sie allein ausreichend, ist übrigens nur der spontane, nicht der durch Fingerdruck provocirte Arterienpuls. Der spontane Arterienpuls bedingt keine Verdunkelung des Gesichtsfelds; die bei Fingerdruck auf den Bulbus auftretende Gesichtsfeldsverdunkelung ist als Drucklähmung der Retina aufzufassen. Der Arterienpuls hat nach der durch die Iridectomie hervorgebrachten plötzlichen Herabsetzung des Drucks nicht nothwendigerweise das Auftreten von Netzhautblutungen im Gefolge, aber er begünstigt dasselbe entschieden, insofern der Blutgehalt der Netzhautgefässe durch den Arterienpuls verringert wird. Dasselbe gilt für die Blutungen in die vordere Kammer. — Die wesentlichste Veränderung, die das Glaucom mit sich bringt, betrifft den Sehnerven; eine richtige Würdigung der klinischen Bedeutung der sogenannten Druckexcavation ist aber, wie gesagt, nur möglich, unter Berücksichtigung der vorherigen Form des Sehnerveneintritts. Zunächst ist hervorzuheben, dass Glaucom Gesichtsfelddefecte verursachen und zur Erblindung führen kann auch ohne Excavation. Die Erblindungsursache ist hier Drucklähmung des Sehnerven und der Netzhaut. Diese Drucklähmung setzt allerdings eine starke Drucksteigerung voraus und kommt nur vor bei starken Anfällen. Wächst der Druck allmählich, so bildet sich die Excavation allmählich aus, braucht aber nicht immer bis zum Rand des Sehnerven sich zu erstrecken. Durch Glaucom kann also das Augenspiegelbild der physiologischen Excavation entstehen. Der Rand des Sehnerven wird von der Druckexcavation um so eher erreicht, je grösser die präexistente physiologische Excavation war. Eine wirkliche Druckexcavation, bei welcher die Lamina cribrosa thatsächlich nach hinten gedrückt wird, hat stets Leitungsunterbrechung der Sehnervenfasern im Gefolge, die sich zu erkennen giebt durch Entfärbung des Excavationsgrundes und durch entsprechende Gesichtsfelddefecte. Sogenannte Druckexcavationen, die den Rand des Sehnerven erreichen und ohne Gesichtsfelddefecte bestehen, sind also keine Druckexcavationen. — Der Halo glaucomatosus hat fast gar keinen diagnostischen Werth. — An einer grossen Anzahl von zweifellosen Fällen hat nun Verf. die Entwickung des Gl. simplex studirt, wobei er sich natürlich hauptsächlich auf die Anamnese stützen musste. Er kommt auf Grund dieser Forschungen zu dem Schluss, dass bei sogenanntem Gl. simplex die Drucksteigerung stets anfallsweise auftritt und in der Regel anfänglich wieder rückgängig wird, während es im höchsten Grad unwahrscheinlich erscheint, dass die Erblindung ganz schleichend, ohne irgend welche sonstige Erscheinungen zu machen, sich entwickelt. Ob diese Glaucomanfälle mit entzündlichen Symptomen verbunden sind, beruht auf individuellen Verschiedenheiten. Wenn Entzündung auftritt, so ist sie stets die Folge der Drucksteigerung, nicht die Ursache. Die einzelnen Anfälle sind höchst wahrscheinlich als eine Secretionsneurose aufzufassen und zwar des Ciliarkörpers. Schon die erste Attaque kann mit verderblicher Heftigkeit auftreten, meist aber geht nach dem ersten Anfall oder den ersten Anfällen Alles wieder vorübergehend zur Norm zurück. Gewöhnlich bleibt erst mit der Zeit der erhöhte Augendruck anhaltend bestehen. Ein eigentliches

Glaucoma simplex aber, d. h. eine langsam und stetig sich entwickelnde Drucksteigerung, welche ohne Schwankungen zur allmählichen Erblindung führt, giebt es überhaupt nicht und handelt es sich, wenn ähnliches beobachtet wurde, eben um Sehnervenleiden mit physiologischer Excavation. — Was die Heilung des Glaucoms anlangt, so ist die Iridectomie, wenn einmal Glaucom sicher nachzuweisen ist, auch im frühesten Stadium indicirt. Mit Eserin u. s. w. kann man wohl ein paar Tage Zeit gewinnen, in der Regel aber hat man damit nur den Erfolg, dass man Zeit verliert. Bei Glaucom dürfen wir mit einer an Sicherheit grenzenden Wahrscheinlichkeit darauf rechnen, dass durch die Iridectomie die glaucomatöse Erkrankung beseitigt wird, aber Ausnahmen von dieser Regel kommen in sehr seltenen Fällen doch vor. Die Voraussetzung, dass nachträgliche Verschlechterungen durch nochmalige Iridectomie oder Sclerotomie zum Stillstand gebracht werden können, findet nicht immer ihre Bestätigung. Diese nach der Operation nicht zur Ruhe kommenden Fälle dürfen übrigens nicht verwechselt werden mit dem Glaucoma malignum, bei welchem schon der Heilungsverlauf nach der Operation abnorm ist, und welches so selten ist, dass Verf. im Ganzen nur 7 Fälle beobachten konnte, die er ausführlich beschreibt. Auch die verlangsamte Wiederanfüllung der vorderen Kammer nach der Iridectomie darf nicht mit Gl. malignum zusammengeworfen werden; denn es kann vorkommen, dass die vordere Kammer 6—8 Tage leer bleibt, ohne dass irgend ein Schaden daraus entsteht. Das Glaucom tritt, wenn es auf einem Auge als malignum erscheint, immer auch auf dem anderen Auge in dieser Form auf, woraus man die Regel ableiten kann, dass, wenn beide Augen chronisch glaucomatös erkrankt sind, man zunächst immer erst das schlechtere operiren soll, selbst wenn es keinen Lichtschein mehr hat. Erfolgt die Heilung in normaler Weise, so kann man mit Ruhe an die Operation des zweiten Auges herangehen. Zweifellos geben diese seltenen Fälle von Gl. malignum keinen Grund, die Iridectomie der Sclerotomie aufzuopfern; denn auf einen günstigen Erfolg der Iridectomie kann man mit einer an Sicherheit grenzenden Wahrscheinlichkeit rechnen, die Sclerotomie hingegen ist ein ganz unsicheres Verfahren, wie die von Schw. operirten und mitgetheilten Fälle beweisen. Das Wesentliche der Glaucomoperation ist eben das Ausschneiden eines Stückes der Iris. Eine genügende Erklärung dafür haben wir nicht, aber keine Erklärung ist nach Schw.'s Ansicht immer noch besser als die von Leber für die Wirkungsursache der Sclerotomie gegebene. — Zum Glaucom gehört auch der Hydrophthalmus (nicht zu verwechseln mit der noch viel seltneren Cornea globosa ohne Ausdehnung und Verdünnung der Sclera), der sicher angeboren vorkommt, aber es nicht immer ist. Auch dieser Hydrophthalmus wird durch die Iridectomie günstig beeinflusst, nur muss man den Fehler einer zu peripheren Schnittführung vermeiden; der Schnitt muss an der centralen Grenze des Limbus corneae verlaufen. — Das Gl. secundarium ist eine zu gemischte Gesellschaft, als dass sie gemeinschaftlich abgehandelt werden könnte. Zwei Gruppen sind es, die besonders interessiren, und zwar erstens das Gl. haemorrhagicum und zweitens das Glaucom durch Pu.abschluss mit Vordrängung der Irisperipherie. Bei Gl. haemorrh. bieten weder die Blutungen noch das Glaucom etwas Charakteristisches. Das Glaucom folgt auf die Blutungen meist 1—2 Monate, der längste Zwischenraum, den Schw. beobachtete, waren 8 Monate. Die Prognose ist bei hämorrhagischem Glaucom natürlich noch ungünstiger als bei einfachen Netzhautblutungen. Die durch die Hämorrhagien bedingte Sehstörung ist irreparabel; es ist daher für die Prognose der Operation die wichtigste Frage, wieweit das Sehvermögen schon vor dem Glaucomanfall durch die Blutungen herabgesetzt war, da im

besten Fall sich durch die Operation nur das Sehvermögen herstellen lässt, was vor dem Anfall noch vorhanden war. Wo aber noch vorher ein leidliches Sehvermögen vorhanden ist, so soll man es auch durch die Operation zu erhalten suchen. Die Iridectomie steht bei Gl. haemorrhagicum nach Schw.'s Ansicht, die er durch mehrere Krankengeschichten rechtfertigt, in einem unverdient schlechten Ruf, den sie besonders solchen Fällen verdankt, wo die Operation nicht rechtzeitig gemacht wurde resp. in denen schon vorher das Sehvermögen verloren war. — Was das Glaucom durch Pu.abschluss anlangt, so ist es besonders zu befürchten bei noch bestehender Iritis; denn Iritis und Glaucom schliessen sich nicht aus und können gleichzeitig bestehen. Tritt dagegen der Pu.abschluss langsam und ohne sichtbare Entzündung ein, so bleibt Glaucom wenigstens anfänglich aus. Auch das Glaucom durch Pu.abschluss mit Vortreibung der Irisperipherie soll durch Verlegung des Kammerwinkels bedingt sein. Die Behauptung, dass Verlegung des Kammerwinkels durch Behinderung der Filtration aus der vorderen Kammer Glaucom verursache, tritt mit dem Anspruch eines physiologischen Gesetzes auf. Ein physiologisches Gesetz aber duldet keine Ausnahme. Nun beobachtet man jedoch Fälle von zweifelloser Verengerung des Kammerwinkels, z. B. bei ausgedehnten vorderen Synechien, ohne dass Glaucom auftritt. Auch sind die zum Beweis der Filtration aus dem Kammerwinkel von Leber angestellten Experimente keineswegs einwandsfrei, insofern es sich hier wohl unzweifelhaft um Leichenerscheinungen handelt. — Die Hauptsache für die weitere Erforschung des Glaucoms wird bleiben, dass die Diagnose richtig sei. Ist das aber der Fall, dann ist jedes weitere Epitheton ornans überflüssig; denn jedes acute Glaucom kann chronisch werden und jedes chronische acut und ein Glaucom heute simpl. zu nennen und morgen entzündlich hat wenig Sinn. Nur der Unterschied zwischen primärem und secundärem Glaucom ist anzuerkennen.

---

2) **Ein Fall von Glaskörperblutung nach einer Starextraction**, von H. Knapp in New York.

Verf. operirte bei einer 70jährigen Frau eine Catar. Morgagniana. Die Operation verlief im Uebrigen normal, nur musste wegen Verdrängens der Iris nachträglich die Iridectomie gemacht werden und ein Glaskörperklumpen legte sich in die Wunde, ohne dass es gerade zu Vorfall kam. Eine halbe Stunde nach der Operation erfolgte offenbar aus den tieferen Organen des Auges eine stärkere Blutung (in den Blutgerinnseln fanden sich Theile von Glaskörper, Linsenkapsel und Netzhaut). Nach sorgfältiger Entfernung der Gerinnsel und ausgiebiger Desinfection des Bindehautsackes und der Lider wurde eine elastische Flanellbinde angelegt. Die gefürchtete Eiterung blieb aus und es erfolgte Heilung per primam. Die Patientin wurde mit einem zwar blinden, aber schmerzlosen und nicht entstellten Auge entlassen. Es ist also beim Eintreten einer solchen „Glaskörperblutung" nicht unbedingt nöthig, sofort zu enucleiren, man entferne das Auge erst bei den ersten Zeichen beginnender Panophthalmitis.

---

3) **Ein Fall von Lähmung der Convergenz**, von M. Straub, Stabsarzt in Utrecht.

Verf. beobachtete nach einer allmählich zurückgehenden rechtsseitigen Oculomotoriusparalyse eine hochgradige, an Paralyse grenzende Parese der Convergenz, welche nur $^1/_2$ Meterwinkel manifeste Convergenz bestehen liess. Die Seitenbewegungen waren dabei völlig intact. Obwohl der centrale Charakter der Oculomotoriuslähmung aus der Anamnese nicht hervorgeht, so deutet doch

der Ausgang in Convergenzlähmung unzweifelhaft auf den centralen Sitz des ursprünglichen Krankheitsprocesses hin. Merkwürdig ist, dass aus einer einseitigen Läsion Störung einer associirten Bewegung hervorging. — Es handelt sich in dem beschriebenen Falle um eine reine Convergenzlähmung, es fehlen sogar die in anderen Fällen noch beobachteten Begleitsymptome: die Accommodationslähmung und das Ausbleiben der Convergenzreaction bei erhaltener Lichtreaction der Pu. Das Erhaltensein der Convergenzreaction im vorliegenden Falle beweist übrigens, dass die synergische Contraction des Sph. pupillae zur Accommodation und nicht zur Convergenz gehört. Das Fehlen der Convergenzreaction verdient also keine absonderliche Erwähnung, sondern ist der Accommodationslähmung anzureihen.

---

4) 66 Magnetoperationen mit erfolgreicher Extraction von 53 Eisensplittern aus dem Augeninnern, von Dr. Heinrich Hildebrand in Hagen.

Verf. giebt die mehr oder weniger ausführlichen Krankengeschichten von 66 in der Mayweg'schen Klinik in Hagen vom Jahre 1879—1890 ausgeführten Magnetoperationen. 53 mal gelang die Entfernung des Eisensplitters und unter diesen Fällen hatten wiederum 16 guten und dauernden Erfolg für das Sehvermögen. — In 15 Fällen handelte es sich um Fremdkörper in der vorderen Kammer, Linse oder Iris. Bis auf einen Fall, in welchem schon vor der Operation schwere eitrige Entzündung bestand, verliefen alle diese 15 Fälle günstig. In den übrigen 51 Fällen handelte es sich um Eisensplitter im Glaskörper. In 13 von diesen Fällen wurde kein Fremdkörper extrahirt, in den anderen 38 Fällen, in denen es gelang, den Splitter zu entfernen, kam es zweimal zur Enucleation und siebenmal zu Phthisis bulbi mit Erhaltung eines Stumpfes. In 6 Fällen konnte das Endresultat nicht ermittelt werden und in 6 Fällen wurde die normale Form des Auges erhalten. 16 Fälle lieferten ein gutes Resultat, d. h. sie bekamen dauernd volle Sehschärfe oder einen Theil derselben. Dabei wurden nur Fälle gerechnet, welche mehrere Jahre nach der Operation in Beobachtung standen, oder solche, bei denen in kurzer Beobachtungszeit fortwährende Besserung der Sehkraft zu bemerken war. Alle Fälle, welche bei der Entlassung zwar eine leidliche Sehschärfe hatten, bei welchen aber der Glaskörper erheblich getrübt war oder veränderte Tension bestand, wurden nicht als gute Erfolge mitgerechnet; denn nach den gemachten Erfahrungen sind die Erfolge bei diesen Fällen nicht dauernd, vielmehr stellt sich oft, selbst wenn anfangs ein gewisses Sehvermögen besteht, im Laufe der Zeit Ablatio retinae und Phthisis bulbi ein. — Ausgeführt wurden alle Operationen mit Ausnahme der ersten acht mit dem Hirschberg'schen Elektromagneten und zwar anfänglich unter Benutzung einer einfachen Tauchbatterie von zwei Elementen, später unter Zuhülfenahme eines Accumulators, der sich ausgezeichnet bewährte (auch zu galvanocaustischen Zwecken). Der Hirschberg'sche Apparat reicht fast für alle Zwecke aus, wenn er unter Benutzung einer genügenden Stromquelle wirklich auf die Höhe seiner Leistungsfähigkeit gebracht wird, was man offenbar mit dem Accumulator[1] eher erreicht, als mit der Tauchbatterie. Will man Misserfolge vermeiden, so muss der Magnet unter möglichster Schonung des Glaskörpers, d. h. auf dem kürzesten Wege möglichst nahe an den Fremdkörper herangebracht werden. Dazu ist es nöthig, den Sitz des Splitters genau zu kennen. Lässt sich der Fremdkörper nicht direct mit dem Augenspiegel sehen, so muss man aus der Anamnese und dem Nebenbefund sich möglichst über die Flugrichtung des Splitters klar zu werden suchen und daraus seinen Sitz be-

[1] Das weiss ich auch. Als ich schrieb, gab es noch keine Accumulatoren. H.

rechnen. Die Operation wird ohne Narcose ausgeführt; der Schmerz ist nicht bedeutend und man hat den Vortheil, dass der Patient durch Drehung des Auges den Operateur unterstützen kann. Grösserer Glaskörperverlust kam nie vor, höchstens stellte sich manchmal ein Tropfen Glaskörper in die Wunde ein, der dann abgekappt wurde. Gewöhnlich wurden die Patienten liegend operirt, nur in seltenen Fällen sitzend unter Controle des Augenspiegels, da nach den gemachten Erfahrungen diese Methode keinen Vortheil gewährt. Sieht man den Fremdkörper mit dem Augenspiegel liegen, so kann man sich übrigens leicht ausrechnen, wo man einzuschneiden hat, indem man auf dem betreffenden Meridian die Entfernung des Splitters von der Grenze des ophthalmoskopisch sichtbaren Augenhintergrundes (8 mm hinter dem Hornhautrand) in Papillenbreiten (zu je 1,4 mm) abmisst. Liegt der Fremdkörper der Netzhaut nicht an, so muss man aus seinen Excursionen bei Bewegungen des Auges ungefähr abschätzen, in welcher Entfernung vor oder hinter dem Drehpunkt des Auges sich derselbe befindet. — Der Scleralschnitt wird immer an der Stelle gemacht, an welcher der Fremdkörper sitzt. Ist die Eingangswunde in der Nähe, so lässt sich diese zur Einführung des Magneten direct benutzen, fast nie ist eine Erweiterung derselben nöthig. Bei Verletzung der Hornhaut oder Linse kann man die vorhandene Wunde nur dann benutzen, wenn der Splitter sich noch in der Linse oder direct hinter derselben befindet. Sonst macht man auch hier am besten den Scleralschnitt. Von den verschiedenen Ansätzen des Magneten empfiehlt sich der kurze meisselförmige am meisten. — Was die Indicationen für die Magnetoperation anlangt, so ist Verf. nach den gemachten Erfahrungen zu der Ansicht gekommen, dass die Operation stets indicirt ist, sobald man die Anwesenheit eines Eisensplitters im Auge sicher nachgewiesen hat. Zweifelhaft könnte man höchstens bei Fällen sein, in welchen das Auge den Splitter anscheinend ganz gut verträgt. Doch sind solche Fälle wohl sehr selten, denn wenn auch eine Zeit lang das Auge sich ruhig verhält, so geht es doch fast immer später noch unter Reizerscheinungen zu Grunde. Selbst in solchen Fällen, wo der Splitter in die Augenhäute eingekeilt ist, wird deshalb in der Mayweg'schen Klinik die Entfernung desselben versucht, da die Operation bessere Chancen bietet, aber die exspectative Methode, noch dazu da ja in diesen Fällen wegen fehlender Reizerscheinungen der Fremdkörper meist gut zu sehen ist. — Was den Zeitpunkt der Operation anlangt, so soll sie in allen Fällen, in denen der Fremdkörper zu sehen ist, möglichst zeitig ausgeführt werden; das Gleiche gilt für Fälle, in denen man zwar den Fremdkörper nicht sehen kann, in denen jedoch das Auge durch schwere Entzündung schon ernstlich bedroht ist. Nur, wenn bei nicht feststellbarem Sitz des Fremdkörpers keine stärkere Reaction vorhanden ist, die zu sofortigem Einschreiten nöthigt, ist es besser, möglichst lange zu warten, bis durch Aufhellung und Resorption etwaiger Trübungen und Blutungen der Fremdkörper dem Auge des Arztes wieder zugänglich wird, was doch bei geringerer Reizung meist in 4—6 Wochen der Fall sein wird. — Was die Diagnose der Anwesenheit eines Eisensplitters anbetrifft, so spricht für das Vorhandensein eines solchen Fremdkörpers das Bestehen einer perforirenden Scleralwunde, wie sie durch Sondirung mit einem ausgeglühten Platindraht nachgewiesen werden kann. Eine andere Erscheinung, die mit Sicherheit auf die Anwesenheit eines Fremdkörpers schliessen lässt, ist das Vorkommen von Luftblasen im Glaskörper; jedoch lässt sich, da diese Blasen gern nach oben steigen, der Sitz des Splitters nicht aus ihrer Lage bestimmen. Schlägt das Eisenstück durch die Hornhaut hindurch, so soll nach Fischer's Ansicht fast nie Irisvorfall entstehen. Verf. glaubt jedoch, dass diesem Zeichen nur

wenig Bedeutung zugemessen werden darf. In manchen Fällen lässt sich der Magnet selbst ausgezeichnet zur Feststellung der Anwesenheit und des Sitzes des Eisenstücks benutzen. Wenn nämlich der Splitter im vorderen, zugänglichen Theil des Bulbus liegt und nahe der Wand, so wird der Patient bei Annäherung des Instruments an die betreffende Stelle Schmerz angeben im Moment des Stromschlusses. — Die Prognose der Magnetoperation ist im Allgemeinen günstig, wenn man bedenkt, dass viele Misserfolge eben nicht auf Rechnung der Operation zu setzen sind. Am besten ist die Aussicht auf einen guten Erfolg, wenn der Splitter durch die Sclera eindringt, keine Blutung macht und mit dem Spiegel deutlich zu sehen ist. Trüber wird die Prognose, wenn eine einigermassen erhebliche Blutung in den Glaskörper erfolgt, da in solchem Falle durch nachträgliche narbige Schrumpfung des Corp. vitr. später sich meist Amotio retinae entwickelt. Ganz schlecht ist natürlich voraussichtlich das Resultat, wenn der Fremdkörper infectiöse Keime in's Auge brachte, aber selbst bei dieser Complication kann durch rasches Eingreifen manchmal noch die Form des Bulbus und ein gewisses Sehvermögen erhalten werden. — Verf. konnte aus der ganzen, ihm zugänglichen Literatur mit Einschluss seiner 66 Fälle im Ganzen 322 Fälle von Magnetoperation zusammenstellen. 80 betrafen den vorderen Abschnitt des Bulbus, der Rest den Glaskörper. Von den ersten 80 verliefen 67 günstig. (Für Operation am vorderen Pol bedient sich Mayweg übrigens eines Ansatzstückes von der Form und Grösse einer gebogenen, stumpfen Lanze, mit deren Hülfe er besonders gut Irisvorfall verhindern kann, noch dazu wenn der Strom erst nach der Einführung des Instruments geschlossen wird). Von den 248 „Glaskörper"-Operationen waren 74 resultatlos, d. h. das Eisenstück wurde nicht entfernt. In 174 Fällen wurde der Splitter herausgeholt, 23 Fälle von diesen führten zu Phthisis bulbi, 26 erforderten die spätere Enucleation. 91 Fälle gaben ein befriedigendes Resultat, d. h. 29 mal wurde die Form des Augapfels ohne Sehvermögen erhalten, 62 mal (also in 36 % der Fälle, in denen der Splitter überhaupt entfernt wurde) wurde volle Sehschärfe oder ein Theil derselben dauernd erhalten. Das sind Resultate, die die Einführung der Magnetoperation in die Praxis glänzend rechtfertigen und Muth machen zu weiterer Anwendung der Methode. — Verf. stimmt in seinen Erfahrungen im Allgemeinen mit Hirschberg überein, nur in zwei Punkten weichen seine Regeln von denen Hirschberg's ab und zwar erstens ist er der Ansicht, dass die Narcose bei der Magnetoperation überflüssig und sogar störend sei, und zweitens ist er gegen die von Hirschberg vorgeschlagene und öfters ausgeführte „Magnetsondirung", d. h. das sofortige probeweise Eingehen mit einem spitzen Ansatzstück durch die vorhandene Wunde in den Glaskörper hinein.[1]

---

5) Ein Vorschlag zur Vereinfachung der Sehproben, von Stabsarzt Dr. Guillery in Köln.

Verf. hält die jetzt üblichen Sehproben für nicht zweckentsprechend, insofern die einzelnen Buchstaben nicht gleich schwer zu entziffern sind und der ganze Act des Lesens nicht nur einen Act des Sehens, sondern auch einen Act des Denkens darstellt, so dass intelligentere und lesegeübtere Personen scheinbar eine bessere Sehschärfe aufweisen als ungebildete. In der Absicht nun, möglichst einfache Sehproben herzustellen, hat Verf. als Maass der Sehschärfe das Erkennen eines einzigen schwarzen Punktes auf weissem Grunde angenommen; seine Tafeln sind demnach so eingerichtet, dass in weissen Quadraten jedesmal

---

[1] I. Wird kein Wundarzt billigen, und II. hat mir nur Nutzen gewährt. H.

ein schwarzer, kreisrunder Punkt entweder in der Mitte oder in einer der vier Ecken steht oder das Quadrat ganz leer gelassen ist. Der zu Untersuchende hat dann immer nur anzugeben, an welcher Stelle des Quadrates er den schwarzen Punkt sieht. Als kleinster Sehwinkel für das normale Auge hat Verf. 50″ angenommen, um nicht zu hohe Anforderungen zu stellen, obgleich es Augen giebt, die selbst Punkte unter einem Sehwinkel von 25″ erkennen. — Ein weiterer Unterschied dieser neuen Sehproben gegenüber den alten ist der, dass für die Grössenunterschiede der einzelnen Proben nicht das lineare Maass des Sehwinkels, sondern das quadratische Maass der Flächenausdehnung gewählt ist, so dass die Summe der gereizten Netzhautelemente verglichen wird. Die einzelnen Punktflächen verhalten sich also wie die Quadrate ihrer Radien. Die bisher mit $^1/_{12}$ bezeichnete Sehschärfe wird also nach der neuen Bezeichnung heissen $^1/_{122} = ^1/_{144}$, da gegenüber der Norm eine 144mal grössere Netzhautstelle gereizt werden muss, um einen Eindruck hervorzubringen. Für die Prüfungen in der Nähe konnte Verf. seine Punkttafeln nicht anwenden, da die Punkte dabei hätten fast mikroskopisch klein sein müssen, er hat dafür als Probeobjecte einfache, allbekannte Figuren, wie Kreise, Dreiecke, Vierecke u. s. w. gewählt, welche er in 10 verschiedenen Abstufungen anfertigen liess.

6) **Einiges über Brillennasenstege,** von Fritz Lueddeckens, cand. med. in Leipzig.

L. schreibt die Unannehmlichkeiten, welche der Druck der Brillennasenstege für die Nasenrückenhaut verursacht (Schmerz und bei manchen Leuten mehr oder minder intensive Röthe), dem Umstand zu, dass der gewöhnliche Brillensteg die Medianvene oder die querverlaufenden Venen an der Nasenwurzel nebst den dort befindlichen Nerven, der mehr klemmerartig construirte Steg aber die seitlichen Theile der Quervene oder wenigstens die Seitengefässe, bevor sie in diese einmünden und den N. infratrochlearis comprimirt. — Diesen schädlichen Druck zu vermeiden hat nun L. einen Nasensteg construirt, bei welchem der Nasenrücken völlig frei von Druck bleibt und der letztere mehr seitlich wirkt und zwar parallel dem Verlauf von Venen und Nerven, also mehr von oben nach unten.

7) **Tuberculose der Conjunctiva,** von Dr. Swan M. Burnett in Washington.

Verf. beschreibt einen Fall von Bindehauttuberculose, bei welchem die Affection, wie der klinische Verlauf bewies, eine localisirte und primäre war. Mit Berücksichtigung der in den bisher veröffentlichten Fällen gemachten Erfahrungen (B. giebt eine kurze Zusammenstellung der bisher veröffentlichten Fälle) kommt Verf. zu dem Schluss, dass in einigen Fällen die Bindehautläsion offenbar secundär war, in anderen zweifelhaft, in noch anderen aber sicher als primäres Leiden aufgefasst werden muss. Der Beweis für das Letztere ist das Fehlen nachweisbarer Tuberculose anderer Organe und das Nichtauftreten von Allgemeininfection in anderen Körpertheilen nach Entfernung des zuerst erkrankten Gewebes. Die intacte, gesunde Conjunctiva wird von Tuberkelbacillen nicht afficirt, während die Ueberimpfung auf die verletzte Bindehaut leicht gelingt. Die directe Inoculation erscheint auch wahrscheinlicher, als die Annahme einer secundären Infection, durch den Blutstrom und lässt die Fälle von Heilung tuberculöser Geschwüre der Bindehaut durch sorgfältige Cauterisation mit Argentum, wie sie Verf. mehrfach sah, begreiflich erscheinen. Hat der Tuberkel einen solchen Sitz, dass es möglich ist, ihn ohne wesentliche Verletzung des Sehorgans vollständig zu entfernen, so ist es ohne Frage nicht nur wünschenswerth, sondern geboten, ihn zu exstirpiren; ist die Function des Organs bereits

verloren, so soll man dasselbe thun. Allerdings kann man dabei gelegentlich zu viel thun, insofern Spontanheilungen ebenfalls schon beobachtet sind. Was die Diagnose der Tuberculose der Bindehaut anlangt, so ist sie mikroskopisch und bacteriologisch mit Sicherheit zu stellen. Klinisch könnte höchstens Verwechslung mit Trachom und Epitheliom vorkommen. Vor Verwechslung mit ersterer schützt jedoch der geschwürige Zerfall der einzelnen tuberculösen Knötchen und die Vergrösserung der präauricularen und submaxillaren Drüsen, die constant bei Augentuberlose vorhanden zu sein scheint, und vor der Verwechslung mit Epitheliom das meist jugendliche Alter der von Augentuberculose Betroffenen.

---

8) **Ueber die Aetiologie der Conjunctivitis phlyctaenulosa (scrophulosa) der Kinder. Erfolge operativer Behandlung der Keratitis superficialis,** von Dr. V. Fukala, Augenarzt in Pilsen-Karlsbad.

Verf. ist der Ansicht, dass nur ein kleiner Theil der zahlreichen, als Conj. scrophulosa bezeichneten Augenentzündungen wirklich auf scrophulöser Basis beruht. Von echter Skrophulose kann man nur sprechen, wenn auf sehr leichte Reize, die unter gewöhnlichen Verhältnissen keine Drüsenschwellungen hervorrufen, solche Schwellungen entstehen und ferner, wenn trotz des Aufhörens des primären Reizes die Drüsenschwellung nicht zurückgeht. Bei den meisten Fällen von Conj. phlyct. aber ist der Reiz nicht so gering, dass Drüsenschwellungen nicht zu erwarten wären, und es ist die Schwellung eine rein secundäre, die sich mit der Heilung des Augenleidens und der begleitenden eczematösen Erscheinungen wieder zurückbildet. Ein Theil der Fälle ist sicher durch Skrophulose bedingt (nach des Verf.'s Erfahrungen ca. 5 %), in den übrigen Fällen aber sind andere ätiologische Momente vorhanden. In erster Linie ist hier zu nennen Abstammung von Eltern, die an irgend einem örtlichen oder dyskrasischen Leiden laboriren (Tuberculose, Syphilis, Krebs, organische Herzleiden, Nierenerkrankung, ausgedehnte Haut- und andere Krankheiten, durch die die allgemeine Ernährung leidet). In zweiter Linie sind ungünstige hygienische Verhältnisse zu beschuldigen, was Wohnung und Nahrung anlangt. Ferner ist acutes und chronisches Eczem besonders des Gesichts und des behaarten Kopfes, aber auch des Rumpfes und der Extremitäten eine nicht seltene Entstehungsursache für Conj. phlyctaen. Sehr häufig tritt die sogenannte scrophulöse Augenentzündung auch auf nach den acuten Exanthemen und zwar in Folge des genetischen Zusammenhangs zwischen Haut, Bindehaut und Hornhaut. Aus diesem Zusammenhange erklärt sich wohl auch das vorzugsweise Befallenwerden der Kinder, deren Haut sich ja schon makroskopisch bedeutend von der der Erwachsenen unterscheidet und offenbar weniger widerstandsfähig ist. Endlich ist Lidrandentzündung eine der allerhäufigsten Ursachen des Auftretens der Conj. phlyct. Wenn man die kleinen Patienten genau untersucht, so findet man bei der grösseren Hälfte derselben Geschwüre am Lidrand. In manchen der Fälle mag die Blepharitis ja secundär und durch das fortwährende Benetztwerden mit Thränen entstanden sein, in den allermeisten Fällen jedoch ist sie primär und die eigentliche Ursache der Hartnäckigkeit des Leidens. Bei Kindern bildet sich in Folge dieser Blepharitis ulcerosa die typische Conj. scrophulosa aus, während bei Erwachsenen sich eine Form der Conj. catarrh. entwickelt, die sich durch grössere Schmerzhaftigkeit, Lichtscheu, Hartnäckigkeit gegen die Behandlung, Thränen und besonders durch geringe Schleimbildung auszeichnet. Dass die Blepharitis bei gleichzeitig bestehender Conj. phlyct. oder catarrh. das primäre Leiden ist, beweisen die therapeutischen Resultate, welche Verf. bei

diesen Entzündungen der Bindehaut hatte, wenn er in leichteren Fällen die Ulcera des Lidrandes durch Touchiren mit dem Lapis mitigatus zur Heilung brachte und in ganz schweren Fällen sich dazu entschloss, den geschwürigen Lidrand zu exstirpiren. (?) — Was den anatomischen Sitz der in Rede stehenden Blepharitis anlangt, so glaubte man bis jetzt, dass der gemeinschaftliche Krankheitsherd in der um die Cilienbälge gruppirten Talgdrüsen (Zeis) sich befinde. Durch die mikroskopische Untersuchung der excidirten Lidrandstücke überzeugte sich F. jedoch davon, dass es sich bei dieser Blepharitis um einen Entzündungsprocess handelt, welcher ausserhalb der Haarbälge in den Papillen der Cutis beginnt und erst secundär in die oberflächlichen Partien der Bälge eindringt, während die tiefer gelegenen Theile derselben intact erscheinen. — Betreffs der unter den Folgekrankheiten der Bleph. ulcerosa so häufigen Keratitis superficialis, kann sich Verf. nicht der Ansicht Galezowski's anschliessen, dass eine krankhafte qualitative Veränderung der Thränen die Hornhautentzündung verursache, insofern jene alkalische Reaction annähmen und sich mit dem Fett der Meibom'schen Drüsen zu einer Art Seife verbänden, welche die Oberfläche der Hornhaut des schützenden Fettes beraube. Galezowski hat diese alkalische Reaction nicht bewiesen und zur Bildung einer Seife ist eine Temperatur von 100° nothwendig. Die Keratitis superficialis ist in hartnäckigen Fällen mit allen antiscrophulösen Massnahmen nicht zu beseitigen, wenn man nicht die gleichzeitig bestehende Blepharitis heilt.

---

9) **Zur Vergleichung der Accommodationsleistung beider Augen**, von Dr. Richard Greef, Assistenzarzt an der Universitätsaugenklinik zu Berlin.

Nachdem Fick und Hess bei Untersuchungen über die Möglichkeit unsymmetrischer Accommodation der beiden Augen zu direct entgegengesetzten Resultaten gekommen sind, hat sich Verf. die Aufgabe gestellt, nach einer anderen und höchst einfachen Methode diese wichtige und jetzt viel discutirte Frage noch einmal zu untersuchen und zwar nicht mit Hülfe des Steroskops, sondern lediglich durch Einschaltung eines undurchsichtigen Gegenstandes, z. B. eines Lineals zwischen die zu untersuchenden Augen und die Sehproben, dergestalt, dass an bestimmten Stellen der Sehproben nur das eine, an bestimmten anderen Stellen nur das andere Auge die Schrift sehen kann. Ausserdem richtete Verf. den Versuch der Einfachheit halber so ein, d. h. er berechnete die Entfernung von Augen, Lineal und Sehprobe zu einander so, dass die beiden nur monocular sichtbaren Bezirke dicht aneinander grenzten. — Durch genaue Versuche mit intelligenten Isometropen und Anisometropen konnte Verf. nun feststellen, dass höchstens eine Differenz von 0,5—0,75 D von dem einen Auge überwunden werden konnte, wenn das Lesen fliessend bleiben sollte. Da jedoch nun der dioptrische Fehler, der noch vertragen wird, ohne dass die Zerstreuungskreise zum deutlichen Sehen zu gross werden, ebenfalls ca. 0,5 D beträgt, so bleibt für die supponirte ungleiche Accommodation des einen Auges nur 0,0 bis 0,25 D übrig. Verf. kommt deshalb zu dem Schluss, dass die Möglichkeit ungleicher Accommodation der beiden Augen geleugnet werden muss. Die klinische Beobachtung Fick's, dass Leute mit z. B. bedeutender Anisometropie noch normales Binocularsehen hätten und zwar bis zu solcher Vollkommenheit, dass sie den Hering'schen Fallversuch beständen, beweist nichts dagegen, da zum binocularen Sehact keine scharfe Einstellung beider Augen gehört. Denn der Fallversuch gelingt bei Anisometropen ebensogut, wenn der Fixirpunkt jenseits des Fernpunkts eines Auges aufgestellt wird, wo ein Ausgleich durch ungleiche Accommodation unmöglich gemacht ist. Die andere klinische Beobach-

tung Fick's, dass Anisometropen die volle Correction beider Augen meist nicht vertrügen, ist nach G.'s Ansicht nur auf das ungewohnte Gefühl zu beziehen, plötzlich zwei scharfe Netzhautbilder zu bekommen. Verordnet man, wie dies G. thut, wenigstens jugendlichen Anisometropen und solchen, bei denen dadurch keine Doppelbilder entstehen, die volle Correction beider Augen, so klagen sie zwar anfangs mitunter über Beschwerden, wenn man ihnen aber sagt, das müsse in der ersten Zeit so sein, so gewöhnen sie sich bald ganz gut daran, und wenn sie dann zufällig einmal später die früheren, nicht voll die Ungleichheit corrigirenden Gläser gebrauchen, haben sie dasselbe Unbehagen, wie sie es damals nach der Verschreibung der vollen Correction vorübergehend hatten.

Es folgen **Referate.** Dr. Ancke.

Bd. XXIV. Heft 1.

1) **Die Grundelemente der Starbildung in der senilen Linse,** von Prof. Dr. Hugo Magnus in Breslau.

Verf. hat sich die Aufgabe gestellt, den frühesten Anfängen der Starbildung nachzugehen, die wegen ihrer ungemeinen Zartheit dem Untersucher so gut wie ganz entgehen, wenn er die gewöhnlichen Untersuchungsmethoden benutzt und sich nicht des Planspiegels mit dahinter befindlicher Lupe bedient. — Die Grundelemente des Alterstares sind Tropfen und Schlauch. Aus einem System von tropfen- und schlauchförmigen Gebilden baut sich die senile Cataract auf, aber auch andere Starformen gehen von jenem Gebilde aus. Die Tropfen, welche in Form grösserer oder kleinerer völlig runder oder eiförmiger Kugeln oder als eigenthümliche birnförmige Gebilde mit rundlichem dicken Kopf und schmälerem Hals oder als kleine spindelförmige Gebilde oder als feinste Kügelchen (Linsenstaub) beobachtet werden, und die Schläuche, welche als grosse schlauch- oder spindelförmige Gebilde erscheinen, können nun im gegebenen Fall neben einander auftreten oder eine der Erscheinungsformen überwiegt. Alle erscheinenden Formen aber haben das Eine gemeinsam, dass die betreffenden Gebilde im Beginn klar und durchsichtig sind und erst nach kürzerem oder längerem Bestand ihre Transparenz einbüssen, um sich in eigentliche Linsentrübungen zu verwandeln. (Die birnförmigen Gebilde beginnen sich am frühesten zu trüben, während die kleinen Spindeln am längsten ihre Transparenz bewahren). Die beschriebenen Gebilde finden sich übrigens auch in juvenilen Linsen; dass sie jedoch trotzdem bei älteren Leuten als die Grundelemente der Starbildung angesehen werden müssen, beweist die Thatsache, dass man die allmälige Entstehung der Linsentrübung aus ihnen heraus direct beobachten kann. Der Linsentropfen der juvenilen Linse hat nicht die Tendenz, sich in eine Trübung umzuwandeln, denn sonst müsste der juvenile Star viel häufiger sein, er hat also eine andere prognostische und diagnostische Bedeutung als der Linsentropfen bei Leuten jenseits des 40. oder 45. Lebensjahres, wo er immer als Anfangsstadium eines progressiven Processes anzusehen ist. Die Anfänge der Starbildung werden nun immer nur an drei Gegenden der Linse gefunden und zwar 1. längs des Linsenäquators (82,69 % der vom Verf. untersuchten Fälle); 2. an den Polen der Linse (9,61 %) und 3. längs des Kernäquators (7,69 %). — 1. Typus: Dieser Typus, dadurch charakterisirt, dass Tropfen und Schläuche auf einer dicht vor oder dicht hinter dem Aequator mit diesem concentrisch verlaufenden Zone auftreten, ist so häufig, dass er schlechthin als Hauptbildungstypus des Altersstares hingestellt werden muss (vordere und hintere Trübungszone des Verf.'s). Die hintere Trübungszone und

bei dieser wiederum die untere Hälfte wurde am frühesten und am häufigsten betroffen. Sehr häufig findet man bei der vorderen und hinteren Trübungszone die Tropfen in birnförmiger Gestalt, in der sie an anderen Orten der Linse nicht vorkommen. Die Grundelemente der senilen Cataract zeigen sich übrigens immer in den oberflächlichsten Corticalschichten. — 2. Typus: Die Grundelemente der senilen Starbildung treten an einem der Linsenpole, und zwar meist dem hinteren Pol zuerst auf. Die Trübungen am hinteren Pol sind also nicht immer als chorioidealer Star aufzufassen, sondern sie können unter Umständen auch als typische Aeusserung des senilen cataraktösen Processes angesehen werden. Man findet öfters gleichzeitig die Grundelemente der Starbildung an den Trübungszonen und an den Polen. Da nun in mehreren dieser Fälle die Elemente an den Polen schon Trübung zeigen, wenn die Elemente an den Trübungszonen noch hell erscheinen, so muss angenommen werden, dass der senile Starbildungsprocess auch an den Polen seinen Anfang nehmen kann. Dass die Veränderungen an den Polen, speciell am hinteren Pol, eine charakteristische Rolle spielen bei der Altersstarbildung (ohne Zuthat chorioidealer Veränderungen), beweisen auch die Fälle, bei denen schon längere Zeit vorgeschrittene Trübung an den Trübungszonen bestand und bei denen nun auch die Pole unter Auftreten von Kugeln und Spindeln theilnehmen, ohne dass die zwischenliegende Linsensubstanz sich im geringsten verändert. Sehr gern ordnen sich die Grundelemente an den Polen zu Strahlen an, die radiärwärts sich nach der Peripherie zu erstrecken und schliesslich die Vereinigung mit den Trübungen am Aequator erreichen. — 3. Typus: Das erste Auftreten der Grundelemente der senilen Starbildung findet um den Kernäquator statt. Die Grundelemente erscheinen hier als kleine, spindelförmige Gebilde. Sie sind oft paarweise angeordnet, dergestalt, dass die einzelnen Paare Dachreiter auf der Linsenkernwand bilden. Das klinische Bild ähnelt sehr dem des Schichtstares und ist es wahrscheinlich, dass jene Gebilde, die ja ebenfalls bei Schichtstar vorkommen und bei anatomischer Untersuchung von Schichtstaren als Lücken erkannt wurden, auch bei senilem Star nur der optische Ausdruck für Spalträume sind. — Die Umwandlung nun aller dieser Grundelemente in wirkliche Linsentrübungen lässt sich mit dem Lupenspiegel meist ganz genau beobachten. Zunächst nehmen die Tropfen und Schläuche eine zarte, grauliche Färbung an und diese Färbung entsteht durch Entwickelung zahlreicher feinster Körnchen in der Wand der Tropfen und Schläuche. Es trübt sich also keineswegs der Inhalt jener Gebilde, sondern die Wand. In einzelnen Fällen scheint sich mitunter auch die Linsensubstanz, welche zwischen jenen Grundelementen liegt, zu trüben. Während nun an den Kugeln und kleinen Tropfen im Verlauf der Zeit nur Trübung wahrgenommen wird, nicht aber Grössenzunahme, bemerkt man im Gegentheil dazu, dass sich die birnförmigen Elemente und die grossen Schläuche derart in ganz charakteristischer Weise vergrössern, dass das centrale, polwärts gerichtete Ende sich allmälig gegen den Pol zu verschiebt. — Was die pathologisch-anatomische Natur der Tropfen und Schläuche anlangt, so sind die Untersuchungen darüber noch nicht als abgeschlossen anzusehen. Am wahrscheinlichsten ist es, dass jene Grundelemente Lücken darstellen, Theile jenes Systems von Lücken und Spalten, welches von einer Reihe von Forschern für das erste Glied der Entwickelung des senilen Stares gehalten wird. — Der Umstand, dass der Star unter drei verschiedenen Entwickelungstypen von drei verschiedenen Orten aus seinen Anfang nehmen kann, spricht dagegen, dass eine einzige mechanische Ursache ihn hervorruft, wie Becker und Schön annehmen. Es spricht vielmehr das Auftreten der ersten Störungen an Stellen, welche für die Ernährung

der Linse so wichtig sind dafür, dass die senile Catarakt im Wesentlichen das Product einer Störung der normalen Ernährungsvorgänge des Krystallkörpers ist. Die Menge der in der Linse vorhandenen Flüssigkeit ist abhängig von einer Reihe Factoren, die theils innerhalb, theils ausserhalb des Linsensystems liegen. Innerhalb des Linsensystems ist es besonders der Druck, den die Zonula auf die Linse ausübt, ferner sind es die Elasticitätsverhältnisse der Linse selbst, die den Gehalt der Linse an Flüssigkeit beeinflussen. Die Zonula drückt bei jedem Accommodationsnachlass die Flüssigkeit aus der Linse heraus und jede Anspannung der Accommodation erlaubt wiederum erneutes Einströmen von Flüssigkeit. Nur bei gehörigem Wechsel zwischen Ruhe und Anspannung des Accommodationsapparates kann der Saftstrom regelmässig circuliren. Alle Factoren deshalb, die die Accommodation zu viel in Ruhe (My. excess.), oder zu viel in Thätigkeit (Hyp.) setzen, können hindernd auf die Circulation der Ernährungsflüssigkeit wirken. Nebenbei ist auch die Elasticität der Linsenfasern für die Circulation von Wichtigkeit. Das Härterwerden der Fasern erschwert den Zutritt des Lymphstroms und setzt den Gehalt der Linse an Flüssigkeit herab. Da diese Abnahme der Elasticität sich besonders gegen die Mitte der Linse hin fühlbar macht, so wird in der Gegend des Kernes auch der Flüssigkeitsgehalt ein geringerer sein. — Was die Factoren anlangt, die ausserhalb des Linsensystems liegend die Ernährung des Krystallkörpers beeinflussen, so wären besonders alle die Momente zu berücksichtigen, welche es mit sich bringen (wie die atheromatösen Erkrankungen), dass die Flüssigkeit, welche die Linse umspült, unter zu geringem Drucke steht und deshalb bei ihrem Eindringen in die Linse den in dieser herrschenden Druck nicht gut überwinden kann. Alle die genannten Factoren nun, die die Circulation in der Linse erschweren, schaffen eine Lymphstauung längs der Eintrittspforten der Ernährungsflüssigkeit. Diese gestaute Flüssigkeit drängt die Linsenelemente auseinander und schafft jene Lücken, welche als Grundelemente der Starbildung angesehen werden müssen. Die Lymphstauung allein mit zugehöriger Lückenbildung genügt nun aber noch nicht zur Starbildung. Es gehören dazu noch anderweitige Factoren, wie das Ausbleiben der Trübung der Grundelemente bei jungen Leuten beweist. Vielleicht sind gewisse chemische Veränderungen der Linsenfasern zu beschuldigen, welche durch die Senescenz bedingt sind. Ausserdem sind die Lymphstauungserscheinungen in der Linse bei alten Leuten viel intensiver und weniger rückbildungsfähig als bei jungen Leuten, insofern der sklerotisch gewordene Kern aus der Circulation in der Linse ausgeschaltet worden ist, insofern als die Accommodationsfähigkeit der Linse beschränkt ist und endlich insofern die Druckverhältnisse der intercellularen Flüssigkeit andere geworden sind. — Die ganze gegebene Erklärung passt nun, scheinbar wenigstens, nicht für die Fälle, wo der Beginn der Starbildung am Kernäquator statthat. Wenn man aber überlegt, dass in diesen Fällen schon vor Eintritt der Lymphstauung sich Lücken gebildet haben durch die Trennung des hartwerdenden Kerns von der weichen Rinde, so wird man begreifen, dass, falls die Stauung stärker wird, sich jetzt die Lymphe in diesen Lücken ansammeln kann und sich nicht an den gewöhnlichen Eintrittsstellen zu stauen braucht. —

---

2) **Ueber den normalen und pathologischen Zustand der Zonula Zinnii**, von Dr. R. v. Garnier in Odessa.

---

3) **Ein Apparat zur Prüfung der Sehschärfe**, von Dr. A. Carl in Frankfurt am Main.

Um das Geschäft der Sehprüfung möglichst zu erleichtern und gleichzeitig die Genauigkeit des Ergebnisses zu steigern, hat Verf. einen Apparat construirt, bei welchem die einzelnen Buchstabengrössen, abgesehen von den beiden ersten (entsprechend S = 0,1 und 0,2), von denen nur je ein Buchstabe vorhanden ist, durch je 10 Buchstaben vertreten sind. Als Intervall wurde 0,1 gewählt, das macht 10 verschiedene Buchstabengrössen, entsprechend der S von 0,1 bis 1,0. Durch eine einfache Combination von drei Scheiben (deren eine, fixe, 2 senkrecht stehende sectorenförmige Ausschnitte, in welchen der zu lesende Buchstabe bald oben, bald unten erscheint, trägt; und deren zweite, bewegliche, die beiden in nur einem Exemplar vorhandenen Buchstabengrössen und ausserdem kreisförmige Ausschnitte aufweist, hinter denen die auf der dritten, ebenfalls beweglichen Scheibe in concentrischen Kreisen angeordneten übrigen 8 Buchstabengrössen nach einander erscheinen können) und unter Zuhilfenahme eines sinnreich construirten elektro-magnetischen Apparates ist es dem am Ort des Brillenkastens neben dem Patienten stehenden Arzt möglich, beliebige einzelne Buchstaben auf der Sehprobenscheibe erscheinen zu lassen. Es wird durch den Apparat die Sehprüfung vereinfacht und die Diagnose etwaiger Aggravation erleichtert.

---

4) **Insufficiens der schrägen Augenmuskeln**, von Dr. C. G. Savage, Professor der Augenheilkunde an der medicinischen Facultät der Vanderbilt-Universität in Nashville, Tennessee.

Auch dem geübten Augenarzt, der in der Ausgleichung von Brechungsfehlern und der Diagnose und Behandlung der verschiedenen Arten von Heterophorie ausreichende Uebung besitzt, kommen Klagen über Augenbeschwerden vor, bei denen er nichts ausrichten kann. In solchen Fällen fand Verf. mitunter eine Gleichgewichtsstörung der schrägen Augenmuskeln. Die Diagnose einer solchen Störung lässt sich leicht stellen unter Benutzung eines Doppelprismas, welches man vor das eine Auge des Patienten stellt, während derselbe eine horizontale Linie in 18 Zoll Entfernung betrachtet. Patient sieht nun, wenn keinerlei Heterophorie vorhanden ist, drei genau unter einander stehende, gleichweit von einander entfernte, parallele, horizontale Linien und zwar entspricht die mittlere Linie dem Bild, welches das freie Auge erhält. Besteht nun Heterophorie, so steht die mittlere Linie entweder seitlich nach rechts oder links verschoben (Exo- und Esophorie), oder sie rückt mehr nach oben resp. unten (Hyperphorie des einen oder des anderen Auges) oder aber die mittlere Linie steht schief gegen die beiden anderen. In diesem letzten Fall nun muss einer der Obliqui insufficient sein, da es die Aufgabe der beiden Obliqui ist, die beiden gleichen Hornhautmeridiane immer parallel zu erhalten, so entsteht sehr lästiges Doppelsehen, wenn ein Obliquus absolut zu schwach ist. Ist er relativ zu schwach, d. h. besteht Heterophorie in diesem Sinne, so kann zwar das Einfachsehen erzwungen werden, aber nur unter subjectiven Beschwerden, die verschiedene nervöse Erscheinungen im Gefolge haben, zu deren Verhütung oder Heilung Verf. augenblicklich noch keinen Weg sieht.

---

5) **Knochenbildung der Chorioidea**, von T. Hilliard Wood, M. D. in Nashville, Tenn.

Die 2 mm dicke Knochenschale, welche sich in einem wegen Reizerscheinungen enucleirten atrophischen Bulbusstumpf vorfand, entsprach in ihrer Lage genau der Chorio-capillaris.

---

6) **Ein Fall von Irisprolaps am dritten Tag nach einer Cataractextraction ohne Iridectomie, Prolaps reponirt, Heilung;** von Herbert Harlan, A. M., M. D. in Baltimore.

---

7) **Wie sollen wir denn das Trachom behandeln?** von Dr. E. Jäsche in Dorpat.

Verf. giebt zunächst eine kritische Uebersicht der verschiedenen in der letzten Zeit vorgeschlagenen Methoden zur Heilung des Trachoms. J., der sehr schwere Trachomfälle häufig zu behandeln hat, erreichte am meisten mit der Methode, die er hier ausführlich schildert, mit der Ausdrückung der Follikel. Das Ausdrücken wird vorgenommen mit Hülfe einer Himly'schen Fensterzange (für Kinder hat Verf. ein schmäleres Instrument sich machen lassen), mit welcher man die Bindehaut fasst, dergestalt, dass die eine Branche in die Uebergangsfalte zu liegen kommt, die andere aber an den Lidrand. Sodann schliesst man das Instrument ziemlich kräftig und zieht es über die Bindehaut hin und drückt dabei nicht nur die Follikel aus, sondern zerquetscht auch gründlich den hyperämischen Papillarkörper und die neugebildeten Gefässe. Der Zug muss mehrmals wiederholt werden. Der Schmerz dabei ist allerdings sehr lebhaft, so dass selbst starke Cocaïnlösung nichts hilft. Dafür ist die Sache mit einem Mal und rasch abgemacht. Bei schwächlichen Personen tritt oft Ohnmacht ein, weshalb man bei ihnen und bei Kindern in Narcose operiren muss. Besonders üppige Wulstungen und Wucherungen müssen ausserdem noch mit der Scheere abgetragen werden. Die besten Resultate hat man begreiflicherweise meist bei frischen Fällen. Aber auch im dritten Stadium des Trachoms sieht man noch gute Erfolge. Unter der glatten atrophischen Schleimhaut liegen oft starke Hervorragungen, aus deren Tiefe beim Ausdrücken sich halbzerfallene, fettig degenerirte Follikel entleeren, die man in solcher Grösse nicht erwartet hätte. Nach der Operation wird die Kälte in Form kalter Umschläge oder kleiner Eisbeutel angewendet. Vom zweiten Tage an wird schon Arg. nitr. 2% eingeträufelt. Frische Fälle kommen auf diese Weise rasch zur Heilung und selbst sehr schlimm aussehende wurden nach der beschriebenen Methode in 5 bis 6 Wochen geheilt. Verf. theilt zur Illustrirung des Gesagten zwei genau beobachtete und beschriebene Fälle mit, die noch ausserdem dadurch interessant sind, dass in beiden der krankhafte Process auf ein Auge beschränkt blieb. (Der eine Fall bestand schon seit 15 Jahren, der andre seit Monaten).

---

8) **Ein bemerkenswerther Fall von pseudo-trachomatöser Augenentzündung,** von Dr. Richard Greeff, Assistenzarzt an der Universitätsaugenklinik zu Berlin.

Verf. beobachtete bei einem 14jährigen Berliner Knaben einen Fall von einseitiger Bindehautentzündung, der das typische Bild einer acuten Granulosa darbot. Die anatomische Untersuchung eines ausgeschnittenen Stücks der Bindehaut ergab, dass die Follikel deutlich durch eine bindegewebige Grenzmembran von der Umgebung geschieden waren. Als nach milder Behandlung das klinische Bild der Krankheit sich nicht änderte, versuchte man die Granulationen manuell auszudrücken. Patient sträubte sich aber heftig dagegen, so dass nichts zu machen war, und blieb aus der Ordination aus. Als Patient sich nach einigen Monaten wieder vorstellte, war das Auge mit der vermeintlichen Granulosa, deren Diagnose allerdings gleich am Anfang nur mit Reserve gestellt worden war (Granulosa ist in Berlin nicht endemisch und das zweite Auge war frei geblieben!), vollkommen und ohne Hinterlassung von Narben geheilt. Der

Knabe wies jetzt beiderseits vollkommen normale Bindehaut auf. — Verf. glaubt, dass der vorliegende Fall angethan ist, die Ansicht von Schmidt-Rimpler (u. A.) zu stützen, welcher annimmt, dass Conj. follicularis und Conj. granulosa zwei vollständig verschiedene Processe seien. Denn wenn diejenigen Recht hätten, welche annehmen, dass die Granulosa nur eine heftige und stark ausgeprägte Form der Follicularis darstelle, so musste doch in dem vorliegenden Fall Granulosa bestanden haben, da man ein ausgeprägtes klinisches Bild der Körnerkrankheit sich nicht vorstellen kann. Thatsächlich aber lag Granulosa nicht vor, wie die rasche Heilung ohne Narbenbildung beweist.

Es folgen **Referate.** Dr. Ancke.

Heft 2.

1) **Ueber Embolie der Arteria centralis retinae,** von Dr. Anton Elschnig, Ass. an der Universitätsaugenklinik in Graz.

Verf. beschreibt in seiner fleissigen und umfangreichen Arbeit zwei von ihm beobachtete Fälle von Embolie der Art. centr. retinae. Der eine der beiden Fälle kam zur Autopsie und konnte von E. einer sehr eingehenden anatomischen Untersuchung unterworfen werden. Mit Berücksichtigung der Resultate dieser Untersuchung und unter kritischer Würdigung der wenigen bisher veröffentlichten, wirklich brauchbaren Obductionsbefunde gleicher Art (von den 8 publicirten Fällen sind nur 4 zu verwerthen) bespricht E. die verschiedenen bei und nach der Embolie der Centralarterie auftretenden Erscheinungen. Betreffs der Folgerungen, die Verf. aus diesen Betrachtungen zieht, muss bei der Fülle des Stoffs und der grossen Zahl der hier discutirten Fragen auf das Original verwiesen werden.

---

2) **Ophthalmia nodosa, durch eingedruugene Raupenhaare verursacht,** von Dr. E. Krüger in Bonn.

Verf. sah in zwei Fällen eine eigenthümliche Form von Iridocyclitis mit pericornealer Injection, Lichtscheu, Druckempfindlichkeit des Ciliarkörpers, Synechienbildung und Exsudatbildung im Kammerfalz, die sich besonders auszeichnete durch das multiple Auftreten kleiner Knötchen in Conjunctiva, Sklera und Iris. Die Entstehung dieser Knötchen war in beiden Fällen bedingt durch das Eindringen von Raupenhaaren, welche in den Knötchen mikroskopisch nachgewiesen werden konnten und in dem einen Fall sicher, in dem andern wahrscheinlich der Raupe des Brombeerspinners (Gastropacha rubi) angehörten. Der Verlauf der Krankheit war in beiden Fällen durch zahlreiche Recidive ausgezeichnet. Am meisten leisteten bei der Behandlung Blutentziehungen mittelst Heurteloup oder Blutegel. Doch trat die definitive Heilung in Folge der häufigen Rückfälle bei beiden Patienten erst nach 7 resp. 9 Monaten ein. — Verf. theilt noch die anderen bisher publicirten Fälle von ähnlichen durch Raupenhaare bedingten Augenentzündungen kurz mit und kommt auf Grund der Betrachtung der eignen und der fremden Fälle zu dem Schluss, dass die Diagnose des Leidens, wenn sich die Knötchen in der Conjunctiva befinden, leicht sei, da keine andere Krankheit einen solchen Befund darbietet, dass aber, wenn die Knötchen nur auf der Iris erscheinen, man bei mangelhafter Anamnese das betreffende Stück Iris zum Zweck der Diagnose excidiren und untersuchen müsse. Die Prognose des Leidens sei nicht unbedenklich; die Krankheit fordert wegen der häufigen Recidive fortwährende ärztliche Ueberwachung. Genügen die Antiphlogistika, speciell die Blutentziehungen nicht zur Erreichung des Stillstandes

oder Rückganges der Entzündung, so muss eventuell die Iridektomie gemacht werden, die in den früher publicirten Fällen von Weiss und Pagenstecher dauernde Heilung gebracht hat.

---

3) **Ein Fall von intracranieller Neubildung, localisirt durch oculare Symptome. Lage des Tumors durch die Section bestätigt,** von Charles A. Oliver, M. D. in Philadelphia.

Bei einem Mann, welcher beiderseits $S = {}^{5}/_{40}$ aufwies, ferner leichte centrale Dyschromatopsie, rechtsseitige laterale Hemianopsie (besonders ausgeprägt auf dem linken Auge), schwache negative Skotome in verschiedenen Gesichtsfeldbezirken, besonders links, beiderseits hemianopische Pupillarreaction, Ungleichheit der Pupillarreaction, charakteristische Veränderungen des Augenhintergrundes, wie bei My. excess., ausserdem aber Verbreiterung und Schlängelung der Netzhautgefässe und endlich eine breite oberflächliche Blutung über dem unteren äusseren Quadranten der rechten Papille, bei welchem aber die Accommodation, die Pupillengrösse und die Beweglichkeit der äusseren Augenmuskeln normal gefunden wurde, stellte Verf. die Diagnose einer groben linksseitigen, intracraniellen Läsion, welche so gelegen ist, dass sie den grössten Druck auf den linken Tractus opticus zwischen Corp. quadrigem. und Chiasma verursacht und ein wenig die anstossenden gekreuzten Fasern der rechten Seite reizt und drückt. Die Section bestätigte diese Diagnose, insofern ein Gliom mit beginnender sarcomatöser Entartung gefunden wurde, welches den äusseren Theil des linken Thalamus opticus und das Corp. striatum beinahe bis zum vorderen Drittel einnahm. Der linke Tractus opticus bis zum Chiasma war merklich zusammengedrückt. Der Tractus opticus selbst, das Chiasma und die Nervi optici waren von der Neubildung nicht ergriffen.

---

4) **Ueber die Ursache der Verbesserung der Sehschärfe bei höchstgradig myopisch gewesenen Aphaken. Beitrag zur Ursache der höchstgradigen Myopie,** von Dr. V. Fukala, Augenarzt in Pilsen-Karlsbad.

Fukala, welcher bekanntlich bei My. excess. die Linse entfernt, fand, dass die Sehschärfe nach der Operation um das 4- bis 8fache besser würde. Der Grund dafür liegt nach seiner Ansicht darin, dass bei My. excess., wenn die neutralisirende starke Brille getragen wird der zweite Knotenpunkt der Netzhaut näher gerückt wird, wodurch dem Kurzsichtigen die Gegenstände klein und weit entfernt erscheinen, während bei der Aphakie der zweite Knotenpunkt wieder weiter von der Netzhaut abrückt, wodurch die Gegenstände vergrössert und in der natürlichen Entfernung erscheinen. Die Eigenschaft starker Concavgläser, die Gegenstände scheinbar in die Ferne zu rücken, ist auch die Ursache dafür, dass hochgradige Myopen die volle Correctur nicht vertragen. Die Wahrnehmung, dass die scheinbare Entfernung der Objecte mit der wirklichen nicht übereinstimmt, erzeugt ein unsicheres Gefühl und Schwindel. — Interessant ist ferner die Beobachtung Fukala's, dass die myopischen Augen, die von ihm aphakisch gemacht wurden, in Folge der Entfernung der Linse durchschnittlich 15,5 D. an Brechkraft verloren (die einzelnen Angaben schwanken zwischen 12,75 und 17,0 D.). Da nun für gewöhnlich der optische Werth der Linse, wie man gelegentlich ihres Verlustes durch Verletzung oder Operation bei jungen und alten Leuten feststellen kann, nur 2,5 bis 10,0 D. beträgt, (?) so ist Verf. der Ansicht, dass bei My. excess. ausser der Axenverlängerung auch noch ein erhöhter Brechwerth der Linse (im Durchschnitt um die Hälfte mehr, als bei

Emmetropen) die bedeutende Zunahme der Refraction bedinge. Man muss die Existenz einer solchen Linsenmyopie auch deshalb annehmen, weil bei den allerhöchsten bisher gefundenen Myopiegraden, wenn dieselben lediglich durch Axenverlängerung verursacht wären, das Auge eine Länge haben müsste, wie sie sicher nicht vorkommt (42 bis 63 mm). Die Abnahme des excessiv myopischen Auges an Brechkraft um 15 D. nach Entfernung der Linse kommt übrigens dem Verfahren Fukala's sehr zu statten. Denn hätte z. B. ein Auge mit — 20,0 D. eine Linse im Werthe von 10,0 D., so würde nach Entfernung der Linse immer noch eine hochgradige Myopie vorhanden sein, während bei den gegebenen Verhältnissen immer nur schwache Mopie, Emmetropie oder auch leichte Hyperopie resultirt.

---

5) **Gesichtsfeld-Einengung bei traumatischer Neurose,** von Dr. E. Fischer in Dortmund.

Nachdem das von Oppenheim aufgestellte klinische Bild der traumatischen Neurose von andern Autoren in seiner Existenzberechtigung bestritten worden ist, theilt Verf. zwei selbst beobachtete Fälle von traumatischer Neurose mit, bei welchen die typische Gesichtsfeldeinengung bestand und bei welchen Simulation sicher ausgeschlossen werden konnte.

---

6) **Sechs Fälle von Einlegung eines „künstlichen Glaskörpers" in die Skleralhöhle,** von Dr. John Morgan in Springfield, Mass.

M. hat in 6 Fällen nach der Exenteratio bulbi die Mules'sche Operation der Einlegung eines künstlichen Glaskörpers ausgeführt. Die Oeffnung in der Sklera wurde zur leichteren Einlegung der Glaskugel durch Ausschneidung zweier dreieckiger Stücke neben der Corneo-Skleralgrenze rhombenförmig erweitert und nach der Einlegung der Kugel durch die Naht nach Möglichkeit geschlossen. Die Blutung dauerte gewöhnlich $1^1/_2$ Stunde und erst nach Stillung derselben wurde der künstliche Glaskörper eingesetzt. Einige Patienten hatten keine Schmerzen, assen und schliefen regelrecht, andre empfanden so wenig Schmerz und Unbehagen, dass es ihr Allgemeinbefinden nicht wesentlich alterirte. — Die Fälle sind leider nicht lange genug beobachtet, als dass man ein definitives Urtheil über die Beseitigung aller Gefahr für das andre Auge haben könnte.

Es folgen **Referate.** Dr. Ancke.

Heft 3.

1) **Ueber maligne Geschwülste epithelialer Natur auf dem Limbus conjunctivae,** von Dr. L. Caspar in Mülheim a. Rh.

---

2) **Das medicamentös-elektrische Augenbad in der Behandlung der Scleritis und Episcleritis,** von Dr. Joseph Noosa in Rom.

Verf. hat, wie einige mitgetheilte Fälle illustriren, mit gutem Erfolg bei der rheumatischen Form der Scleritis und Episcleritis neben Cocain und den anderen bisher gebräuchlichen Maassnahmen das salicylsaure Lithion und die Elektricität in eigenthümlicher Combination angewendet. Die catalytische Wirkung des galvanischen Stroms bei der Aufsaugung von Exsudaten und die cataphorische Wirkung des Stroms benutzte er gleichzeitig, indem er den Strom in einer Stärke von 1—3 Milliampère durch das erkrankte Auge gehen liess, wobei die eine, gewöhnliche Elektrode an den Sympathicus cervicalis angelegt wurde,

während die andre Elektrode dargestellt wurde durch ein Augenbad von einer 1—2 % Lösung salicylsauren Lithions, in welches sowohl das Auge, als auch das Ende des Leitungsdrahtes eintaucht. Die Application machte mässige Reizung und etwas Schmerz, doch beruhigten sich die Augen nach 2 Stunden wieder. Die Sitzungen wurden täglich vorgenommen und dauerten je 5 Minuten. Die auf die beschriebene Weise behandelten Patienten wurden in einer für Episcleritis sehr kurzen Zeit, d. h. in wenigen Wochen geheilt und blieben auch, obgleich sie gezwungen waren, sich neuen Erkältungen und Strapazen auszusetzen, frei von Recidiven.

---

3) **Ein Fall von primärem Sarkom der Regenbogenhaut mit Knochenbildung in der secundär betheiligten Aderhaut,** von Dr. Fred Withing.

Der mitgetheilte Fall ist, abgesehen von der bei sarkomatöser Entartung äusserst seltenen Knochenbildung in der Aderhaut besonders interessant, insofern als die Entwickelung des primären Irissarkoms aus einem einfachen Pigmentfleck nachgewiesen werden konnte, welcher 25 Jahre als ganz harmlose Anhäufung von Pigmentzellen bestanden hatte. In einer zweiten, 13 Jahre dauernden Periode hatte sich aus dem Fleck ein langsam wachsender Tumor entwickelt, der verhältnissmässig häufige Blutungen und plastische Iritis verursachte, und in einem dritten, 7 Jahre dauerden Zeitraum erschien der Tumor als Gewächs von unzweifelhaft bösartigen Charakter. Der Patient befand sich 6 Monate nach der Enucleation wohl und ohne Recidiv. Verf. giebt die zugehörige Literaturübersicht und räth auf Grund des Umstandes, dass von den 28 untersuchten melanotischen Tumoren der Iris 26 bösartig waren, derartigen Bildungen gegenüber möglichst misstrauisch zu sein und sie nur so lange zu dulden, als sie sich völlig passiv und unverändert zeigen.

---

4) **Extraction eines neuen Entozoon aus dem Glaskörper des Menschen,** von Dr. H. Kuhnt, Prof. in Jena.

Bei einem 31jährigen Mann konnte Verf. die Einwanderung und Entwickelung eines Entozoons in den Glaskörper ophthalmoskopisch studiren. Es war zunächst eine kleine Hervortreibung in der Gegend der Macula lutea entstanden. Sodann als diese Hervortreibung eine gewisse Grösse erreicht hatte, war das Entozoon in den Glaskörper eingedrungen und hatte sich hier 2,3 mm vor der Netzhaut eingekapselt. Der Wurm war von einem relativ mächtigen, ziemlich lockeren, umschliessenden Gewebe metamorphosirter Glaskörpersubstanz umgeben. Das Ganze hing durch einige Bindegewebszüge mit der Gegend der Fovea zusammen und hatte ungefähr Papillengrösse. Da das Entozoon sehr lebhafte Reizerscheinungen setzte, so wurde dasselbe durch Meridionalschnitt entfernt. Die Untersuchung ergab, dass der Wurm eine Filaria war von zur Zeit noch unbekannter Gattung. Der Patient, der nach der Operation noch Jahre lang in Beobachtung blieb, wies übrigens sonst weder in seinem Körper noch in seinen Abfallsstoffen irgend einen ähnlichen oder andern Parasiten auf. Nach der Operation verschwanden alle Reizerscheinungen und das Auge heilte bald dauernd, natürlich mit Verlust des centralen Sehens. Verf. giebt eine Uebersicht der bisher veröffentlichten Fälle von Filaria im menschlichen Auge. Was die nur ophthalmoskopisch beobachteten Fälle anlangt, so glaubt K., dass in allen die Diagnose falsch war; es habe sich immer nur um Reste der Art. hyaloidea gehandelt. Anders liege die Sache, was das Vorkommen der Filaria in der Linse anlangt. Diese seien anatomisch in mehreren Fällen

nachgewiesen, und auch Verf. sah in vivo in einer Linse ein Gebilde, das kaum etwas Anderes sein konnte, als ein Fadenwurm.

---

5) **Ueber die Aetiologie der Conjunctivitis phlyctaenulosa mit Rücksicht auf ihr Vorkommen in den Vereinigten Staaten von Nordamerika. Nachtrag zur Behandlung der Keratitis superficialis,** von Dr. V. Fukala in Pilsen.

Zur weitern Begründung seiner schon im vorigen Bande dieses Archivs aufgestellten Behauptung, dass die Conj. phlyctaen. nur in einem gewissen Procentsatz der Fälle durch Scrophulose bedingt sei, hat Verf. die Häufigkeit des Vorkommens der phlyktänulären Entzündung einerseits in Mitteleuropa, andrerseits in Amerika, wo der Wohlstand der unteren Classen und die Möglichkeit einer guten Ernährung derselben in Folge niedriger Lebensmittelpreise ein relativ sehr hoher ist, an der Hand einiger Statistiker verglichen und gefunden, dass unter jenen guten Verhältnissen im Westen der Vereinigten Staaten zwar jene Krankheit seltener ist, als bei uns, aber keineswegs ganz fehlt, dass sie vielmehr in einem immerhin noch hohen Procentsatz vorkommt, entsprechend den übrigen ätiologischen Factoren, die Verf. in seiner frühern Arbeit aufgezählt hat. Der Procentsatz der phlyktänulären Entzündungen betrug nach jenen obengenannten Statistiken bei dem europäischen Krankenmaterial 14,81 %, bei dem amerikanischen 8,78 %. — Verf. hat gegen die hartnäckige Blepharitis, welche der Grund für Phlyktänbildung ist, Abtragung des Lidrandes (?) empfohlen, er hat nun sein Operationsverfahren so modificirt, dass er den entstandenen Defect durch Lidhaut deckt.

---

6) **Ein Fall einseitiger reflectorischer Pupillenstarre,** von Oberstabsarzt Dr. Seggel in München.

Ein Herr, bei welchem sich Lues nicht nachweisen liess, bekam einige Monate nach Heilung einer linksseitigen Abducenslähmung eine Lähmung sämmtlicher Aeste des linken N. oculomotorius, die nahezu complet wurde. Diese Lähmung heilte nun bis auf eine isolirte Parese des M. obliquus inferior. Ausserdem aber blieb eine einseitige reflectorische Pupillenstarre mit Mydriasis zurück. Es ist dies der dritte bisher beobachtete Fall von einseitiger reiner reflectorischer Starre. Es bestand also nicht einseitige Reflextaubheit (Heddaeus) bei welcher die Lichtreaction doch wenigstens bei Beleuchtung des anderen Auges erfolgt wäre, sondern wirklich reflectorische Starre. Denn die sensorielle Reaction des kranken Auges fehlte sowohl bei directem, als auch bei indirectem Lichtreiz, während die accommodative Reaction sogar sehr stark ausgeprägt war. Wäre das letztere nicht der Fall gewesen, so hatte der ganze Fall natürlich als Theilerscheinung der Oculomotoriuslähmung nichts Aussergewöhnliches. — Nimmt man nun mit Schwalbe Verbindungsfasern zwischen den beiden Sphinkterkernen an, so muss man in dem vorliegenden Fall sich die Sache so vorstellen, dass einerseits die Meynert'schen Fasern zwischen Vierhügeln und Oculomotoriuskern, andrerseits aber auch die Verbindungsfasern zwischen den beiden Sphinkterkernen lädirt sind, während die Fasern zwischen dem vordersten Theil des linken Oculomotoriuskern, welche die Accommodation, und den folgenden, welche die Contraction der Sphinkteriridis vermitteln, intact geblieben sind. Denn ohne die Läsion jener von Schwalbe angenommenen Verbindungsfasern zwischen den beiden Sphinkterkernen könnte die Lichtreaction der linken Pupille nur herabgesetzt sein, dürfte nicht ganz fehlen, und es müsste die Mydriasis auf dem linken Auge nicht vorhanden sein. — Ungezwungener erklärt sich die

einseitige reflectorische Starre, wenn man mit Duval diese von Schwalbe angenommenen Fasern leugnet. Dann ist lediglich Leitungsunfähigkeit der Meynert'schen Fasern einer Seite vorhanden. Es kann dann keinerlei Lichtreiz weder von der einen noch von der anderen Hirnhälfte zum Sphinkterkern der linken Seite gelangen und die Pupille muss deshalb weit und gegen Lichteinfall unbeweglich werden.. Diese letztere Erklärung ist nach der Ansicht S.'s nicht nur einfacher, sondern auch naturgemässer.

---

7) **Zur Kenntniss der Kyanopie**, von Dr. Richard Hilbert in Sensburg.

Den vier bisher veröffentlichten und hier kurz geschilderten Fällen von Blausehen fügt Verf. einen fünften hinzu. Er betraf einen tuberculösen 57jähr. Arbeiter mit Nephritis und atypischer Retinit. albuminurica. Das Blausehen (bei Tage sah Patient alle Gegenstände hellblau, bei künstlicher Beleuchtung indigoblau) hielt 19 Tage an und schwand dann, als die Allgemeinerkrankung sich in Folge geeigneter Behandlung besserte. — Verf. glaubt auf Grund der Beobachtung seines Falles und der vier andern, dass es sich dabei lediglich um Farbenhallucinationen handle. Es lag in jedem einzelnen Fall eine besondere Erregung des Patienten vor, es handelte sich meist um erregbare Leute und es fehlte jedes Symptom, jeder Befund für eine peripherische Entstehung des Blausehens. Die Kyanopie ist nach des Verf.'s Ansicht ebenso wie jede andre Chromatopie lediglich central bedingt. Wenn sie ebenso wie die Chloropie seltener ist als Xanthopie und besonders seltener als Erythropie, so liegt das nach H.'s Ansicht daran, dass die Eindrücke von Gelb und Roth viel stärker auf das Gehirn wirken, als die von Blau und Grün und demgemäss auch öfter nach aussen reflectirt werden.

---

8) **Zur Symptomatologie der Commotio retinae**, von Dr. Friedrich Makrocki, Augenarzt in Potsdam.

Nachdem Berlin den Satz aufgestellt hatte, dass die functionellen Symptome bei der Commotio retinae in einer mässigen Herabsetzung der centralen Sehschärfe ohne improportionale Beeinträchtigung des centralen Sehens beständen, trat ihm Ostwalt entgegen, da in Hirschberg's Material eine Störung des excentrischen Sehens constant beobachtet worden, während eine Störung des centralen Sehens nicht zum Wesen der Albedo gehöre. — Verf. hat nun in der letzten Zeit 4 Fälle von Commotio retinae besonders in Bezug auf die von jenen Autoren discutirten Fragen genauer untersucht und kommt zu dem Schluss, dass keiner der beiden Autoren vollkommen Recht habe, dass die Wahrheit vielmehr in der Mitte liege. Kein Symptom ist bei Commotio retinae vollkommen constant. Es kann sogar, wie dies in zwei der mitgetheilten Fälle beobachtet wurde, die Albedo retinae fehlen. Ebenso können periphere Gesichtsfelddefecte, wenn sie auch meist vorhanden sind, vermisst werden. Die centrale Sehschärfe kann ebensowohl herabgesetzt, als normal sein. Die Albedo, die, wie gesagt, fehlen kann, selbst wenn periphere Gesichtsfelddefecte vorhanden sind, gehört also nicht unbedingt zum Bild der Commotio retinae, steht auch in keiner Beziehung zur Sehstörung. Die Sehstörung hängt vielmehr ab von Circulationsstörungen im Sehnervenkopf, die bedingt sind durch das Trauma, welches durch plötzliche Compression des Bulbus zunächst Anämie der grossen Gefässe und dann Hyperämie der Papille verursacht. Diese Circulationsstörungen führen dann auch zu molecularen Veränderungen in den feinsten Verzweigungen der Nervenfaserschicht, wodurch die Netzhauttrübung (Albedo) entsteht, die Verf. als unabhängig vom Oedem ansieht. — Constant also ist kein Symptom,

charakteristisch aber ist die Netzhauttrübung, die periphere Sehstörung und eine mässige Herabsetzung der centralen Sehschärfe. Neben der Netzhauttrübung ist das von Ostwalt beschriebene periphere subjective Skotom für das wesentlichste Symptom der Commotio retinae anzusehen.

9) **Zur Mechanik der stumpfen Bulbusverletzungen,** von Dr. Stoewer, Assistenzarzt der Universitäts-Augenklinik zu Greifswald.

10) **Ein cystenartiger Tumor der Thränendrüsen,** von Dr. Matthias L. Foster.

Es folgen **Referate.** Dr. Ancke.

II. Zehender's klinische Monatsblätter für Augenheilkunde. 1891. August.

1) **Zur Onkologie der Conjunctiva,** von Dr. K. Rumschewitsch.

R. entfernte von der Plica semilunaris eines 22jähr. Studenten ein hanfkorngrosses alveolares melanotisches Sarkom. Nach 3 Monaten trat ein Recidiv auf, welches die Grösse eines Taubeneies erreichte. — Bei einem 24jähr. gesunden Manne entwickelte sich am linken unteren Lid eine bohnengrosse Geschwulst von blassrosa Farbe, welche an einem an der Uebergangsfalte befestigten Stiele sass. Dieselbe wurde exstirpirt und ergab sich als Endotheliom.

2) **Casuistische Mittheilungen,** von M. Ranschoff.

R. berichtet über eine Frau von 55 Jahren, welche an Retinitis pigmentosa litt. Vier von ihren sieben Kindern waren von derselben Krankheit behaftet. — Ausserdem beobachtete er bei einem 4jähr. Kinde eine einseitige eitrige Iritis in Folge von Lues congenita. — Bei einer 17jähr. Dame trat kurz nach Beginn der Menstruation eine Augenaffection in Form oberflächlicher Infiltrate der Hornhaut ein, welche meist beide Augen gleichzeitig befiel und dieselbe um einige Tage überdauerte. In der Zwischenzeit waren die Augen gesund.

3) **Eine Staarextraction bei Morbus Basedowii,** von S. Logetschnikow.

Bei einer 26jähr. Bäuerin, welche an Morbus Basedowii litt und bei der sich beiderseits Cataract entwickelt hatte wurde die Extraction ausgeführt. Es trat Iritis auf mit folgender Pupillarverwachsung, sodass eine Iridotomie nothwendig war.

September.

1) **Einige Worte über Gläsercorrection bei Aphakie,** von F. Ostwald.

2) **Ueber Blasenbildung am Linsenäquator,** von H. Magnus.

Vermittelst der Lupenbeleuchtung constatirte M. längs dem Linsenäquator an iridectomirten Augen grössere blasige Gebilde und zwar liegen diese Blasen sowohl am Aequator selbst, wie in den dem Aequator benachbarten Partien, etwa bis zum Gerontoxon lentis. Dieselben präsentiren sich als grosse, kegelförmige mehr oder minder hoch über die Linsenoberfläche sich erhebende, vollkommen durchsichtige Gebilde mit glatter Oberfläche. Sie entstehen wahrscheinlich durch eine Ansammlung von Flüssigkeit unter der Kapsel.

3) **Eine Beobachtung früher Entwickelungstufen des subretinalen Cysticercus,** von M. Salzmann.

Verf. beobachtete die Entwickelung eines Falles von Cysticercus unter der Netzhaut innerhalb 10 Tagen, welcher dann extrahirt wurde.

October.

1) **Zwei Fälle von Tuberculose des Uvealtractus,** von A. Pröbsting.

Der erste Fall betraf einen 42jähr. Schuhmacher, bei dem eine Kniegelenkresection wegen weit vorgeschrittener Gelenk-Tuberculose vorgenommen worden war. Einige Zeit danach trat Tuberculose des Uvealtractus mit Perforation der Sclera auf. Der Bulbus wurde enucleirt. — Der zweite Fall war ein 9jähr. Knabe, der nach Ablauf einer Lungenentzündung der starken Drüsenschwellungen litt. Neben der Cornea des rechten Auges fand sich ein nussgrosser Tumor, die Iris war verfärbt und zeigte nach innen und oben einige circumscripte Wucherungen von röthlicher Farbe. Da sowohl letztere wie der Tumor wuchsen, wurde das Auge enucleirt. Es zeigte sich nun, dass eine tuberculöse Geschwulst von der Chorioidea und dem Ciliarkörper ausgehend die Sclera durchbrochen hatte. Einige Monate später starb der Patient.

---

2) **Ueber einen Fall von angeborenen Hornhauttrübungen mit vorderer Synechie bei Mikrophthalmus congenitus,** von A. Trattnerr.

Bei einer 31jähr. Frau waren beide Bulbi ausserordentlich klein, die Hornhäute zeigten auffallende Trübungen und flächenhafte vordere Synechien. Das Sehvermögen war beiderseits auf Fingerzählen reducirt. Verf. war der Ansicht, dass es sich hier um eine Verdickung der Hornhaut und Schwellung der Iris in Folge einer intrauterinen Keratitis handelte.

---

3) **Zur Casuistik und Lehre von den Augenmuskel-Lähmungen,** von Dr. Recken.

Bei einem 14jähr. Mädchen fand sich beiderseits eine vollständige Lähmung des Oculomotorius, soweit er die äusseren Augenmuskeln versorgte, ebenso eine solche des Abducens. Ob der Trochlearis betroffen war, liess sich nicht entscheiden. Was den Facialis anlangte, so waren alle von ihm versorgten Muskeln, vielleicht mit Ausnahme der Orbiculares, entschieden schlecht entwickelt, die von den unteren Aesten des Nerven versorgten aber auch in ihrer Wirkung sichtbar afficirt. Es handelte sich um eine Ophthalmoplegia exterior duplex nuclearis. — Ein ähnlicher Befund war bei einem 7jähr. Knaben vorhanden.

---

4) **Ueber abnorme Thränensecretion als Reflexerscheinung von Schwangerschaft,** von A. Nieden.

Es handelte sich um eine 25jähr. Primipara. Mit Beginn des dritten Schwangerschaftsmonats trat ein abnormes Thränentröpfeln beider Augen ein, welches Morgens, sobald die Augen geöffnet waren begann und den ganzen Tag über anhielt. An den Thränenabflusswegen zeigte sich keine Abnormität, nur erschienen die beiden oberen Lappen der Thränendrüse geschwollen. Cocaineinträufelung brachte Erleichterung.

---

5) **Ueber Conjunctivitis blennorrhoica neonatorum bei einem in den Eihäuten geborenen Kinde,** von A. Nieden.

Bei einem in den Eihäuten geborenen Kinde, das mit der grössten Sorgfalt daraus entfernt war, trat dennoch nach 24 Stunden Blennorrhoea neonatorum

auf, welche nach der üblichen Behandlung heilte. Es lässt sich hier annehmen, dass auch das Fruchtwasser durch Diffusion der Einhäute nicht frei von einer schädlichen Noxe geblieben war und specifisch Entzündung erregende Substanzen enthalten haben muss, die das gleiche klinische Bild, wie die Blennorrhoe, hervorzubringen im Stande waren. Horstmann.

November.

1) **Ein Beitrag zur Casuistik der Hysterie**, von Heinrich Roeder.

Bei einem 17jährigen hysterischen Mädchen mit completer Hautanästhesie der ganzen linken Körperhälfte zeigte sich eine Lähmung des äusseren geraden Augenmuskels mit gleichnamiger Diplopie bei der Blickrichtung geradeaus und nach der linken Seite. Ferner trat im Verlaufe der Beobachtung eine vorübergehende Parese sämmtlicher Augenmuskeln auf, und zwar hauptsächlich zu der Zeit vor oder nach einem hysterischen Anfall. Ein weiteres Symptom war eine vollständige Lähmung der Sphincter iridis und des Accommodationsapparates. Ausserdem bestand aber noch auf jedem Auge monoculare Diplopie. Das schwächere Bild fiel beiderseits nasalwärts. Aus diesem Verhalten, sowie der bestehenden Abducensparese resultirte ein binoculares Vierfachsehen. Auch das periphere Sehen war ähnlich, wie das centrale, herabgesetzt und zeigte sich auf beiden Augen eine concentrische Gesichtsfeldeinengung, welche rechts geringer war, als links. Da die Linse sowie die übrigen brechenden Medien absolut klar waren, so sucht Verf. den Grund der monocularen Diplopie im Centralorgan. (?)

2) **Ueber die sogen. Thränensack-Blennorhoe bei Neugeborenen**, von Dr. Peters.

Es giebt eine Reihe von Fällen von sog. Thränensackblennorrhoe der Neugeborenen, die gar nicht durch Schleimhauterkrankung hervorgerufen sind, also den Namen einer Blennorrhoe nicht verdienen. Es handelt sich vielmehr um fehlende Resorption des Gewebes an der Einmündungsstelle des Thränenschlauches und dadurch behinderten Abfluss des im Lumen des Schlauches befindlichen Zellenmaterials. Es besteht also eine wirkliche Atresie des Thränenschlauches. In solchen Fällen genügt einfaches Ausdrücken des Thränensackes und fleissige Reinigung der Augen, um in kürzerer oder längerer Zeit Heilung herbeizuführen, selbst bei Ektasie des Thränensackes. Ausspülungen der Nase, Application von Adstringentien auf die Conjunctiva erscheinen entbehrlich, weil eben keine Erkrankung dieser Organe vorliegt. Höchstens könnten Ausspülungen des Thränensackes von Nutzen sein, um dem Inhalte den Abfluss zu erleichtern.

3) **Zwei Fälle von Erythropie bei intacten brechenden Medien**, von R. Hilbert.

Verf. berichtet über 2 Fälle von Rothsehen, welches nicht in Zusammenhang mit Aphakie auftrat, sondern, sicherlich wenigstens in einem Falle, durch Blendung veranlasst war.

4) Gerloff berichtet über eine Modification des Schmidt-Rimpler'schen Refractionsbestimmers.

December.

1) **Ueber die Photographie des Augenhintergrundes**, von O. Gerloff.

Nach Atropinisirung des Auges wurde eine mit physiologischer Kochsalzlösung gefüllte Wasserkammer, deren vordere Wand aus einer planparallelen

Glasplatte bestand, vor dasselbe gesetzt. Hierdurch wurde der Cornealreflex beseitigt und ein grösserer Theil des Augengrundes zur Anschauung gebracht. Als Lichtquelle wurde Cirkonlicht und der Magnesiumblitz verwandt. In einigen Fällen glückte es alsdann, den Augenhintergrund zu photographiren. Die Platten, die sich am besten bewährten, waren die Chromo-Platten von Gaedicke.

2) **Ueber absolute und relative Sehschärfe bei verschiedenen Formen von Amblyopie,** von J. Becker.

Bei Amblyopen findet sich häufig eine ausgezeichnete relative Sehschärfe im Vergleich zur absoluten. Oft beobachtet man auch, dass bei gleicher absoluter Sehschärfe die relative eine sehr verschiedene ist. Bei Amblyopie, die auf einer verminderten Perceptionsfähigkeit der Netzhaut beruhte, war die relative Sehschärfe am geringsten, bei solchen, die auf einer Trübung der brechenden Medien beruhte, war sie besser, und, wo nur eine stark abnorme Refraction vorhanden war, am besten.

3) **Spontane intracapsuläre Resorption eines Altersstaars,** von A. Natanson.

N. berichtet über einen 61jährigen Bauer, bei dem sich eine Cataract im Laufe von 3 Monaten von selbst resorbirte.

4) **Ein Fall von Dacryoadenitis acuta bei Parotitis epidemica,** von Th. v. Schröder.

Als Begleiterscheinung bei Mumps beobachtet Sch. eine beiderseitige Entzündung der Thränendrüse, welche nach Borsäureumschlägen und Vaselineinreibungen zurückging.

5) **Eine Dermoidgeschwulst der Carunkel,** von A. Wolff.

Bei einem 13jährigen Mädchen wurde am rechten innern Augenwinkel ein rundlicher Tumor von 1 cm Durchmesser und ein weiterer temporalwärts davon sitzender von derselben Grösse an der Conjunctiva entfernt. Beide erwiesen sich als Dermoidgeschwülste.

III. Annales d'oculistique. 1891. Juli.

1) **Mémoires sur la dissociation des mouvements oculaires chez les dégénérés hystériques,** par MM. Raymond et Kolins.

Bei einem hysterischen Journalisten fand sich Ophthalmoplegia externa, während die unwillkürlichen Bewegungen der Augenmuskeln erhalten waren; desgleichen war Parese der willkürlichen Muskeln der Zunge, des Halses und der oberen Extremitäten festzustellen. — Erklärt wurde das Phänomen durch eine Störung der psychomotorischen Centren.

2) **De la Myopie chez les candidats aux écoles militaires,** par M. Nimier.

Verf. empfiehlt an der Hand der Statistik rechtzeitige Bestimmung und event. Correction der Refraction, damit Militärschüler mit stärkeren Graden der Kurzsichtigkeit überhaupt nicht zugelassen werden, bei andern nicht durch Uebercorrection die Myopie progressiv wird.

3) **Disparition spontanée d'un accident de la strabotomie: l'exophthalmie,** par le Dr. J. Santos Fernandez (la Havane).

Es handelt sich um eine Tenotomie bei stärkstem Einwärtsschielen; nach vollkommener Chloroformnarkose war Erbrechen aufgetreten und dadurch Schwellung der Lider und Bindehäute, welche nach 12 Tagen zurückging.

4) **Extraction du cristallin à la curette nouvelle aux fenêtres**, par le Dr. E. Millée.

Die Schlinge ist durch einen Längsleisten gefenstert.

August.

1) **Lymphatisme et trachome**, par H. True, Professeur agregé, chargé du cours de clinique ophtalmologique à la Faculté de Montpellier.

Verf. fand, dass die Mehrzahl seiner granulösen Patienten an Scrophulose litt. Er glaubt deshalb, dass das granulöse Agens in den meisten Fällen nur von Scrophulösen aufgenommen wird und nur bei Scrophulösen seine volle Wirksamkeit entfalten könne. Die secundären Erscheinungen bei Granulosa, alle die Veränderungen der Hornhaut u. s. w. seien nicht sowohl durch die Granulosa bedingt, sondern durch die Scrophulose, die ja in den meisten Fällen gleichzeitig bestehe. Treffe man Granulosa bei im Uebrigen gesunden Individuen, so vermisse man stets weitere Complicationen, das Aug böte dabei, abgesehen von der streng localisirten Conjunctivalaffection, nichts Abnormes. Verf. fasst seine Ansicht über die in Rede stehende Frage zusammen in den Worten: Es giebt zwar Conjunctivitis granulosa, aber es giebt keine granulöse Ophthalmie. (?)

2) **Prophylaxie de l'ophtalmie des nouveau-nés par l'insufflation de poudre d'iodoforme**, par le Dr. Valude.

In Anbetracht des Umstandes, dass die Crédé'sche Prophylaxe der Blennorhoea neonat., so gut sie an und für sich sein mag, für den allgemeinen Gebrauch in der Privatpraxis sich nicht immer eignet, da die Hebamme die Höllensteinlösung ohne Recept nicht bekommt, ausserdem die Lösung bei längerem Stehen sich zersetzt und endlich eine Bindehautreizung nach der Instillation auftritt, die den Unkundigen erschreckt, hat Verf. versucht, an Stelle des Crédé'schen Verfahrens Einstäubungen von fein pulverisirtem Jodoform unmittelbar nach der Geburt noch vor der Abnabelung zu setzen. Er machte seine Versuche in zwei Gebärhäusern, in den bisher die Crédé'sche Methode angewendet worden war, und zwar in der einen Anstalt an 264, in der andern an 248 Kindern. Gleich nach der Geburt reinigte er die Aussenseite der geschlossenen Lider mittelst eines in Sublimatlösung getauchten Wattebausches und staubte dann Jodoform in den Bindehautsack ein. Diese Manipulation wurde nur einmal vorgenommen und die Augen blieben sich sodann selbst überlassen. Verf. konnte nun bei seinen beiden Versuchsreihen constatiren, dass die Zahl der Blennorrhöen in der einen Anstalt von 7—8 % auf knapp 5 %, in der andern von 5,9 % auf 2 % sank. Die trotz der prophylaktischen Anwendung von Jodoform zur Beobachtung kommenden Fälle verliefen übrigens alle sehr milde. [Crédé liefert bessre Erfolge. H.]

3) **Les anomalies de la convergence**, par le Dr. van Millingen.

Es folgen **Sitzungsberichte** und **Referate**. Dr. Ancke.

September-October.

1) **Considérations générales sur le strabisme. L'innervation de convergence**, par M. H. Parinaud.

Das concomitirende Schielen ist nach der Ansicht P.'s lediglich anzusehen als ein Fehler der Entwickelung des Apparates zur Erreichung des binocularen Sehactes, während das paralytische Schielen bedingt ist durch eine Störung an diesem Apparat, nachdem er schon mehr oder weniger gut entwickelt ist. Der bezeichnete Apparat besteht einerseits aus den für die Bewegung der Augen bestimmten musculösen und nervösen Elementen, andrerseits aus den zur Aufnahme, Weiterleitung und Empfindung geeigneten End- und Centralorganen. Alles, was das binoculäre Sehen stört, kann Ursache für das Schielen werden, und wirkt umsomehr in diesem Sinn, je jünger das Individuum ist. Die verschiedenen Ursachen des Schielens, seien sie nun centraler oder peripherer Natur, wirken, indem sie die Innervation der Convergenz beeinflussen. — Die Grundursachen des Schielens müssen streng getrennt werden von denjenigen Veränderungen, die erst durch das Schielen entstehen, also Folgen des Schielens sind. — Das concomitirende Schielen ist also aufzufassen als eine Störung der Innervation der Convergenz. Eine solche specielle Innervation der Augenmuskeln für die Convergenz existirt zweifelsohne. Die Beziehungen zwischen Convergenz und Accommodation haben statt durch das Mittelglied dieser Innervation. Die Veränderung dieser Beziehungen bei Ametropen, die ohne Correction des Brechungsfehlers binocular sehen wollen, ist deshalb als eine Arbeit des Gehirns anzusehen.

---

2) **Mode de formation de la cyclopie**, par M. Dareste.

---

3) **Note sur quelques recherches bactériologiques dans les cataractes**, par le Dr. H. Dubief. (Travail du laboratoire des Quinze-Vingts.)

Verf. versucht experimentell nachzuweisen, was eigentlich des Nachweises kaum bedarf, dass, wenn Galippe in extrahirten cataractösen Linsen Mikroorganismen fand, diese nur durch zufällige Verunreinigung während der Operation an die Oberfläche der Linse gekommen seien und dass deshalb die Starbildung wohl kaum als eine bacilläre Erkrankung aufgefasst werden dürfe. Verf. brachte, um diese seine Ansicht zu begründen, nach möglichst aseptisch ausgeführter Extraction die Linse sofort in sterilisirtes Wasser und wusch sie in diesem durch leichtes Schütteln des Gefässes ab. Sodann brachte er sie in ein zweites und aus diesem in ein drittes Gefäss mit sterilisirtem Wasser und wiederholte so die Reinigung der Oberfläche des Stars. Dann erst zerquetschte er den Star und vertheilte die einzelnen Theile des Linsenbreis auf Nährbouillon. Ebenso wurden die verschiedenen Portionen Wasser, mit denen der Star abgewaschen worden war, in Nährbouillon gebracht. Es fand sich nun, dass die verschiedenen Wasserproben, je nachdem in ihnen die erste oder eine spätere Waschung vorgenommen worden war, mehr oder weniger Mikroorganismen enthielten, während der Linsenbrei selbst sich keimfrei erwies.

Es folgen **Sitzungsberichte** und **Referate**. Dr. Ancke.

November.

1) **Étiologie du strabisme divergent**, par M. H. Parinaud.

Verf. sucht mit Hülfe seiner Theorie über das Zustandekommen des Schielens, nachdem er sie in der vorigen Nummer dieser Annalen auf die verschie-

denen Arten des convergirenden Schielens angewendet hat, auch die Entstehung des Strabismus divergens in seinen einzelnen Erscheinungsformen zu erklären.

---

2) **Deux cas d'achromatopsie totale**, par M. François Querenghi (de Milan).

Auf Grund der Beobachtung von 2 Fällen totaler Farbenblindheit und unter kritischer Berücksichtigung dreier analoger Fälle, die seinerzeit Landolt veröffentlichte, kommt Verf. zu folgenden Schlüssen über den genannten Defect: In allen fünf Fällen bestand bedeutende Amblyopie (S. selten grösser als $^1/_{10}$). In 4 Fällen bestand Nystagmus, in drei Fällen intensive Lichtscheu, besonders bei starker Beleuchtung. Das spectrale Roth und Dunkelroth erscheinen in allen Fällen als schwarz, die andern Farben werden als verschieden starke farblose Lichteindrücke bemerkt, je nach dem Farbenton und der Sättigung der Farbe. Nächst Weiss giebt Gelb die stärkste Lichtempfindung. In den drei Fällen, in denen eine Verkürzung des Spectrums bei Roth bestand, ist die Stelle der grössten Helligkeit im Spectrum nach dem Grün hin verschoben, während in den beiden Fällen, die diese Verkürzung nicht aufwiesen, die Stelle der grössten Helligkeit dem Gelb entspricht. Verf. will, ehe nicht andre Beobachtungen ähnlicher Art seine Erfahrungen bestätigen, keine weiteren theoretischen Schlüsse aus denselben ziehen.

---

3) **Trois cas d'affection oculaire d'origine paludéenne**, par le Dr. Bagot (de Saint-Pol-de-Leon).

Verf. beschreibt, wie er selbst zugiebt, sehr wenig eingehend drei Fälle von schwerer Malaria mit Complicationen seitens der Augen. Während der dritte Fall, bei welchem Netzhautblutungen auftraten, mit schliesslichem Ausgang in Atroph. n. opt. mehr Aussergewöhnliches darbietet, sind die zwei ersten Fälle, alle beide an Mulatten beobachtet, auffallend, insofern bei diesen zwei Patienten direct im Anschluss an einen sehr schweren Malariaanfall die Sehkraft abnahm und einige Monate später beiderseitige Catar. mollis constatirt wurde, nach deren operativer Beseitigung übrigens die Sehkraft und der Augenhintergrund normal erschienen.

---

4) **Lunettes pour vélocipèdes**, par M. Conetoux (de Nantes).

Als Schutzbrille für Radfahrer gegen den Staub und das grelle Licht auf den Landstrassen empfiehlt Verf. eine Brille mit seitlichen Klappen, bei welchen die Gläser durch ein feines Drahtgitter (wie bei den Steinhauerbrillen) ersetzt sind, da Gläser durch Staub und Schweiss zu bald undurchsichtig werden. Die planen Gitter sind übrigens nach C.'s Erfahrung den muschelförmigen vorzuziehen und vermindern die Sehschärfe und die Farbenperception nicht wesentlich. Man kann bei Myopen übrigens vor die Gitter noch die Gläser für die Ferne setzen, nur müssen dieselben leicht aus der Fassung genommen werden können, dass man sie jederzeit leicht reinigen kann.

Es folgen **Sitzungsberichte** und **Referate**. Dr. Ancke.

December.

1) **De la Kérato-conjonctivite d'origine rhino-pharyngienne**, par le Dr. Conétoux (de Nantes).

---

2) **De l'emploi de collyres aseptiques**, par M. Ed. Pergens (de Maeseyck, Belgique).

Um bei den Einträufelungen der gewöhnlichen Collyrien während der Sprechstunde nicht pathogene Keime in die Augen der Patienten zu bringen, benutzt Verf. zunächst für jeden Fall ein besonderes, vorher durch Sublimat sterilisirtes Tropfglas, fernerhin aber bereitet er sich vor jeder Sprechstunde die gewöhnlichen Lösungen von Atropin, Cocain u. s. w. in kleinen Quantitäten immer wieder frisch zu, indem er die von Dr. A. Oetker in Bielefeld hergestellten kleinen Tabletten in sterilisirtem Wasser auflöst. Solche Tabletten liefert Oetker mit einem Gehalt von 0,02 Cocain, 0,01 resp. 0,02 Pilocarpin, 0,015 Atropin, 0,01 Duboisin, 0,01 Homatropin, 0,01 Eserin, 0,01 Pyoctanin.

3) **Note sur un cas d'exophtalmie chez un nouveau-né**, par M. H. Philipsen (de Copenhague).

Bei einem Kind, welches nach einer etwas schweren Geburt tief asphyktisch geworden war, so dass es erst $^1/_2$ Stunde später zu athmen begann, zeigte sich 2 Tage nachher ein starker Exophthalmus des rechten Auges mit Dislocation des Bulbus nach vorn und unten. Im Uebrigen Alles normal. Die Exophthalmie war bedingt durch einen glatten, etwas fluctuirenden Tumor in der Augenhöhle. Dieser Tumor bildete sich im Verlauf einiger Monate zurück und mit ihm der Exophthalmus und die Dislocation nach unten, dergestalt, dass vollständige Restitutio ad integrum eintrat. Verf. ist der Ansicht, dass man es hier mit einem Cephalhaematom an einer ungewöhnlichen Stelle zu thun habe.

4) **Thérapeutique du décollement de la rétine**, par M. Gallier (de Nîmes).

Verf. behandelte einen Herrn, welcher schon ein Auge durch Netzhautablösung verloren hatte, an einer frisch entstandenen Ablösung des anderen Auges. Die Augen waren beide stark myopisch. Die frische Ablösung hatte sich gebildet nach einem anstrengenden Marsch an einem heissen Tag im hellen Sonnenschein. Verf. verordnete erstens Bettruhe in Rückenlage, zweitens dreimal täglich Pilocarpininjectionen, drittens einen leichten Druckverband, viertens heisse Umschläge, fünftens Milchdiät. Nachdem Patient diese Vorschriften sieben Tage lang befolgt hatte, waren die subjectiven und objectiven Symptome der Krankheit fast völlig verschwunden, weshalb er die Behandlung unterbrach. Daraufhin stellte sich jedoch bald ein Rückfall ein und wurde deshalb die oben beschriebene Cur wieder 14 Tage lang streng durchgeführt. Zu Ende dieser Zeit war die Ablösung bis auf einen leichten grauen Reflex in der Peripherie des Augenhintergrundes völlig geheilt. Die centrale Sehschärfe betrug $^1/_3$. — Was die heissen Umschläge auf das Auge anlangt, so glaubt Verf., dass dieselben eine ableitende und schweisstreibende Wirkung haben; die Milchdiät aber lässt er befolgen, weil sie eine ausserordentlich starke diuretische Wirkung ausübt.

Es folgen **Sitzungsberichte** und **Referate**. Dr. Ancke.

IV. Archives d'ophtalmologie. Bd. XI. Nr. 2. 1891.

1) **Note sur un cas de Staphylome du corps ciliaire**, par le Dr. D. Mecaer, Chef de clinique à la faculté.

Die mikroskopische Untersuchung ergab Schwund des Ciliarmuskels und der Gefässe des Ciliarkörpers in der Höhe des Staphyloms.

---

2) **Recherches histologiques sur les effets de la Kératocentèse répétée tous les jours durant treize mois**, par le professeur Joseph Albertotti (Modena.)

Kaninchenversuche: Es resultirt daraus beträchtliche Hyperplasie der Gefässe und des bindegewebigen Stromas der Regenbogenhaut.

Juli-August.

1) **Influence de l'âge sur les indices de réfraction des différentes couches du cristallin**, par le Dr. Henri Bertin-Sans, Chef des travaux pratiques de physique à la faculté de médecine de Montpellier.

Seit Donders ist man allgemein der Ansicht, dass die Distanz des Fernpunktes eines sonst gesunden Auges bei demselben Individuum bis ungefähr zum 50. Jahre constant bleibt, um sodann allmälig bis zum 80. Jahre etwas zuzunehmen.[1] Man erklärte sich diese Erscheinung damit, dass man annahm, d.r Brechungsindex der peripheren Schichten der Linse wachse mit den Jahren etwas, dadurch nehme der Totalbrechungsindex der Linse etwas ab und daraus resultire die in Rede stehende Abnahme der Brechkraft des Auges. Um aber den sonderbaren Umstand zu erklären, dass diese Veränderungen an den verschiedenen Schichten der Linse erst mit dem 50. Jahre einen merkbaren optischen Effect mit sich bringen, nahm man an, dass gleichzeitig mit jener Aenderung des Brechungsindex ein Zuwachs der Krümmung der Linsenoberfläche Hand in Hand gehe. Diese beiden entgegengesetzten Factoren seien im Stande, sich bis zum 50. Jahre gegenseitig in ihren Wirkungen zu paralysiren, von da an aber bekomme der eine Factor das Uebergewicht. — Nachdem nun schon Woinow 1875 in Heidelberg auf Grund directer Messungen nachwies, dass der Totalbrechungsindex der Linse mit dem Alter zunehme und die Differenz der Brechungsindices der einzelnen Linsenschichten im Allgemeinen gleich bleibe, hat nun auch Verf. an Linsen von Thieren und zwar von Kälbern und Rindern, sowie von Lämmern und Schafen genaue Bestimmungen der Brechungsindices der verschiedenen Linsenschichten vorgenommen, und kommt ebenfalls zu dem Resultat, dass die Brechkraft der Linse mit zunehmenden Alter wächst. Entweder ist also die von Donders gemachte Beobachtung der Abnahme der Brechkraft des Auges nach dem 50. Jahre falsch, oder aber es existirt ein bis jetzt noch unbekannter Factor, der im Stande ist, die von Woinow und dem Verf. gefundene Zunahme der Brechkraft der Linse zu compensiren und nach dem 50. Jahre zu übercompensiren. Man könnte dabei an eine Zunahme des Brechungsindex des Kammerwassers oder des Glaskörpers denken, oder an eine langsame und progressive Ortsveränderung der Linse oder an eine Aenderung der Krümmung ihrer Oberflächen. Das Alles sind natürlich Hypothesen, und glaubt Verf. wenigstens die erste Annahme, dass die Brechungsindices des Kammerwassers oder des Glaskörpers sich mit den Jahren ändern könne, auf Grund seiner bezüglichen Untersuchungen ausschliessen zu können.

---

2) **Nerfs ciliaires superficiels chez l'homme**, par le Dr. Boucheron (Paris).

---

[1]) Hirschberg hat sich dagegen ausgesprochen. (Einführung i. d. A., S. 159). H.

3) **La conjonctivite à Chalazion**, par le Professeur **Dianoux** (de Nantes).

Verf. versucht, die mit wiederholter Chalazionbildung einhergehende Bindehautentzündung als ein besonderes klinisches Bild unter dem Namen Chalazionconjunctivitis einzuführen. Er ist davon überzeugt, dass die Chalazionbildung durch Mikroben bedingt ist, die gleichzeitig die Bindehautentzündung erregen, eine Entzündung, die dadurch charakterisirt ist, dass sie sich speciell auf den tarsalen Abschnitt der Bindehaut beschränkt und nicht auf die Uebergangsfalte übergreift. Die Bindehautentzündung ist das Primäre, die Chalazionbildung das Secundäre. Es soll deshalb immer neben der Excision des Chalazions eine Behandlung der Conjunctivitis mit Arg. nitr. einhergehen. Kleine Chalazien habe man übrigens, besonders bei messerscheuen Patienten, nicht nöthig zu incidiren, sondern es genüge die Massage der erkrankten Stelle von aussen mit einer Salbe, die aus Jodkalisalbe 1 und grauer Salbe 10 besteht.

---

4) **Complications oculaires de l'acromégalie**, par M. le Dr. L. **Pinel-Maisonneuve** (Paris).

Bei einem Fall von Acromegalie, jener eigenthümlichen Ernährungsstörung, bei welcher die Enden der Extremitäten, speciell die Hände und ferner das Gesicht eine monströse Vergrösserung erfahren, beobachtete Verf. starken Exophthalmus. Obgleich der Exophthalmus so stark war, dass man nach Aufhebung der Lider den hinteren Pol des Auges zu Gesicht bekam, fehlte doch der gewöhnliche mimische Ausdruck, den man sonst bei Glotzaugen findet, da eben auch die Lider monströs verdickt und vergrössert waren und den Bulbus in Folge dessen genügend deckten. Ausserdem bestanden Störungen in den Bewegungen der inneren und äusseren Augenmuskeln und, wie bei fast allen Patienten mit Acromegalie eine durch Stauungspapille bedingte progressive Amblyopie.

---

5) **Ophtalmoscope optométrique et phakométrique**, par le Dr. H. **Parent** (Paris).

---

6) **Quelques modèles de miroir pour l'examen ophtalmoscopique à l'image droite**, par le Dr. H. **Parent** (de Paris).

Es folgen **Sitzungsberichte** und **Referate**. Dr. **Ancke**.

September-October.

1) **Nouvelles recherches sur la physiologie des mouvements des yeux**, par le Dr. **Landolt**.

---

2) **L'exstirpation de la glande lacrymale palpébrale.** Deuxième communication, par le Dr. L. de **Wecker**.

Man hat bisher gegen Epiphora, die den sonstigen Behandlungsmethoden nicht weichen will, die Exstirpation der orbitalen Partie der Thränendrüse vorgeschlagen und ausgeführt. Diese Operation ist keine einfache, insofern sie einen grossen Einschnitt in der Augenbrauengegend verlangt und ein tiefes Eindringen in die Orbita. Die Misserfolge, die man mit dieser Operation hatte in Bezug auf den Zweck derselben, das Thränenträufeln aufhören zu machen, führte den Verf. auf die Vermuthung, dass es gar nicht die orbitale Haupt-

partie der Drüse sei, die bei der Epiphora die Hauptrolle spiele, sondern die von der orbitalen Partie durch eine bogenförmig gespannte Fascie getrennte palpebrale Partie. Verf. schlägt daher vor, den palpebralen Theil der Drüse zu entfernen, das sei der einfachere, bessere, gefahrlosere Eingriff; höre das Thränen dann trotz alledem nicht auf, so könne man immer noch die umständlichere Entfernung des orbitalen Theils vornehmen. Das Letztere werde aber schon deshalb meist nicht nöthig, weil die Ausführungsgänge des orbitalen Theils den palpebralen Theil durchsetzen und sich mit den Ausführungsgängen dieses Theils verbinden oder doch dicht neben den letzteren ausmünden. Durch Exstirpation des palpebralen Theils also zerstört man auch die Ausführungsgänge des orbitalen Theils, und es tritt durch Obliteration dieser Gänge dann ein consecutiver Schwund der zugehörigen Drüsenpartie ein. — Verf. hat schon seinerzeit in Heidelberg (1888) über 25 operirte Fälle dieser Art berichtet, jetzt stützt er sich mit seinen Erfahrungen auf 108 Operationen. — Die Operation selbst ist ziemlich einfach, aber doch nicht leicht auszuführen. Die Schwierigkeit liegt darin, die Drüsenpartie zugängig zu machen, was bei tiefliegenden Augen oft recht schwer ist. Das obere Lid wird zu diesem Zweck mit Hülfe eines Hakens besonders in seiner äusseren Hälfte nach oben gezogen. Der Patient sieht sodann nach unten und wird das Auge in dieser Stellung vom Assistenten mit Hülfe der Fixirpincette festgehalten. Die palpebrale Drüsenpartie springt sodann in der bekannten Weise in Form einer abgeplatteten Bohne vor. Man macht nun einen Schnitt von 12—15 mm Länge oberhalb der Mitte der Drüse, der leicht bogenförmig geht, löst sodann die Drüse ringsum von der Bindehaut ab und trennt endlich, wenn das zu exstirpirende Stück nur noch an seiner Unterfläche festsitzt, mit einfachen Scheerenschlägen diese letzte Verbindung, wobei man immer von der Nasenseite nach der Schläfenseite zu schneidet, weil am äusseren Winkel die grösseren Gefässe liegen. Man muss bei der Entfernung der Drüsenpartie übrigens darauf achten, dass man weder etwas von derselben stehen lässt, noch zu tief schneidet und mehr weg nimmt, als nöthig, oder gar den Levator palpebrae sup. anschneidet.

---

3) **Persistance du canal de Cloquet. Reliquats du système hyaloïdien foetal. Colobome du nerf optique**, par le Dr. Van Duyse.

---

4) **La forme de la cornée humaine et son influence sur la vision**, par le Dr. Sulzer (à suivre).

---

5) **Anatomie topographique de l'angle externe de l'oeil au point de vue de la strabotomie**, par le Dr. Roberts de Buenos Ayres.

---

6) **Du cancroïde de l'angle interne des paupières**, par le Dr. Valude.

Die von der äusseren Haut der Lider und Lidränder ausgehenden Cancroide werden gewöhnlich als eine klinische Einheit beschrieben, obschon sie in ganz verschiedenen Formen auftreten und verlaufen. Speciell die Cancroide am inneren und am äusseren Lidwinkel bieten entsprechend der Anatomie der Gegend ihres Sitzes ein ganz verschiedenes klinisches Bild dar. Die Epitheliome am inneren Winkel nämlich haben, wenn auch nicht in allen, so doch in sehr vielen Fällen die Tendenz, durch die Thränenwege in die Nase und deren Nebenhöhlen einzudringen. Während nun die zu Tage liegende Partie des Krebses am inneren Winkel keinerlei Fortschritte macht, wuchert die

Missbildung in der Tiefe, und zwar an Stellen, die schwer zugänglich sind, weiter. Es resultirt aus dieser Eigenheit des Krebses am inneren Lidwinkel die Indication, seine operative Entfernung mit dem Messer ja nicht aufzuschieben und sich ihm gegenüber mit den leichteren Maassnahmen, wie der Zerstörung der Geschwulstmasse durch Cauterisation nicht zu begnügen, sondern stets die Radicaloperation vorzunehmen und ihn speciell in die Tiefe zu verfolgen. Ist die Entfernung der Geschwulst gelungen, so ist es vortheilhaft, die Wunde nicht durch die Naht oder eventuell durch eine Plastik zu verschliessen, da das Offenbleiben der Operationswunde es leichter ermöglicht, die ersten Anfänge eines etwaigen Recidivs zu entdecken, und anderseits, was die Plastik anlangt, eine später ausgeführte Plastik in Folge der narbigen Retraction des Defectes weniger Deckungsmaterial braucht.

---

7) **Des injections sous-conjonctivales du sublimé en thérapeutique oculaire,** par le Dr. A. Darier, Chef de clinique du Dr. Abadie.

Von der Ansicht ausgehend, dass es rationeller ist, Mittel, welche man local wirken lassen kann, local wirken zu lassen, statt sie dem ganzen Organismus einzuverleiben und nur durch den Säftestrom an den Ort der Krankheit zu bringen, hat D. gegen alle tieferen Augenkrankheiten, die entweder mercurielle Behandlung erfordern oder bei denen man einen infectiösen Ursprung annehmen kann, subconjunctivale Injectionen von 0,05 oder 0,1 einer 1 $^0/_{00}$ Sublimatlösung angewendet und damit Resultate erreicht, die geradezu glänzend erscheinen, wenn man sich an die beigegebenen Krankengeschichten hält. Die Resultate sind lediglich auf die Injectionen zu beziehen, da eine andre Modification innerlich verabreichter Mittel nicht angewendet wurde. Hier nur einige Beispiele: Acuteste Hypopyonkeratitis mit Niederschlägen auf der Descemetis, nicht syphilitisch. 3 Injectionen. Volle Heilung nach 10 Tagen. — Irisgumma von Getreidekorngrösse. 2 Injectionen. Volle Heilung nach 10 Tagen. — Irisknoten (unentschieden ob tuberculös oder syphilitisch). 3 Injectionen. Volle Heilung in 15 Tagen. — Starke Iritis specifica mit starker Kammerwassertrübung. 3 Injectionen. Nach 8 Tagen ziemlich geheilt. Dann Schmiercur. Trotzdem nach 1 Monat Recidiv, das auf einige Injectionen rasch verschwindet. — Iritis acuta mit Keratitis punctata. 3 Injectionen. Nach 10 Tagen volle Heilung. — Iritis mit Hornhautaffectionen und Hypertonie. 3 Injectionen. Nach 15 Tagen fast volle Heilung. — 2 Fälle von Infection durch Filtrationsnarbe, einer nach 3 Injectionen in 8 Tagen geheilt, der andre nach 5 Injectionen. — (Nicht zugänglich für die Methode scheinen nur die Fälle von schleichender Iridochorioiditis bei lymphatischen jungen Leuten zu sein. Diese Fälle betreffen meist beide Augen gleichzeitig oder abwechselnd und werden nur durch lang fortgesetzte subcutane Sublimatinjectionen günstig beeinflusst.) Vorzügliche Resultate bei den schweren syphilitischen Iridochorioiditiden der Greise, die sonst allen therapeutischen Maassnahmen widerstehen. — Diffuse Keratitis, die 6 Monate schon bestand, heilte nach 7—8 Injectionen in 7—8 Wochen!! — Auch interstitielle syphilitische, mit Vascularisation einhergehende und Keratitis punctata seu maculosa superficialis (2 Fälle) wurde rasch geheilt. — Schwere tiefsitzende Hornhautinfiltrationen mit und ohne Hypopyon saugten sich in wenigen Tagen nach einigen Injectionen auf. — Entzündungen der Aderhaut, der Netzhaut, der Sehnerven wurden ebenfalls günstig beeinflusst, wenn auch nur in gewissen Fällen. Chorioiditis centralis, nach 2 Injectionen in 8 Tagen volle Heilung — Chorioiditis mit mehreren centralen und äquatorialen Herden völlig geheilt in 12 Tagen nach 3 Injectionen —

Chorioretinitis centralis geheilt in 9 Tagen nach 3 Injectionen. — Ausgedehnte Chorioiditis centralis gerade auf der Macula lutea. Nach 8 Injectionen hebt sich die Sehschärfe von $^1/_{20}$ auf $^1/_8$. — 2 kleine chorioidische Herde bei einem Gichtischen in der Gegend der Macula. Metamorphopsie. S = $^1/_2$. Durch 2 Injectionen nach 6 Tagen volle Heilung. S = 1. — Neuritis optica bei Chlorose. Völlige Heilung in 15 Tagen durch 5 Injectionen. — Neuroretinitis starken Grades S = $^1/_{40}$. 4 Injectionen. S = $^1/_4$. — Gegen Atrophie opt. erweist sich die subconjunctive Injection machtlos, ebenso die Injection hinter den Bulbus und in die Sehnervenscheide (!). — Ein Fall von infectiöser Neuritis kam dem Verf. während der Zeit seiner Versuche nicht zu Gesicht. — Die Einspritzungen wurden immer gut vertragen, nur in 4 Fällen trat heftige Reizung auf. [Chemosis, Lichtscheu, starke Schmerzen und sogar Hypopyon (!)]. Verf. schiebt diese Reizung darauf, dass in manchen Fällen seine Antiseptik vielleicht nicht tadellos gewesen sei, in andern Fällen aber besteht nach seiner Ansicht eine gewisse Idiosyncrasie. Die Fälle, in denen man mit den Injectionen vorsichtig sein muss, wird man, wie Verf. hofft, wohl noch durch die Erfahrung kennen lernen. In allen 4 Fällen übrigens, in denen Reizung eintrat, handelte es sich um schwere Iridochorioiditis, die schon zu Verlust der Sehkraft geführt hatte. Solche Augen seien eben empfindlicher. — Zur Injection benutzt D. eine Pravaz'sche Spritze, deren Nadel die Form einer Starnadel besitzt, und spritzt eine Lösung von Sublimat in gekochtem und dann filtrirtem Wasser (ohne Zusatz von Alkohol) ein. Der Schmerz, der während der Einspritzung gleich Null ist, wird, wenn das Cocain aufhört zu wirken, ziemlich heftig, dauert aber nicht bis zum nächsten Tag. — Wenn Verf. bei den meisten seiner Fälle nichts anwendete, als seine Injectionen, so that er es übrigens nur, um die Wirkung seiner Methode rein zu studiren, er hält es sonst für richtiger, auch andre Maassnahmen zu treffen und speciell bei Lues nebenher auch die subcutanen Sublimatinjectionen nicht zu vernachlässigen.

Es folgen **Sitzungsberichte** und **Referate**. Dr. Ancke.

November-December.

1) **Hétéroplastie dermique des paupières**, par M. Panas.

Die künstliche Lidbildung bei ausgedehnten Defecten wird am besten mit gestielten Lappen vorgenommen. Ist aber nur Gewebe in der Nähe des Defectes, welches sich zur Lappenbildung nicht eignet, so thut man am besten stiellose Lappen von der zarten Haut des Unterarmes zu transplantiren. P. hat in der letzten Zeit 6 solcher Transplantationen, die ja so oft misslingen, mit vollem Erfolg ausgeführt. Das günstige Resultat hängt nach seiner Ansicht von 2 Factoren ab. Erstens verfährt er so streng aseptisch als möglich, und zweitens sichert er die richtige Lage und rasche Anheilung des Lappens, indem er ihn durch Suturen ringsum an die Ränder des Defectes fest anheftet. Ausserdem vermeidet er jeden Druck auf das zunächst ja so lebensschwache transplantirte Hautstück, indem er besonders in den Fällen, wo unter dem Lappen gleich der Knochen liegt, statt des drückenden Verbandes nur eine Lage Jodoformgaze auflegt, die ringsum an der Haut mittelst Collodium angeleimt wird. Versuche übrigens bei totalem Symblepharon mittelst Hautstücktransplantation auch einen Bindehautsack zu bilden, misslangen, insofern die Tendenz des transplantirten Stückes, sich zusammenzuziehen, zu mächtig war.

---

2) **Le raclage du sac lacrymal**, par L. de Wecker.

Verf. empfiehlt in den Fällen, wo eine Verödung des Thränensacks indicirt ist (also wo man keine Zeit hat, zu anderweitigen, vielleicht wirksamen, aber zu langdauernden Methoden, wie bei alten Dacryocystitiden Solcher, die man bald staroperiren soll, ferner wie bei Leuten, die keine Zeit haben, oft zum Arzt zu kommen, und endlich wie bei denjenigen, bei denen Gefahren seitens der Cornea drohen und deren Wohnsitz weit vom Arzt ist,) statt der Zerstörung des Thränensackes durch Caustica, welche schon Orbitalcellulitis mit secundärer Atrophie des Sehnerven oder eitriger Einschmelzung des Bulbus zur Folge hatte, und statt der Excision des Thränensacks, die ähnliche Gefahren nach sich zieht, die von ihm in solchen Fällen gewöhnlich angewendete Auskratzung des Sacks mit dem scharfen Löffel. — de W. verfährt dabei so, dass er nach Spaltung des oberen Thränenröhrchens ein scharfes Bistouri einführt, und indem er die Spitze nach vorn drückt, den Sack von innen her eröffnet in einer Ausdehnung von $1-1^1/_2$ cm. Die Wundränder werden nun mit Haken auseinander gezogen und dann wird von der Schleimhaut des Sackes so viel als möglich herausgekratzt, nachdem vorher der Sack mit Sublimatlösung gründlich ausgespritzt worden ist. Nach wiederholter reichlicher Sublimatirrigation wird dann die Wunde durch tiefe Suturen geschlossen und der Verband angelegt. Nach 3 Tagen, wenn man die Suturen entfernt, findet man stets die Wunde geschlossen, selbst wenn man die acuteste Phlegmone vor sich hatte. — Die Idee der Auskratzung des Thränensacks stammt übrigens von Mandelstamm. (Dies Centralbl. 1879). Der ganze Unterschied seines Verfahrens von dem de Wecker's besteht darin, dass Mandelstamm einen stumpfen oder halbstumpfen Löffel statt des scharfen benutzte.

---

3) **Du lupus de la joue, consécutif aux lésions tuberculeuses de la muqueuse nasale par l'intermédiaire d'une fistule lacrymale**, par le Dr. H. Arnozan, Professeur agrégé à la Faculté de médecine de Bordeaux, chargé du cours de Dermatologie.

---

4) **Du leuco-sarcome de la choroïde**, par le Dr. Félix Lagrange.

Verf. giebt eine Zusammenstellung sämmtlicher bisher beobachteten Fälle von Leukosarkom der Aderhaut. Es sind im Ganzen 35 Fälle, d. h. ausser den in der Monographie von Fuchs „Das Sarkom des Uvealtractus" zusammengestellten 25 Fällen, noch weitere 8 Fälle, die später veröffentlicht wurden, und zwar selbst beobachtete Fälle. Auf Grund der bei diesen 35 Fällen gemachten Erfahrungen kommt Verf. zu folgenden Sätzen: Das Leukosarkom kommt ungefähr 10mal seltener vor, als das Melanosarkom, aber gleich oft beim Kind, wie beim Erwachsenen. Das Leukosarkom ist bald ein Rundzellen-, bald ein Spindelzellensarkom, beide Varietäten sind gleich häufig. Das Leukosarkom ist viel weniger maligne, als das Melanosarkom, die Hälfte der Fälle wird geheilt. Die Malignität des Leukosarkoms hängt davon ab, ob es ein Rundzellen- oder Spindelzellensarkom ist. Die erste Art hat einen bösartigen Verlauf, die zweite Art einen fast ausnahmslos gutartigen Verlauf. Dem entsprechend ist die Therapie bei den beiden Formen des Leukosarkoms verschieden. Bei Spindelzellensarkom genügt die Enucleation des erkrankten Bulbus, bei Rundzellensarkom muss die Orbita exenterirt werden.

---

5) **Pathogénie et traitement des affections des voies lacrymales**, par le Dr. Gillet de Grandmont.

Wenn bei einer Störung des Thränenabflusses nicht eine traumatische Ursache vorliegt, welche mehr oder weniger die anatomischen Verhältnisse verändert hat, muss das Eindringen von pathogenen Keimen in die Thränenwege angenommen werden. Die Behandlung muss dementsprechend eine antiseptische sein. Spritzt man in die Thränenwege antiseptische Flüssigkeiten ein, so wirkt der Strom der Flüssigkeit schon als Sonde, und zwar in besserer und schonenderer Art und Weise, als die rigide Metallsonde, welche die entzündete Schleimhaut in den meisten Fällen verletzt.

---

6) **Application de l'autoplastie conjonctivale à la cure chirurgicale du ptérygion**, par le Dr. Chibret, de Clermont-Ferrand.

---

7) **Fracture directe de la paroi interne de l'orbite par pénétration d'un volumineux corps étranger**, par L. de Wecker.

---

8) **Exposé théorique du procédé d'optométrie ophtalmoscopique dit de Cuignet ou skiaskopie**, par le Dr. H. Parent (de Paris).

Es folgen **Sitzungsberichte** und **Referate**. Dr. Ancke.

V. Clinique ophthalmologique.

1) **Étude sur les abscès des sinus frontaux considérées principalement dans leurs complications orbitaires, leur diagnostic et leur traitement (Suite)**, par A. Guillemain, Interne des hôpitaux de Paris. Aide d'anatomie à la faculté de Médecine.

Die Fortsetzung bespricht erst die Diagnose, sodann die Behandlung mittelst Incision, Catheter und Drainage, nach dem Vorgange von Panas, an 35 veröffentlichten Fällen.

---

2) **La glande de l'humeur aqueuse. Glande du procès ciliaires ou glande uvée (Fin)**, par le Dr. W. Nicati (Marseille).

Der Schluss handelt von Glaucomtheorie und Operation, sowie vorderer progressiver Ablösung der Netzhaut.

Es folgen **Bibliographie** und **Referate**.

VI. Recueil d'ophtalmologie. 1891. Februar.

1) **Quelques mots sur les cataractes secondaires**, par le Dr. Vignes.

Verf. ist der Ansicht, dass im Gefolge der einfachen Extraction die Zahl der Nachstaaroperationen eher kleiner ist, als im Gefolge der combinirten. Diese Ueberzeugung drängt sich ihm auf bei der Durchsicht verschiedener Statistiken und bei Betrachtung der eignen Operationen, insofern bei den letzteren nach der einfachen Extraction nur in 9%, nach der combinirten aber in 13% der Fälle die Nachoperation nöthig wurde. Um die Nachstaaroperationen auf das Minimum herabzudrücken, muss man 1. den Schnitt correct führen, 2. die Iris möglichst wenig malträtiren und 3. die vordere Kammer möglichst gründlich reinigen. Diese Reinigung erlangt Verf., indem er geduldig nach der Extraction der Linse die Wiederansammlung des Kammerwassers abwartet, ehe er die bekannten Manipulationen zur Entfernung der Cortikalreste vornimmt. Verf. hält

die Entfernung dieser Reste mit Hülfe eines Instrumentes für zu gefährlich und glaubt nicht an die Wirksamkeit der Ausspülung der vorderen Kammer. Zwar hat er diese letztere Methode sehr wenig praktisch angewendet, aber er hat Versuche an Thieraugen angestellt und dabei gefunden, dass die mechanische Wirkung eines Wasserstroms in der vorderen Kammer, selbst wenn man ihn so stark nimmt, wie er am menschlichen Auge nicht angewendet werden dürfte, eine sehr geringe ist. Nach der Operation träufelt Verf. sofort Atropin ein, um Synechion mit der Kapsel zu vermeiden. Grössere Tendenz zu Irisprolaps, wie man annehmen sollte, besteht dabei nicht, wenn nicht die Tension erhöht ist. — Die einfachen, nicht complicirten Nachstaare operirt Verf. mit dem Cystotom, welches er durch einen kleinen mit der Lanze ausgeführten Hornhautschnitt einführt. In den schweren Fällen aber von dickem, verwachsenem Nachstaar wendet er die Iridocapsulotomie an und zwar mit einem eigens von ihm construirten scheerenartigen Instrument, welches gegenüber dem de Wecker'schen den Vortheil hat, dass die hintere in den Glaskörper eindringende Branche unbeweglich ist, wodurch ausgedehntere Verletzung des Glaskörpers beim Schliessen des Instrumentes vermieden wird.

---

2) **Des troubles visuels dans la maladie de Parkinson,** par le Dr. Galezowski.

Bei Paralysis agitans haben die Augen meist einen starren Blick, sehen gerade vor sich hin und zeigen wenig Tendenz zu Bewegungen nach irgend einer Seite. Die oberen Lider sind meist leicht gesenkt und bedecken die Bulbi zur Hälfte, woher es kommt, dass es den Patienten schwer fällt, Dinge zu fixiren, die in der oberen Hälfte des Blickfeldes liegen. Die Lider zeigen trotz ihrer Unbeweglichkeit meist ein leichtes Zittern, das aber oft so unbedeutend ist, dass man es nur in nächster Nähe und unter Zuhülfenahme der Lupe sehen kann. Manchmal theilt sich das Zittern auch dem Auge selbst mit. Die Sehkraft bleibt meist intact, doch kommt es in seltenen Fällen, wie Verf. einen solchen sah und hier beschreibt, auch vor, dass eine monolaterale Amblyopie ohne Augenspiegelbefund sich ausbildet, die drei Viertel des G. F.'s bis fast an den Fixirpunkt heran betrifft.

---

3) **La fluxion périodique du cheval est une iritis,** par le Dr. Rolland.

Es folgen **Sitzungsberichte und Referate.** Dr. Ancke.

März.

1) **Sur la gravité d'accidents syphilitiques des centres visuels et sur le moyen de les prévenir** par le Dr. Galezowski.

Die syphilitischen Läsionen des Auges werden im Allgemeinen durch die antisyphilitischen Mittel sehr günstig beeinflusst, nur die Atrophie des Sehnerven in Folge syph. Tabes widersteht gewöhnlich der Therapie. Das hat nach des Verf.'s Ansicht seinen Grund darin, dass der Verlauf der Krankheit ein viel rascherer ist, als der Verlauf der Heilung des Grundleidens, das selbst bei der rationellsten Behandlung mehrere Jahre beträgt. Die Sehnervenatrophie kann deshalb, wenn man erst bei dem Auftreten der ersten Symtome derselben mit der Behandlung der Syphilis anfängt, nicht mehr genügend beeinflusst werden, und es resultirt aus dieser Erfahrung die Lehre, dass man bei leichten syph. Erkrankungen des Auges, wie sie bald nach der Primäraffection auftreten, nicht

mit der Bekämpfung des Grundleidens aufhören soll, wenn das locale Leiden heilt, sondern die specifische Behandlung noch lange Zeit hindurch fortsetzen soll. —

---

2) **Sur la simplification de l'extraction de la cataracte**, par le Dr. A. C. Dimissas (Kazanlik).

Das einfachste Operationsverfahren ist das beste, denn es kürzt die Operation ab, es setzt den geringsten Traumatismus und giebt die geringste Gelegenheit zu Infection. Darum hält D. die einfache Extraction, mit nur einem Instrument, dem Gräfe'schen Messer ausgeführt, für die beste Methode. Linsenluxation kommt bei der Discission mit der Messerspitze noch seltener vor, als beim Gebrauch des Cystotoms, ausserdem aber schneidet die Messerspitze besser, als die Fliete, besonders wenn es sich um eine verdickte Kapsel handelt. Dann kann man auch freier agiren, wenn die vordere Kammer noch besteht, die Pupille ist noch weit und erlaubt einen ausgiebigen Schnitt, und die Iris ist nicht in Gefahr angehakt zu werden. Das Messer lässt sich auch leichter desinficiren und man erspart sich beim Verzicht auf das Cystotom das Einführen eines weiteren Instrumentes in die vordere Kammer. Aber das Verfahren hat auch Vorzüge, was den leichteren und vollständigeren Austritt der Linse anlangt. Da nach Ausführung des Kapseleinschnittes die vordere Kammer noch besteht, so drängen gleich nachher die Cortikalmassen in die vordere Kammer und die Linse stellt sich, sobald der Hornhautschnitt vollendet ist allein in die Wunde ein und weicht dem leisesten Druck auf dem Aquator. Da die Operation mit nur einem, sicher zu desinficirendem Instrument in kürzester Zeit ausgeführt wird, so sinkt auch die Infectionsgefahr bedeutend, und man darf, was für die Heilung von grosser Bedeutung ist, den ersten Verband drei, vier Tage oder noch länger liegen lassen. Die Desinfection soll nach des Verf.'s Ansicht übrigens nicht erst kurz vor der Operation beginnen, da die hierfür nothwendigen Mittel längere Zeit zu genügender Wirkung brauchen, sondern einige Tage vorher, und wenn chronische Entzündung besteht, noch viel eher. Auch soll man, um der Eventualität einer inneren Infection (?) vorzubeugen, das Verdauungsrohr des zu Operirenden mit Calomel, Naphthol oder Bismuth. salicyl. desinficiren.

---

3) **La rétinite brightique**, par le Dr. Ed. Koenig.

Es folgen **Sitzungsberichte** und **Referate**. Dr. Ancke.

April.

1) **Représentation schématique de la diplopie dans le strabisme paralytique**, par le Dr. H. Nimier.

---

2) **La fluxion périodique du cheval; possibilité et certitude du diagnostic; fluxion pendant et après l'accès sans l'épreuve de la fourrière**, par le Dr. E. Rolland. (à suivre.)

---

3) **Le trachome**, par le Dr. Sedan.

---

4) **De l'herpès corneén dans l'influenza et de son traitement par le pyoctanin**, par le Dr. Galezowski.

Verf. sah während der letzten Influenzaepidemie am häufigsten bei den Erkrankten neben einer Conjunctivitis pustulosa eine herpetische Erkrankung der Hornhaut, die entweder unter der Form eines ulcus rodens oder unter dem Bild eines oberflächlichen herpes corneae mit Abhebung des Epithels und Anästhesie der Hornhaut auftrat und der gewöhnlichen Behandlung der Hornhautgeschwüre nicht zugängig war. Man musste Carbolspray, Aetzung mit Argentum nitr., Strychninsalbe und Electricität anwenden. Ausserdem erwiesen sich Pinselungen mit gelbem Pyoctanin 1:1000 und der innerliche Gebrauch von Chininsulfat und -bromhydrat sehr wirksam.

Es folgen **Sitzungsberichte** und **Referate**. Dr. Ancke.

Mai.

1) **Uvéïte irienne**, par le Dr. Grandclément (de Lyon).

Wie man bei der Lunge, je nachdem das Parenchyen oder der seröse Ueberzug ergriffen ist, eine Pneumonie und eine Pleuritis unterscheidet, so soll man nach G.'s Ansicht auch scharf auseinanderhalten die eigentliche Iritis d. h. die Entzündung des Irisgewebes und die Entzündung des Pigmentblattes der Iris, für welche Krankheit Verf. den Namen uvéïte irienne oder Iritis uvéenne vorschlägt. Diese Unterscheidung erscheint nicht überflüssig, insofern jene Uveitis in ihren Symptomen ihren Verlauf, ihrer Pathogenese und ihrer Therapie ganz wesentlich von der eigentlichen Iritis abweicht. Sie beginnt ganz schleichend unter minimalen Sehstörungen, ohne Reizerscheinungen oder unter so geringen, dass der Patient sie übersieht. Die wenigen Erscheinungen verschwinden nach einigen Wochen, um nach einigen Monaten wiederzukehren, wieder zu verschwinden u. s. w. Sieht man dann die Patienten, so ist man erstaunt zahlreiche Synechien zu finden, ohne dass die Anamnese auf eine vorhergegangene schwere Entzündung hinweist. Die Uvéïte irienne befällt mit Vorliebe anständige Frauen von 30 bis 50 Jahren und steht mit Syphilis und Rheumatismus in keinem genetischen Zusammenhang. Atropininstillationen und antisyphilit. resp. antirheumat. Mittel bleiben speciell auf die Synechien ohne Einfluss, zur Heilung der Krankheit ist es vielmehr nothwendig, die Verwachsungen durch eine breite Iridectomie oder Corelysis zu beseitigen. — Verf. ist sich über die Grundursache des Leidens nicht klar, nur fiel ihm die geringe Urinmenge der Patienten auf, und er ist der Ansicht, dass möglicherweise die zurückgehaltenen Abfallsproducte an dem hinteren Blatt der Iris einem locus minoris resistentiae finden.

---

2) **Tumeurs lacrymales et leur traitement**, par le Dr. Libbrecht (de Gand).

Verf. behandelt die Thränensackleiden, indem er zunächst das Thränenröhrchen spaltet, aber nicht vom Thränenpunkt aus, sondern auf einer eingeschobenen Leitsonde 5 mm vom Thränenpunkt entfernt und sodann mit Hülfe eines Troicarts die Verengerungen im Thränennasengang durchschneidet. Die folgenden 8 Tage sondirt er nun mit Bowman'schen Sonden, bis die erste Reizung vorüber ist. Dann aber legt er Sonden ein, die liegen bleiben und die dreifach gerieft sind. Durch die Riefen der Sonden aber lässt er leicht ätzende Mittel in Lösung oder in Salbenform in den Canal dringen. Ist dann die Läsion im Thränennasengang oder Thränensack ausgeheilt, so näht er die Wunde im Thränenröhrchen nach vorheriger Anätzung der Wundlippen mit

feinem Catgut wieder zu, um den alten normalen Zustand wieder herzustellen. (Das gespaltene Thränenröhrchen genirt aber den Patienten in keiner Weise, auch hat das Verfahren den Nachtheil, dass man bei jedem Rückfall jedesmal von Neuem „schneiden" muss.)

---

3) **De la suture de la cornée et de la sclérotique, ses indications, mode opératoire,** par le Dr. Galezowski. (Memoire lu au congrès d'ophtal. de Paris.) à suivre.

---

4) **Nouvelle operation du ptosis congénital,** par M. Gillet de Grandmont.

Nach Einlegung der Klemmpincette führt G. einen Hautschnitt 3 bis 4 mm vom freien Lidrand entfernt parallel zu demselben in einer Länge von $2^1/_2$ cm. Er hebt sodann die beiden Hautlappen auf, löst sie von der Unterlage und legt durch Entfernung der betreffenden Partie des m. orbicularis den Tarsus frei, den er sodann parallel zum freien Lidrand in einer Entfernung von 2 bis 4 mm und in einer Länge von 2 cm einschneidet. Sodann führt er einen bogenförmigen Schnitt von dem einen Ende des letztgenannten Schnittes zum andern, durch die ganze Dicke des Knorpels und der Weichtheile, sodass die Platte der Klemmpincette sichtbar wird. Die Höhe des Bogens ist gleich zu nehmen der Differenz der Distanz des Augenbrauenbogens vom freien Lidrand auf dem kranken und auf dem gesunden Auge beim Blick geradeaus. Nach Herausnahme der Klemmpincette wird nun der orbitopalbebrale Lappen mit dem unteren Lappen durch Catgutnähte vereinigt, ohne dass man sich um die äussere Haut kümmert, die sich von ganz allein in derselben Weise faltet, als dies beim Heben des Blickes normalerweise der Fall ist.

---

5) **Le pétrole brut dans le traitement des conjonctivites,** par le Dr. A. Trousseau, médecin de la clinique nationale des Quinze-Vingts.

Da unsere classischen Mittel gegen Conjunctivitis die Augen meist stark reizen und den Patienten ziemliche Schmerzen verursachen, hat Verf. nach einem anderen Mittel gesucht, welches diese Fehler nicht hat, und ein solches angeblich in dem rohen kaukasischen Petroleum gefunden. Das rohe Petroleum — nicht das gewöhnliche raffinirte — wird sehr gut vertragen und verursacht keinerlei Reiz oder Schmerz. Es wird mit einem Pinsel auf die Rückseite der Lider, und auf die Uebergangsfalten aufgestrichen, jedoch muss die Benetzung der erkrankten Partie eine viel länger dauernde sein, als bei den bisher bekannten Mitteln. Die Wirkung ist nicht so kräftig als die des Arg. nitr., aber dafür lässt sich das Mittel auch bei Kindern und Furchtsamen anwenden. Verf. hatte mit seiner Methode gute Resultate bei granulöser, folliculärer, eitriger und catarrhalischer Entzündung (besonders bei den leichteren Fällen), ferner bei Frühjahrcatarrh und Conj. phlyctaen.

---

6) **Du curettage du sac lacrymal,** par le Dr. F. Despagnet.

Die hartnäckigen Fälle von Epiphora sind meist bedingt durch einen anormalen Zustand der Schleimhaut des Thränensacks. Lässt sich nun diese Schleimhauterkrankung durch Sondirung und Injection adstringirender Flüssigkeit nicht mehr oder minder rasch beseitigen, so soll man nach dem Vorschlag des Verf.'s die vordere Wand des Thränensacks einschneiden (ist der Sack sehr dilatirt, so kann man dabei auch ein Stück der vorderen Wand excidiren) und die erkrankte Schleimhaut mit dem scharfen Löffel auskratzen. Nach Stillung

der meist starken Blutung legt man einen Tampon, der in eine halbprocentige glycerinige Sublimatlösung getaucht ist, ein und bedeckt die Wunde mit einem leichten Druckverband. Das Verfahren ist auch bei Phlegmone des Thränensacks anwendbar.

Es folgen **Sitzungsberichte** und **Referate**. Dr. Ancke.

Juni.

1) **Le prolapsus de l'iris dans l'extraction simple de la cataracte**, par le Dr. Parinaud.

Man hat der einfachen Extraction den Vorwurf gemacht, dass sie mehr als die combinirte Methode Anlass gäbe zur Entstehung von Irisprolaps und zwar von echtem Irisprolaps d. h. Interposition einer Irishernie zwischen Wundlippen; denn blosse Adhärenzen und Einklemmungen sind bei der combinirten Methode mindestens ebenso häufig als bei der einfachen. Die Irisvorfälle in Folge der einfachen Staarextraction müssen im Allgemeinen in zwei Arten geschieden werden und zwar in primäre Prolapse, wie sie entstehen in Folge anatomischer Verhältnisse bei der Operation und in secundäre Prolapse, wie sie zu Stande kommen nach der Operation durch brüske Wiedereröffnung der Hornhautwunde. Die erste Art von Vorfällen vermindert man durch möglichst correcte Schnittführung, d. h. indem man den Schnitt möglichst wenig linear und peripher legt, sondern mehr parallel zum Aequator des Auges in die durchsichtige Hornhaut. Zeigt die Iris nach dem Austritt der Linse keine Tendenz, sich in das Auge wieder zurückzuziehen und eine runde Pupille zu bilden, so soll man zunächst versuchen mit Hülfe der bekannten leichten Reibungen oder direct mit dem Spatel, die Reposition herbeizuführen, wenn das aber nicht nach wenigen Versuchen gelingt, sofort iridectomiren. Auf die Miotica ist dabei kein Verlass, da ihr Einfluss ebenso wie der der Mydriatica gegenüber den mechanischen Kräften, die bei eröffneter Vorderkammer wirken, ein viel zu geringer ist. — Der secundäre Prolaps kommt auch nach der correctesten Schnittführung vor und zwar gewöhnlich in den ersten beiden Tagen nach der Operation. Je besser die Schnittführung war, je rascher also der Verschluss der vorderen Kammer eintritt, desto mehr hat man bei ungeschickten Bewegungen des Patienten eine vollständige Wundsprengung mit Herausfallen der Iris zu befürchten, während bei langsamer Wiederherstellung der vorderen Kammer wenigstens einige Stellen der Wunde schon fester verwachsen sind. Verf. machte auch die sonderbare Erfahrung, dass secundäre Prolapse gerade in solchen Fällen leicht eintraten, bei denen die Pupille während der Operation starke Tendenz zur Contraction zeigte und erklärt diese Erscheinung damit, dass die Iris dem Stoss von rückwärts mehr Fläche bietet und die Anhäufung von Kammerwasser hinter der Iris begünstigt wird. Es muss streng darauf gehalten werden, dass sich der Patient nach der Operation völlig ruhig verhält; kann man von vornherein annehmen, dass er das nicht thut, so soll man lieber gleich iridectoniren. Wenn mitunter selbst Maniakalische keinen secundären Vorfall bekommen, so erklärt sich das vielleicht aus dem Umstand, dass durch die grosse Unruhe auch eine rasche Herstellung der Vorderkammer vermieden wird. Die Hornhautnaht wäre ein sicheres Mittel den secundären Prolaps zu vermeiden, jedoch glaubt Verf., dass dieser Vortheil der Methode die anderweitigen Nachtheile nicht aufwiegen kann. — Ist jedoch nun einmal ein secundärer Prolaps eingetreten, der sich immer durch Schmerzen im Auge anmeldet, so soll man ihn, wenn er schon

24 Stunden nach der Operation zur Beobachtung kommt, behandeln, als ob man eine Iridectomie machen wolle, d. h. auch etwaige Adhärenzen mit dem Spatel lösen. Später ist das Auge für einen solchen Eingriff zu empfindlich, man ist auch nicht mehr im Stande, die Verzerrung der Pupille wieder rückgängig zu machen, und so ist es besser, besonders wenn die Irishernie klein ist, ruhig die volle Vernarbung der Wunde abzuwarten und erst später einzugreifen, wenn sich nicht die Hernie, was auch oft vorkommt, spontan zurückbildet. Bildet sich jedoch die Hernie nicht zurück und entsteht ein kleines Staphylom, so operirt man nach des Verf.'s Ansicht am besten mit dem Galvanocauter.

---

2) **Du sarcome mélanique des paupières**, par le Dr. Felix Lagrange (de Bordeaux).

---

3) **De l'ophtalmie sympathique**, par le Dr. F. Boé.

Verf. warnt davor, die therapeutischen Massnahmen gegen die sympatische Ophthalmie auf die zur Zeit noch keineswegs bewiesene Deutschmann'sche Theorie zu stützen. Das, was Deutschmann bei seinen Versuchsthieren experimentell erzeugt habe, sei dem, was wir klinisch als sympathische Ophthalmie zu sehen bekommen, sehr unähnlich. Auch widersprächen der genannten Theorie die Ergebnisse der anatomischen Forschungen verschiedener Autoren an menschlichen, wirklich von sympathischer Ophthalmie befallenen Augen, bei denen die supponirte Entzündung der Sehnervenscheiden und das Vorhandensein von Mikroorganismen längs des angeblichen Weges der Uebertragung nicht nachgewiesen werden konnte. Es ist deshalb nach B.'s Ansicht bei dem Ernst der Situation nicht erlaubt, die Entfernung des inducirenden Auges durch andere Methoden (Resection des Sehnerven, Neurotomia optico-ciliaris, Abadie'sche Galvanocausis der Wunde und Injection von Sublimat in den Glaskörper) zu ersetzen. Wenn bei einer Verletzung der Ciliarkörper sicher in Mitleidenschaft gezogen worden ist, so soll man möglichst bald enukleiren, ist diese Mitleidenschaft zweifelhaft, so muss von Fall zu Fall entschieden werden, und nur wenn der Ciliarkörper sicher nicht mit verletzt worden ist, darf ein exspectatives Verfahren platzgreifen. Befindet man sich aber einer sicher ausgesprochenen sympathischen Ophthalmie gegenüber, so wird man natürlich sofort enukleiren, wenn man einen unbrauchbaren und schmerzhaften Stumpf vor sich hat. Ist hingegen die Verletzung jüngeren Datums, und weist das erste Auge noch einen Rest von Gebrauchsfähigkeit auf, so hat man bisher die Regel aufgestellt, dass man enukleiren soll, wenn es sich um sog. sympathische Reizung des zweiten Auges handle, dass man jedoch die Operation als nutzlos, ja als gefährlich unterlassen solle, wenn schon wirkliche sympathische Entzündung auf diesem Auge vorhanden sei. Ob dieser Heilplan der richtige ist, oder, was dasselbe besagt, ob wirklich die sympathische Reizung und die sympathische Entzündung als zwei verschiedene Krankheitseinheiten angesehen werden müssen, lässt sich, wie B. glaubt, bei unserer heutigen Kenntniss von dem Wesen der sympathischen Ophthalmie noch nicht unterscheiden und wir können diese Frage ebenso wie die anderen beiden noch völlig offenen Fragen, warum nicht alle Fälle von infectiöser Verwundung des Ciliarkörpers zu fürchten sind und ferner in welchen Fällen sympathische Entzündung zu erwarten resp. auszuschliessen ist, nur lösen, wenn es uns gelingt, experimentell ein Krankheitsbild zu erzeugen, was der klinisch am Menschen beobachteten sympathischen Ophthalmie wirklich gleich ist.

---

4) **Note sur un cas d'hyperesthésie cocainique**, par le Dr. E. Milleé, chef de clinique du Dr. Galezowski.

Bei einer Frau, die in einer Sitzung auf beiden Augen staroperirt wurde, trat in Eolge von Einträufelung der gewöhnlichen Cocainlösung in das eine Auge eine ungemeine Empfindlichkeit dieses Auges gegen Berührung ein, und heftige Schmerzen beim Fassen der Bindehaut mit der Fixirpincette, während die gleichen Manipulationen auf dem zweiten Auge, das nun ohne Cocain operirt wurde, sehr leicht ertragen wurden. Beide Augen heilten übrigens normal, nur war es auffallend, dass die fast immer nach der Operation auftretenden Schmerzen in dem cocainisirtem Auge und zwar nur in diesem Auge ausblieben.

Es folgen **Sitzungsberichte** und **Referate**. Dr. Ancke.

Juli.

1) **Absence du trachome chez le nègre**, par le Dr. Santos Fernandez (de la Havane).

Swan Burnett hatte seinerzeit auf Grund seiner Erfahrung, dass er nie bei einem Neger Trachom sah, und dass die Farbigen höchstens Granulationen aufweisen, geglaubt, eine relative Immunität der farbigen Rasse gegenüber dem Trachom annehmen zu müssen. Verf., welcher Gelegenheit hatte, die weisse und die farbige Rasse in dieser Beziehung zu beobachten, fand, dass die Conjunct. granulosa unter den Negern und Mischlingen seltener ist, als unter den Weissen, kann jedoch diese Beschränkung nicht in gleicher Weise für das Trachom aufstellen, da dasselbe auf Cuba zu selten vorkommt.

---

2) **Rupture traumatique du muscle droit inferieur de l'oeil droit**, par le Dr. A. Bourgeois (de Reims).

Durch Fall auf eine Holzkofferecke trat eine traumatische „Lähmung" des m. inf. durch Abreissung seiner Insertion auf, welche Lähmung begreiflicherweise der elektrischen Behandlung widerstand. Um die lästigen Doppelbilder zu beseitigen, führte Verf. mit Erfolg die Tenotomie des rechten Superior auf dem verletzten Auge aus.

---

3) **De la Suture de la cornée et de la sclérotique — ses indications — mode opératoire**, par le Dr. Galezowski (memoire lu au congrès d'opht. de Paris), suite.

---

4) **Traitement des synéchies postérieures totales doubles**, par le Dr. Jocqs.

Verf. führte in einem Fall von beiderseitgem totalem Pupillarabschluss nach Iritis auf dem einen Auge die einfache Extraction mit Discission der Exsudatschwarte aus, welche Operation insofern nur mässigen Erfolg hatte, als Nachstaarbildung nicht zu verhindern war, während er auf dem anderen Auge vor der Anlegung des Starschnittes mit dem Discissionsmesserchen die Exsudatmasse ringsum vom Pupillarrand trennte. Diese Trennung gelang, da noch die vordere Kammer bestand, sehr gut und gab die Extraction in Folge dessen später ein gutes Resultat.

---

5) **Kyste dermoïde de la paroi interne de l'orbite**, par le Dr. Vignes.

Es folgen **Sitzungsberichte** und **Referate**. Dr. Ancke.

August.

1) **Le champ visuel chez les épileptiques et les délinquants-nés selon le docteur Ottolenghi,** par C. Lombroso, Professeur à l'Université de Turin.

Ottolenghi fand bei der Untersuchung der Kranken von Lombroso ein eigenthümliches Verhalten des Gesichtsfeldes 6 speciell der Epileptischen (während der Pausen zwischen den Anfällen) und der Leute mit angeborenem moralischem Defect. Die Untersuchung erstreckte sich auf 12 Kranke der ersten und 25 Kranke der zweiten Art. Bei allen Untersuchten fand sich das Gesichtsfeld erheblich beschränkt, in höherem Grade übrigens bei den moralisch Defecten. Die Gesichtsfeldbeschränkung wies nun aber insofern einen typischen Charakter auf, als stets eine verticale partielle heteronyme Hemianopsie bestand, dergestalt, dass rechts partielle Hemianopsia inf. und links partielle Hemianopsia sup. gefunden wurde. Der Grad der Hemianopsie war in manchen Fällen ein starker, in anderen Fällen aber auch nur leicht angedeutet. Die Begrenzungslinie des Gesichtsfeldes war in den meisten Fällen auffallend stark geschlängelt, so dass man von peripheren Skotomen reden konnte. Das Gesichtsfeld für Farben war in derselben Art und Weise eingeschränkt als das Gesammtgesichtsfeld, aber nicht so intensiv. Die centrale Partie des Gesichtsfeldes erschien intact. Die ophthalmoskopische Untersuchung ergab in den meisten Fällen negativen Befund. Die centrale Sehschärfe stand in keinem Abhängigkeitsverhältniss zu der Form und Grösse des Gesichtsfeldes. Die andern Sinneswahrnehmungen waren entsprechend der Einschränkung des Gesichtsfeldes mehr bei den Epileptischen als bei den moralisch Defecten alterirt. Die beschriebene Form der Gesichtsfeldsbeschränkung findet sich nur bei diesen beiden Gattungen von Kranken und ist deshalb diagnostisch von Bedeutung. (?)

---

2) **Traumatisme considérable de l'oeil. Guérison rapide avec conservation de l'aspect extérieur de l'organe,** par le Dr. H. Armaignac.

---

3) **De la suture de la cornée et de la sclérotique — ses indications — mode opératoire,** par le Dr. Galezowski (suite et fin).

---

4) **Quelques aperçus sur l'endartérité généralisée,** par le Dr. Deeren (de Bruxelles).

Verf. bezieht eine ganze Reihe von Krankheiten, die nach dem 45. Lebnsjahr vorkommen, auf Endarteriitis atheromatosa. Von den Augenkrankheiten sei die Catar. senilis, bei welcher Traumatismus, Diabetes, Albuminurie u. s. w. ausgeschlossen werden könne, ebenso die Kernsklerose, wie sie nach dem 45. Jahr beginne, die Kalkconcrementbildung in der Bindehaut und der Schleimhaut der Thränenwege, viele Erkrankungen der nervösen Gebilde u. s. w. atheromatösen Ursprungs. Die Atheromatose äussert sich zunächst vor dem 45. Jahr durch Phosphaturie. Diese kann man bekämpfen mit Hülfe eines mässigen Gebrauchs von Jodkalium bis zum 65. Jahr, wo die Endarteriitis eine allgemeine wird. Dann muss man die Jodkaliumdosen bedeutend erhöhen, wenn man den gleichen Erfolg haben will. — Verf. ist nun der Ansicht, dass man, wenn man vom 40. bis zum 65. Lebensjahr, wo die Neutralisation der Phosphaturie immer möglich ist, fortgesetzt Jodkalium giebt, die durch die Atheromatose bedingte Kernsklerose und Starbildung vermeiden kann. Ist nun schon diese Ansicht des Verf.'s wenig plausibel, so ist die Hoffnung, die er

weiterhin ausspricht, dass nämlich eine einfache senile Cataract in der Zeit, wo die Neutralisation der Phosphaturie noch gelingt, sich durch Jodkalium gebrauch zur Aufsaugung bringen lassen werde, und dass die Kernsklerose und der senile graue Reflex der vorderen Linsenkapsel auf die gleiche Weise rückgängig gemacht werden könnten, doch etwas zu kühn, als dass man sie allgemein theilen dürfte.

5) **Traitement des ulcérations de la cornée par l'acide phenique pur à l'état déliquescent**, par le Dr. Ferd. Suarez de Mendoza.

Verf. hat ursprünglich nur bei den schweren Formen der infectiösen Hornhautulcerationen, in letzter Zeit aber bei allen Hornhautgeschwüren Aetzungen mit liquefacter Carbolsäure angewendet, die er vorsichtig mit einem Wattepinsel auf die Geschwürsfläche auftrug, und empfiehlt diese seine Behandlungsmethode, die ihm stets die besten Resultate gegeben hat.

Es folgen **Sitzungsberichte** und **Referate**. Dr. Ancke.

September.

1) **La teinture d'iode dans les ulcères infectieux de la cornée**, par le Dr. Chibret (de Clermont-Ferrand).

Die besten Erfolge hatte Verf. bei infectiösen Hornhautgeschwüren, wenn er dieselben täglich oder jeden zweiten Tag mit Jodtinctur vorsichtig betupfte. Die Jodtinctur wirkt nicht allein stark antiseptisch und lässt keine unlöslichen Salze an der Geschwürsstelle zurück, sondern sie veranlasst auch eine rasche Consolidirung des den Substanzenverlust ausfüllenden jungen Gewebes. Wenigstens hat Verf. bei seiner Methode niemals es nachträglich zu Staphylombildung kommen sehen.

2) **De l'astigmatisme post-opératoire**, par le Professeur Maximilien Neuschuler fils (de Turin).

3) **Traitement et guérison des taches de la cornée**, par le Docteur Malgat (de Nice).

Verf. hellt „Hornhautflecke" mittelst Massage auf. Nach seiner eignen Beschreibung handelt es sich nun dabei allerdings nicht um das, was man in der Augenheilkunde Hornhautflecke nennt, sondern um chronische Hornhautinfiltrate. Er benutzt zur Massage graue Salbe mit Lanolin hergestellt und massirt durch viele Monate täglich eine Minute lang auf den geschlossenen Lidern mit circulären Touren, wobei möglichst zart verfahren werden muss. (Verf. fürchtet sonderbarer Weise, bei kräftiger Reibung die Linse zu trüben.) Entzündliche Reizung bietet eine Contraindication für die Massage.

4) **La rétinite Brightique**, par le Dr. Ed. König (fin).

5) **Embolie de l'artère centrale de la rétine**, par le Docteur Lopez (de la Havane).

6) **Indications et contreindications de l'énucléation du globe oculaire**, par A. Fage.

Abgesehen von den niemals bestrittenen Indicationen und Contraindi-

cationen giebt Verf. folgende Vorschriften: Die Enucleation ist zunächst denjenigen Operationsmethoden, welche sie ersetzen sollen, als radicaler vorzuziehen. Todesfälle waren bisher selten und werden bei streng antiseptischem Verfahren noch seltener werden. Gefährliche Blutungen sind ebenfalls selten und lassen sich beherrschen. — Bei acuter Panophthalmitis räth F. zu enucleiren. Auch wenn schon Orbitalzellgewebsinfiltration vorhanden ist, besteht keine Contraindication, und selbst bei beginnender Meningitis ist die Partie noch nicht aufzugeben. Nur wenn allgemeine Infection schon nachweisbar ist oder ein allgemeiner dyskrasischer Zustand (starke Albuminurie oder Diabetes) besteht, ist die Enucleation zwecklos oder gefährlich. Auch besteht eine Contraindication selbst bei mehr chronischem Verlauf der Panophthalmie, wenn letztere endogen entstanden ist während infectiöser fieberhafter Allgemeinkrankheiten. — Wenn bei schon ausgebrochener sympathischer Ophthalmie das inducirende Auge bereits blind ist, soll man enucleiren, da immer noch eine, wenn auch schwache Hoffnung besteht, dass die Operation Nutzen bringt. Bei Augentuberculose soll man die Enucleation meiden, wenn die Erkrankung den vorderen Pol betrifft und eine Heilung durch Excision der afficirten Partie oder durch innere Medicamente gelingt. Tritt diese Heilung aber nicht ein, und sitzt die Erkrankung in den tieferen Partien des Bulbus, so muss man sich zur Enucleation entschliessen, sobald noch kein Zeichen allgemeiner Infection vorhanden ist. Bei malignen Tumoren muss natürlich unverzüglich enucleirt werden, nur soll man die Prognose dabei sehr vorsichtig stellen, da selbst eine ganz frühzeitig vorgenommene Enucleation den schlechtesten Ausgang unter Umständen nicht verhüten kann. Nur wenn der Tumor an der Aussenseite des Bulbus sitzt, scharf abgegrenzt und nicht gross ist, kann man zunächst die Excision in möglichster Ausdehnung vornehmen. Der Enucleation des Bulbus muss sich je nach der Lage des Falls auch die Resection des Sehnerven oder die Exenteration der Orbita anschliessen. Sind schon Metastasen vorhanden, so ist über den traurigen Ausgang ja kein Zweifel, trotzdem muss aber auch in diesen Fällen operirt werden, um dem Patienten die Schmerzen zu nehmen und schweren Blutungen aus dem Tumor vorzubeugen.

Es folgen **Referate.** Dr. Ancke.

October.

1) **La suture de la cornée dans l'extraction de la cataracte. Nouveaux faits à l'appui,** par le Dr. F. Suarez de Mendoza (d'Angers).

S. hat ausser in den schon früher berichteten 15 Fällen noch weiter in 13 Fällen die Hornhautsutur bei der Staroperation ausgeführt. Er ist der Meinung, dass, wenn andre Collegen, speciell die Wiener, so schlechte Erfahrungen mit der Hornhautnaht gemacht haben, daran nur die von der seinen abweichende Operationsmethode schuld sein könne. S. macht nämlich zunächst einen Schnitt, entsprechend dem Starschnitt von aussen her durch 2 Drittel der Dicke der Hornhaut, sodann legt er Nähte ein, als ob er die Wunde nähen wollte, knüpft aber die Fäden zunächst nicht, sondern zieht den Theil der Fäden, der in der Tiefe der Wunde erscheint, schlingenförmig hervor und legt die Schlingen auf die Seite, damit sie im weiteren Verlauf der Operation nicht im Wege sind. Sodann macht er den Starschnitt in der gewöhnlichen Weise, indem er also die Hornhaut von innen her durchschneidet, und zwar genau entsprechend dem vorher gemachten Schnitt, (Kommt man dabei auch immer so genau in den ersten Schnitt hinein?) entfernt die Linse und knüpft

nach Reposition der Iris dann die Fäden. Eine Filtration des Kammerwassers durch die Fäden mit Verzögerung der Wiederherstellung der vorderen Kammer, wie sie die Wiener beschrieben haben, sei also bei seinem Verfahren, da er ja nicht durch die ganze Dicke der Hornhaut die Nähte lege, vollständig ausgeschlossen. Das beschriebene Verfahren sei freilich nicht leicht ausführbar, habe ihm aber immer sehr gute Resultate gegeben. Er habe zwar auch früher gute Resultate gehabt ohne die Hornhautnaht, aber er glaube, dass die jetzigen Erfolge die der Vergangenheit noch übertreffen, da bei der Naht der Verlauf noch rascher und sicherer sei. Man könne zwar bei der geringen Anzahl der bisher operirten Fälle noch kein abschliessendes Urtheil haben, aber es sei mindestens sehr wahrscheinlich, daran habe er die feste Ueberzeugung, dass durch sein Verfahren der Erfolg der Staroperation noch sicherer gestellt werde.

---

2) **A propos de la résection du nerf optique**, par le Dr. A. Trousseau.

Verf. hatte seinerzeit in einem Fall, wo die präventive Resection des Sehnerven bei drohender sympathischer Ophthalmie den Ausbruch derselben nicht verhütet hatte, die Enucleation nachfolgen lassen und damit eine Heilung erzielt, wenigstens wie er glaubte, als er den Fall in der französischen ophthalmologischen Gesellschaft im April 1891 besprach. Er hält es jetzt für seine Pflicht mitzutheilen, dass der traurige Ausgang nachträglich sich doch eingestellt hat. Die der Resection nachfolgende Enucleation kann also in einem solchen Fall den Gang des Processes nicht definitiv aufhalten, Verf. ist aber der Ansicht, dass eine gleich im Anfang ausgeführte Enucleation das vermocht hätte.

---

3) **Sur un cas d'hérédo-syphilis tardive, oculaire et articulaire**, par le Dr. Crouzet (de Nîmes).

Verf. beschreibt einen Fall von Keratitis diff. c. iritide ex lue congenita, bei welchem die tardiv hereditär-syphilitische Natur aus dem Krankheitsbild, den begleitenden Erscheinungen und ex juvantibus zu erkennen war. Da jedoch in diesem Fall jedes anamnestische Moment zur Stützung der genannten Diagnose fehlte, speciell die Eltern nicht krank waren oder gewesen waren, so warnt Verf. in Anbetracht des Umstandes, dass hier doch zweifellos Lues congenita vorlag, davor, sich durch fehlende anamnestische Daten in der richtigen Diagnose irre machen zu lassen.

Es folgen **Sitzungsberichte** und **Referate**. Dr. Ancke.

November.

1) **De l'action vaso-motrice des produits bactériens**, par le Professeur Bouchard.

---

2) **Deux traumatismes graves guéris par la suture de la Cornée**, par le Dr. A. Bourgeois (de Reims).

Verf. beschreibt zwei Fälle von Hornhautnaht bei schwerer Verletzung des vorderen Pols des Auges. In beiden Fällen nähte Verf. mit feinsten Catgutfäden (die später sich selbst überlassen werden können), die mit 2 Nadeln armirt waren, da jeglicher Druck auf den eröffneten Bulbus vermieden und deshalb immer von innen nach aussen gestochen werden musste. Auch wurde aus demselben Grund der Sperrelevateur durch die Finger des Assistenten

ersetzt, es wurde keine Fixirpincette angewendet und als Nadelhalter ein Instrument ohne Schieber benutzt. — Die Hornhautnaht lässt sich natürlich nur dann ausführen, wenn kein Substanzverlust vorliegt, und sie muss, wenn sie Erfolg haben soll, spätestens einige Stunden nach der Verletzung angelegt werden. Was sich von der Iris nicht reponiren lässt, muss selbstverständlich excidirt werden. Die Einstiche durch die Hornhaut sollen möglichst nahe dem Wundrand liegen und die Zahl der Nähte ist thunlichst zu beschränken. Andre Operationen, dazu bestimmt, das Sehen zu verbessern, sollen nicht früher ausgeführt werden, als die Hornhautwunde solid verheilt ist und keine Gefahr späterer Atrophie des Bulbus mehr besteht. Wird übrigens die Enucleation des Auges doch nothwendig, so hat die Hornhautnaht wenigstens insofern genützt, als ein geschlossener Bulbus sich leichter enucleiren lässt, als ein offnes, weiches Auge. Bei der heutigen Auffassung der sympathischen Ophthalmie als infectiöser Krankheit ist die Hornhautnaht als ein Mittel, welches die Prima intentio anstrebt, gleichfalls nicht ohne Belang in Betreff der Prognose des Eintritts jener Gefahr.

---

3) **Observations cliniques**, par le Dr. Galezowski (à suivre).

Es folgen **Sitzungsberichte** und **Referate**. Dr. Ancke.

Decembre.

1) **Un cas de carcinome péribulbaire**, par le Dr. Félix Lagrange (de Bordeaux).

---

2) **Anomalie d'insertion du droit externe gauche**, par le Dr. Bourgeois (de Reims).

Bei einem hochgradigen Strabismus convergens fand Verf. bei der Vorlagerung, nachdem der senkrechte Einschnitt durch die Bindehaut gemacht worden war, die Sehne des Externus an der normalen Stelle nicht vor. Bei genauerem Zusehen zeigte sich die gesuchte Sehne in Form eines ganz dünnen Bändchen im unteren Winkel der Bindehautwunde. Die Sehne wurde nach Durchschneidung ihrer Insertion in der Gegend des oberen Winkels der Bindehautwunde vorgenäht. Der unmittelbare Operationseffect war ein genügender, der definitive konnte nicht ermittelt werden, da Patient nicht wieder erschien.

---

3) **Un mot au sujet de l'emploi de la teinture d'iode dans le traitement des ulcérations de la cornée**, par le Dr. Sedan.

S. hat die Betupfung der Hornhautgeschwüre mit Jodtinctur, wie sie Chibret in der vorhergehenden Nummer vorschlug, schon vor 10 Jahren angewendet. Die grosse Diffusionsfähigkeit der Jodtinctur aber, die Schmerzhaftigkeit des Verfahrens und die Bildung von Jodniederschlägen, die sich selbst durch starke Flüssigkeitsströme nicht entfernen lassen, ferner das Auftreten von Lindrandentzündungen nach der Anwendung der Tinctur, liessen ihn von erneuten Versuchen absehen. Auch Versuche, das Jod mit anderen Stoffen als mit Alkohol gemischt anzuwenden, scheiterten an den gleichen Schwierigkeiten. Verf. wäre Chibret dankbar, wenn derselbe mittheilte, wie die genannten Unannehmlichkeiten bei dem Gebrauch der Jodtinctur vermieden werden können.

---

4) **Section totale de la cornée. Suture de la cornée — réduction de l'iris — conservation de la vision**, par le Dr. E. Rolland.

Bei sehr grossen Hornhautwunden, wie sie nach schweren Traumen entstehen, sind zwei Gefahren, die das Auge bedrohen, die Infection der Wunde und die Einheilung der Iris in die Wunde. Die Infection vermeidet man mittelst der Antiseptik, die Einheilung der Iris aber durch die Hornhautnaht, wie dies Verf. an einem Fall demonstrirt, den er hier beschreibt. Nach Reinigung des Operationsfeldes nähte Verf. die den ganzen horizontalen Diameter der Hornhaut einnehmende Wunde unter Benutzung sehr feiner Seidenfäden, die mit zwei feinen Nadeln armirt waren. Nach Reposition der Iris wurden dann die Fäden geknüpft und die Wunde mit einer Mischung von Leim und Oculophile verkittet. [„Oculophile" ist ein neues, vom Verf. angegebenes antiseptisches Präparat, bestehend aus Borsäure, Borax und Wasser, welches eine „absolute" Wirksamkeit bei Conjunctivitis, Keratitis u. s. w. entfaltet und über welcher Verf. nächstens ausführlich berichten wird.] Nach 48 Stunden wurde der Verband gewechselt, die Fäden wurden entfernt und die Wunde von Neuem überleimt. Das Auge wurde im Ganzen 15 Tage unter Verband gelassen. Die Sehkraft war zunächst schlecht, auch bestand Diplopie. Nach Verlauf eines Jahres aber war die Hornhautwunde kaum mehr zu sehen, keine vordere Synechie vorhanden und die Sehkraft vorzüglich.

Es folgen **Sitzungsberichte** und **Referate**. Dr. Ancke.

VII. Revue générale d'ophtalmologie. Bd. X. Nr. 8.

1) **Un cas d'ophthalmie sympatique malgré la résection du nerf optique**, par le Dr. A. Trousseau, Médecin de la Clinique nationale des Quinze-Vingts.

Verf. hatte 3mal nacheinander die Sehnervenresection nach Dr. Wecker mit Erfolg ausgeführt. In einem vierten Falle wurde ein rechtes phthisisches stark gereiztes Auge kunstgerecht resecirt und Patient geheilt entlassen. $3^1/_2$ Monate darauf kam derselbe mit sympathischer Reizung des rechten Auges zurück, welche erst nach 6 Wochen energisch stark resorbirender Cur zurückging. [Vgl. aber oben S. 450!]

---

2) **Quelques remarques sur l'ophthalmomètre de Javal et de Schioetz**, par le Dr. F. Ostwalt (Paris).

Es folgen **Referate**.

Nr. 4.

Tumeurs gommeuses de la conjonctive, par le Dr. Caudron.

Verf. beschreibt mehrere Fälle. Ein 40jähr. Mann z. B. kam mit 3 linsengrossen zusammenhängenden Knoten am untern Rand des Unterlids; der Rand desselben war verdickt, oberflächlich stellenweise exulcerirt und abgeschuppt: Spaltung und Galvanokausis. 3 Monate drauf verdächtiges Recidiv mit harten infiltrirten Rändern; bei der Allgemeinuntersuchung fand sich tuberculöses Syphilid des Unterschenkels. Jetzt wurde energische antispecische Cur eingeleitet und Pat. blieb geheilt.

Juli.

1) **Contribution à l'étude des astigmatismes cornéen et total.** Lettre adressée au Docteur Ostwalt, par le Dr. Chibret (de Clermont-Ferrand).

Es folgen **Referate.** Dr. Ancke.

August.

1) **Un accident possible, mais rémédiable dans la kératotomie,** par le Dr. Santos-Fernandez (de la Havane).

Es ist dem Verf. vor Kurzem passirt, dass er das Graefe'sche Starmesser verkehrt, d. h. mit dem Rücken gegen die Richtung des anzulegenden Schnittes eingeführt hat. Es wäre in diesem Fall natürlich falsch, das Messer wieder zurückzuziehen, und Verf. räth, das Messer einfach in der Wunde zu drehen, was bei der geringen Breite der Klinge leicht und ohne grössere Verletzung gemacht werden kann. (Das ist aber eine alte Geschichte, Referent erinnert sich, dass er diese Vorschrift schon als Student in dem ersten Operationscursus gelernt hat.)

2) **Pansement après l'opération de la cataracte à grand lambeau supérieur,** par le Dr. Gaupillat de Troyes.

Bei unserer modernen einfachen Starextraction bestehen besonders dreierlei Gefahren. Die erste derselben, die Vereiterung des Lappens, lässt sich durch strenge Antiseptik vermeiden, die zweite, der Glaskörpervorfall, kommt wenig mehr in Betracht, seitdem in Folge der localen Anästhesie der Patient unzweckmässige Bewegungen unterlässt, die dritte aber, der Irisvorfall nach der Operation, ist immer noch zu fürchten. Verf. glaubt nun, dass an diesem Zufall unser sogenannter Druckverband schuld sei. (?) Das Auge steht unter den geschlossenen Lidern ziemlich stark nach oben gewendet; wenn man also ein einfaches Wattepolster durch Bindentouren andrückt, so drückt man gerade auf die Stelle, auf welche man wirkt, wenn man beim Linsenaustritt die Wunde klaffen machen will. Der Druck des Verbandes macht also auch die Wunde klaffen und begünstigt den secundären Irisvorfall. Verf. hält es deshalb für richtiger, einen länglichen Wattewulst unterhalb des Augenbraubogens möglichst weit nach oben aufzulegen, dergestalt, dass der untere Rand des oberen Lides zunächst unbedeckt bleibt. Dadurch wird der Hauptdruck auf den Hornhautlappen selbst ausgeübt und dieser angedrückt. Ueber den Wattewulst wird dann ein gewöhnlicher Verband angelegt, der aber nur decken, nicht drücken soll. Verf. hat in 17 Fällen den beschriebenen Verband angewendet und 17mal eine vollkommen runde und bewegliche Pupille bekommen.

Es folgen **Referate.** Dr. Ancke.

September-October.

1) **Appareil pour l'examen de l'acuité visuelle,** par le Dr. A. Carl (de Francfort-sur-Mein). (Deutsch erschienen im Archiv für Augenheilk. Bd. XXIII und mit diesem referirt.)

2) **Un ophtalmoscoptomètre à micromètre,** par le Dr. C. A. J. Leroy.

November.

Des ophtalmies septiques, par le Dr. Jean Mitvalsky, Privatdocent d'ophtalmologie à la Faculté de Prague.

Verf. hatte Gelegenheit drei Fälle von Ophthalmia septica anatomisch und bacteriologisch zu untersuchen. Um die Bacterien gut zu färben, bediente sich Verf. einer Lösung von Hämatoxylin in Methylalkohol und Glycerin. Im ersten Fall handelte es sich um eine puerperale Infection, in dem zweiten um eine Pneumonie (vielleicht mit Lungenabscess und Pleuritis purulenta complicirt), in dem dritten um einen Flecktyphus, und es fanden sich dem entsprechend in den Augen Streptokokken (puerperal. Fränkel), Staphylokokken (pyogen. aur.) und Streptobacillen (Hlava). Die weitgehendere Veränderung, d. h. die Necrotisirung der zelligen Elemente ist bei der Ophthalmia septica nicht sowohl bedingt durch die Anwesenheit der Mikroben selbst, welche in Haufenform als Emboli in die capillaren und präcapillaren Netzhaut- und Aderhautgefässe gelangen, sondern durch die von ihnen gelieferten toxischen Producte; denn die Mikroben wandern aus den Gefässen nur in die nächste Nachbarschaft derselben, während die durch die toxischen Producte jener kleinsten Lebewesen bedingte Entzündung weiter schreitet und mit Hülfe der Diffusion jener Stoffe verallgemeinert wird. — Die Ophthalmia septica ist meist durch Puerperalfieber bedingt, aber auch jede andre mit Sepsis einhergehende Krankheit kann sie veranlassen, speciell jede Wundinfectionskrankheit. Unter den acuten Infectionskrankheiten im engeren Sinne des Worts sind es Typhus, Variola, Scharlach, Meningitis cerebrospinalis, vielleicht auch Gelenkrheumatismus und Cholera, bei denen Ophthalmia septica vorkommen kann. — Der eine der hier mitgetheilten Fälle ist übrigens noch insofern interessant, als die Ophthalmia septica in einer Form begann, die bisher unbekannt war, d. h. als Retinitis purulenta septica, welche auf die beiden Körnerschichten beschränkt war.

Es folgen **Referate**.

Dr. Ancke.

December.

Enthält nur **Referate**.

Dr. Ancke.

VIII. The American Journal of Ophthalmology. 1891. Mai.

1) **My Connection with the Alleged Case of Miraculous Cure of Sister Mary Philomena**, by Adolf Alt.

---

2) **A Case of Round Cell Sarcoma of the Orbit Resulting in Death**, by David Webster.

Die Krankengeschichte eines 21jähr. Schullehrers aus Canada, welcher von Dr. Agnew im Jahre 1874 wegen eines Orbitalsarcoms operirt worden war, später an einem Recidiv erkrankte und nach etwa $^3/_4$ Jahren anscheinend an Erschöpfung zu Grunde ging. Die erst exstirpirte Geschwulst erwies sich als ein Rundzellensarcom mit fettiger Entartung.

---

3) **Dislocation of the Lens into the Antorior Chamber**, by Boerne Bettmann.

Nach einer Reihe von Statistiken hat B. ausgerechnet, dass Linsendislocation zu den seltensten Affectionen des Auges zählt und nicht mehr als in $^1/_8\,^0/_0$ aller Augenleiden beobachtet wird. Er selbst hat in den 13 Jahren

seiner reichen ocalistischen Erfahrungen insbesondere die Luxation der Linse in der Vorderkammer nur 2 Mal gesehen. B. erklärt den Mechanismus der Luxation und führt seine beiden Beobachtungen als Beispiele an. Die erstere fällt noch in die Zeit seiner klinischen Thätigkeit bei Prof. Becker in Heidelberg. Die Linse wurde damals nach Eserineinträufelung mit Leichtigkeit durch einen unteren Hornhautschnitt entfernt. Im zweiten Falle, welcher einen 60jähr. Pat. mit klarer Linse betraf, machte B. eine Iridectomie nach oben und entleerte die weiche, gequollene Linsenmasse mit grosser Leichtigkeit. Ein kleiner Irisvorfall ohne Bedeutung wurde mit Eserin und Pilocarpin behandelt.

---

4) **Treatment of Immature Cateract**, by John F. Fulton.

F. hält die verschiedenen künstlichen Reifungsmethoden für unzuverlässig und nicht ganz ungefährlich, insofern er dadurch schon zwei Augen in Folge von Iridocyclitis verloren hat. Er hat deshalb die Extraction der unreifen Staare ohne Weiteres vorgenommen und in 25 Fällen sehr günstige Resultate erreicht. Er macht in solchen Fällen den Hornhautschnitt breiter als gewöhnlich und spülte meist die Vorderkammer mittelst einer gewöhnlichen Thränenkanalspritze mit warmer Borsäurelösung aus. In der Nachbehandlung annähernd so liberal wie Chisolm — keine Bettruhe, unter Umständen sofortige Abreise (?) der Patienten nach der Operation, Verband nicht länger als 4 Tage — hatte Verf. keinen anderen Unfall zu beklagen, als zweimal einen secundären Irisprolaps, der aber das Endresultat nicht beeinträchtigte. Unter den Operirten befanden sich zwei Greise im Alter von 89 und 92 Jahren. Der jüngste Patient zählte 32 Jahre.

---

5) **Metastatic Abscess and Cellulitis of the Orbit, Following Double Suppurating Chancroidal Buboes of the Inguineal Region**, by H. V. Würdemann.

Verf. beobachtete eine schwere, fiebererregende eitrige Orbitalentzündung, welche im Zusammenhange mit einem doppelseitigen Inguinalbulbo auftrat. Nach dem Durchbruch des Eiters nahe der Insertion des Rect. externus am vorgedrängten Bulbus und der gründlichen Entleerung des retrobulbären Abscesses, wobei der durch Iridocyclitis zu Grunde gegangene Bulbus entfernt werden musste, trat Entfieberung und Heilung ein. Der Krankheitsfall ist jedenfalls ein Analogon der septischen Embolie.

---

6) **Amaurosis Partialis Fugax**, by G. Sterling Ryerson.

Die Mehrzahl der vom Verf. beobachteten Fälle betraf Männer aus den besseren Ständen, weniger Frauen. Sexuelle Störungen hingen anscheinend mit der Sehstörung nicht zusammen. Oft fand sich dabei Photophobie und Asthenopie. Das Scotom nahm die Mitte des Gesichtsfeldes ein. In zwei Fällen wurde Hemianopsie festgestellt. In einem Falle trat eine stundenlange Erweiterung der rechten Pupille ein, ohne dass gleichzeitig die Accomodation gestört war. Niemals trat, selbst bei wiederholten Anfällen, eine ernstliche Verschlechterung des Sehvermögens ein. Verf. verordnete Brompräparate, schenkte der gleichzeitigen Asthenopie besondere Aufmerksamkeit und sorgte für Ableitung nach dem Darm.

---

7) **A Case of Haemorrhagic Glaucoma — Enucleation — Report of Condition of Ball**, by John Dunn.

Pat. litt an Herzhypertrophie und Arteriosclerose. Die Section des Bulbus

ergab: Glaskörper ganz verflüssigt, schmutzig rothbraun tingirt, enthält desorganisirte Blutkörperchen, amorphe Phosphate und sehr grosse Cholestearin-Tafeln. Die Chorioidea deutlich degenerirt, zwischen Ader- und Lederhaut kleine frische Blutungen von hellrother Farbe. Der Ciliarkörper und hintere Linsenkapsel ungefähr 1 mm dick mit entzündlichen Producten belegt, die leicht abgelöst werden konnten. Linse getrübt, kleiner durchsichtiger, harter Kern, viel Corticalis. Iris nicht adhärent.

Es folgen **Auszüge.** Peltesohn.

Juni.

1) **The Value of Weak Cylinders for the Relief of Eye Muscle Strain,** by J. J. Chisolm.

Verf. ist durch weitere Erfahrungen in seiner Ueberzeugung befestigt worden, dass Kopfschmerzen bei Augenanstrengung, wo scharfes Sehen besteht, fast immer auf einen ganz schwachen, latenten Astigmatismus zurückzuführen sind. Höhere Grade von Astigmatismus geben weniger Anlass zu asthenopischen Beschwerden, weil das schlechtsehende Auge seine vergeblichen Anstrengungen bald aufgiebt, während ein scharfsehendes Auge im Interesse des guten Sehens einen leichten Grad von Astigmatismus dauernd zu corrigiren strebt. Verf. hat in zahllosen Fällen die Pat. erst ganz allmählich zu der Erkenntniss gebracht, dass sie in den verschiedenen Meridianen ungleich scharf sehen, bisweilen erst, nachdem Homatropin eingeträufelt worden war. Daher hat er es sich, von der Ueberzeugung ausgehend, dass ein vollkommen regelmässig gebautes Auge die Ausnahme und so selten ist, wie „ein schönes Gesicht," zur Regel gemacht, eine jede junge Person ohne Augenstörungen, welche bei voller Sehschärfe für die Ferne und Nähe über Kopfschmerzen beim Gebrauch der Augen klagt, sofort auf schwachen Astigmatismus zu untersuchen. Er erzählt überraschende Erfolge mit einem Cylinder von 0,25 D, wo andere Specialisten sich vergebliche Mühe gegeben hatten.

2) **Solid Mixtures of Homatropine and Cocaine as a Substitutfore Atropine and Duboisine in Determining Refractive Errors,** by Casey A. Wood.

W. betont den Vorzug, den kleine Scheiben mit Homatropin und Cocain zu gleichen Theilen, in den Bindehautsack gelegt, vor den nicht bestimmt zu dosirenden Einträufelungen haben, wenn es gilt, genau die Refraction zu bestimmen. Wo es darauf ankommt, dass Pat. nicht lange unter der Accommodationslähmung leiden soll, wird gleich nach der Untersuchung ein Eserinscheibchen applicirt. Erstere enthalten je $^1/_{50}$ g von jedem Mittel, letztere $^1/_{1000}$ g Eserin.

Es folgen **Auszüge.** Peltesohn.

IX. The Royal London Ophthalmic Hospital Reports. 1891. December. Vol. XIII. Part II.

1) **Cases of temporary blindness during lactation,** by E. Nettleship.

Bisweilen beobachtet man einige Zeit nach der Geburt bei Frauen eine hochgradige, oft bis zur völligen Erblindung führende Herabsetzung des Sehvermögens, welche sich weder auf einen Blutverlust noch auf Nephritis zurückführen lässt. N., welcher solche Kranke niemals im Stadium der Erblindung, dagegen nach Ablauf des Processes untersucht hat, fand mit dem Augenspiegel

mit mehr oder weniger Sicherheit die Residuen einer voraufgegangenen Neuritie optica, und glaubt deshalb, dass auch in solchen Fällen, wo mehrere Jahre nach dem Anfall Netzhaut und Sehnerv durchaus intact aussehen, derselbe Process als die Ursache der vorübergegangenen Sehstörung anzusehen sein dürfte. Im Ganzen mache die Erkrankung mehr den Eindruck einer Neuritis in Folge von Anaemie, als in Folge von einer Intoxication durch Retention giftiger Stoffe im Blute. Verf. theilt 4 einschlägige Krankengeschichten mit. Im ersten Falle bestand völlige Blindheit während mehrerer Wochen in der Lactationszeit. Bei der Entwöhnung des Kindes erfolgte völlige Heilung. Noch viele Jahre später konnte man die Zeichen einer abgelaufenen Neuritis optica sehen. Beim zweiten Falle ging die Sehkraft nach der ersten Entbindung vorübergehend, nach der zweiten Geburt, 16 Monate später, dauernd verloren. Neuritische Atrophie zeigte sich nach mehreren Monaten. Bei einer dritten, durch das Säugegeschäft sehr erschöpften und ängstlichen Frau dauerte die Blindheit solange, wie das Säugen und hörte dann, ohne Spuren zu hinterlassen auf. Ebenso schwand in dem letzten Falle die während der fünften Lactation wochenlang dauernde Blindheit ohne ophthalmoscopische Residuen.

---

2) **Sarcoma of the uveal tract, with notes of 103 cases**, by J. B. Lawford and E. Treacher Collins.

Die Verff. haben an der Hand von 103 unzweifelhaften Fällen von Sarcom des Uvealtractus die wichtige Frage von der Prognose dieses Leidens zu lösen versucht. Im Ganzen überwog das männliche Geschlecht im Verhältniss von 57,2 %: 42,7 %, bei dem primären Sarcom der Iris speciell dagegen das weibliche, während bei den Tumoren des Ciliarkörpers die beiden Geschlechter mit gleichen Zahlen rangirten. Bezüglich des Alters befand sich die grosse Mehrzahl der Fälle zwischen 40 und 50 Jahren; das jüngste Alter war 15, das älteste 84 Jahre. Während das rechte Auge in 41 Fällen, war das linke in 60 Fällen ergriffen. Die Tension war in der Mehrzahl gesteigert, oft genug blieb sie aber normal, in 7 Fällen war sie sogar vermindert. Das Heilverfahren bestand in der überwiegenden Zahl (85) nur in der Enucleation, 5 Mal wurde auch die Orbita ausgeräumt, 1 Mal der Opticus ausserdem resecirt, 7 Mal auch Chlorzink applicirt und 4 Mal ein Recidiv entfernt. Der Sitz der Geschwulst war nur 6 Mal der Ciliarkörper, 2 Mal die Chorioidea und der Ciliarkörper, in den übrigen 94 Fällen ging die Geschwulst von der Chorioidea hinter dem Corp. ciliare aus. Die Sclera wurde in 21 Fällen perforirt, so dass extraoculäre Knötchen oder ganze Sarcommassen sichtbar wurden, in 23 Fällen ergriff die Geschwulst den Opticus, wobei 14 Patienten zu Grunde gingen, während 6 noch am Leben sind und 3 sich der Beobachtung entzogen. In allen Fällen, die zur Section kamen, handelte es sich um mehr oder weniger pigmentirte Tumoren, deren Zellen bald spindelförmig (8), bald oval (1), baldrund (5) oder gemischt (5) waren. Nur 79 von den 103 Fällen konnten weiter beobachtet werden. Bei 20 ist ein Intervall von 3 oder mehr Jahren ohne Recidiv festgestellt worden. Ohne dass man vor letzterem ganz sicher ist, kann man also von 25,3 % Heilungen sprechen. Das wäre ein weit höherer Procentsatz als ihn Fuchs angiebt (6 %), geringer aber als Hirschberg's 38 % und Freudenthal's 37,5 %. Die vollständige Heilung ist allerdings nach 3 Jahren nicht garantirt, indessen angesichts der Thatsache, dass die meisten Recidive innerhalb 3 Jahren erfolgten, sehr wahrscheinlich. Die Ursache des Todes war in 26 Fällen oder 32,9 % ziemlich sicher auf das Auftreten von Metastasen oder Recidiven zurückzuführen, in der Mehrzahl war die Leber das befallene Organ. Die durch-

schnittliche Lebensdauer nach der Operation betrug 28,5 Monate; in zwei Fällen erfolgte der Tod aber erst 7—8 Jahre nachher; die kürzeste Frist betrug einmal 6 Monate; auch in 14 weiteren Fällen trat der Tod wahrscheinlich durch Metastasen ein. Locale Recidive erfolgten bei den 79 Fällen 7 Mal, und zwar innerhalb weniger Wochen bis 3 Jahre. Alle diese Fälle sind bis auf eines gestorben. 4 Mal war dabei die Sclera perforirt gewesen und 3 Mal der Opticus ergriffen. Was die Anamnese des befallenen Auges betrifft, so waren 6 Mal die Augen bereits aus anderer Ursache blind und oft schon geschrumpft, in 5 Fällen war ein Trauma vorhergegangen. Von einer Vererbung war, soweit Untersuchung angestellt werden konnten, in 50 Fällen keine Rede, in einigen wenigen war sie allerdings sehr wahrscheinlich. Zwei Fälle, wo Mutter und Tochter befallen waren, gehören beide zu dem in Rede stehenden Krankenmaterial. Hier war die Mutter 1 Jahr nach der Geburt ihres siebenten Kindes wegen Sarcoms enucleirt und eviscerirt worden, und eben dieses Kind erkrankte an einem ganz ähnlichen Sarcom während seiner ersten Schwangerschaft. Es folgen hier die genauen Daten der 103 Fälle.

---

3) **On the operation treatement of glaucoma**, by E. Treacher Collins.

Der Artikel beschäftigt sich mit den Ergebnissen der mikroskopischen Untersuchung von 23 wegen Glaucom operirten Augäpfeln. Die Operation, die zumeist gewählt worden war, die Iridectomie ist in ihren zwei Acten, der Incision der Hornhaut und der Excision der Iris, gesondert zu betrachten. Soweit die erstere in Betracht kommt, sind nahezu alle Hornhautnarben schräg verlaufend gefunden worden, der Spalt in der Descemetis hinten weit mehr nach innen gelegen, als die oberflächliche Einstichnarbe. Der Grad der Schrägheit wechselt beträchtlich, wo ein Lanzenmesser gebraucht worden war, zeigt er sich gewöhnlich stärker, als beim Gebrauch des Staarmessers. Nur 2 Mal unter 20 Fällen war die Incision so peripher gemacht worden, dass das Lig. pectinatum getroffen wurde. In einem derselben war die Linse ausgetreten und der Ciliarkörper prolabirt. Der Canalis Schlemmi war in keinem der Fälle erreicht worden. In einem einzigen Auge war die Narbe gänzlich corneal, sonst theils corneal, theils scleral. Bezüglich des zweiten Actes, der Irisexcision, hat Verf. festgestellt, dass mit Ausnahme von nur 4 Fällen ein Rest von der Iriswurzel stehen geblieben war, welcher, mit Ausnahme nur eines Falles, der Cornea adhärirte, so dass er die Filtrationsstelle in der Gegend des Coloboms blockirte. In mehreren Fällen heilte auch das Schnittende der Iris in die Narbe ein. Doch zeigten einige wenige Fälle, dass es auch möglich ist, die Iris bis zu ihrer ciliaren Insertion total zu entfernen. In 6 Fällen zeigte sich eine leichte Verschiebung der Linse durch Verwachsung der vorderen Kapsel mit der Cornea. Zwei Mal war die Descemetis im Centrum der Hornhaut offenbar von dem Lanzenmesser lädirt worden und mit der Iris in der Nähe des Pupillarrandes verklebt. Eine besondere Erscheinung bot in einem Falle ein Haematom der Iris dar; hier hatten sich einige Blutklümpchen auch zwischen Cornea und Descemetis gedrängt. Netzhautblutungen fanden sich in 6 Fällen, die aber nicht zu den schlimmen haemorrhagischen Glaucomfällen zu rechnen waren. Die einfache Sclerotomie war in 2 Fällen gemacht worden. In beiden hatte sich eine cystoide Narbe gebildet. Solche cystoide Narben zeigen sich immer von mehr oder weniger atrophischem Irisgewebe überzogen. Um die unmittelbare Wirkung der Sclerotermie zu erforschen, machte Verf. dieselbe an mehreren frisch enucleirten Bulbis am Phantom. Es stellte sich heraus, dass bei einer Incision 2 mm vom Cornealrand entfernt, nahezu senkrecht ausgeführt, der

centrale Theil des Lig. pectinat. durchtrennt wurde. Bei einem Bulbus mit absolutem Glaucom wurde die Iris an zwei Stellen durchtrennt. Wenn die Sclerotomie so geschieht, dass das Messer die hintere Kammer hinter dem Lig. pectinat. passiert, so läuft die Linse weniger Gefahr verwundet zu werden, als wenn es weniger peripher eindringt.

Ausgehend von dem ziemlich allgemein vertretenen Standpunkte, dass die Tension beim Primärglaucom durch die Anlagerung der Irisbasis an die hintere Hornhautfläche entsteht, erklärt sich Verf. die Heilung des Processes durch eine Iridectomie auf folgende Weise:

1. Wenn die Anlagerung frisch ist, ist der blosse Austritt des Kammerwassers und ein Zug an der Iris schon genügend.

2. In einigen frischen und acuten Fällen bleibt durch die Zerrung der äussersten Iriswurzel eine genügende grosse Oeffnung zur Filtration frei, wenn auch die übrige Iris in ihrer fehlerhaften Lage verharrt.

3. In anderen Fällen wird durch den Vorfall einer Irisfalte ein dauernder Spalt in der Bulbuskapsel gewährleistet. Das prolabirte Irisstückchen wird später entweder atrophisch und gedehnt oder rupturirt periodisch, so dass das Kammerwasser in das subconjunctivale Gewebe gelangen kann und dort absorbirt wird. Auf diese Weise wird ein neuer Ableitungskanal gebildet, während der normale verstopft ist.

Eine Sclerotomie kann eine dauernde Tensionsverminderung auf die erste oder dritte Weise herbeiführen, oder indem sie die Irisbasis durchtrennt und so einen directen Weg zwischen vorderer und hinterer Kammer schafft. Dass aber das Narbengewebe am Cornealrande selber eine günstige Filtrationsstelle, leichter permeabel als das fibröse Gewebe der Cornea oder Sclera, abgeben sollte, wie viele Autoren annahmen, ist durch die Befunde keineswegs wahrscheinlich gemacht worden. Für die Praxis geht aus dem Obigen hervor, dass die Iridectomie bei chronischem Glaucom möglichst frühzeitig gemacht werden soll, bevor die Anlagerung der Iris an die Cornea zur Adhaesion geführt hat. Ja, es dürfte in geeigneten Fällen eine praeventive Iridectomie gerechtfertigt sein, wo z. B. das zweite Auge bereits prodromale Symptome zeigt. — Die 23 Fälle werden genau beschrieben und durch Microphotographien illustrirt.

---

4) **An analysis of 158 cases of acute purulent ophthalmia**, by W. F. Holmes Spicer.

Fälle von Blennorrhoea neonatorum sind von der vorliegenden Statistik ausgeschlossen. In 58 Fällen war nur das rechte Auge, in 37 nur das linke, in 57 beide Augen befallen. Die Prävalenz des rechten Auges erklärt sich wohl am einfachsten, mit Rücksicht auf die Contagiosität des Leidens von der Genitalgonorrhoe her, aus der Dexterität der meisten Menschen. Die überwiegende Zahl der männlichen Kranken (111:15 weiblichen) hängt wohl mit der grösseren Frequenz der Gonorrhoe unter den Männern zusammen und der leichteren Zugänglichkeit der Genitalien für die Finger. Eine vollständige Heilung oder eine solche mit nur geringen Residuen wurde in 110 Fällen erreicht, eine schwere Schädigung oder vollständiger Verlust des Bulbus erfolgte in 104 Fällen. Die Widerstandsfähigkeit des Organs ist im jugendlichen Alter am grössten, jenseits der 38 Jahre trat stets, mit nur einer Ausnahme, eine schlimme Wendung ein. Je länger die Eiterabsonderung an den Genitalien bestanden hatte, bevor das Auge inficirt wurde, desto geringer erschien die Virulenz des Eiters und desto besser die Erfolge. Aehnlich verhielt sich der Verlauf der Infection des zweiten Auges abhängig von der Dauer der Erkrankung des

ersten Auges vor der Uebertragung. Der wichtigste Factor ist die Dauer der Zeit zwischen Infection des Auges und der ärztlichen Behandlung. Wenige Stunden bedeuten da einen ungeheuren Unterschied in der Heilung, vollständige Besserung auf der einen, dauernde Blindheit auf der andern Seite. Sehr verschieden verhält sich die Cornea. In manchen Fällen ist sie früher oder später, bisweilen plötzlich, allgemein getrübt, in anderen beginnt, gewöhnlich nicht so früh, eine circumscripte Ulceration, die in die Tiefe geht. Ersteres beruht wahrscheinlich auf einer Ernährungsstörung durch den Druck des entzündlichen Oedems, während das Ulcus durch den längeren Contact der Hornhautoberfläche mit dem starken Gift zu Stande kommt. Gewöhnlich soll das Ulcus an einer exponirten Hornhautstelle oder weiter unten liegen. Nach des Verf. Statistik war es 21 Mal im oberen, 14 Mal im unteren Theil, 5 Mal im Centrum und 2 Mal an verschiedenen Stellen zugleich angetroffen worden. Unter den vielen Behandlungsmethoden, war neben der Eisbehandlung in den Fällen mit intacter Hornhaut, allen anderen bei weitem überlegen die directe Beizung der evertirten Lider mit starkem Höllenstein. Der Gebrauch der Buller'schen Protectiv-Kapsel schützt nicht mit absoluter Sicherheit von der Infection des zweiten Auges. Jedenfalls bedarf es einer sorgfältigen Controlle des Klebpflasters. In 16 Fällen beobachtete Verf. Metastasen in Gelenken, 4 Mal auch eine Iritis. Bei diesen hatte die Gonorrhoe mehrere Wochen gedauert, in einem Falle allerdings nur 4 Tage, als schon der Rheumatismus und die Ophthalmie einsetzte. Complicationen in Form von membranösen resp. echten diphtherischen Auflagerungen begegneten dem Verf. in 5 Fällen. Eine granuläre Beschaffenheit der Lider während oder nach der Behandlung fand sich in 9 Fällen; vielleicht, dass in diesen Fällen vor dem Ausbruch der Ophthalmie ein latentes Trachom bestanden hatte. Die Einzelheiten der 158 Fälle beschliessen den Artikel.

---

5) On a case with a tumour in each orbit, by E. Treacher Collins.

Das Interesse an diesem Falle wurzelt in 4 Punkten: 1. die Existenz zweier getrennter Tumoren in beiden Augenhöhlen; 2. der Mangel allgemeiner Erscheinungen bis kurz vor dem Tode, obwohl die meisten Organe bereits metastatisch erkrankt waren; 3. die grossen Geschwulstmassen im Abdomen in der Umgebung der Umbilicalstranggefässe; 4. die Abwesenheit von irgend welcher Infiltration der äusserlichen Lymphdrüsen am Nacken, in der Achsel etc. und gleichzeitig die enorme Infiltration derjenigen des Abdomen und Thorax. Pat. war ein $1^3/_4$jähriges Mädchen, während das Alter ähnlicher Fälle, wie sie von Gayet, Raymond, Leber, Becker und Arnold, Silcock und Osterwald beschrieben wurden, zwischen 70 und 4 Jahren schwankt. Peltesohn.

X. Nordisk ophthalmologisk Tidsskrift. III. 3.

1) Ueber die Durchlässigkeit der Augenmedien für ultraviolette Strahlen, von Johan Widmark.

Aus früheren Untersuchungen Anderer und W.'s geht hervor, dass die durchsichtigen Medien des Auges sowie Bindehaut, Iris und Lederhaut, ultraviolette Strahlen mehr oder weniger absorbiren. Um die Gültigkeit dieses aus Versuchen am todten Auge gewonnenen Satzes auch für das lebende Auge zu prüfen, untersuchte W., ob die ultravioletten Strahlen Veränderungen in den Augenmedien (bei Kaninchen) bewirken. Die Intensität der hierbei gefundenen Veränderungen steht im umgekehrten Verhältniss zum Fluorescenzvermögen der Medien. Bindehaut und Iris fluoresciren kaum oder gar nicht und erleiden

auch die stärkste pathologische Veränderung; die Linse fluorescirt am stärksten und zeigt nur ausnahmsweise eine Wirkung der ultravioletten Strahlen. Doch erkennt W. letzteren eine Mitwirkung bei der Entstehung des Blitzstars zu. Von Aphakischen werden ultraviolette Strahlen leichter wahrgenommen, als von Normalängigen.

Die Absorption der ultravioletten Strahlen allein erklärt deren Wirkung nur zum Theil, W. sucht die Ursache ausserdem in specifischen, noch wenig bekannten Eigenschaften jener Strahlen, unter Hinweis auf neuere Untersuchungen über deren Beziehungen zu elektrischen Vorgängen.

---

2) **Ein begrenzter Orbital-Abscess als Complication von Influenza,** von Dr. Lyder Borthen.

Das Wesentliche sagt die Ueberschrift. Zum Unterschied von eitriger Entzündung der Tenonischen Kapsel betont B. das Fehlen der Bindehautschwellung bei bedeutender Lidschwellung und das Auftreten einer begrenzten (später fluctuirenden) Geschwulst einwärts vom Augapfel. Schwarz.

XI. Wjestnik oftalmologii. 1891. Mai-Juni. (St. Petersb. med. Wochenschrift.)

1) **Zur Frage des normalen und pathologischen Zustandes der Zonula-Zinnii,** von R. F. Garnier.

Es kamen Glaukomaugen, mit Ciliarstaphylom behaftete Augen, sowie normale Augen zur Untersuchung. Die Arbeit enthält zum grösseren Theile Bekanntes. Die histologischen Befunde müssen nachgelesen werden. Die Zonula ist ein Netz verschiedener Fasersysteme, keine Haut; der Petit'sche Canal wird nicht von der Zonula gebildet; dem Flüssigkeitsstrome bietet die Zonula in Folge ihres Netzbodens nur geringe Hindernisse. Die der Zonula anliegende Glaskörpermembran hindert nicht den Flüssigkeitsstrom aus dem Glaskörper in die hintere Kammer. Die Zonula kann unter Glaskörperdruck nach vorne gedrängt werden, ohne dass Erhöhung des intraocularen Druckes die Folge zu sein braucht. Nur wenn sich im Netze der Zonulafasern Exsudate bilden oder eine pathologische Verdickung der Zonulafasern Platz greift, hört die Filtration auf und tritt Erhöhung des intraoculären Druckes sein.

---

2) **Ueber den Einfluss der vasomotorischen Nerven bei intraoculären Störungen,** von R. Katz. (Aus der Moskauer Univ.-Augenklinik.)

Ein 22jähr. Student stellte sich am 14. Juni 1890 mit rechtseitiger Migräne, Röthung um die Hornhaut des rechten Auges, Pupillenerweiterung und starkem Thränen vor. Puls 120. Mit + 1,5 S 20/15. Ophthalmoskopischer Befund normal. Im Harne kein Eiweiss. Lues nicht vorhanden. Herzklopfen besteht seit 7 Jahren. Nach 9 Tagen schwanden alle Krankheitssymptome rechts, und nach 2 weiteren Tagen wiederholte sich ein gleicher Anfall links. Am 24. October wiederum ein ganz gleicher Anfall rechts. Am 29. October findet sich im linken Auge eine leichte diffuse Glaskörpertrübung und starke venöse und arterielle Hyperämie der Netzhaut. Am 2. November auch im rechten Auge eine leichte Trübung sowie Röthung. Nach 2 Tagen rechts wiederum alles in Ordnung. Links am 13. Januar 1891 Glaskörpertrübung fast geschwunden. Sehkraft 20/15. Von einem Nervenarzte war die Diagnose Morbus Basedowii gestellt worden.

---

3) **Notizen aus der Augenpraxis. 1. Ueber Entropion-Operation. 2. Ulcus rodens palpebrarum. 3. Zur Frage der Heilbarkeit des Glaukoms**, von W. Wagner.

W. empfiehlt die „Entropion-Operation" nach Pfalz (Arch. f. Ophthalmol. Bd. 33, Abth. 3) in Fällen von Recidiven nach beliebigen anderen Operationsmethoden und in Fällen, wo der Lidrand vollständig zugespitzt war und kein Intramarginalraum sich vorfand.

Ulcus rodens palpebrarum hat W. 12mal beobachtet, hält es für eine Krankheit sui generis, die nichts mit Lues gemein habe, 11mal sass das Geschwür am unteren Lide. Ohne irgend nachweisbaren Grund bildet sich an der Conjunctiva oder der Haut in nächster Nähe des Lidrandes ein Geschwür, welches in wenigen Tagen, ja in Stunden rasch weiter frisst und einen stark eitrig infiltrirten Grund und zackige oder scharfe Ränder aufweist. Pinselungen mit 75 % Lösung von Acidum aceticum, täglich applicirt und reichlich mit Wasser nachgespült, gaben stets ein gutes Heilungsresultat.

Gegen Lojetschnikoff tritt W. für die Heilbarkeit des Glaukoms durch die Iridectomie ein.

---

4) **Ein Fall von Extraction einer mit Morbus Basedowii complicirten Cataract**, von S. N. Loshetschnikoff.[1]

20jährige Patientin, beiderseits weiche Cataract. Beträchtlicher beiderseitiger Exophthalmus. Graefe's Symptom deutlich ausgesprochen. Puls 110. Kropf. Im Harne weder Eiweiss noch Zucker. Der Abnahme des Sehvermögens waren 6 allgemeine Krampfanfälle vorausgegangen. Im Laufe des letzten Jahres ging die Sehkraft verloren. Am 19. März 1880 Extraction der linkseitigen Cataract nach oben vermittelst des peripheren Lappenschnittes. Bei der Iridectomie blieb der Sphincter iridis stehen. Die Linse trat leicht aus. Die Iris konnte gut reponirt werden, die Ränder des Cornealschnittes klafften jedoch. Eserin. Sublimatwaschung. Verband. Am 22. März Kammer tief, Hyphäma, Oedem der Conjunctiva, keine Schmerzen. Wundränder gut liegend. 25. März Hyphäma und Oedem geringer. Duboisin. 27. März Hyphäma stärker, Iris missfarbig, Puls 98. 3. April Iritis schleichender Form. Bis zum 11. April Verband, dann freies Auge. Iritis lief bis zum 30. April ab. Pupillarabschluss, präcise Fixation. Es wird eine doppelte Iridotomie gemacht. Geringe Spalte, wenig Glaskörperausfluss. 2. Mai Hornhaut trübe. Verband fortgelassen. 12. Mai Irisschlitz durchsichtig, wird aber von trüber Hornhaut gedeckt. Innerlich Solutio Fowleri. Puls 100. Arsen wird schlecht vertragen; Digitalis. Am 26. Mai 1880 wird zum zweiten Male iridotomirt. Endgiltiges Resultat V $^1/_{20}$.

---

5) **Ein Fall von Linsenluxation und Abreissen der Iris und des Ciliarkörpers ohne Continuitätstrennung der äusseren Häute des Auges**, von A. Achun.

Eisenbahnarbeiter verletzt am 12. December 1889 durch einen abspringenden Eisennagel. Am 19. Januar 1890, wegen beträchtlicher Drucksteigerung und starker Schmerzen, Extraction der luxirten Linse. Atrophia bulbi. Die Enucleation wurde seiner Zeit verweigert.

---

6) **Ectopia lentis utriusque oculi**, von Puschkin.

22 Jahr alter Soldat des 81. Reserve-Infanteriebataillons. (Wie hat der-

---

[1] Deutsch auch im Augustheft 1891 der Klinischen Monatsblätter.

selbe in den activen Dienst aufgenommen werden können?!) S = $^{9}/_{40}$ rechts, $^{13}/_{40}$ links. Durch Gläsercorrection keine Aufbesserung der S.

---

7) **Bericht über 97 Cataractextractionen in der Landpraxis**, von I. Nikoljukin. (Gouvernement Woronesh.)

In der Mehrzahl der Fälle Sphincterectomie. 58mal die Linse in der Kapsel mit der Schlinge geholt, wobei in 28 Fällen Glaskörper; gutes Sehvermögen, d. h. V = > $^{1}/_{10}$ bei 31 %, mittlerer Erfolg V = $^{1}/_{10}$ bei 48 %, schlechter Erfolg V = Fingerzählen in 2 bis 4 Meter bei 17 %. Ohne Erfolg $3^{1}/_{2}$ %.

In 39 Fällen wurde die Cataract discidirt. Glaskörper 5mal. Resultate: gute 13 %, mittlere 61 %, schlechte 15 %, ohne Erfolg 10 %. In beiden Gruppen eine Panophthalmitis. In 4 Fällen war keine Iridectomie gemacht worden.

---

8) **Bericht über die Augenabtheilung des Wladimir'schen Gouvernements-Landschaftskrankenhauses für das Jahr 1890**, von W. I. Dubrowo.

Ambulanz 578 Patienten. Lidkrankheiten 7,9 %; Conjunctiva 25 %; Cornea 32 %; Thränenableitungswege 3,1 %; Linse 5 %; Nervus opticus und Retina 5 %; Tractus uvealis und Glaukom 7,8 %; Refractionen 9,2 %; Diversa 5 %.

Station: 103 Patienten. Operationen 92, darunter 17 Iridectomien, 19 Extractionen. Extraction mit Iridectomie. Sehorfolge von $^{6}/_{200}$ bis $^{10}/_{15}$. Keine Vereiterung.

---

9) **Zifferbericht über die Augenheilanstalt zu Odessa für das Jahr 1890**, von W. Wagner.

Ambulanz 4134. Station 444. Operationen 304, darunter 139 Iridectomien, 95 Extractionen mit 3 Verlusten.

Juli-October.

1) **Klinisches Material zur Frage von der Schleimhauttransplantation**, von K. M. Ssapesho.

Es wird zunächst ein historischer Rückblick auf die Haut- und Schleimhauttransplantation geworfen und dann geht Verf. auf seine klinischen Erfahrungen mit der Schleimhautüberpflanzung über. Er wandte dieselbe an gegen Ectropium und Trichiasis am oberen und unteren Lide, gegen Ankyloblepharon und Lagophthalmus. Er überpflanzte Lippenschleimhaut. Ueber die Technik und sonstige Cautelen bei Ausführung der Operation muss nachgelesen werden. Die mitgetheilten Krankengeschichten empfehlen die Methode. Schluss der Mittheilung erfolgt im folgenden Hefte.

---

2) **Nochmals das Trachom. (Repetitio est mater sapientiae)**, von E. Adamük.

Anknüpfend an die Debatten, welche die Trachomfrage auf dem letzten Aerztecongresse in Moskau hervorrief, vertritt A. nochmals die Berechtigung des dualistischen Standpunktes, nämlich Follicularkatarrh von Trachom zu scheiden. In zweifelhaften Fällen empfiehlt er — als absolut sicheres Zeichen, die genaue Untersuchung der oberen Uebergangsfalte und der Conjunctiva tarsi des oberen

Lides. Finden sich auch in der Conjunctiva tarsi des oberen Lides Follikel, so darf man sicher sein, es mit echtem Trachom zu thun zu haben. Die Militärärzte haben sich hiernach besonders zu richten.

---

3) **Drei Fälle von primärer einseitiger intracranieller traumatischer Abducenslähmung in Folge von Basisfractur**, von Th. v. Schroeder.

---

4) **Eine eigenthümliche Verletzung des Auges**, von S. N. Loshetschnikow.

Es lag eine schwere perforirende Hornhautwunde mit Lappenbildung vor, durch Glas verursacht. Es gelang durch leichte Massage die Wundränder zu adaptiren und die Heilung erfolgte glatt. L. wirft hierbei die Frage auf, ob eine Sutur der Hornhaut am Platze gewesen wäre, und verneint die Frage. Ebenso verwirft er das Vernähen der Hornhaut nach Extraction.

---

5) **Eine Cilie unter der Conjunctiva bulbi**, von S. N. Loshetschnikow.

Verletzung durch Schrotschuss. Am rechten Auge im inneren Winkel Conj. b. verletzt. Starke Suggillation. Am 10. Tage nach der Verletzung fand sich an dieser Stelle eine Cilie unter der Bindehaut. Die Cilie war mit der Conjunctiva verschieblich. Eine Eintrittsstelle des Schrotkornes in die Sklera war nicht auffindbar. Das Auge erkrankte in der Folge an Neuroretinitis und Netzhautablösung innen.

---

6) **Ein Fall von epibulbärem Melanosarkom**, von E. P. Porywajew.

75jähriger Kranker. Beginn der Neubildung datirt derselbe 10 Jahre zurück. Am inneren Hornhautrande des linken Auges in einer Ausdehnung von 8 mm Länge und 2—5 mm Breite sass die Geschwulst, wurde abgetragen und der Boden abgekratzt. Das Präparat wurde mikroskopisch untersucht.

---

7) **Ein Fall von croupöser Conjunctivitis mit anomalem Verlaufe**, von N. Jophe.

Das Auge behielt lange Zeit eine auffallende Empfindlichkeit, und ging die Conjunctiva schliesslich in einen xerotischen Zustand über.

November-December.

Klinisches Material zur Frage von der Schleimhauttransplantation, von K. M. Ssapeshko. (Fortsetzung und Schluss.)

S. bringt in diesem zweiten Theile der recht umfangreichen Arbeit zahlreiche weitere Krankengeschichten und liefert, um die Technik der Operation, sowie erzielte Heilerfolge zu demonstriren, 7 Lichtdrucktafeln. Ueberpflanzungen von Kaninchenschleimhaut misslangen alle, entweder heilte der Lappen nicht an oder es folgte späterhin Atrophie desselben. Hierüber werden 7 Krankengeschichten mitgetheilt. Affenschleimhaut heilte ebenfalls nicht an, — hierüber 2 Krankengeschichten. Transplantation der Scheidenschleimhaut gab stets ein gutes Resultat. 3 Fälle wurden mitgetheilt. Schleimhautmaterial, welches bei Gelegenheit einer Hasenschartenoperation gewonnen wurde und auf das Lid eines gleichzeitig operirten anderen Individuums überpflanzt wurde, heilte ebenfalls gut an. Bei plastischen Lidoperationen wie zur Wiederherstellung eines Conjunctivalsackes wurde die Schleimhautüberpflanzung ebenfalls mit meist günstigem Erfolge angewandt, was in 15 Fällen genau mitgetheilt wird.

S. zieht aus seiner sehr fleissigen und reichhaltigen klinischen Studie

folgende Schlüsse: die menschliche Schleimhaut besitzt hohe Lebensfähigkeit und heilt überpflanzt gut an; thierische Schleimhaut ist zu Zwecken der Transplantation unbrauchbar. Das beste Material bietet die Lippenschleimhaut. Ohne Gefahr für das Auge, in Sonderheit ohne Gefahr für die Hornhaut können sehr ausgedehnte Theile des erkrankten Conjunctivalsackes entfernt werden und durch überpflanzte Schleimhaut ersetzt werden. Die überpflanzte Schleimhaut unterliegt nicht der Trachomerkrankung. Germann.

XII. Annali di Ottalmologia. 1891. Fasc. 1 e 2.

1) **Fälle von homonymer Hemianopsie**, von Mazza. (Auf dem italien. Ophthalmologen-Congress 1890 mitgetheilt.)

---

2) **Pupillaratresie durch sympathische Ophthalmie in einem an Cataract operirten Auge, Heilung durch doppelte Iridotomie**, von Gosetti.

---

3) **Experimentelle Methode der Erforschung der Sehcentren des Affens**, von Mazza. (Referirt.)

---

4) **Ursprung des N. oculomotorius**, von Romano. (Referirt.)

---

5) **Antagonismus der Gesichtsfelder bei der Cur des Strabismus**, von Reymond. (Referirt.)

---

6) **Paralyse der Convergenz**, von Tamagni. (Referirt.)

---

7) **Sublimatinjectionen in's Corpus vitreum**, von Ovio.

Verf. injicirte ein oder mehrmals in Kaninchenaugen 0,10—0,20 gr verschieden starker Sublimatlösungen (1:2000, 1:1000, 1:200) und untersuchte anatomisch in verschiedenen Perioden die Augäpfel. Die schwachen Lösungen haben Trübung des Glaskörpers nur ganz beschränkter Art zur Folge, die sich wieder aufhellt, die stärkeren hingegen verursachen circumscripte oder auch diffuse Glaskörpertrübungen, die sich nicht wieder aufhellen, auch Iritis und Phthisis bulbi. Es sind also nur schwache Lösungen am besten 1:2000 in der Praxis anzuwenden. Verf. findet ferner durch entsprechende Culturversuche, dass das Sublimat, welches sich im Glaskörper diffundirt, seine antiseptische Kraft nicht merklich verliert.

---

8) **2 Fälle von subretinalem Cysticercus**, von Beccaria. Beide erfolgreich operirt.

---

9) **Ophthalmometrische Beobachtungen bei Gehirncompression**, von Beccaria.

Eine Frau war seit 11 Jahren an Myxödem erkrankt, und es war das linke Scheitelbein trepanirt. Der Schädel ist besonders rechts stark dilatirt, Augenlider geschwollen und gelb. Beide Augen waren stark astigmatisch, der verticale Cornealdurchmesser stärker als der horizontale gekrümmt. Bei Druck auf den Trepanationsdefect (bis 500 g wurden vertragen) trat Exophthalmos auf nebst intraocularer Druckerhöhung, sowie Zunahme des Astigmatismus durch Krümmungszunahme des verticalen Hornhautdurchmessers.

---

10) **Werth von A im Blickfelde,** von G. Secondi. (Referirt.)

11) **Ueber die synergische Verbindung von Accommodation und Convergenz,** von G. Secondi.

12) **Experimente bei verschiedener Blickrichtung,** von G. Secondi.

13) **Ueber die Incision des Iriswinkels bei Glaucom,** von Tailor.
Berichtet über 10 Fälle dieser neuen Operation des Prof. de Vincentiis. Die intraoculare Tension wird dauernd herabgesetzt, die Operation ist gefahrlos. Ueber die genaueren Indicationen dieser neuen Methode sind Beobachtungen abzuwarten.

14) **Ueber die Action der Lymphe Koch's auf die experimentelle Tuberculose des Auges,** von Gasparrini e Mercanti.
Verff. machten 1. Injectionen von Tuberculin in die Vorderkammer gesunder Kaninchenaugen, wonach Trübung der Cornea und Abstossung ihres Epithels erfolgte, die aber bald heilten. 2. Injectionen in Augen, welche durch die 2 oder 3 Wochen vorher ausgeführte Impfung mit Bacillen tuberculös afficirt waren. Es trat stets eine Verschlimmerung des localen Zustandes des Auges ein, ohne dass eine darauffolgende Besserung constatirt werden konnte. Anatomisch constatirten sie, dass wohl die kleinzellige Infiltration in der Umgebung der Tuberkelknoten stärker war, als in den nicht mit Koch'scher Lymphe behandelten Controllaugen. 3. Injectionen von Reinculturen der Bacillen gleichzeitig mit Tuberculin-Injectionsbehandlung, um zu sehen, ob in den ersten Entwicklungsstadien der Tuberculose die Lymphe wirksamer ist. Aber auch unter diesen Bedingungen ist die Heilkraft der Lymphe null.

Fasc. 3.

Verschiedene bereits referirte Arbeiten, welche auf dem italienischen Ophthalmologencongress 1890 vorgelegt wurden. Ueberdies:

1) **Ein dritter Fall von Bulbus-Tuberculose mit histologischem Befund,** von Tailor.
Bacillen liessen sich nicht nachweissen. Es bestand gleichzeitig Scrophuloderma, welches wohl auch als tuberculöser Natur anzusehen war. Dennoch meint Verf., dass die Enucleation des tuberculösen Auges gerechtfertigt war, da dasselbe ein gefährlicher Infectionsherd war und auch zur sympathischen Ophthalmie des zweiten führen konnte. Die Chorioidea schien der Ausgangspunkt der Erkrankung zu sein.

2) **Histologische Veränderungen der Retina in Folge temporärer Anämie,** von Baquis.
Verf. unterband Kaninchen den N. opticus nebst der Art. centralis $^1/_4$ Stunde bis 4 Stunden lang, gleichzeitig durch Zerstörung der kurzen hintern Ciliargefässe eine collaterale Circulation in der Retina verhindernd. Letztere Maassregel ist bei der vom Menschen sehr verschiedenen anatomischen Disposition der Orbitalgefässe des Kaninchens wesentlich, um Anämie der Retina zu erhalten. Nach der Unterbindung waren die Arterien des Hintergrundes sehr dünn, auch unterbrochen, Venen gefüllt und geschlängelt, die Retina nach $^1/_2$ Stunde weisslich. Nach Lösung der Unterbindungsschlinge Papille röther

als normal, Arterien stark erweitert, und wenn die Unterbindung länger als 1 Stunde gedauert hatte, traten kleine Retinalhämorrhagien auf.

Schon nach $^1/_4$ stündiger Unterbindung treten caryocinetische Formen in den Ganglienzellen der Retina auf, sowie in der innern Körnerschicht stärker gefärbte Kerne. Bei längerer Anämie schwellen die Ganglienzellen an, ihr Protoplasma wird dunkler und granulirter und füllt nicht mehr den Zellenleib ganz aus, in der innern Körnerschicht treten Zellkerne auf mit Mitosisformen.

Dauert die Compression 1 Stunde und mehr, so zeigt die Retina viele miliare Hämorrhagien (meist zwischen Chorioidea und Retina), und ödematöse Anschwellungen besonders der innern Netzschicht. Die Ganglienzellen sind hydropisch, in der innern Körnerschicht deutliche Vacuolenbildung in den geschwollenen Zellen, die mit hyaliner Substanz gefüllt sind. Auch die äussern Körner degeneriren, doch ohne Caryokinesis.

---

3) **Extraction des Cysticercus intraocularis**, von Cofler.

Verf. extrahirte einen subretinalen Cysticercus, die Sehkraft ging aber durch totale hämorrhagische Netzhautablösung verloren.

2 Cysticercen in demselben Bulbus sind in der Litteratur nur 2mal sichergestellt, ein Fall von Graefe, der zweite von Becker (1867). Gradenigo beobachtete einen Fall, wo bereits die seitliche Beleuchtung 2 Cysticercen dicht hinter der Linse zeigte. Die Frau starb an Hirncysticercus. Verf. giebt noch ein Literaturverzeichniss über Cysticercus.

Fasc. 4.

Enthält grösstentheils bereits referirte Arbeiten des erwähnten Congresses. Ueberdies:

1) **Statistik der ophthalmologischen Poliambulance in Venedig für 3 Monate**, von Basevi.

40 Cataracte mit 2 Misserfolgen. Es werden Stare auch ambulant operirt.

---

2) **2 Fälle totaler Farbenblindheit**, von Querenghi.

---

3) **Diffuses Lymphom der Conjunctiva**, von Gasparini.

Patient litt an Lymphdrüsenschwellungen. Die Lider sind geschwollen und bieten ganz das Aussehen amyloider Degenerationen, dio aber durch die mikroskopisch-chemische Untersuchung ausgeschlossen wurden. Massage auf einem knöchernen Spatel und innerer Gebrauch von KJ hatten auffallende Besserung zur Folge.

---

4) **Unvollständige subconjunctivale Linsenluxation**, von Mercanti.

Fall von Verletzung, wo die Linse in einem Scleralriss dicht hinter den Ciliarfortsätzen stecken blieb.

Fasc. 5.

Verschiedene bereits referirte Arbeiten des Congresses 1890. Ausserdem:

1) **Operative Schnellheilungsmethode der Dacryocystitis**, von Guaita.

Verf. übt bei chronischer wie acuter Dacryocystitis folgendes Verfahren. Nach Spaltung eventuell auch partieller Abtragung der vordern Wand des Sackes

wird von der Oeffnung aus der Thränencanal mittelst des Stilling'schen Messers nach verschiedenen Richtungen hin erweitert, dann mittelst des scharfen Löffels die ganze Schleimhaut gehörig abgeschabt, um so mehr je mehr dieselbe geschwollen und Eiterung vorhanden ist. Blossliegender Knochen wird energisch abgekratzt. Das Eigenthümliche der Methode besteht nun in der Anwendung einer allmählich sich absorbirenden Hohlsonde. Die Röhrenknochen der Hinterextremitäten grosser Kröten dienen hierzu, sowohl Femur, als Tibia und Perone zusammen, die bei diesen Thieren einen einzigen Canal haben, der nur an den Enden doppelt wird. Diese Knochen werden durch 2—3 Tage in 5% Lösung von Salzsäure gelegt und so entkalkt. Der grössere Gelenkkopf wird senkrecht eingeschnitten und dient dazu, dass die Sonde nicht ganz in den Canal hinabgleite. Das untere Ende wird durch Abschneiden des Gelenkkopfes und Abschaben möglichst verdünnt, endlich der Canal durch Durchführung einer Sonde gereinigt. Darauf werden die Röhrchen von aller Säure durch Einlegen in eine $2^1/_2$ ‰ Sublimatlösung durch 24 Stunden befreit, und in absolutem Alkohol mit 2 ‰ Sublimat erhärtet und aufbewahrt. In Glycerin werden sie zu weich und biegsam. Auch dienen von Kaninchen Tibia, Ulna, Radius, die je 2 Röhrchen liefern, aber zu weich sind nach der Entkalkung. Vf. räth dicke Röhrchen, da solche von weniger als $2^1/_2$ mm Durchmesser sich leicht verstopfen. Die Einführung geschieht mittelst einer Sonde, welche als Mandrin in das Röhrchen hineingeschoben wird. Wenn diese Sonde zurückgezogen wird, muss das Röhrchen mittelst Pincette etwas fixirt werden. Schliesslich wird die Hautwunde genäht.

In den Fällen von chronischer Dacryocystoblennorrhoe erfolgt die Heilung in 5—9 Tagen, in den acuten Fällen jedoch mit Eiterung genügt das Auskratzen nicht, um die Theile ganz aseptisch zu machen, die Hautwunde schliesst sich nicht, man hat Ausspritzungen mit Sublimat und Sondirung des sich verstopfenden Röhrchens hinzuzufügen. In diesen Fällen ist es besser, zunächst nur die Höhle auszukratzen und erst nach 3—4 Tagen die Stilling'sche Stricturotomie und die Einführung des Röhrchens hinzuzufügen. Nach Experimenten an Kaninchen erweicht sich bereits nach 5 Tagen das Röhrchen und ist nach 14 Tagen vollständig verschwunden. Es folgen 31 Fälle mit derartiger Behandlung, jedoch nur relativ kurzer Beobachtungsdauer. Rationeller Weise kann man nicht einsehen, wie dieses Verfahren mehr leisten soll, als die früheren Methoden, aus denen es zusammengesetzt ist. Eine in 14 Tagen bereits absorbirte Sonde wird weniger leisten, als eine permanente Metallsonde.

---

2) **Homonyme rechtsseitige Hemianopie traumatischen Ursprungs**, von Faravelli.

Trat durch Fall auf die linke Occipitalgegend auf. Nach ziemlich unverändertem Bestande der Erkrankung während mehr als 1 Monat trat rapide Heilung in wenigen Tagen ein, wohl durch Absorption der zu Grunde liegenden kleinen Hämorrhagie.

Zerstreute italienische Arbeiten.

1) **Faserverlauf im Chiasma**, von Staurenghi. (R. Istituto Lombardo di Scienze e Lettere 1891.)

Verf. suchte kleine Nervi optici mit Chiasma als histologische Präparation in toto darzustellen und von den grösseren Thieren in ähnlicher Weise die

dorsale oder ventrale oberflächliche Schicht des Chiasmas. Er wandte Färbung mit Osmiumsäure an. Die gefundenen Resultate sind die, dass bei den niedern Wirbelthieren die Kreuzung eine totale ist, bei Säugethieren theils total, theils partiell ist. Beim Menschen ersieht man schon aus der blossen Prüfung der dorsalen Oberfläche des Chiasma, dass nur partielle Kreuzung stattfindet.

---

2) **Ein seltenes Pupillar-Reflex-Phänomen durch Bandwurm**, von Denti. (Bolettino Poliambulanza di Milano 1891. S. 113.)

Es bestand Conjunctivalcatarrh mit sehr starker bilateraler Miosis, mit absoluter Pupillenstarre sowohl bei Lichteinfall, als bei Convergenz. Auch Atropin vermochte bei wiederholter Einträufelung nicht die Pupille zu erweitern. Mit dem Austreiben einer Taenia solium wurden die Pupillen sofort normal. — Die Miosis war offenbar spastischer, nicht paralytischer Natur.

---

3) **Bilaterale syphilitische Neuroretinitis, Heilung durch elektrisches Augenbad**, von Norsa. (Boll. della Società Lancisiana 1890.)

---

4) **Das elektrische Arznei-Augenbad als Heilmittel der Scleritis und Episcleritis.** (Ebenda 1891.)

Im ersten Falle soll die Neuritis, die Gesichtsfeldbeschränkung und einseitige Mydriasis durch das von Denti empfohlene elektrische Bad vollständig geheilt worden sein. Im zweiten Falle diente als Bad eine 1—2 % Lösung von Lithium salicylicum, und es soll vollkommene Heilung in 3 Fällen erfolgt sein.

---

5) **Anleitung zur Brillenwahl**, von de Benedetti. Turin 1891. Populär.

Wie sich die Wissenschaft im Allgemeinen nicht popularisiren lässt, so noch weniger ein Theil einer so schwierigen Specialität, wie die Augenheilkunde.

---

6) **3 Fälle von oculärem Cysticercus**, von Denti. (Boll. della Poliambulanza. Milano 1891.)

Ein Fall von subretinalem Cysticercus, Enucleation wegen drohender Sympathie. (?) Ein zweiter Fall ist nicht sicher constatirt. Der dritte Fall ist subconjunctivaler Cysticercus.

---

7) **Rhino-Blepharoplastik mit der indischen Methode**, von Denti. (Ebenda 1891.)

Fall von ulcerirtem Epitheliom der nasalen Hälfte beider Lider des linken Auges und des angrenzenden Nasenrückens. Exstirpation, Plastik mit einem einzigen grossen Stirnlappen. Wichtig ist es, die horizontale Incision in den Lappen zur Bildung der Lidspalte erst nach Anheilung desselben, also nach einigen Tagen zu machen (in diesem Fall nach 16 Tagen) und in dem alsdann erhaltenen inneren Augenwinkel ein Hautläppchen heranzuziehen und einzunähen, um nicht durch Narbencontraction die neue Lidspalte wieder zu verlieren.

---

8) **Nothwendigkeit der Errichtung von Schulen für Favus- und Trachomkranke**, von Bertarelli e Denti. (Ebenda 1891.)

---

9) **Ueber die Axenrotationen des Auges bei Seitwärtsneigung des Kopfes**, von Ferri. (Giornale dell' Accademia di Medicina di Torino. 1891. Fasc. 1—4.)

Die genannte compensatorische Rotation des Auges geht beim Verf. bis zu 12°; bei noch stärkerer Neigung des Kopfes kann diese Rotation des Auges noch zunehmen, beim Verf. bis 22°, aber die Compensation ist nicht vollständig, indem der verticale Augenmeridian theilweise der Kopfneigung folgt. Bei sehr langsamer Kopfneigung ist immer unvollständige Compensation vorhanden, auch bei den kleinsten Neigungswinkeln.

---

10) **Behandlung gummöser Iritis mittelst subconjunctivaler Sublimatinjectionen**, von G. Secondi. (Ebenda. Fasc. 1—2.)

Es wurden Lösungen von 1:5000 bis 1:10000 angewandt, gleichzeitig aber intramusculäre Sublimatinjectienen in starker Dosis zur Allgemeincur applicirt.

---

11) **Eine Modification des Ophthalmometers zur gleichzeitigen Messung der zwei Hauptmeridiane der Cornea**, von Bajardi. (Ebenda. Fasc. 1—2.)

Verf. fügte im Ophthalmometer von Schiötz und Javal 2 Prismen hinzu, mit denen er eine Verdoppelung des Bildes von derselben Stärke erhielt, wie mit dem Wollaston'schen Prisma. Ein zweiter Bogen mit Läufern, senkrecht auf dem bereits vorhandenen, ermöglichte so die gleichzeitige Messung zweier auf einander senkrechten Cornealmeridiane. Verf. will ferner diesen zweiten Bogen mit den ihm correspondirenden Prismen beweglich machen, damit auch verschiedene Meridiane gleichzeitig gemessen werden können.

---

12) **Einfluss der Ermüdung auf das Gesicht**, von Bocci. (Giornale dell' Accad. di Medic. Torino 1891.)

Verf. untersuchte meist Soldaten vor und nach ermüdenden Märschen. Hin und wieder trat in scheinbar emmetropischen Augen manifeste H auf nach der Ermüdung. Mit den photometrischen Tafeln von Wecker und Masselon wurden ebenfalls Abweichungen constatirt. Ferner wurde die Convergenz und relative Accommodation geschwächt gefunden, ebenso das Gleichgewicht der Augenmuskeln gestört bei Untersuchung desselben mittelst des Glascylinders von Maddox. Der Farbensinn, mit Bull's Tafel geprüft, war meist herabgesetzt. Endlich wurde die Intensität der Beleuchtung gesucht, bei welcher die Zerstreuungskreise um geometrische Figuren, die auf einen kreisenden cylindrischen Spiegel projicirt wurden, oder um Snellen's Buchstaben verschwanden, dabei aber inconstante Resultate gefunden.

---

13) **Bericht über die Augenabtheilung der Poliklinik in Turin 1889 bis 1890**, von G. Secondi. (Gazzetta Med. di Torino 1891.)

Verf. präconisirt subconjunctivale Sublimatinjectionen bei Keratitis, Ulcus serpens, fügt aber in schweren Fällen auch die Sämisch'sche Spaltung hinzu. In einem Falle von Sympathie wurden ausser der Enucleation 3 tiefe subconjunctivale Sublimatinjectionen im sympathisirten Auge gemacht. Bajardi vermuthet, dass Iritis, Chorioiditis bei Influenza auf Thrombose beruht, da Foà hämorrhagische und degenerative Herde im Rückenmark bei an Influenza Gestorbenen und Klebs Alterationen im Blute fand, die die Thrombosen erklären.

---

14) **Zwei Jahre Augenpraxis in Genua**, von Cereseto. (Gazz. Med. di Torino 1891.)

Verf. räth, Secundärcataracten bei seitlicher Beleuchtung mittelst Drummond'schen Kalklichtes zu operiren und hat zu dem Zweck eine handliche Lampe construiren lassen.

Bei Atrophia optica versucht er Argentum nitricum durch Cataphoresis in den N. opticus einzuführen. Mittelst eines gewöhnlichen Augenbecherchens wird das Auge mit einer verdünnten Arg. nitr.-Lösung gebadet. In der Axe des Bechers ist ein Metallstab, der gegen das Auge in ein Platinscheibchen endigt und die Anode darstellt. Die Kathode wird im Nacken angelegt. Das Auge wird offen gehalten während des Stromschlusses.

Verf. will so auch andere Heilmittel in den Bulbus einverleiben. Bei Glaucoma absolutum mit Pupilla artificialis wandte er zur Schmerzstillung durch Cataphoresis Cocain nebst Eserin an und räth bei Iritis chorioiditis specifica Sublimat ebenso anzuwenden, um so mehr als Ehrmann und Gärtner in Wien bei Syphilis die Cataphorese durch die Haut sehr nützlich fanden, indem sie elektrische Sublimatbäder anwandten. Bei Keratitis und Hornhautflecken empfiehlt Verf. mit Galezowski die Dampfdouche mittelst des Apparates von Laurenzo. Ein ausgedehntes Cornealleucom, das nach Verletzung entstanden und bereits 6 Monate bestand, soll durch 2 Douchen von je 1 Stunde Dauer täglich während 3 Monaten mit S = 1 geheilt sein. Verf. hat die Douche in der Art modificirt, dass keine Heisswassertröpfchen mit dem Dampfe gegen das Auge geschleudert werden, indem er die Röhren geneigt und an ihrem untern Ende einen kleinen Recipienten anbringt zur Aufnahme des abträufelnden Wassers.

(Die Drummond'sche Lampe, den Apparat zur Cataphorese und die Douche sind zu beziehen bei Tubino, via nuovissima 51, Genova). Auch heisse Einpackung (2mal täglich 4 Stunden lang, ausser andern Heilmitteln) wendet er bei Keratitis diffusa an: auf die mit heissem Wasser getränkte, das Auge bedeckende Gaze und Watte, wird mittelst trockener Watte und Binde ein Gummiblatt angedrückt erhalten, welches die Abkühlung und Verdunstung hindert.

---

15) **Exstirpation des Ganglion Gasseri**, von Novaro. (Raccoglitore medico. 1891. Nr. 16.)

Roser führte diese Operation zuerst aus bei schwerer Trigeminusneuralgie. Caponetto machte eine zweite, Novaro eine dritte derartige Operation: 60jähriger Mann, jetzt geheilt von jahrelangen neuralgischen Anfällen. Novaro trug das Jochbein nebst einem Theil des Kiefers ab und drang zwischen Foramen ovale und rotundum in die Schädelhöhle, die Brücke zwischen beiden abtragend. Sorgfältig vermieden die Art. meningea media und den Sinus cavernosus.

---

16) **Die darstellenden Künste und ein altes physiologisches Vorurtheil über das Sehen**, von Reymond. (Festrede bei der Eröffnung der Turiner Universität 1891.)

Das Vorurtheil ist dieses, dass wir die Objecte in ihrer richtigen Form darum erblicken, weil von ihnen exact entsprechendes Bild auf unserer Retina vorhanden ist.

---

17) **Chirurgische und Gynäcologische Klinik**, von Schmeltz. Nizza 1891.

Verf. führte eine Brustsarkomexstirpation und eine Adams'sche Ectropionoperation beide unter Hypnotisation der 20- und 18jährigen Mädchen aus. Der letztere Fall, der uns hier interessirt, bot vollkommene Anästhesie während der Operation, und durch Suggestion hielt die Patientin die Lider unbeweglich, schlief und ass die nächsten Tage wie vorher. Patientin ging nach der Operation, die in der Wohnung des Arztes gemacht wurde, zu Fuss nach Hause.

Verf. giebt sehr nützliche Winke für diese Anästhesirungsmethode. Die Person darf nicht von dem Bevorstehen der Operation unterrichtet sein, da die

Furcht sehr hinderlich ist. Man theilt nur im magnetischen Schlafe der Person den Tag der Operation mit. Als Methode der Hypnotisation zieht er das Fixiren mit dem Blick verbunden mit absteigenden Bewegungen event. auch das directe Zudrücken der Augenlider mit gleichzeitiger Suggestion des Lidschlusses andern Methoden vor. Peschel.

Bibliographie.

1) On the vision of railway servants. Discussion auf dem Jahrescongress der Brit. Med. Association zu Bournemouth 1891. (Brit. Med. Journ. 1891. 29. Aug.) W. M. Beaumont: Die Untersuchungen der Eisenbahnbeamten sollen durch qualificirte Aerzte erfolgen. Keiner, dessen Sehkraft nicht auf jedem Auge eine vollkommene ist, sollte zu dem Posten eines Schaffners, Weichenstellers, Zugführers oder Heizers zugelassen werden. Das Sehvermögen aller diesen Kategorien zugehörigen Beamten müsste in jährlichen Intervallen nachgeprüft werden, und event. bei Nachlass der Sehschärfe die Versetzung in einen weniger verantwortungsvollen Posten verfügt werden. — Malcom M. McHardy empfiehlt die Holmgren'sche Probe als ausreichende und einfachste Untersuchung auf Farbenblindheit. Jeder geringste Fehler in der Farbenperception sei ein Grund, den Untersuchten von der Anstellung im Eisenbahndienste auszuschliessen. Ebenso sei volle Sehschärfe ein nicht minder wichtiges Postulat. Um diese festzustellen, bedürfe es aber medicinisch gebildeter Examinatoren. Die bisherige Art der Untersuchung durch die Behörden in Grossbrittannien sei gänzlich unzulänglich. — George Mackey bespricht die üblichen Verfahren bei den verschiedenen Eisenbahnverwaltungen zur Ermittelung der Sehschärfen. 4160 Heizer und Locomotivführer, mehr als 2000 Schaffner und über 2600 Weichen- resp. Signalsteller auf einem Eisenbahnrayon von 3058 engl. Meilen kamen dabei in Betracht. Die grössere Zahl derselben ist nach des Vortr. Ansicht in ganz unzulänglicher Weise geprüft. Es sei Sache der Augenärzte, die Bahnverwaltungen auf eine Besserung dieser Verhältnisse hinzulenken, deren Nothwendigkeit von manchen derselben bereits eingesehen werde. — W. A. Brailey referirt über die Thätigkeit des 1881 eingesetzten und unter Donders Vorsitz arbeitenden Comités. Dasselbe hielt für Locomotivführer und Heizer volle Sehschärfe und normale Refraction und mindestens $^4/_5$ der normalen Farbenperception für unerlässlich. Für andere Beamtenkategorien wurde in minimo eine Sehschärfe von 1 für das eine, von $^1/_2$ für das andere Auge verlangt, während die Farbenperception mindestens $^3/_5$ der normalen betragen sollte. B. leitet später eine Enquête in der Ophthalmological Society zu demselben Zweck ein und unterhandelte, ohne aber das richtige Entgegenkommen zu finden, mit dem Secretär des Board of Trade. Vor einem Jahre wurde dann ein Comité der Brit. Med. Association eingesetzt. Dasselbe suspendirte aber seine Thätigkeit, weil inzwischen die Royal Society mit der Ausarbeitung eines Reglements zur Untersuchung auf Farbenblindheit beschäftigt ist. Peltesohn.

2) A review of the tests for colour blindness, by J. W. Edridge-Green. (Brit. Med. Journ. 1891, 29. Aug.) E. tadelt die Untersuchung auf Farbenblindheit mittelst bunter Lichter. Denn sie sei nutzlos, so lange man nicht die wechselnden atmosphärischen Einflüsse, wie Nebel, Regen, Hagel und Schnee, zugleich bei der Prüfung künstlich nachahmen könne. Sobald dies gelänge, habe man allerdings die vollkommenste Methode. Gegen die Holm-

gren'sche Probe habe er ebensoviel einzuwenden wie gegen die Young-Helmholtz'sche Theorie überhaupt, welche ihr zur Basis dient. Ausserdem verbleichen die Wollfarben mit der Zeit, und zwar die einen mehr als die andern. Ferner laufe man Gefahr, ein centrales Scotom zu übersehen. Ein Examinand mit am rothen Ende stark verkürztem Spectrum wird dennoch hellere und dunklere Nuancen des Grün nicht zu verwechseln brauchen, und deshalb mancher Farbenblinde durchschlüpfen. Die Benennung der Farben ist ganz zu verwerfen. Die Methode, bei welcher Zwillingsfarben vorgelegt werden, ist bei der Verschiedenheit der Art und des Grades von Farbenblindheit ganz nutzlos, und diejenige mit Complementärfarben zum mindesten von sehr zweifelhaftem Werthe, weil sie eher den Ignoranten als den wirklichen Farbenblinden verrathen wird.
Peltesohn.

3) On a modification of the ordinary method of operating for advancement of the tendon of a rectus muscle, by D. Argyll Robertson. (Brit. Med. Journ. 1891, 29. Aug.) R. fasst die Basis der vorzunähenden Sehne mit der Prince'schen Pincette und legt einen Doppelfaden ein, den er, je nach Bedürfniss loser oder fester oben und unten, dicht am Rande der Cornea, in der Conjunctiva knüpft, und trägt ein Stückchen von dem freien Ende der Sehne entsprechend dem Grade der Vornähung ab. Peltesohn.

4) The action and uses of prismatic combinations, by Dr. Archibald Percival. (Brit. Med. Journ. 1891, 29. Aug.) Während die Wirkung der einfachen Prismen ohne Weiteres sich aus dem Winkelgrade ergebe, sei die Wirkung bei prismatischen Combinationen nach Dr. Maddox sehr verschieden, je nachdem eine concave oder convexe Combination angewendet wird. Anwendbar seien die Combinationen für ziemlich alle Fälle von Hyperphorie, weil selten Prismen von mehr als 2 D. dabei nöthig würden, ferner bei Esophorie und Exophorie. Sei die Convergenzfähigkeit dabei geringer als 18°, so sei der Gebrauch von Prismen ganz umsonst, in den Fällen, wo das Convergenzminimum höher läge, seien dagegen Prismen zum ständigen Gebrauch sehr wohl zu empfehlen, vorausgesetzt, dass der zu corrigirende Fehler nicht mehr als 2 D. betrage. (?) Peltesohn.

5) Discussion on „Iridectomy or no in cataract extraction". Zu dem oben skizzirten Vortrage des Herrn Cross, welcher dasjenige Verfahren für das glücklichste hält, welches sich je nach den zur Zeit der Operation obwaltenden Umständen richtet, spricht sich Dr. Tosswill sehr zu Gunsten des einfachen Verfahrens aus, bei welchem er entschieden bessere Resultate und weniger Iritis gehabt habe. Dagegen verficht Dr. Robertson die Vortheile, welche die Iridectomie bietet, insofern namentlich die Gefahr des grösseren Hornhautschnittes vermieden werden könne. Ihm schliessen sich McHardy und Mackinlay an, welch letzterer wennmöglich die präparatorische Iridectomie empfiehlt. In der Mehrzahl der einfach operirten Fälle seien von ihm vordere Synechien beobachtet worden. Eine schmale Iridectomie entstelle das Auge kaum. Peltesohn.

6) The pathology of the ophthalmoplegia, by Dr. J. Collins and L. Wilde. (Brit. Med. Journ. 1891, 29. Aug.) Die anatomischen, physiologischen und klinischen Thatsachen sprechen gegen die Auffassung der sog. Ophthalmoplegia interna als periphere Lähmung oder als Erkrankung des Ganglion lenticul. und weisen auf eine centrale Kernläsion, höchst wahrscheinlich im vorderen Theil des Bodens des Aquaeduct. Sylvii. Verff. schlagen folgende Classification vor:

I. Cerebral:
- a. Cortical.
- b. Cortico-pedunculär.
- c. Nuclear.

III.
- 1. Cyclоplegia
- 2. Iridoplegia
- } „Ophthalmoplegia interna".
- 3. Ophthalmopl. externa. — Ptosis.

IV. 4. Trochlearislähmung.

VI. 5. Abducenslähmung.

II. Basal:
- d. Radicular.
- a. Region of pons.
- b. Region of peduncles.
- c. Region of cavernous sinus.
- d. Region of sphenoidal fissure.

III. Orbital (including peripheral).

Von 112 Fällen gehören 73 dem männlichen, 39 dem weiblichen Geschlecht an. Die Altersstufen von 20—50 Jahren waren vornehmlich befallen. In 33 % spielte Syphilis eine Rolle. Wenn äussere Ophthalmoplegie mit innerer sich complicirte, war viel häufiger der Sphincter pupillae als die Accomodation gelähmt. Die Prognose gestaltete sich im jugendlichen Alter am ungünstigsten. Peltesohn.

7) Miners' Nystagmus, by J. A. Smith. (Brit. Med. Journ. 1891. 29. August.) Zu der Streitfrage über die wahre Ursache des Nystagmus der Bergarbeiter weiss Verf. eine interessante Beobachtung bei einem Pat. mitzutheilen: Ein 34jähriger, kräftiger und bisher gesunder Bergmann, der sein ganzes Leben hindurch in den Kohlenminen gearbeitet hatte, begann seit 2 Jahren über seine Augen zu klagen, bis er zuletzt überhaupt nicht mehr im Stande war seine Augen zu gebrauchen, sobald er mit dem Kohlenhacken beginnen wollte. So lange er mit der Arbeit aussetzte, bei welcher er auf der linken Seite, das linke Bein unter dem Körper flectirt, verharren musste, ging es ihm besser; sobald er diese Stellung wieder einnahm, versagten die Augen. Die Beleuchtung bei der Arbeit war die denkbar beste. Bei Tageslicht sieht Pat. besser als der Durchschnitt aller Menschen, bei Nacht nicht ganz so gut. Die gewöhnliche Untersuchung des Pat. ergiebt gar keine Oscillationen der Bulbi, dagegen beginnen diese sofort, wenn Pat. seine Arbeitsstellung einnimmt und seine Augen wenige Minuten lang entsprechend einstellt, auch bei Tageslicht. Hiernach scheint die Sicherheitslampe von keiner ätiologischen Bedeutung für den Nystagmus der Bergarbeiter zu sein. Peltesohn.

8) Enophthalmus traumaticus mit dem Ausgange in Genesung. von Schapringer. (New Yorker med. Monatsschr. 1890. Juni.) Bei einem 7jährigen Mädchen, welches bei einem Fall mit der rechten Schläfe gegen ein eisernes Gitter aufstiess, schwindlig wurde, sonst aber keine Cerebralsymptome zeigte, constatirte S. wenige Stunden nach der Verletzung ausser Sugillation der Schläfenhaut 1. Herabhängen des Oberlids, welches sich jedoch beim Blick nach oben consensuell mit der Hornhaut hebt; 2. Zurückgesunkensein des Bulbus um ca. 2 mm und 3. Spannungsverminderung desselben, übrigens aber weder an der Pupille noch sonst am Auge etwas Abnormes. Die genannten Symptome schwanden unter indifferenter Behandlung binnen 3 Tagen vollständig. Es handelte sich demnach um eine rasch vorübergehende, durch Zerrung oder minimalen Bluterguss bedingte Lähmung eines der peripheren Kopfzweige des Sympathicus, deren Läsionsstelle von Verf. hauptsächlich mit Rücksicht auf das Fehlen der Lähmung des Dilatator pupillae in die sympathische Wurzel des Ganglion ciliare

verlegt wird. Verf. glaubt, dass, wie in diesem wegen der Zeit der Beobachtung und des Rückgangs der Symptome bisher einzig dastehenden Falle, es sich auch in den bisher publicirten Fällen von Endophthalmus traumaticus nicht etwa um Druckschwund des Fettpolsters der Augenhöhle oder Narbencontraction, sondern um Nervenläsion gehandelt habe. Michaelsen.

9) Blaschko (die Berufsdermatosen der Arbeiter [Deutsche med. Wochenschr. 1890. Nr. 22]) berichtet auf Grund derjenigen Erfahrungen, welche über den Gebrauch des denaturirten Spiritus vorliegen, dass bei den Möbelpolirern durch die beständige Berührung der Hände mit der Politurflüssigkeit nicht selten ein acutes oder chronisches Eczem erzeugt wird, welches seit Anwendung des denaturirten Spiritus häufiger aufzutreten scheint und seine Entstehung möglicherweise wenigstens theilweise dem darin enthaltenen Pyridin verdankt. Letzteres sei gleichzeitig für die Augen und die Athmungsorgane zweifellos als schädlich zu erachten. Michaelsen.

10) Objective Bestimmung der Refraction des Auges durch die Skiaskopie, von Overweg. (Deutsche militärärztl. Ztschr. 1889. S. 157. — Deutsche med. Wochenschr. 1890. Nr. 43.) Verf. beschreibt das Verfahren in der Art, wie es von Schweigger geübt wird. Michaelsen.

11) Zur Erleichterung der Skiaskopie ist die Anbringung der dazu erforderlichen Gläser auf einer Scheibe, welche an dem Auge des Untersuchten entweder von diesem selbst oder vom Arzte gedreht werden kann, von verschiedenen Seiten versucht worden. Swan M. Burnett in Philadelphia und Dr. Würdemann in Milwaukee haben derartige Apparate construirt, welche von Queen & Comp. in Philadelphia zu beziehen sind. Michaelsen.

12) Burchardt: 1. Ein neues Erkennungszeichen der Regenbogenhautentzündung. (Charité-Annalen S. 597 flg.) Durch die Methode der Untersuchung bei sogenanntem durchfallendem Licht unter Anwendung eines Planspiegels und Convexgläser von 10—20 D hat B. in letzter Zeit regelmässig in frischen Fällen von Iritis einen feinen über das ganze Pupillargebiet unregelmässig zerstreuten Staub auf der Linsenkapsel wahrgenommen, welcher in einem Falle von schwerer Iritis des einen Auges auf dem anderen das einzig sichtbare Krankheitssymptom darstellte. Verf. misst daher diesem Staube eine erhebliche diagnostische Bedeutung bei. Von etwa gleichzeitig vorhandenen Beschlägen der hinteren Hornhautfläche ist derselbe durch die parallactische Verschiebung zu unterscheiden, welche jene Beschläge bei seitlichen Bewegungen des Kopfes erkennen lassen. Bei einer frischen Iritis hält der Staub viel länger an, als die Krankheit selbst, ohne die Sehschärfe zu beeinträchtigen. 2. Casuistische Beiträge. (Ibidem.) Eine durch den Zug der äusseren Augenmuskeln bedingte Einstülpung der Sclera derart, dass dieselbe hinter den Ansätzen der Muskeln theilweise oder in der ganzen Circumferenz der Bulbuskapsel in sich zusammengeschoben war, fand B. 1. an einem Auge, welches 12 Tage nach einer schweren Verletzung der Ciliarkörpergegend durch Schlag mit einem Weissbierglase enucleirt worden war und 2. an einem Exenterationsstumpf, der wegen fortdauernder Schmerzen und sympathischer Reizung des anderen Auges 3 Jahre nach der ersten Operation entfernt wurde. In dem letzteren Falle war die Faltenbildung natürlich weit vollständiger ausgeprägt. Michaelsen.

13) Zur Aetiologie der Entzündung des Auges nach Verletzung durch Fremdkörper, von Stanislawa Poplawska. Inaug.-Dissert. Wiesbaden 1890. (Fortschr. d. Med. 1890. Nr. 13.) In 12 Augen, welche wegen Fremdkörperverletzung und folgender Panophthalmie in der Züricher Klinik enucleirt worden waren und meistens den Fremdkörper noch in ihrem Innern

enthielten, hat P. bei der mikroskopisch-bacteriologischen Untersuchung statt, wie erwartet Kokken, Bacillen im Glaskörper vorgefunden, deren Züchtung wegen Conservirung der Bulbi in Spiritus leider nicht angängig war. Da indessen die Bacillen in nächster Umgebung des Fremdkörpers lagen, während die Vorderkammer stets frei von Spaltpilzen gefunden wurde und selbst die Linse nur in einem Falle zahlreiche Haufen von Bacterien enthielt, diese selbst überdies in zwei Fällen in weissen Blutkörperchen eingeschlossen lagen, so glaubt P. in ihnen die Ursache der Eiterung finden und eine Verschleppung derselben aus dem Conjunctivalsack ausschliessen zu können. Michaelsen.

14) Durch Licht bedingte Verschiebungen des Pigments im Insectenauge und deren physiologische Bedeutung, von Prof. Sig. Exner. (Fortschr. d. Med. 1890. Nr. 13.) Da das Pigment die Krystallkegel weit nach unten umgiebt, und nur in der Axe dieser, wo der Sehstab liegt, fehlt, so könnten nur die axialen Lichtstrahlen Verwendung finden, die unter gewissem Winkel aus den Krystallkegeln austretenden Strahlen müssten dagegen vom Pigment absorbirt werden. Eine vergleichende Untersuchung belichteter und im Dunkeln gehaltener Insectenaugen zeigt nun, dass die vordere Pigmentschicht des zusammengesetzten Insectenauges eine Rolle wie die Iris im Wirbelthierauge spielt, nämlich die Regulirung der Lichtstärke des Netzhautbildes. Sowie die Iris, indem sich die Pupille zusammenzieht, die Basis des Strahlenkegels verkleinert, dessen Spitze das Bild eines leuchtenden Punktes ist, ebenso fungiren die Pigmentscheiden, die sich über das hintere Ende des Krystallkegels hinüberziehen; auch sie blenden in jenem Strahlenkegel, dessen Basis im dioptrischen Apparate liegt, Strahlenbündel auf Strahlenbündel ab, bis nur ein einziges übrig bleibt, das axiale. Aus dem Wandern des Pigments nach hinten bei Belichtung erklärt sich auch das Leuchten mancher Insectenaugen im Dunkeln. Die in der Richtung des Krystallkegels verlaufenden Strahlen, dessen Axe die beobachtende Pupille trifft, gelangen in diese und jene, die in die benachbarten Kegel eindringen. Je mehr sich die Pigmentröhren in Folge der Belichtung nach hinten ziehen, blenden sie die einfallenden Strahlen vom Krystallkegel ab, deshalb verfinstern sich bei allmählicher Verlängerung der Pigmentscheiden auch die peripher gelegenen der wirksamen Facettenglieder. Michaelsen.

15) Ueber Gesichtsfeldstörungen und Sehnervenveränderungen bei Neurasthenie und Hysterie, von P. Bernhard. Inaug.-Dissert. Zürich 1890. Verf. hat aus dem Material der Züricher Klinik diejenigen Fälle zusammengestellt, bei welchen die Augensymptome als örtlicher Ausdruck einer allgemeinen nervösen Diathese gelten konnten, Fälle, welche nach Wilbrandt als neurasthenische Asthenopie zu bezeichnen wären. Unter diesen 11 Fällen fand sich 1. 7mal eine Form der Gesichtsfeldbeschränkung, welche derjenigen bei beginnender Opticusatrophie sehr ähnlich sah, nämlich eine sehr beträchtliche Einengung der Grenzen aller oder nur einzelner Farben bei vollständig oder wenigstens nahezu normalem Verhalten der Grenzen für Weiss. (In den übrigen 4 Fällen liessen die Gesichtsfelder eine ungefähr gleich starke Einengung für Weiss wie für die Farben erkennen.) 2. 9mal eine leichte Verfärbung, sei es der temporalen Hälfte, sei es der ganzen Opticusscheibe, welche den Verdacht einer beginnenden Atrophie noch wesentlich verstärkte. Verf. glaubt, dass in der That die richtige Differentialdiagnose nach nur kurzer Beobachtung oft unmöglich ist. Allein der weitere Verlauf, namentlich der für neurasthenische Asthenopie auch von anderen Autoren als charakteristisch angegebene häufige Wechsel in der Intensität der Störungen, klären darüber auf. Michaelsen.

16) Ueber recidivirende Glaskörperblutungen, von P. Dittmar. Inn.-Diss. Berlin 1890. Der Hauptsache nach eine Literaturstudie. Zwei einschlägige Beobachtungen aus der Schweigger'schen Klinik sind beigefügt. Michaelsen.

17) Ueber einige seltenere Hornhauterkrankungen, von Biber. Inaug.-Dissert. Zürich 1890. I. Ulcus rodens. Verf. beschreibt einen Fall, in welchem sich aus einem im Bereich einer alten Verletzungsnarbe entstandenen Hornhautgeschwür wahrscheinlich in Folge von Infection seitens eines septisch Erkrankten ein Ulcus rodens entwickelte. Durch energische Behandlung mit Höllensteinlösung wurde nach längerer Zeit Heilung erzielt. II. Keratomalacia infantum. Zwei Fälle. Im ersten handelte es sich um ein schlecht genährtes, wahrscheinlich auch syphilitisches Kind. Exitus letalis. Die mikroskopische Untersuchung der Cornea ergab nur Kokken in grossen Mengen, keine Bacillen. Der zweite Fall betraf ein Kind, welches durch ungenügende Nahrungsaufnahme in Folge einer wahrscheinlich auf Innervationsstörung beruhenden Behinderung im Schlucken sehr heruntergekommen war. Im Conjunctivalsack fanden sich ausser Xerosisbacillen ebenfalls eine grosse Menge von Kokken. III. Keratitis bullosa nach Trauma. Drei Fälle von häufig recidivirender und mit starken Reizerscheinungen verbundener Blasenbildung auf dem Boden eines durch kleine Kratzwunden entstandenen geheilten Cornealdefects. IV. Oberflächliche gittrige Keratitis. An durch öftere Entzündungen bereits veränderten Corneae wurde in drei Fällen eine ziemlich gleichmässige Trübung der oberflächlichen Schichten constatirt, welche bei Anwendung der Hartnack'schen Cornealloupe sich in ein gitterartiges System blaugrauer, im durchfallenden Licht dagegen dunkler, den nach syphilitischer Hornhautentzündung zurückbleibenden Gefässreisern ähnlicher Linien (injicirte Lymphbahnen? Ref.) auflösen liess. Denselben entsprachen schwache leistenförmige Erhebungen auf der Oberfläche der Hornhaut. Letztere versuchte Prof. Haab in einem Falle durch Abschälung der Hornhautoberfläche zu beseitigen. Die gitterartige Zeichnung blieb auch darnach bestehen. Michaelsen.

18) Ueber Sehstörungen durch Unfall und Beschränkung der Erwerbsfähigkeit, von Schleich. (Med. Correspondenzbl. d. Württemberg. ärztl. Landesvereins. 1890. Nr. 23.) Ueber obiges Thema hielt Schleich im September 1890 im Württemberg. ärztl. Landesverein einen Vortrag, in welchem er unter möglichster Anlehnung an die bisher zur Feststellung des Grades der Erwerbsunfähigkeit nach Augenverletzungen gemachten Vorschläge die folgenden Sätze aufstellte: 1. Die Erwerbsunfähigkeitsziffer ist im ärztlichen Gutachten auf Verlangen festzustellen. 2. Die Erwerbsunfähigkeitsziffer ist bei Verlust (oder überhaupt Gebrauchsunfähigkeit) eines Auges und intactem zweiten Auge auf $33^1/_3$ % festzustellen. 3. Bei intactem einem Auge und Herabsetzung der Sehschärfe des zweiten bei beiderseits normalem Sehfeld und binocularem Sehact ist nur dann auf Erwerbsbeschränkung zu erkennen, wenn die Sehschärfe des zweiten Auges unter $^1/_2$ der Norm beträgt (Gesammtwerth nach Zehender $\frac{2a+b}{3} = \frac{2,5}{3}$),[1] und zwar nach folgender Norm:

bei	S = 1	und	0,4	ist auf	7	% Erwerbsunfähigkeit
„	S = 1	„	0,3	„ „	13	„ „
„	S = 1	„	0,2	„ „	20	„ „
„	S = 1	„	0,1	„ „	27	„ „
„	S = 1	„	0,05	„ „	30	„ „
„	S = 1	„	0,01	„ „	$33^1/_3$	„ „

[1] Ich halte dies für ganz verfehlt. H.

zu erkennen. 4. Die Gesichtsfeldbeschränkung (ohne Hemianopsie) ist gleichwerthig wie Herabsetzung der Sehschärfe zu beurtheilen. 5. Bei Aufhebung des binocularen Sehacts ist bei guter Sehschärfe beiderseits die Erwerbsunfähigkeitsziffer auf 17 % festzustellen. 6. Bei Schädigung beider Augen ist, solange der Gesammtsehwerth nicht geringer als oben ($\frac{2a+b}{3} = \frac{2,5}{3}$) angegeben nicht auf Erwerbsbeschränkung, bei Gesammtsehwerth = Verlust eines Auges ($= \frac{2a+b}{3} = \frac{2}{3}$) ist auf $33^1/_3$ %, bei weiterer Herabsetzung nach Zehender's Grundsatz $Z = 100\ (1 - \frac{2a+b}{3})$ zu erkennen. Michaelsen.

19) Hysterical anaesthesia with a study of the fields of vision, by Mitchell and de Schweinitz. (Americ. Journ. of the med. science. 1889. Vol. XCVIII. — Deutsche med. Wochenschr. 1890. Nr. 44.) Allgemeine Anästhesie fanden Verff. in Amerika häufiger, Hemianästhesie als Symptom der Hysterie seltener als dies nach den Publicationen deutscher und französischer Schriftsteller in Europa der Fall zu sein scheint. Andererseits fanden sie diese Zustände auch weit seltener von Störungen der Farbenperception begleitet. Hinsichtlich der Angaben über Gesichtsfeldeinengungen stimmen dagegen die amerikanischen Autoren mit den in Europa gemachten Beobachtungen überein. Michaelsen.

20) Periostitis des Orbitaldaches nach Empyem des Sinus frontalis, von Dr. F. Schanz in Jena. (Correspondenzbl. d. ärztl. Vereins von Thüringen. 1889.) Schmerzen in der Orbita und Schwellung der Lider führen die junge Patientin in die Klinik. Eine Fistel, welche von Granulationen eingefasst war, hatte sich am inneren Augenwinkel gebildet. Beim Sondiren entleerte sich eine Menge Eiter. Es bestand eine Communication mit der Nasenhöhle, denn die Irrigationsflüssigkeit floss nach 6 Tagen nach der Nase ab. Auch in einem zweiten ähnlichen Falle, der nach Influenza auftrat, zeigte sich eine Communication zwischen Sinus frontalis und Nasenhöhle. Beständige Drainage und Durchspülung führten beide Male zur Heilung. Peltesohn.

21) Sehstörungen, verursacht durch Vorhandensein einer Tänia. (Centralbl. f. klin. Med. 1890. Nr. 39.) Eine junge Frau hatte seit länger als einem Jahre allerlei Beschwerden am Auge wie Brennen, Stechen, Gefühl von Sandkörnern, leichte Ermüdung, Lichtscheu und Asthenopie mit Schwindel. Hysterie bestand nicht. Als eine Tänie abgetrieben worden war, schwanden alle Symptome für immer. Peltesohn.

22) Ein Fall von erfolgreicher Extraction eines Cysticercus aus dem Glaskörper unter Leitung des Augenspiegels, von Dr. Treitel. (Arch. f. Augenhlkde. Bd. XXI.) Bei freier Beweglichkeit des Cysticercus im Glaskörper gewährt die genaue Bestimmung seiner Lage gar keine Garantien für den Erfolg der Operation. In solchen Fällen räth Verf., wie er es in einem Falle gethan hat, die Incision ganz unabhängig vom Sitze des Blasenwurms zu machen und die Extraction unter Leitung des Augenspiegels vorzunehmen, der an einem Stirnband befestigt wird. Der Erfolg war im obigen Falle trotz Austrittes einer geringen Menge von Glaskörper noch nach 3 Jahren ein zufriedenstellender. Natürlich blieb das Auge durch complete Netzhautablösung, die vorher bestanden hatte, blind. Peltesohn.

23) Ueber die antiseptische Wirkung der Anilinfarben in der Oculistik, von DDr. Lainati und Denti. (Gazz. degli ospitali. 1890. Juni.) Die therapeutischen Versuche mit dem blauen Pyoctanin haben ergeben, dass

es zwar vom Auge ohne besondere Beschwerden vertragen wird, aber in der Mehrzahl der infectiösen Entzündungsformen nicht im geringsten oder doch nicht mehr, als andere antiseptische Mittel wirksam ist. Nur in einem einzigen Falle von Dacryocystitis suppurativa mit Caries der Thränenbeine bewirkte das Mittel einen auffallend schnellen Erfolg. Peltesohn.

24) Massage mit Borsäurepulver als Behandlung der Bindehautgranulationen, von Dr. Rohmer in Nancy. (Rev. méd. de l'est. XXI. 9.) R. ectropionirt nach Cocaïnisirung die Bindehaut und bestreut sie mit einer Schicht feinen Borsäurepulvers, das er dann mit der Zeigefingerspitze herumreibt, und spült es mit einer Borlösung ab. Die Sitzungen dauerten höchstens eine Minute und wurden nur einen um den anderen Tag wiederholt. Aehnlich massirte er den Pannus bei geschlossenen Augen. Nach 2—3 Wochen ist Heilung zu — erwarten. Um vor Recidiven geschützt zu sein, muss man mit Sorgfalt gerade die in der Uebergangsfalte verborgenen Granula beachten. Peltesohn.

25) Transplantation einer Hühnerhornhaut auf das menschliche Auge, von Dr. Gradenigo. (Boll. d'Ocul. Bd. XI. Nr. 17 u. 18.) An Stelle der abgetragenen centralen Partie einer leucomatösen Hornhaut wurde die Cornea eines Hahnes mit den anstossenden Scleralfasern an den wunden Hornhautrand mit Nähten befestigt. Anfangs konnte Patient durch die klare Hornhaut Gegenstände unterscheiden. Am 20. Tage aber begannen Epithelabschürfungen sich zu zeigen. Peltesohn.

26) Ophthalmoplegia externa polyneuritica (zur Pathologie der Tabes), von G. Rossolimo in Moskau. (Neurol. Centralbl. 1890. Nr. 20.) Verf. beschreibt einen Fall von exteriorer Ophthalmoplegie, zu welcher sich in kürzerer Zeit ausgesprochene Symptome von Tabes, allerdings bei erhaltenem Patellarreflex, hinzugesellten. Die Lähmung der Augenmuskeln besserte sich dabei schnell unter einer Quecksilbercur. Verf. nimmt an, dass er es mit einer multiplen an Intensität zwar abnehmenden, dagegen an Extensität gewinnenden Neuritis zu thun gehabt habe, die sich durch die Nervenstämme fortgesetzt hat und auf die hinteren Wurzeln übergegangen ist. Die Neuritis hatte sich auf luetischem Boden nach einer Erkältung entwickelt und ausser einer ganzen Reihe von peripheren Spinalnerven und den ersten Aesten der beiden Trigemini noch einige Augennerven, die Oculomotorii und Trochleares, afficirt. Warum Verf. sich gegen die Annahme einer nucleären Lähmung sträubt und wegen der gleichzeitigen Tabes gerade ein peripheres Leiden diagnosticirt, wird trotz der Bemühungen desselben doch nicht recht klar. Peltesohn.

27) Les troubles oculaires dans le tabes dorsal et la théorie du tabes, par le Dr. Berger. (Revue de méd. 1890. März.) Bei einer Untersuchung zahlreicher Tabiker in Bezug auf deren Augenstörungen fand B. sehr häufig eine Verengerung der Lidspalte und Zittern der Augenlider beim Schliessen der Augen. Theils durch Hypersecretion, theils durch mangelhafte Ableitung in Folge Schwäche des Orbicularis palpebr. fand Thränen der Augen statt. Auch eine Verminderung der Tension will Verf. in mehr als $^1/_3$ der Fälle constatirt haben. Ebenso häufig etwa fand sich Ungleichheit und Difformität der Pupillen. Die Miosis ist durch eine Lähmung der Irisgefässe bedingt, bei Erweiterung der Pupille durch Atropin, besteht die Mydriasis ungewöhnlich lange fort. Reflectorische Pupillenstarre war in der ungeheuren Majorität von 97 % vorhanden, bei einzelnen auch eine Accommodationslähmung. Wo Augenmuskelstörungen aufgetreten waren, fand sich die Sehnervenatrophie häufiger,

als ohne diese. Eine charakteristische Einengung des Gesichtsfeldes hatte die Atrophie nicht zur Folge. Peltesohn.

28) Ueber die Diagnose der Vierhügelerkrankungen, von Dr. Eisenlohr. (Deutsche med. Wochenschr. 1890. 16. Octbr.) Während Nothnagel bei der Diagnose der Vierhügelerkrankungen nur auf das Auftreten associirter Augenmuskellähmungen Werth legt, während er eine Störung des Sehvermögens in ihrem Gefolge mehr auf begleitende Opticusveränderungen zurückführt und auch den Anomalien der Pupillenweite und -Reaction keine Bedeutung in jener Beziehung beimisst, hat E. einen interessanten Fall von Vierhügelverletzung durch ein Revolverprojectil längere Zeit bis zum Tode genau beobachten können, bei welchem im ersten Stadium eine Erweiterung und hochgradige Trägheit der rechten und eine weniger beträchtliche, aber doch auffällige Reactionsträgheit der linken Pupille festgestellt wurde. Auch die Sehschärfe zeigte sich um diese Zeit schon etwas herabgesetzt, ohne dass irgend welche ophthalmoskopischen Erscheinungen vorhanden waren. Augenmuskellähmungen traten erst später, mehrere Monate nach Heilung der Wunde, auf, und zwar bestand eine associirte Lähmung der Augenbewegungen nach oben und unten. Die Pupillensymptome hatten inzwischen noch zugenommen, ausserdem hatte das Sehvermögen, immer noch ohne ophthalmoskopischen Befund, noch weiter abgenommen. Eine dritte Phase der Beobachtung liess Erscheinungen gesteigerten Hirndrucks hervortreten. Jetzt erst zeigte sich beginnende Stauungspapille rechts und Hyperämie der Papille links, die beide später das ausgeprägte Bild der Stauungspapille darboten. Bei der Section ergab sich, dass das Revolverprojectil die rechte Habenula zerstört hatte und im rechten vorderen und hinteren Vierhügel steckte. Die Oberfläche beider, die Corpora geniculata, die linksseitigen Vierhügel waren intact, die Gegend um den Aquaeductus und diejenige der Bindearmkreuzung narbig verändert. Pyramidenbahn, Kern der Haube, Oculomotoriusfaserung, Thalamus opticus und Tractus opticus der rechten Seite vollständig intact. Mikroskopisch reichlich atrophische Ganglienzellen im rechten Oculomotoriuskern neben gut erhaltenen. — Der Fall lehrt, dass entgegen den Anschauungen von Nothnagel, Wernicke, Byrom-Bromwell Verletzungen der Vierhügel selbst (wohl ihrer Tractusfasern) eine Herabsetzung der centralen Sehschärfe zur Folge hat. Peltesohn.

29) Removal of a large exostosis of the orbit, with preservation of the eye, by Thomas R. Pooley. (Med. Record. 1890. 11. October.) P. entfernte bei einer 23jährigen, im Uebrigen ganz gesunden Patientin einen beträchtlich grossen knöchernen Tumor, welcher aus dem inneren Theil der Augenhöhle hervorwuchs und schliesslich bedrohliche Hirnerscheinungen hervorgerufen hatte. Der 39 : 30 : 28 mm messende, elfenbeinharte Tumor mochte vielleicht seinen Ursprung aus den Ethmoidalzellen genommen haben, seine eigentliche Entwicklung hatte er jedenfalls in der Orbita selbst genommen. Uebrigens waren seine Adhäsionen an der Orbitalwand überraschender Weise so weich, dass ihre Lösung durch Meissel und Raspatorien mit Leichtigkeit ohne besondere Kraftanstrengung gelang, und nur die Loslösung der Basis aus der Tiefe der Augenhöhle Schwierigkeiten machte. Gleich nach der Operation schwanden die Neuritis optica und die allgemeinen heftigen Hirnsymptome und in kurzer Zeit heilte die $7^1/_2$ cm lange äussere Wunde, die P. vorsichtiger, aber bei der natürlichen Ableitung nach der Nasenhöhle überflüssiger Weise drainirt hatte. Eine Erweichung in dem Tumor hatte nirgends stattgefunden, so dass die acuten Symptome, die sich bis zum Deliriren gesteigert hatten, wohl auf den ostitischen Process zurückzuführen waren, welcher die Verwachsungen

mit der Orbitalwand so auffallend erweicht hatte. Interessant an dem Falle war noch die Thatsache, dass durch das Wachsthum des Tumors ein Astigmatismus des Auges hervorgerufen worden war, welcher mit seiner Entfernung wieder schwand. Peltesohn.

30) Ueber einen Fall von Ophthalmoplegia bilateralis perfecta bei Tabes dorsalis, von August Meyer. Inaug.-Dissert. Berlin 1890. Der Fall entstammt der Mendel'schen Poliklinik und betraf eine 40jährige, neuropathisch belastete, überdies luetische Schlossersfrau. Neben Pupillenstarre und Ptosis bestand Unbeweglichkeit der Bulbi bis auf die Auswärtsbewegung und Degeneration der Sehnerven. Im Uebrigen war das Krankheitsbild dasjenige einer ausgesprochenen Tabes mit sehr verbreiteter Degeneration in den motorischen Kerngebieten nicht blos der Augennerven. Peltesohn.

31) Chronische Bleivergiftung: Linksseitige homonyme Hemianopsie. Lähmung des linken Facialis, Hypoglossus, motorische und sensible linksseitige Körperlähmung. Vollkommene Heilung, von Stabsarzt Dr. Hertel. (Charité-Annalen. 1890. Bd. XV.) Heilung erfolgte nach vier Wochen durch Jodkali und Schwefelsäure. Die Hemianopsie konnte nicht auf eine Läsion der Sehfasern zwischen Chiasma und Vierhügeln bezogen werden, sondern war durch eine Herderkrankung im Bereich der inneren Kapsel zu erklären, wo die motorischen, sensiblen und sensoriellen Fasern verlaufen, welche die obengenannten Lähmungserscheinungen beherrschen. Peltesohn.

32) De l'éternuement (Niessen) réflexe par excitation lumineuse, par le Dr. Féré. (La Semaine médic. 1890. Nr. 45.) F. hat an sich selbst den Nachweis geführt, dass das Reflexniessen auf Lichtreiz durch die Ciliarnerven vermittelt wird. Er luxirte zu diesem Zwecke seine vier Thränenpunkte mittelst „Serres fines", und überzeugte sich, dass er so jeden Lichtreiz vertragen konnte, ohne zu niessen, während bei normalem freiem Abfluss der Thränen sofort der Niessreflex statt hatte. Deshalb schliesst F., dass das Niessen durch eine doppelte Erregung hervorgerufen werde, durch einen Reiz der Retina, welcher die Thränen hervorbringt und dann durch den Reiz der Nasenschleimhaut durch den Contact der Thränen. Daher sei auch der Reflex nicht immer ein sofortiger, sondern es verstreiche mitunter eine gewisse Zeit zwischen dem Augenblicke der Lichterregung und dem des Niessens. Peltesohn.

33) Complete paralysis of right third nerve in a patient affected with lead palsy. Recovery under the direct application of galvanic currents, by Dr. Buzzard. (Brain. 1890. Summer Number.) B. wendete den Strom nach der von ihm schon 1875 beschriebenen Methode direct auf den Bulbus an. Die Besserung setzte sofort mit der elektrischen Behandlung ein, nachdem sie längere Zeit vorher vergeblich durch Jodkali und Quecksilber erstrebt worden war. Peltesohn.

34) Miners' nystagmus and the safety lamp. (Brit. med. Journ. 1890. 16. u. 23. August.) In einer offenen Correspondenz betonen Simeon Snell und Johnson Taylor ihren gegenseitigen Standpunkt in der Frage nach den Ursachen des Nystagmus bei Bergwerksarbeitern dahin, dass ersterer hauptsächlich die Ursache in der eigenthümlichen Stellung des Kopfes und der Anstrengung der Augenmuskeln sucht, während letzterer in der Hauptsache das mangelhafte Licht bei der Arbeit beschuldigt. Peltesohn.

35) Inflammation of Tenon's capsule as a result of influenza, by A. Schapringer. (Med. Record. 1890. 14. Juni.) Verf. theilt einen Fall von schwerer eitriger Tenonitis mit, deren Ursache auf eine Influenza zurückzuführen war. Trotz gewisser Aehnlichkeit mit einem der von Fuchs mitge-

theilten Fälle unterschied sich der vorliegende Krankheitsfall wesentlich dadurch, dass bei ihm auch intraoculare Gewebstheile sich mitergriffen zeigten.

Peltesohn.

36) Simple extraction of cataract without iridectomy, by Charles Stedmann Bull. (Med. Record. 1890. 20. Sept.) Verf. veröffentlicht hiermit ein drittes Mal seine Erfahrungen über die einfache Extraction. Er operirt die Patienten in ihrem Bett, die Instrumente werden in kochendem Wasser sterilisirt, darauf in absoluten Alkohol gelegt und bei der Operation daraus feucht entnommen. Er operirt stets, zu Häupten des Kranken, das rechte Auge mit der rechten, das linke mit der linken Hand; um sich nicht im Lichte zu stehen. Die Incision fällt ganz in die durchsichtige Hornhaut, niemals macht er einen Conjunctivallappen, ausser bei chronischer Conjunctivitis oder Dacryocystitis, weil dadurch die Gefahr einer primären Infection durch die grössere Wunde nur begünstigt wurde. Bei der Incision soll das Messer die Vorderkammer möglichst schnell durchmessen, um den vorzeitigen Abfluss von Kammerwasser und in Folge dessen das Anlegen der Iris an die Messerschneide zu verhindern. Die Kapselspaltung macht er aus diesem Grunde und, um die Wunde ganz glatt zu erhalten, niemals mit dem Graefe'schen Messer zugleich mit der Incision, sondern besonders mit einem Cystitom, und zwar sucht er die Kapsel in viereckiger Linie zu spalten, um womöglich einen Theil der Vorderkapsel zugleich mit der Entbindung der Linse zu entfernen. Wenn die Iris vorgefallen ist, soll man nicht gleich an die Iridectomie denken, sondern versuchen durch langsames, vorsichtiges und andauerndes Reiben mittelst der geschlossenen Lider, die Iris zu reponiren, bis man eine durchaus runde centrale Pupille erhält. Zuletzt spült B. nochmals die Lider und die Bindehautsäcke mit Borsäure aus und träufelt einige Tropfen einer sehr schwachen Eserinlösung ein. Von stärkerem Eserin sah er verschiedene Male Iritis eintreten. Die Pflasterverband-Methode ohne Bandage hält B. nach mehreren Versuchen für nicht empfehlenswerth. Eitrige Infiltration der Wunde muss sofort energisch bekämpft werden. Dreimal in mehr als 160 Fällen sah B. sie, verstand sie aber sofort durch wiederholte Irrigation der Wunde, des Bindehautsacks, der Innenfläche der Lider mit heissem Sublimat 1 : 5000 und sofortiges Ausbrennen der ganzen Wunde zu coupiren. Dies die hervorstechenden Züge der Methode B.'s, die sonstigen Angaben des Artikels bewegen sich im Rahmen der allgemein gebräuchlichen Anschauungen.

Peltesohn.

37) The exclusion of light is not benificial in the after-treatment of cataract operations, by Julian J. Chisolm. (Med. Record. 1890. 2. August.) Verf. tritt immer von Neuem für seine Methode der Nachbehandlung von Staroperationen ein. Bei seinem Pflasterverband gestattet er soviel Zutritt von Licht in das gesunde und operirte Auge, als Patient eben verträgt. Bei der Entlassung braucht Patient keine Schutzbrille zu tragen, sondern wird nur gewarnt (?) sich direct grellem Sonnenlicht auszusetzen. Verf. behauptet, dass die Schwäche (?) der operirten Augen nicht so sehr von der Operation selbst, als von der Dunkelcur abhänge, die mit der Nachbehandlung in der Regel verbunden sei. (?)

Peltesohn.

38) A case of tumors of the IV ventricle with left anophthalmus, by Henry Noyes. (Med. Record. 1890. 26. Juli.) Der interessante Sectionsbefund, dessen Einzelheiten hier nicht gut wiedergegeben werden können, betraf einen Patienten, dessen linkes Auges 13 Jahre vorher von Förster wegen Cysticercus enucleirt worden war, und konnte deshalb auch für die Frage von der Kreuzung der Sehnervenfasern von Wichtigkeit erscheinen,

da eine Atrophie der entsprechenden Faserzüge zu erwarten war. Wirklich liessen sich folgende Erhebungen machen: Die mikroskopischen Schnitte in der Decussation zeigen ein Band degenerirten Gewebes, welches quer vom oberen Theil des linken Sehnerven zum unteren des rechten Tractus zieht. Der linke Tractus zeigt absolut keine Veränderung, dagegen findet sich ein Degenerationsfaserzug in dem rechten, oberflächlich verlaufend und anscheinend in dem Corp. genicul. extern. endigend. Schnitte innerhalb des Pulvinar thalam. opt. zeigen keine deutlichen Degenerationszonen, doch ist das rechte weniger reich an Fasern und Zellen als das linke. Noyes kann sich diesen Befund einer totalen Decussation nur so erklären, dass eine solche Totalkreuzung ausnahmsweise auch bei Menschen einmal vorkommt. Der Befund bestätigt ferner die Theorie Monakow's, nach welcher die Sehnervenfasern bis zu den Corp. genicul. verfolgt werden können, und dass Atrophie in denselben der Enucleation folgt. Endlich erwecken die gefundenen atrophischen Herde innerhalb der Corpora quadrigem. im Zusammenhang mit den hier nicht näher aufzuführenden Symptomen von Seiten der Augenmuskeln die Vermuthung, dass vielleicht der Kern für den Levator palpebrae grösser ist, als bisher angenommen wird. Die weiteren, nicht minder interessanten Erörterungen des Artikels gehören nicht in den Rahmen unseres Blattes. Peltesohn.

39) Tropho-neurotic keratitis, by Kent K. Wheelock. (Med. Record. 1890. 26. Juli.) Verf. veröffentlicht drei Fälle von Keratitis neuroparalytischen Charakters, die aber sich nicht mit dem gewöhnlichen Bilde der anästhetischen Hornhautschwärung ohne Weiteres decken. Der constante Strom in Verbindung mit Strychnin that ihm gute Dienste, Jodpräparate und Quecksilber, Verband und heisse Cataplasmen unterstützen und fördern die Heilung. Peltesohn.

40) Ueber Pupillenunruhe (Hippus) bei Erkrankungen des Centralnervensystems, von Prof. Dr. Otto Damsch in Göttingen. (Neurol. Centralbl. 1890. Mai.) Bei verschiedenen Erkrankungen des Centralnervensystems bemerkt man gelegentlich eine eigenthümliche, andauernde Unruhe der Pupillen, ohne dass in der Beleuchtung der Augen oder in der Sehaxenstellung eine Aenderung eintritt. Dieser Hippus zeigt ziemlich regellose Schwankungen in Bezug auf die Schnelligkeit und Extensität der Bewegungen. Am häufigsten beobachtet man ihn bei der multiplen cerebrospinalen Sclerose, in zwei Fällen war er das einzige Hirnsymptom, während er in den übrigen Fällen sich mit Schwindel, Sprachstörung und Nystagmus vergesellschaftete. Bei einzelnen Kranken zeigte der Hippus eine besondere Lebhaftigkeit, sobald sie den Blick durch Rückwärtsbeugung des Kopfes nach oben richteten, ebenso wenn eine plötzliche stärkere Beleuchtung eintrat. Ferner beobachtete Verf. den Hippus bei der acuten Meningitis und bei Herderkrankungen des Gehirns, welche sich nach einleitendem apoplectischen Insult unter dem Bilde von Hemiplegien mit secundären motorischen Reizungen in den gelähmten Muskeln — Tremor oder choreatischen Bewegungen — darboten. Doch war hier der Hippus im Gegensatz zu der multiplen Sclerose nur einseitig. Bei der gewöhnlichen Chorea wurde aber niemals Hippus constatirt. Auch bei Neurasthenikern zeigte sich bisweilen, je nach dem Grade ihrer nervösen Erregung verschieden intensiv, der Hippus. Es liegt nahe, an einen gewissen Parallelismus der Pupillenstarre und des Hippus einerseits und das differente Verhalten der Sehnenreflexe andererseits zu denken, da neben Hippus meist eine Verstärkung, neben reflectorischer Pupillenstarre ein Fehlen der Sehnenreflexe statthat. Doch darf man deshalb nicht eine ausschliesslich reflectorische Entstehung des Hippus behaupten wollen. Man fasst ihn besser als eine Steigerung einer an sich physiologischen

Erscheinung auf, die ihrerseits erklärt werden könnte entweder durch eine stärkere Energie der gewissermassen physiologischen Reize oder aber durch eine grössere Reizempfänglichkeit derjenigen Centren, von welchen aus die Bewegungen der Pupillen beeinflusst werden. Natürlich kann man auch pathologische Reize voraussetzen oder abnorme selbständige Erregungsvorgänge in den Centren der Pupillarbewegungen, die etwa aus entzündlichen oder vasomotorischen Störungen resultiren. Peltesohn.

41) Migraine ophtalmique et paralysie générale, par le Dr. Paul Blocq. (Arch. de neurol. 1889. XVIII. Nr. 54.) B. bringt einen Fall, wo die Hemicranie nicht als Prodromalsymptom, nach Charcot, der progressiven Paralyse voranging, sondern sich als hinzutretendes Symptom zeigte. 6 Monate, nachdem die 27jährige, sowohl nervös als gichtisch belastete Patientin bereits alle Cardinalsymptome der Paralyse gezeigt hatte, bekam sie einen typischen Anfall von Migraine ophtalmique. Ein solcher Migraineanfall ist nach B. der Ausdruck einer noch nicht näher zu bezeichnenden Localisation der Meningoencephalie. Peltesohn.

42) Ueber einige Fälle von doppelseitiger Accommodationslähmung in Folge der Influenza, in dem einen dieser Fälle complicirt mit Ophthalmoplegia externa, von Dr. W. Uhthoff. (Deutsche med. Wochenschr. 1890. Nr. 10.) Die doppelseitige Accommodationslähmung trat theils gleichzeitig mit der Influenza, theils einige Zeit später plötzlich auf und befiel entweder zugleich oder in einem Intervall von 2 Wochen nacheinander beide Augen. Die Pupillarreaction war in einem der drei Fälle aufgehoben. In einem anderen trat eine Lähmung der äusseren Augenmuskeln und der Schluckmusculatur hinzu. In zwei Fällen war nach wenigen Wochen Heilung eingetreten. U. weist auf die Aehnlichkeit mit den postdiphtherischen Lähmungen hin. Peltesohn.

43) Einige Fälle von Atrophia nerv. opt. in einer Familie, von Dr. Nicolai. (Weekbl. van het Nederl. Tijdschr. v. Geneesk. 1890. Nr. 5.) Zwei Brüder, im Alter von 32 und 29 Jahren litten an Atrophie, ein jüngerer von 25 Jahren hatte eine Neuritis optica, ein 36jähriger Neffe derselben hatte ebenfalls eine Sehnervenatrophie. Die Mütter der Erkrankten sind Zwillingsschwestern, aber ebensowenig wie die drei Schwestern des letztgenannten Patienten, augenleidend. Bemerkenswerth ist das ausschliessliche Vorkommen der Affection bei den männlichen Familienmitgliedern. Peltesohn.

44) Ueber einen Fall von recidivirender Oculomotoriuslähmung, von Dr. Vissering. (Münchener med. Wochenschr 1889. Nr. 41.) Verf. fügt zu den bisher bekannt gewordenen Fällen einen neuen hinzu, bei welchen bald mehr oder weniger ausgebildete Anfälle von Oculomotoriuslähmung mit völlig gesunden Intervallen abwechselten. Die Dauer der Anfälle war 1—8 Tage. Eine Verschlimmerung im Laufe der Anfälle war nicht zu constatiren. Peltesohn.

45) Transplantation des Unterlids, von Prof. Eversbusch. (Münchener med. Wochenschr. 1890. Nr. 8.) E. deckte nach Exstirpation des unteren Lids wegen Carcinom den Defect durch einen gestielten Hautlappen von der Schläfe, und die Conjunctiva ersetzte er durch Schleimhaut vom Oesophagus des Kaninchens. Beides heilte gut an. Peltesohn.

46) Foreign bodies in the eye, by David Webster. (Med. Record. 1890. 8. Nov.) Verf. empfiehlt in allen Fällen von plötzlicher, heftiger Entzündung des Auges ohne scheinbare Ursache die Cornea und Conjunctiva auf einen Fremdkörper hin zu untersuchen. Die Entfernung muss mit möglichster

Schonung des umgebenden Gewebes geschehen. Sitzt ein Fremdkörper im Innern des Auges, besonders in der Ciliargegend, so wird die Gefahr der sympathischen Entzündung durch die Extraction desselben zwar nicht ganz beseitigt, aber vermindert. Ist das Sehvermögen bereits erloschen, so soll ohne Verzug die Enucleation vorgenommen werden, im besonderen, wenn sympathische Entzündung einsetzt, nicht minder, wenn auch nur eine sympathische Reizung vorhanden ist. Der Magnet ist anzuwenden, wo der Fremdkörper gesehen werden kann (?) und nicht in den Augenhüllen fest eingekeilt oder durch organisirtes Gewebe eingekapselt worden ist. Bei kleinen Fremdkörpern, deren Sitz unbestimmter ist, soll vom Gebrauch des Magneten abgesehen werden. Nach der Extraction soll Patient auf die Gefahr einer nachträglichen (?) sympathischen Entzündung aufmerksam gemacht werden. Peltesohn.

47) Sur un cas de migraine ophtalmique. Leçon de Charcot. (Progrès méd. 1890. Nr. 31 u. 32.) Ch. bespricht die periodische Oculomotoriuslähmung, welche in Frankreich auch Migraine ophtalmique genannt wird, weil dadurch besser (?) die Beziehungen zwischen der gewöhnlichen Migraine und dieser periodischen Erkrankung angedeutet werden. Auch die gewöhnliche Migraine sei nicht immer ohne ernste Bedeutung, indem durch die wiederholten Ischämien der Rinde dauernde Gefässveränderungen Platz greifen können, ja nach Galezowski sogar eine Thrombose der Centralarterie der Retina einmal eingetreten sei. Bezüglich der periodischen Oculomotoriuslähmung, deren Symptome Verf. eingehend schildert — sie sind in diesem Blatte gelegentlich der Arbeiten von Senator, Möbius u. A. besprochen worden — unterscheidet Ch. eine Categorie, bei welcher die Anfälle von Migräne und Lähmungserscheinungen kurze Zeit dauern aber desto öfter sich wiederholen und eine zweite, wo länger andauernde Anfälle seltener auftreten. Bei letzteren scheint leichter ein permanenter Zustand leichter Lähmung der Augenmuskeln zurückzubleiben. Einen ganz anderen Charakter zeigt die luetische Oculomotoriuslähmung, die wegen ihrer häufigen Wiederholungen leicht damit verwechselt werden kann. Verf. fügt eine Beobachtung aus der Salpetrière den bisher veröffentlichten 19 Fällen hinzu. In Bezug auf die Anatomie und Physiologie der Krankheit hat Ch. auch nur Hypothesen. Er ist geneigt, wie die meisten Autoren, eine vasomotorische Störung als die Grundlage anzusehen, die wie bei anderen Migräneformen auf eine gewisse Diathese zurückgeführt werden muss. Allerdings sprechen die Fälle mit langer Nachdauer der Lähmung mehr für irgend eine entzündliche Affection des Oculomotorius, die sich zu der functionellen Veränderung hinzugesellt. Bromkali, Ung. ciner. und Jodkali seien die hauptsächlichen Mittel zur Bekämpfung des Leidens. Zum Schlusse liefert der Herausgeber der Vorlesung, Guinon, eine sehr ausführliche Krankengeschichte mit genauem Augenbefund. Peltesohn.

48) Ueber hysterische Amaurose, von Joseph Levy. Inaug.-Dissert. Berlin 1890. Es handelt sich um einen Fall doppelseitiger Amaurose aus der Mendel'schen Klinik, welcher eine 37jährige Patientin mit neuropathischer Belastung betraf. Zugleich mit einem Anfall von rechtsseitiger Hemiplegie und Hemianästhesie, der sich schon oft wiederholt hatte, trat die acht Tage andauernde Erblindung ein. Die Augen in starker Lagophthalmusstellung, Cornealreflex aufgehoben, Bulbi nach links oben gerichtet, unbeweglich, Conjunctiva hypanästhetisch, blass, Pupillen weit, reagiren schwach auf Lichteinfall, absolute Blindheit, Augenhintergrund normal, Kopf nach links geneigt, die übrigen Sinnesorgane intact, Percussion des Schädels besonders rechts schmerzhaft, Patellarreflexe erhöht, Ovarie, Globus, Tâche cérébrale. Patientin wurde durch

Suggestion und durch Application des Charcot'schen Magneten, stets ohne Hypnose, geheilt. Peltesohn.

49) Uterus und Auge, von Dr. Salo Cohn. Mit einem Vorwort von Prof. Dr. Ernst Pflüger in Bern. Wiesbaden 1890, Bergmann. Das dem Werk voranstehende Literaturverzeichniss, welches nicht weniger als 219 Nummern umfasst, kennzeichnet am besten den Fleiss, welchen Verf. bei seiner Arbeit angewendet hat. In der Hauptsache eine gesichtete Zusammenstellung aller Veröffentlichungen, welche den Zusammenhang zwischen Genital- und Sehapparat betreffen, ist das Werk durch einzelne Selbstbeobachtungen und eigene Untersuchungen vom Verf. ergänzt worden. Es werden der Reihe nach die Augenstörungen während der normalen und den verschiedenen Anomalien der Menstruation, während der Gravidität, der Entbindung, im Puerperium, während der Lactation und im Zusammenhange alle die durch starke Blutverluste und Abort hervorgerufenen Augenleiden besprochen. Die recht durchsichtige, systematische Klassification entbehrt nicht der wünschenswerthen gedrängten Form. Peltesohn.

50) Beiträge zur hypnotischen Suggestivtherapie bei Augenleiden, von Dr. E. Ritzmann in Zürich. (Correspondenzbl. für Schweizer Aerzte. 1890. Jahrg. XX.) Zwei Patientinnen des Verf. wurden mit eclatantem Erfolg von Prof. Forel einer hypnotischen Behandlung unterzogen. Im ersten Fall bestand seit $1^1/_2$ Jahren Blepharospasmus idiopathicus s. hystericus des linken Auges, gegen den zweimal die Blepharotomie, das erste Mal mit einem einige Monate andauernden, das zweite Mal ohne jeden Erfolg gemacht worden war. Da auch jede andere Therapie — Bromnatrium, constanter Strom etc. — den Zustand nicht besserten, wurde die hypnotische Suggestivbehandlung eingeleitet. Nach einigen Sitzungen nur noch leichte Zuckungen um das linke Auge, die jedoch auch bald aufhörten. Gegen die Erweiterung der Lidspalte machte Verf. eine Tarsoraphie, wobei Dank der von Prof. Forel suggestionirten Unempfindlichkeit auf die Narcose verzichtet werden konnte; der Schmerz war ganz unbedeutend. — Im zweiten Falle — eine Anaesthesia retinae — blieb der Zustand $2^1/_2$ Monate lang trotz aller dagegen angewandten Mittel mit geringen Schwankungen derselbe. Eine zweimalige hypnotische Behandlung beseitigte sofort alle Beschwerden. Das Gesichtsfeld, welches vorher eine leichte allgemeine Einschränkung und eine sehr bedeutende Einengung der Farbengrenzen auf beiden Augen zeigte, wurde vollkommen normal. Simon.

51) Ueber die pathologische Anatomie der Irideremia totalis congenita, von H. Lembeck. Inaug.-Diss. Halle 1890. Verf. war in der Lage, ein Auge, bei dem vollständiger Mangel der Iris diagnosticirt worden war, mikroskopisch zu untersuchen. Es fand sich, genau wie in dem von Pagenstecher beschriebenen Falle, dass die Iris keineswegs gänzlich fehlte, dass vielmehr die Descemet'sche Membran sich in zwei Blätter spaltete und das Rudiment derselben, welches mit Cornea und Sclera verwachsen war, zwischen sich aufnahm. Die Papille war glaucomatös excavirt. Verf. führt die schon in vielen Fällen von Irideremie beobachtete Drucksteigerung darauf zurück, dass die Iris sich zwischen die Blätter der Descemet'schen Membran geschoben und so den Schlemm'schen Canal von der vorderen Kammer vollständig abgesperrt hat; an manchen Stellen ist sogar die Iris in den Canal hineingewachsen und füllt das Lumen desselben aus. Simon.

52) Der Herpes corneae, von Julius Wangler. Inaug.-Diss. Zürich 1889. Die ausführliche Abhandlung stützt sich auf ein Material von 40,000

Patienten, unter denen 150 Fälle von Herpes catarrhalis und 20 von Herpes zoster sich befanden, ohne wesentlich Neues zu bringen. Simon.

53) Beitrag zur Lehre vom Enophthalmus, von Julius Löw. Inaug.-Diss. Berlin 1890. Nach Zusammenstellung der bisher veröffentlichten Fälle von Enophthalmus beschreibt Verf. einen solchen, der nach Trauma — Hufschlag gegen das Auge — zugleich mit Atrophie des Sehnerven entstanden war. Simon.

54) Zwei Operationsmethoden zur Beseitigung des Ectropium senile und Ectropium nach Blepharitis. Beitrag zur Einlegung künstlicher Augen, von Dr. Fukala, Augenarzt in Pilsen-Karlsbad. (Berliner klin. Wochenschr. 1891. Nr. 11.) Die Methode, das Ectropium senile und sarcomatosum zu beseitigen, besteht darin, dass die ganze ectropionirte Partie ausgeschnitten und sodann die Haut am Lidrande mit der Bindehaut zusammengenäht wird. Zuerst wird die Lidhaut sammt den Cilien am Rande vom Knorpel der ganzen Länge des Lids nach lospräparirt — der Thränenpunkt jedoch geschont —, dann das Ectropium durch einen Längsschnitt von der Lidbindehaut mit einem Scalpell getrennt und mit einer Scheere abgeschnitten, schliesslich der Rand der Lidhaut mit der Schnittwunde der Bindehaut durch 5—6 Nähte vereinigt. Der Erfolg soll ein sehr guter sein. — Die besonders bei jungen Leuten nach Blepharitis ulcerosa auftretenden Ectropien operirt Verf. in der Weise, dass er in Narcose die Lidhaut vom Knorpel der ganzen Länge nach und etwas darüber lospräparirt, 10—12 mm tief. Dann wird eine Nadel 3—4 mm vom äusseren Lidrand entfernt und 4—5 mm unterhalb der Insertion der Wimpern in die Lidhaut eingestochen, durch den neugebildeten Raum und den lospräparirten Knorpel — hier knapp am Rand — durch- und auf demselben Weg 3 mm nach innen zurückgeführt und die beiden Enden des Fadens über einer Perle geknüpft. Ein zweiter Faden wird in ganz gleicher Weise nahe der nasalen Seite durchgezogen. Schliesslich verengert Verf. die Lidspalte je nach dem Grade der Verlängerung des unteren Lids im äusseren Winkel, doch im Allgemeinen nur in sehr mässigem Grade. Letztere Operationsmethode empfiehlt er auch für jene Fälle, in denen — besonders nach Verletzung, ferner in Folge von Bindehautschrumpfung nach Trachom etc. — dadurch, dass das untere Lid gegen die angrenzende Bindehaut zu wenig vorspringt, das Tragen eines künstlichen Auges nicht möglich ist. Simon.

55) Augenheilanstalt Basel. Jubiläums-Bericht anlässlich des 25jährigen Bestehens der Anstalt, veröffentlicht von Prof. Schiess-Gemuseus und Dr. Carl Mellinger. Nach einer kurzen Geschichte der Anstalt bringt Sch.-G. eine genaue Uebersicht der in derselben von October 1865 bis December 1888 ausgeführten 1100 Star-Extractionen. Verf. wendet einen je nach der Grösse des Stares und nach der Grösse der Hornhaut niedrigeren oder höheren Lappenschnitt an. Zur Entfernung der Corticalis benutzt er ein der von Wicherkiewicz angegebenen Undine ähnliches Instrument. Unter dem letzten Hundert befinden sich 36 Fälle von Extraction ohne Iridectomie. Verf. will sich über diese Methode noch kein endgültiges Urtheil erlauben, glaubt aber, dass dieselbe nur dann die Herrschaft erlangen wird, wenn sich die Tendenz zur Einheilung der Iris mit oder ohne Staphylombildung, ferner die schwierigere Entbindung der Corticalreste eliminiren lassen. Bemerkenswerth ist das gänzliche Fehlen von Panophthalmie seit der reichlichen Anwendung des Sublimats. M. giebt eine sehr genaue statistische Zusammenstellung über „Das Auftreten der Augenkrankheiten in Bezug auf Alter und Geschlecht in Basel und der übrigen Schweiz". Simon.

56) Ueber die Wirkung des constanten Stroms auf das normale Auge, von Dr. O. Schwarz, Docent für Augenheilkunde in Leipzig. (Arch. f. Psychiatrie. Bd. XXI. Heft 2.) Die Hauptergebnisse seiner sehr sorgfältigen Untersuchungen 1. über die galvanische Erregung des Auges, 2. über den Einfluss des constanten Stroms auf die Empfindlichkeit der Netzhaut gegen objectives Licht, fasst Verf. folgendermassen zusammen: „Der constante Strom übt eine directe Wirkung auf die Netzhaut aus. Die hierdurch bedingten kurzdauernden Erscheinungen sind zu beziehen auf elektrotonische Veränderungen in peripher von der Nervenfaserschicht gelegenen Elementen; am wahrscheinlichsten haben an diesen Veränderungen mindestens die Zapfenfasern einen wesentlichen Antheil. Die betreffenden Elemente kommen in Katelektrotonus, wenn die Richtung des Stroms von den Ganglienzellen zu den zugehörigen Zapfen geht — also bei Schliessung des „aufsteigenden" und Oeffnung des „absteigenden" Stroms —, und in Anelektrotonus bei entgegengesetzter Stromrichtung. Eintritt in Katelektrotonus (oder, was physiologisch gleichbedeutend, Austritt aus dem Anelektrotonus) erzeugt eine bei nicht zu schwachen Strömen von einer „kurzwelligen Farbe" begleitete Lichtempfindung, welche nach Massgabe ihrer Stärke und Beschaffenheit die Empfindung objectiven Lichts beeinflusst und — bei sicherer Vermeidung von Stromschwankungen — bald wieder verschwindet (wahrscheinlich mit Erreichung des Katelektrotonus). Eintritt in Anelektrotonus (oder Austritt aus dem Katelektrotonus) bewirkt eine Herabsetzung der Erregbarkeit (oder Erregung einer Dunkelempfindung?), die sich in Verminderung der Empfindung des Eigenlichts der Netzhaut und in, wenn auch geringer und rasch vorübergehender, so doch deutlich nachweisbarer Herabsetzung der Empfindlichkeit für objectives Licht kundgiebt. Die darauf folgende, von einer mehr „langwelligen Farbe" begleitete und verhältnissmässig schwache Lichtempfindung ist wahrscheinlich auf langsame Abnahme des Anelektrotonus nach Ueberschreitung seines Maximums zurückzuführen. Ein von der übrigen Netzhaut abweichendes Verhalten zeigt die Eintrittsstelle des Sehnerven, offenbar, wie v. Helmholtz vermuthet, in Folge ihres durch anatomische Verhältnisse bedingten abweichenden Leitungswiderstandes. Ob, wie an sich zu vermuthen ist, stärkere Ströme auch in den Nervenfasern der Netzhaut und des Sehnerven eine Erregung bewirken, wird sich wohl erst nach Untersuchung geeigneter pathologischer Fälle entscheiden lassen. Der constante Strom ist ferner (mindestens bei mehreren Personen) im Stande, einen länger dauernden Folgezustand im Sehorgan zu bewirken, der sich in einer Erhöhung der Empfindlichkeit für objectives Licht verschiedener Qualität mindestens in der Peripherie der Netzhaut kundgiebt. Ob dieser Zustand durch directe Einwirkung des Stroms auf die Netzhautelemente zu Stande kommt, oder mittelst Wirkung auf das centrale Sehorgan im Gehirn, oder endlich durch Beeinflussung des Blutkreislaufs, lässt sich zur Zeit noch nicht entscheiden. Eine Abhängigkeit dieses Folgezustandes von der Stromrichtung wurde bis jetzt nicht gefunden, indes ist eine solche nicht absolut auszuschliessen; bei einer speciellen Untersuchung dieser Frage müsste natürlich streng darauf geachtet werden, dass nach dem Galvanisiren immer sehr langsam und vorsichtig ausgeschlichen wurde." Simon.

57) Beitrag zur normalen Anatomie des menschlichen Auges „Ist man berechtigt den Perichorioidealraum und den Tenon'schen Raum als Lymphräume aufzufassen?" von Dr. Langer, gew. Assistent an der ersten anatomischen Lehrkanzel der k. k. Universität in Wien. Aus dem anatomischen Institute des Herrn Prof. E. Zuckerkandl in Wien. (Sitzungsberichte der k. Academie der Wissenschaften. 1890. Bd. XCIX. Heft 8—10.

October bis December.) Weder das Maschenwerk zwischen Chorioidea und Sclera, noch die Spalträume zwischen letzterer und der Musculatur des Bulbus sind als Lymphräume aufzufassen. Gegen diese Auffassung sprechen die histologischen Verhältnisse, die Entwicklungsgeschichte, die Resultate der vergleichend anatomischen Untersuchungen, sowie die Mechanik der Accommodations- und Bulbusbewegung. Der Tenon'sche Raum existirt als solcher nur zwischen den Sehnen der Augenmuskel und Sclera, also nur vor dem Aequator; von diesen Stellen an findet man, je weiter man sich dem hinteren Pole des Bulbus nähert, immer dichter werdendes Gewebe, das in die Sclera übergeht, ohne einen Spaltraum mit dieser zu begrenzen und auch gegen das retrobulbäre Fettgewebe nur einen allmählichen, aber continuirlichen Uebergang zeigt.

Beide Räume stehen zur Grösse des Bulbus in directem Verhältniss resp. zur Grösse der bewegenden und bewegten Theile; demgemäss finden sie sich in kleinen Augen gewisser Säugethiere nur angedeutet oder fehlen ganz. Beide Räume sind demnach sowohl in anatomischer Hinsicht, sowie nach ihrer Entwicklung, als Gelenkräume aufzufassen. Eine Communication dieser Räume ist weder an den Austrittsstellen der Vortexvenen, noch durch die Räume um die Ciliargefässe und Nerven möglich. Ein perivasculärer Raum um die Wirbelvene ist nicht vorhanden, da jedes solche Blutgefäss nur im ersten Drittel während des Verlaufs durch die Sclera von pigmentirtem Gewebe umgeben ist, in den übrigen zwei Dritteln ist jedoch die Vene, die nur aus dem Endothelrohr besteht, mit der Wand des Scleralcanals im ganzen Umfange innig verwachsen. Der Weg, den die Injectionsmassen aus dem Perichorioidealraum nach aussen an die Bulbusoberfläche nehmen, ist ein künstlich gebahnter. Die Injectionsflüssigkeit dringt aus dem Maschenwerk zwischen Sclera und Chorioidea in das die Vortexvenen trichterförmig umgebende Gewebe, verläuft weiter zwischen Endothel der Vene und der Wand des Scleralcanals, gelangt im ferneren Verlaufe zwischen die adventitiellen Schichten der Wirbelvene, die erst dort auftreten, wo das Gefäss den Scleralcanal verlassen hat, durchsetzt dieselben und breitet sich in dem Zwischenraum zwischen Augenmuskeln und Sclera erfüllenden Gewebe aus. L. verwendet zur Injection eine Canüle, ähnlich derjenigen, die in der Anatomie in Gebrauch kommen, wenn es sich darum handelt, Gefässe zu injiciren, ohne deren Continuität aufgeben zu müssen. Die Sclera wurde an der zur Injection passenden Stelle in meridionaler Richtung bis auf die Chorioidea eingeschnitten, durch diesen Schnitt die Endplatte der Canüle zwischen Sclera und Chorioidea eingeschoben, und die zweite Platte des über der Canüle verschiebbaren Rohrs durch das vorhandene Schraubengewinde angepresst, so dass auf diese Art der Scleralschnitt vollständig verschlossen wurde. Als Injectionsmassen wurden lösliches Berlinerblau oder eine mit dem gleichen Farbstoffe tingirte Gelatineleimmasse benutzt. Die Vortexvenen verlassen hinter dem Aequator den Scleralcanal, gelangen in keinen eine Lymphbahn darstellenden Raum, sondern verlaufen in dem episcleralen Gewebe von diesem dicht umschlossen. Nach dem Passiren des Scleralcanals bewegen sich die nach hinten sich ausbreitenden Injectionsmassen auch hier nur in künstlich erzeugten Spalträumen, verhalten sich daher wie Extravasate. Die mit pigmentirtem Bindegewebe erfüllten Räume um die Ciliargefässe und Nerven sind auch keine Lymphräume sondern haben nur den Zweck den Arterien Volumsschwankungen zu gestatten und die Nerven vor Zerrungen, die sie durch die Bewegungen des Bulbus erleiden könnten, zu bewahren. Schenkl.

58) Die Excision der Uebergangsfalten der Conjunctiva in der Trachomtherapie, von Dr. Veszely. (Wien. klin. Wochenschr. 1891.

Nr. 22. M. ch. R.) Verf. hat sein operatives Heilverfahren des Trachoms an 60 Kranken erprobt. Der Schnitt muss möglichst weit in die Ecken des Lids geführt und diese Ecken müssen möglichst glatt und scharf ausgeschnitten werden, damit die Schnittränder sich besser aneinanderlegen. Die Uebergangsfalte darf ferner nicht zu sehr geschont werden; Ausschnitte von 5, ja bis 10 mm Breite haben keinen Nachtheil bezüglich der Beweglichkeit des Bulbus. Ebenso muss der Dicke nach möglichst die ganze adenoide Schicht entfernt werden. Die infiltrirte Conjunctiva ist oft 1—2 mm dick und muss sorgfältig ausgekratzt werden. Vor Anlegung des Verbandes muss die Blutung vollständig gestillt und müssen alle Blutcoagula entfernt werden. Ein weiterer Umstand, auf welchen grosses Gewicht zu legen ist, ist die Entfernung eines 0,1—1 mm breiten Stückes vom convexen Rande des Tarsus. Während der Nachbehandlung ist darauf zu achten, dass etwaige neugebildete Follikel sofort mit der Scheere entfernt werden; im Uebrigen genügt einfach Ueberwachung und Reinhaltung, doch kann hin und wieder auch Borsäure und Sublimat verwendet werden. Die Behandlungsdauer wird durch die Operation wesentlich abgekürzt. Während sie bei rein medicamentöser Behandlung 4—10 und mehr Monate dauert, war die Heilung durch die Operation in 20—80 Tagen erzielt worden. Die Excision der Uebergangsfalten der Conjunctiva ist von überraschend günstigem Erfolge auf den Krankheitsprocess. Die Rückbildung des Infiltrates, das Verschwinden der Wucherung und Hypertrophie der Schleimhaut gehen unvergleichlich schneller vor sich als bei der medicamentösen Behandlung. Die die Lider deformirende Narbenbildung der Conjunctiva wird beträchtlich eingeschränkt; zu Trichiasis, Distichiasis, falschen Lidrandstellungen kommt es nicht. In der Periode vor der Operation, namentlich aber in der Nachbehandlung wird man das Silbernitrat, den Cuprumstift, namentlich aber das Sublimat und die Borsäure nicht entbehren können, aber sie werden nicht das einzige, obendrein zweifelhafte Remedium sein.

59) Die pupillenerweiternden Nerven der Katze, von F. Nawrocki und J. Przybylski. (Pflüger's Arch. Bd. L. S. 234. Centralbl. für med. W.) Die Verff. gelangen bei ihrer an Katzen angestellten Untersuchung über den Einfluss des Nervensystems auf die Erweiterung der Pupille zu folgenden Ergebnissen: Ein der Pupillenerweiterung dienendes Rückenmarkscentrum (Centrum ciliospinale) lässt sich nicht nachweisen; denn nach Durchschneidung des Marks unterhalb der Oblongata lässt sich vom Ischiadicus aus eine reflectorische Pupillenerweiterung nicht mehr hervorrufen. Das Centrum liegt vielmehr im Gehirn; von ihm aus steigen die pupillenerweiternden Fasern in das Rückenmark hinab; aus diesem treten sie durch die 8. Hals- und die 1. und 2. vordere Brustwurzel aus. Dann verlaufen sie durch das Ganglion thoracicum primum und die Ansa Vieussenii in den Halssympathicus. In ihm steigen sie bis zum oberen Halsknoten, treten von dort aus in den Schädel, legen sich an das Ganglion Gasseri an und verlaufen weiter im ersten Trigeminusaste. Sie treten nicht in das Ciliarganglion ein, sondern ziehen durch die Nervi ciliares longi direct zum Auge. Neben diesen Elementen erhält die Iris auch pupillenerweiternde Fasern auf centralem Wege (vermuthlich aus dem Trigeminus Ref.); doch sind sie gegenüber dem sympathischem entschieden in der Minderzahl; im N. vertebralis sind pupillenerweiternde Fasern nicht nachweisbar.

60) Ueber die Sphincterolysis anterior, eine neue Operationsmethode des Prof. Schulek. Von Dr. Emil Grósz. Vortrag in der Sitzung der Gesellschaft der Aerzte in Budapest vom 30. Januar 1892. (Pest. med.-chir.

Presse. 1892. Nr. 6. M. chir. R.) Narben der Cornea, in die die Iris eingewachsen ist, verursachen schlechtes Sehen und können nachträglich das ganze Gesicht zu Grunde richten (Glaucom, Iridochoroiditis suppurativa). Die Iridectomie behebt diese Uebelstände nur theilweise, da die Iris weiter eingewachsen bleibt. Viel vortheilhafter ist die neue Methode Schulek's: Nach Anästhesirung des Auges und durch Pilocarpin hervorgerufene Pupillenenge wird ein schmales Gräfe-Messer in der Nähe der Corneanarbe in die vordere Kammer eingestochen, der eingewachsene Iriszipfel brückenartig umgangen und die Messerspitze bei der anderen Narbengrenze durchgestossen. So gelangt die Iris vor das Messer. Nun schneidet man mit sägenden Bewegungen in der Narbe einen Lappen; zieht sich die Iris schon während dieser Bewegungen zurück, ergänzt man gar nicht den Schnitt zu einem Lappen, sondern lässt eine Brücke zurück. Nach der Operation Atropin. Die Vortheile dieser neuen Methode sind: das Sehen leidet nicht, da sich das Messer im Narbengewebe bewegt; die Iris gelangt sicher vor's Messer, und die Beschädigung der Linse wird durch die Contrapunction vermieden. Grósz stellt gleichzeitig zwei geheilte Patienten vor.

61) Ueber die Wirkung des Koch'schen Tuberculin auf die experimentelle Augentuberculose, von Dr. Elvidio Gasparrini und Ferruccio Mercanti. (Atti della Accad. dei fisiocratici in Siena. Serie 4, Vol. II./92. D. M. Z.) Um die bezeichnete Wirkung genau zu erforschen, haben die Verff. 2 Reihen von Thierversuchen (Kaninchen) angestellt, die eine an gesunden, die andere an künstlich tuberculös inficirten Thieren. Nach sorgfältiger Schilderung der in die Augen injicirten Tuberculinlösungen und der in Folge derselben entwickelten Erscheinungen an diesem Organe, wurden die Resultate in nachstehender Weise aufgestellt: 1. Das in den Conjunctivalsack instillirte oder in die vordere Augenkammer gesunder Thiere injicirte Tuberculin wirkt wie eine schwach irritirende Substanz. 2. Die Tuberculininjectionen an Thieren, die mit experimenteller Augentuberculose behaftet sind, verursachen keine Veränderung der Bacillen oder des eigentlichen tuberculösen Gewebes. Dagegen erzeugen sie eine entzündliche Reaction, die sich durch eine Exsudation und Infiltration von Leukocyten in das die Tuberkeln umgebende Gewebe charakterisirt. Diese Reaction steigert den krankhaften Zustand des Auges. 3. Die Tuberculininjectionen vermögen nicht die Entwicklung der Augentuberculose zu verhindern oder sie aufzuhalten, wenn letztere zur Zeit der Injectionen sich im Anfangsstadium befindet.

62) Physiologische Mitbewegungen des paretischen oberen Lides, von A. Kraus. (Inaug.-Dissert. Göttingen 1891. Centralbl. f. med. W.) Obige Erscheinung (Hebung und Senkung eines ptotisch gesenkten oberen Lides beim Oeffnen und Schliessen des Mundes) wurde bei drei Mädchen beobachtet und zwar einmal am rechten, und zweimal am linken Auge. Interessant ist in diesen Fällen die im Laufe der Jahre beobachtete Besserung bezw. Heilung. Verf. fasst die Erscheinung auf als Ausdruck physiologischer Mitbewegungen bei den meist jugendlichen Patienten, bei denen eben der paretische Muskel eine grössere Willenskraft beansprucht, soll er zur Zusammenziehung gebracht werden: die vermehrte Willensintention ruft Mitbewegungen in anderen Muskeln hervor, die für den beabsichtigten Zweck ohne Nutzen sind.

63) Zur Prophylaxis der Ophthalmoblennorrhoea neonatorum, von B. Brisken. (Münchn. med. Wochenschr. 1892. Nr. 5. Centralbl. f. med. W.) Bei Frauen die von Beginn der Geburt an in Ueberwachung sind, empfiehlt B. zur Verhütung der Ophthalmoblennorrhoea neonatorum die desin-

ficirende Ausspülung der Scheide nach Kaltenbach und das Auswaschen der Augen des neugeborenen Kindes mit destillirtem Wasser, bei Strassengeburten aber, auswärts Untersuchten und Kreissenden, die erst im vorgerückten Stadium in Beobachtungen kommen, muss in Anstalten das Credé'sche Verfahren als Ergänzung angewendet werden, um einen Ausgangspunkt zu weiteren Infectionen zu vermeiden. Gegen etwaige Spätinfectionen nützt kein Verfahren.

64) Ueber pulsirenden Exophthalmus und dessen Behandlung durch Unterbindung beider Karotiden, von Prof. Léon Le Fort. (Rev. de Chir., Mai u. Juni 1890. — Deutsche Medicinal-Zeitung 1891, Nr. 76.) Le Fort, der sich schon früher mit dem pulsirenden Exophthalmus beschäftigt hat, giebt in diesen aus Anlass eines durch doppelseitige Karotidenunterbindung (die zweite wurde 2 Monate später als die erste unterbunden) völlig geheilten Falles eine eingehende, die ganze einschlägige Literatur in ihren Bereich ziehende Studie über diese ebenso interessante, wie seltene Krankheit. Nach seiner Ansicht können zwar Aneurysmen der Karotis im Sinus cavernosus, solche der Arteria ophthalmica, Obliteration des Sinus cavernosus, intracranielle Tumoren, welche die venöse Circulation des Sinus hindern, Exophthalmus herbeiführen, aber theils sind sie nur in sehr seltenen Fällen beobachtet worden, theils genügen sie nicht, um die Erscheinungen zu erklären, während die grösste Zahl der Beobachtungen beweist, dass der pulsirende Exophthalmus fast immer einer Ruptur der Karotis im Sinus cavernosus seinen Ursprung verdankt. Unter 110 Fällen war 70mal ein Trauma vorhergegangen; unter 38 spontan entstandenen betrafen 28 Frauen, 2 Männer, von allen zusammen 62 Männer und nur 36 Frauen. Während also von den traumatisch entstandenen die Verletzungen besonders ausgesetzten Männer mit Vorliebe betroffen werden, überwiegt bei den spontanen das weibliche Geschlecht. Aber auch bei den sogenannten spontanen scheint eine Ruptur der Karotis vorzuliegen, da bei 8 Frauen das Leiden theils in der Schwangerschaft, theils im Accouchement ziemlich plötzlich entstand. Heftiger Kopfschmerz, das Gefühl einer Zerreissung, ein plötzliches Geräusch im Kopf oder im Auge, die Empfindung eines in den Kopf gefeuerten Pistolenschusses sind die ersten Symptome des acut entstehenden Exophthalmus. Aber dergleichen Erscheinungen wurden noch in 11 anderen Fällen notirt, so dass also die plötzliche Entwickelung des Leidens die Regel ist. Allerdings muss man annehmen, dass ihr eine Degeneration der Arterie vorhergeht, die die Widerstandsfähigkeit ihrer Wände herabsetzt. Bei dem traumatischen Exophthalmus wird als gewöhnlichste Verletzung eine Basisfractur angenommen; es giebt aber auch Fälle, bei denen geringfügigere Gewalteinwirkungen die schnelle Entstehung veranlassten. Andererseits kommen auch hier Beobachtungen vor, wo langsames, allmähliches Entstehen gesehen wurde, oder wo Jahre nach dem Trauma, das zunächst Kopfschmerz und intracranielles Geräusch verursacht, bis zur Bildung des Tumors vergehen. Unter den Symptomen des Leidens ist der Exophthalmus das Charakteristischste; er steht aber durchaus nicht in Proportion zur Pulsation, sondern vielmehr zur Stauung des Venenblutes. Fast immer einseitig vorkommend ist das Leiden auch einige Male doppelseitig beobachtet worden. Dann braucht man keine doppelseitige Läsion anzunehmen, sondern kann sich die Sache so erklären, dass die Ueberausdehnung des einen Sinus cavernosus sich auf der anderen Seite durch den Sinus circularis verbreitet. Es kann auch Exophthalmus der einen Seite verschwinden und durch solchen der anderen ersetzt werden. Pulsationen des Auges oder der Weichtheile der Orbita gehören zu den Anfangserscheinungen der Krankheit, ebenso häufig und charakteristisch sind intracra-

nielle Geräusche. Auch Blasegeräusche, die durch das aufgesetzte Stethoskop vernommen werden, hat man notirt. Am inneren Augenwinkel findet man nicht selten eine pulsirende Geschwulst, welche von starker Entwickelung der Vena ophthalmica herrührt. Alle an anderer Stelle auftretenden pulsirenden Tumoren in der Umgebung des Bulbus beweisen, dass man es nicht mit echtem Exophthalmus, sondern mit erectilen Geschwülsten oder mit vascularisirten Krebsen zu thun hat. Ausserdem wird der Exophthalmus noch von Congestion der Augenlider, der Conjunctiva, von Lähmungen der Augenmuskeln oder von gewissen Störungen des Sehvermögens begleitet. Ueberlässt man das Leiden sich selbst, so kann es ohne Verschlimmerung lange Zeit bestehen, ja sogar heilen, aber das Gegentheil ist häufiger. Im Uebrigen zwingen die namenlosen Schmerzen zu chirurgischer Intervention. Dieselbe erzielt die besten Erfolge mit der Unterbindung der Karotis auf der Seite des Exophthalmus, oder falls diese die Erscheinungen nicht beseitigt, auf beiden Seiten. Letzteres Verfahren wurde 3mal mit gutem Ausgang geübt. Der reiche Inhalt dieser bedeutsamen Arbeit konnte nur kurz angedeutet werden, um zum Selbststudium derselben aufzufordern.

65) Ueber die Technik der Schöler'schen Behandlung der Netzhautablösung, von Dr. Eisen in Bern. (Monatsschr. der ärztl. Polytechnik 1890.) Verf. empfiehlt statt des Schöler'schen Instruments, dessen Mängel er aufzählt, eine von Dr. G. Beck construirte „Mikrosyringe", eine metallene, sterilisirbare Pravaz'sche Spritze, welche durch ein Zahnrad kleinste Einspritzungsmengen genau abmessen lässt. Auf die Nadel wurde noch eine kleine Metallhülse mit Stellschraube geschoben. Preis des Instruments in Bern 20 Mark.

66) Neun Fälle von Retinaablösung durch Operation behandelt, von Dr. David Webster in New York. (New York Med. Journ. 1891.) Von den 9 Patienten wurden 2 an beiden Augen in einer Sitzung operirt, 2 wurden an demselben Auge 2mal operirt mit 2 Monaten, bezw. 8 Tagen Zwischenraum, so dass im Ganzen an 11 Augen 13 Operationen ausgeführt wurden. In allen diesen Fällen bediente man sich des Cocains; sowohl das Auge, wie die Instrumente wurden auf das strengste antiseptisch gehalten. In keinem Fall folgte eine ernsthafte Reaction; nur in zweien bestand eine Reizung, die es jedoch nöthig machte, den Verband zu entfernen und Eisumschläge zu machen. Der Verband wurde in der Regel täglich entfernt und eine ophthalmoskopische (?) Untersuchung gemacht. Die Patienten blieben für einige Zeit, die bei einigen in wenigen Tagen, bei anderen in mehreren Wochen bestand, im Bett. 6 der Operirten waren Männer, 3 Frauen. Ihr Alter schwankte zwischen 30 und 69. 6 der Patienten hatten bereits früher andere Behandlungsarten durchgemacht, ohne eine wesentliche Aenderung des Zustandes zu verspüren. Von den 11 Augen wurden alle zeitweilig gebessert. 1 wurde geheilt, 4 in erheblicher Weise gebessert und zwar augenscheinlich permanent, 6 bekamen nach mehr oder weniger Zeit Recidive und waren wie vorher. In keinem Falle hatte die Operation das Leiden verschlimmert. Die Operation, unter allen Cautelen ausgeführt, scheint keine oder nur wenig Gefahren in sich zu bergen; sie sollte in allen frischen Fällen ausgeführt werden, besonders nachdem die Rückenlage und Pilocarpin vergebens angewandt wurden. In fast allen Fällen scheint die Retina 2 oder 3 Tage nach der Operation ihre normale Lage wieder angenommen zu haben; ebenso scheint in fast allen Fällen eine milde und vorübergehende Form von Hyalitis bestanden zu haben, denn der Glaskörper war voll von äusserst kleinen schwebenden Trübungen; diese waren nach einer Woche verschwunden.

67) Ein Beitrag zum Studium der Retinaablösungen, von Dr. J. B. Emerson in New York. (New York Med. Journ. 1891.) Von 21 berichteten Fällen betrafen 9 Frauen und 12 Männer; der jüngste Patient war 20 Jahre, der älteste 65 Jahre alt. Die Dauer der Erkrankung vor der Behandlung schwankte zwischen 2 Tagen bis zu 2 Jahren; die Dauer der Behandlung von 1—7 Wochen. Von den 21 Fällen waren 8, bei denen die Retina mit Erfolg wieder angelegt worden war, 4 davon waren über 1 Jahr in Beobachtung und 2 über einen Monat hinaus. Hier blieb die Retina, obwohl das Sehvermögen sich verschlechtert hatte. Sechs von diesen waren 20—28 Jahre alt; die beiden andern 42 resp. 55 Jahr. In einem Falle wurde die Anlegung durch mechanisches Mittel allein erzielt, und in einem anderen Falle war der Erfolg der gleiche in Folge von Bettruhe und Pilocarpin, aber ohne Augenbinde. In den übrigen 6 erfolgreichen Fällen wurden die Patienten im Bett gehalten, die Augen verbunden und Pilocarpin und Natrium-Salicylat gegeben. Bei 3 Patienten waren beide Retinae losgelöst und alle waren myopisch. Einer von den dreien hatte eine vollständige Loslösung an beiden Augen; einer wurde zeitweilig gebessert, während der dritte keine Besserung zeigte. In 9 Fällen trat Besserung ein, 3 blieben ungebessert, und in einem Falle war der Zustand nach der Behandlung schlimmer. Nur einer von diesen Patienten wurde später wieder gesehen und hier war eine Verschlechterung des Zustandes eingetreten. Das Hydrochlorid des Pilocarpins wurde in den meisten Fällen gut ertragen. Bei einem Pat. traten trotz der peinlichsten Sauberkeit Abscesse ein. In einem anderen Falle verursachte es etwas Nausea und in einem dritten Falle trat so starkes Erbrechen und so heftige Schmerzen auf, dass Natr. salicyl. an Stelle des Pilocarpins gegeben werden musste. Bei einem Patienten wurde trotz hoher Dosen die gewöhnliche Wirkung nicht erzielt. Es scheint demnach, dass die Behandlung der Retinaablösungen besonders bei jungen Personen nicht ohne Erfolg ist.

68) Die Electrotherapie der Sehnervenatrophie, von Dr. M. Weiss in Wien. (Centralbl. für Therap. VIII. 1.) Verf. hat seit 4 Jahren den galvanischen Strom mit durchschnittlicher Stärke von 2 Milliampères von den geschlossenen Augen bis zur Hinterhauptnackengegend in der Dauer von 15—30 Minuten angewendet und hierbei bez. alle 5—10 Minuten unter entsprechenden Vorsichtsmaassregeln den Polwechsel vorgenommen. Seine Batterien liefert ihm die Firma Meyer & Wolf in Wien. Die Behandlung ist wöchentlich 5—6 mal vorzunehmen. Schon nach 2 Monaten ist in den mittelschweren Tabesfällen stets (?) eine merkliche Besserung in Beziehung auf Erhaltung und Erweiterung des Gesichtsfeldes erzielt worden. Natürlich werden beide Augen gleichzeitig behandelt.

69) Beitrag zur pathologischen Anatomie der Retina und des Nervus opticus bei den Krankheiten des Gehirns und seiner Häute, von Fälser. Dissertation. Petersburg 1889. Verf. hat im Laboratorium des Prof. Iwanowski die Netzhäute und Sehnerven bei Meningitis purulenta basilaris (7 Fälle), Meningitis tuberculosa (4 Fälle), Meningitis chronica (12 Fälle), Haemorrhagia cerebri (7 Fälle) und Arteriosclerosis cerebri (9 Fälle) beobachtet und folgende Thatsachen festgestellt: 1. Alle Krankheiten des Gehirns und dessen Häute führen, bei Vorhandensein anatomischer Verletzungen in denselben, zu pathologischen Veränderungen in der Netzhaut und den Sehnerven. 2. Acute Entzündungen der Gehirnhäute bringen Oedeme im Opticus hervor, Störungen, welche zu den hauptsächlichsten Veranlassungen der acuten Entzündung dieses letzteren und der Netzhaut gehören (Neuroretinitis oedematosa). 3. Chronische

Entzündungen der Gehirnhäute bringen auch solche in der Retina hervor. 4. Die Arteriosclerose der cerebralen Gefässe geht auch auf die des Opticus und der Retina über und führt immer zu peripheren Oedemen in der letzteren. Die Oedeme sind das Resultat der chronischen venösen Hyperämie, welche durch die Störung im Blutkreislauf herbeigeführt ist. 5. Folgt der cerebralen Arteriosclerose Blutextravasation, dann pflegt man dieses Phänomen auch an den Gefässen der Retina wahrzunehmen. 6. In Folge des Druckes, welchen die an der Eintrittsstelle des Opticus angesammelte Exudatmasse auf denselben ausübt, entsteht häufig eine Stauungspapille.

70) Behandlung granulärer Augenlider mit dem Sublimatstift (1 Theil Sublimat und 5 Theile Chlorkali) giebt Sydney Stephenson an und warnt von vornherein vor dessen Anwendung, wenn entzündliche Symptome vorliegen. Diese Contraindication gilt für Verf. jedoch nicht für Pannus oder Hornhautgeschwüre, da diese Complicationen nicht selten durch den Sublimatstift geheilt werden. Die Fälle, in denen dieser besonders eine günstige Wirkung erzeugt, sind jene von lange Zeit bestehendem, chronischem Trachom mit oder ohne Pannus. Werden diese Fälle durch eine hinreichend lange Zeitdauer (6 Monate bis 2 Jahre) behandelt, so werden sie häufig erheblich gebessert, bezw. geheilt. In solchen Fällen werden die Granulationen allmählich kleiner bis zum endlichen Verschwinden, während die papillären Wucherungen und die allgemeine Verdickung der Conjunctiva stark reducirt werden, bis schliesslich letztere weich, blass und narbig wird, d. h. die Heilung vollständig ist. Ausserdem ist der Sublimatstift ein vortreffliches Alternativ und kann mit Erfolg die gewöhnlicheren Mittel ersetzen, wenn diese ihre Heilkraft verloren haben. Leichtere, frühzeitige Fälle granulärer Augenlider eignen sich nicht für die Behandlung mit dem Sublimatstift, da diese ein milderes Verfahren erheischen. Was den Anwendungsmodus betrifft, so führe man einmal täglich den Stift ganz oberflächlich über die umgewendeten Lider, die unmittelbar darauf mit Wasser bespült werden, während in der späteren Behandlungsperiode, wenn die Conjunctiva gegen das Sublimat tolerant wird, die Waschungen ausgesetzt werden können. Naht die Heilung der Vollendung, so werden die Applicationen seltener ausgeführt, so dass dieselben 3—4 mal wöchentlich genügen. Ein ungebührlich energisches Verfahren mit dem Stift kann leicht eine Verschwärung der Conjunctiva erzeugen. Tritt dieses unerwünschte Ereigniss ein, so muss die Anwendung des Stifts sofort ausgesetzt werden, bis jenes gänzlich beseitigt ist. (The Lancet. 1891. 12. Sept.)

71) Sublimat gegen Trachom und andere Krankheiten der Conjunctiva empfiehlt Kenneth Scott, der in Aegypten eine grosse Reihe von Trachomfällen behandelt, und dem sich dabei das Sublimat am besten bewährt hat. Von diesem wird eine 4 % Lösung angewendet, nachdem das Salz vorher in etwas Glycerin gelöst war. Diese Lösung wird einmal täglich auf das umgewendete Lid applicirt, während der Kranke selbst einer $^1/_4$ % Lösung sich 3mal täglich bedient. Gleichzeitig wurden gewöhnlich tonisirende Eisenpräparate verordnet. Fast alle Fälle wurden so innerhalb ca. 8 Wochen geheilt. Eine ähnliche Behandlung lieferte auch günstige Resultate bei der Ophthalmie der Neugeborenen, bei denen man jedoch von den Eisenmitteln keinen Gebrauch machte. (The Lancet. 1891. 11. Juli.)

72) Ueber den sofortigen Verlust der Sehkraft beider Augen nach einer Kopfverletzung berichtet Dr. Snell. Ein 19jähriger Arbeiter wurde in einer Kohlengrube von einer 5—6 Tonnen schweren Kohlenladung niedergeworfen und von derselben am Kopf stark gequetscht. Er verlor sein

Sensorium und blutete aus Ohren und Nase, während das Gesicht und die Augenlider stark angeschwollen waren. Als er kurz darauf die Augen öffnen konnte, waren beide Conjunctivae tief ecchymosirt. Nach Rückkehr des Sensoriums bemerkte er, dass er gänzlich erblindet war, und er blieb es auch fernerhin. Als Verf. ihn zum ersten Male 3 Monate nach der Verletzung sah, fand er bei der Untersuchung beide Sehnerven stark abgeblasst. Von Interesse in diesem Falle war nach Verf. hauptsächlich der Verlust der Sehkraft beider Augen, indem dadurch die wichtige Angabe Holder's bestätigt wurde, dass bei Fracturen der Schädelbasis häufig das Dach der Orbita und die Canales optici in Mitleidenschaft gezogen sind. Bei diesem Fall liegt die Fractur weit nach vorn, und sollte sie sich auf die Canales optici oder den Körper des Keilbeins erstrecken, so würde sie auch den Nervus opticus oder das Chiasma schädigen. Das späte Auftreten der Atrophie des Nervus opticus steht in Uebereinstimmung mit der Erfahrung, zu Folge deren die Läsion des Nerven sich hinter dem Eintritt der Arteria centralis befindet. (The Lancet. 1891. 11. Juli.)

73) Intervaginaal fibro-sarcoom van den nervous opticus, von Kessler. (Weekbl. van het Nederl. Tijdschr. voor Geneesk. 1891. II. Nr. 24. — Centralbl. für med. Wissensch.) Bei einem 5jährigen Kinde, welches die Erscheinungen eines Tumors des Sehnerven darbot, führte Snellen die Entfernung des Bulbus aus. Die dahinter liegende Geschwulst, welche ebenfalls entfernt wurde, war spindelförmig, 4,5 cm lang, im Durchmesser an der dicksten Stelle 2,5 cm, von der duralen Scheide des Opticus umgeben. Auf dem Durchschnitt ist das Tumorgewebe graugelblich, der Nerv heller, auf einem Schrägschnitt mit einem Netzwerk weisser Stränge versehen. Der Nerv ist spindelförmig verdickt, hat in der Mitte des Tumors seine grösste Stärke, in der Nähe des Sehlochs normalen Umfang. Die Geschwulst wurde in Müller'scher Flüssigkeit und Alkohol gehärtet, dann untersucht. Es zeigte sich, dass es ein Fibrosarkom war, welches hauptsächlich aus zu Bündeln vereinigten spindelförmigen Zellen bestand, zwischen denen grosse Plasmazellen und kleine Sarkomzellen eingestreut waren. An einigen Stellen fanden sich kleine myxomatöse Flecke. Der Ursprung der Geschwulst liegt in den intervaginalen Trabekeln, ihre Ausbreitung besonders in dem Intervaginalraum. In dem mehr centralen Theil der Geschwulst war deren Gewebe auch in die Piascheide gewuchert. Die Nervenfasern sind durch Druck atrophirt. Die starke Wucherung der interfasciculären Bindegewebsbündel ist die Ursache der Vermehrung des Umfanges des Opticus. Die Vorhersage im obigen Falle ist schlecht, da es nicht gelang im Gesunden zu operiren. Anscheinend war die Neubildung bereits auf den intracraniellen Theil des Sehnerven übergegangen.

74) Farbenblindheit bei Seeleuten. (Deutsche Med. Zeitung.) Nach einem Bericht des britischen Marineamts sind im vergangenen Jahre 30 Candidaten für die Anstellung bei der Handelsmarine wegen ihrer Unfähigkeit, die Grundfarben von einander zu unterscheiden, abgewiesen worden. Die Zahl der Daltonisten hat also gegen das Vorjahr zugenommen und es ist möglich, dass die Einführung mehrerer Verbesserungen im Verfahren bei der Untersuchung diese Steigerung der Abweisungen bewirkt hat. Als eine nicht unbedeutende, eigenthümliche Erscheinung wurde von der Behörde die Möglichkeit aufgestellt, den Sinn für Farbenperception fortzubilden, und in der That wurden mehrere zurückgewiesene Candidaten später als tauglich anerkannt. Hierdurch wird die Annahme unterstützt, dass Farbenblindheit in einer bestimmten Reihe von Fällen auf einem einfachen Mangel an Ausbildung und Uebung (training)

des Sehorgans in dieser Richtung basirt. (?) So vermögen auch viele Personen musikalische Töne ohne sorgfältige Ausbildung nicht zu unterscheiden und zu bezeichnen. Bei anderen Individuen indessen scheint das Vermögen, Farben zu percipiren, zu fehlen, während bei einer dritten Categorie der Defect nicht allgemein, sondern auf die Unfähigkeit beschränkt ist, besondere Farben zu unterscheiden. Es ist sehr möglich, dass man nunmehr dieser eigenthümlichen Abnormität mehr Aufmerksamkeit zuwenden und so wahrscheinlich nicht nur zur Erkenntniss gelangen wird, dass sie viel gewöhnlicher vorkommt, als bisher angenommen wird, sondern dass man auch in der Lage sein wird, Fälle abzusondern, bei denen der Defect heilbar ist, von denjenigen, die von essentieller Natur erscheinen und durch geeignete Uebung eine starke, bis jetzt ausgebliebene Fähigkeit zu entwickeln vermögen. (Medical press.)

75) Pulsirender Exophthalmus, von James Israel. (Berliner med. Gesellsch. 1891. 9. Dec. — Deutsche M. Z.) Unter diesem Namen werden ätiologisch sehr verschiedene Krankheitszustände zusammengefasst, deren gemeinsames Symptom eine auffallende Pulsation des Orbitalinhalts ist. Die Krankheitsursache liegt gewöhnlich innerhalb der Schädelhöhle, seltener in der Orbita. In ersterem Falle handelt es sich um aneurysmatische Veränderungen der Karotis, im Sinus transversus oder der Ophthalmica an der Abgangsstelle von der Karotis oder um falsche Aneurysmen, Rupturen im Sinus cavernosus. Aehnliche Ursachen finden sich, wenn der Sitz des Exophthalmus in der Orbita liegt, und zwar handelt es sich auch hier entweder um wahre oder falsche Aneurysmen, selten um pulsirende retrobulbäre Cavernome. Einen solchen Fall demonstrirt I. Bei dem Patienten fällt zunächst eine Protrusion des rechten Bulbus mit Tiefstand auf. Die Beweglichkeit des Bulbus ist ziemlich gut erhalten, in der Abductionsrichtung etwas beschränkt. Das obere Augenlid hängt tiefer herab, als gewöhnlich, ist etwas bläulich gefärbt, von feinen Venen durchzogen. Die Tarso-Orbitalfalte ist durch eine Schwellung verstrichen, welche sich auf die Schläfengegend fortsetzt und daselbst einen flachen Tumor darstellt, welcher von pigmentirter Haut bedeckt ist. Beim Beugen des Kopfes wie bei Compression der Vena jugularis erhält diese Geschwulst einen bläulichen Farbenton und schwillt an. Am Bulbus besteht zunächst Pupillenerweiterung, ein geringes Maass von Accommodationsbeschränkung und Hypermetropie. Bei geeigneter Beleuchtung des Orbitalinhalts gewahrt man eine mit dem Karotispuls synchrone Pulsation des Inhalts: der Bulbus wird nach vorn bewegt. Bei Palpation des weichen Schläfentumors findet man eine Anzahl harter varicös gewundener Stränge, welche sich im oberen Augenlid continuirlich fortsetzen und druckempfindlich sind. Die Natur des Tumors als Cavernom kann nicht in Zweifel gezogen werden. Dagegen ist vorläufig nicht zu entscheiden, ob diese empfindlichen Stränge Thromben in dem Cavernom darstellen, oder ob es sich um eine Combination desselben mit plexiformen Neuromen handelt. Von besonderem Interesse ist, dass Patient noch eine Reihe von Complicationsleiden zeigt. Zunächst besteht eine mässige halbseitige Gesichtsatrophie. Ferner ist im Gebiet des zweiten Astes des Trigeminus unterhalb des Auges eine Herabsetzung der Sensibilität vorhanden. Endlich besteht ein Defect des M. pectoralis major. Der Körper des Patienten ist mit einer Anzahl pigmentirter, theils behaarter, theils unbehaarter Nävi, mit Fibromata mollusca und flachen Cavernomen bedeckt, welche sich als bläuliche erhabene Stellen documentiren. In der Umgebung dieser Cavernome findet sich eine Zone von Pigmentatrophie. Diese Hautanomalien deuten mit Sicherheit auf eine congenitale Entstehung hin. Dies wird dadurch bewiesen, dass der Vater des Patienten ebenfalls einen pulsirenden

Exophthalmus und ganz dieselben Hautanomalien nur noch in höherem Maasse aufweist. Dass diese Hautanomalien mit dem Leiden der Orbita in Connex stehen, beweist folgender von I. vor 10 Jahren beobachteter Fall. Der Patient, welcher zufällig heute wieder in Behandlung kam, zeigt dieselbe Combination der Hautanomalien mit Exophthalmus. Das Orbitalleiden ist nicht mehr so exquisit wie früher, da ein Theil der entstellenden Veränderungen durch Operation von I. entfernt ist. Vor 10 Jahren bestand eine deutliche Pulsation des Orbitalinhalts, auch das obere und untere Augenlid pulsirten. Willkürliche Bewegungen desselben sind nicht ausführbar, sondern es bestehen nur gewisse rhythmische Zuckungen. Der Bulbus selbst ist vollständig degenerirt. An der inneren Schläfengegend hing ein lappiger tiefer Wulst herab, der sich an der Pulsation nicht betheiligte, unmittelbar übergehend in das geschwollene obere Augenlid. Diese Geschwulst hat I. operativ entfernt. Dieser Patient zeigt in viel höherem Maasse die erwähnte Degeneration der Haut. Aus diesen drei Erfahrungen scheint also hervorzugehen, dass zwischen den Veränderungen der Haut und der retrobulbären Pulsation gewisse Beziehungen vorhanden sind. Die Sensibilitätsstörungen sind wohl darauf zu beziehen, dass die cavernöse Neubildung in der Fissura orbitalis auf den 2. Ast des Trigeminus drückt.

76) **Contribution à l'Etiologie de la Dacryocystite, par Foucher.** (Assoc. médic. du Canade. 1891. 16. Sept. — Fortschr. d. Medicin.) Foucher glaubt auf Grund seiner Untersuchungen folgende Sätze gefunden zu haben, welche für die Auffassung und Beurtheilung der Dacryocystitis von Wichtigkeit sind: 1. Die Dacryocystitis ist eine sehr häufige, für die Cornea besonders gefährliche Erkrankung. 2. Sie befällt mit Vorliebe das linke Auge. 3. Frauen leiden öfter daran, als Männer. 4. Sie tritt meist in der Mitte des 4. Lebensdecenniums auf. 5. Die Klagen über die Beschwerden der Erkrankung werden erst laut, wenn letztere eine Zeit lang bestanden hat. 6. Der schlechte Ernährungszustand des Körpers im Allgemeinen ist ein prädisponirender Umstand für die Erwerbung der Erkrankung. 7. Variola scheint in 41 % das Auftreten der Krankheit zu begünstigen.[1] 8. Erkrankungen der Nasenschleimhaut sind mit der Erkrankung des Thränenapparates innig verbunden. 9. Erkrankungen der Zähne können durch eine bis zum Thränensack fortkriechende Periostitis Erkrankungen jenes veranlassen. 10. Syphilis spielt in der Aetiologie der Erkrankung gleichfalls eine bedeutende Rolle. 11. Schliesslich können purulente Ophthalmien, Verletzungen des Thränenapparates wie der umgebenden Knochen und Erblichkeit die Entstehung der Erkrankung bedingen.

77) **Bericht der Augenklinik des Prof. H. Sattler für das Jahr 1890, erstattet vom 1. Assistenten Dr. J. Herrenheiser.** (Prager medicin. Wochenschrift. 1891. 34—36.) Zahl der Kranken: 3953 (1012 stabil, 2941 ambulatorisch behandelt). — Zahl der Operationen 1086, davon an der Linse 333, und zwar:

Extraction periphere lineare	207
„ mit Lappen ohne Iridectomie . .	17
„ einer luxirten Linse	3
„ einfache lineare	21
Discissio cataractae	26
„ „ secund.	28
Maturation mit Iridectomie	21

Im Ganzen wurden 198 uncomplicirte Stare nach der Linearextractionsmethode und 17 mittelst kleinen Lappenschnittes nach aufwärts ohne Iridectomie entfernt. Davon ergaben: ganze Erfolge 212 = 98,60 %, Verluste 3 = 1,40 %

[1] Bei uns nicht. H.

(2 Fälle durch Eiterung, 1 Fall durch schwere Iridocyclitis). Die 17 ohne Iridectomie extrahirten Fälle zeigten stärkeren Cornealastigmatismus als die mittels Linearextraction operirten. Der Astigmatismus schwand jedoch zum grössten Theil im weiteren Verlaufe. Pupille ohne Anlegung der Iris war in 5 Fällen vorhanden. — Ausführlich werden mitgetheilt: 2 Fälle von Cysticercus im Auge; im ersten Falle handelte es sich um einen hinter der Retina befindlichen Cysticercus, an dem einige Zeit hindurch deutliche active Bewegungen wahrgenommen werden konnten. Bei der Operation wurde der M. rect. ext. abgelöst, der Bulbus stark nach einwärts rotirt, die Sclera ca. 5 mm vom äusseren Sehnervenrande eröffnet und der Cysticercus mit einer Irispincette hervorgeholt. Der Heilungsverlauf war ein zufriedenstellender, die Netzhaut zeigte sich nirgends abgehoben. Die Patientin zählte Finger in 4 m. So wie vor der Operation bestand ein centrales Scotom. Der zweite Fall betraf eine subconjunctivale, mit dem Rect. int. fest verwachsene Cysticercusblase, die ebenfalls operativ entfernt wurde. In einem Falle, bei dem nach einer, in selbstmörderischer Absicht beigebrachten Schläfen-Schusswunde, eine totale Ptosis des rechten oberen Lides eingetreten war, erzielte die Panas'sche Ptosisoperation einen vollkommenen und dauernden Erfolg. Bei einem durch Anprallen eines Zweiges verletzten Auge fand sich eine Ablösung der Iris im unteren äusseren Quadranten und ein Einriss des Sphincters im oberen Theile des verticalen Meridians, der von einem schmalen stehen gebliebenen Fädchen des Pupillarrandes überbrückt wurde. Noch aussen von der Papille konnte im weiteren Verlaufe eine Ruptur der Chorioidea nachgewiesen werden. Die Refraction, mit dem Spiegel bestimmt, ergab anfänglich 5—6 D. Myopie und sank allmälig auf —2 D., endlich auf Emmetropie. Der letzte Fall betrifft einen mit angeborener Distichiasis behafteten Knaben, bei dem eine auffallend geringe Entwickelung der Meibom'schen Drüsen constatirt wurde.

Schenkl.

78) Klinische und therapeutische Mittheilungen. Ein neues Augentropfglas von Dr. Otto Mayr in Marburg a. d. Drau. (Wiener klin. Wochenschrift 1891. Nr. 48.) Das neue Augentropfglas besteht aus dem gebräuchlichen Glasröhrchen, an dem sich ein Kautschuckstoppel befindet, der zugleich als Sauger und als Verschluss des Medicamentenfläschchen dient. Schenkl.

79) Ueber den nicht angeborenen Hydrophthalmus, von Dr. Francesco Falchi, Prof. der Augenheilkunde an der Universität Pavia. (Beiträge zur pathologischen Anatomie und zur allgemeinen Pathologie, herausgegeben von Prof. Dr. Ernst Ziegler. Bd. VII.) Verf. hatte Gelegenheit, 2 Fälle von nicht angeborenem Hydrophthalmus klinisch und anatomisch zu untersuchen. Beide Fälle betrafen myopische Augen; die Entwickelungsdauer der Krankheit, die stets mit Iritis begann, betrug 3—4 Jahre. Die makroskopisch-anatomische Untersuchung ergab im ersten Fall die Augenaxe um 8,7 mm, den Querdurchmesser am Aequator um 5,7 mm, den Horizontaldurchmesser der Cornea um 4,1 mm, den verticalen um 4,5 mm verlängert. Die Dicke der Hornhaut hatte am Scheitel um 0,6 mm, an der Basis um 0,7 mm abgenommen; die Sclera zeigte ihre grösste Verdünnung (0,5 mm) am Sehnerveneintritt. — Ganz ähnliche Verhältnisse zeigte der zweite Fall. Die histologische Untersuchung ergab im ersten Fall, dass die Bowman'sche Membran in grosser Ausdehnung geschwunden, die Descemet'sche hingegen erhalten war. Die Pupillarzone der Iris war an einigen Stellen an der vorderen Linsenkapsel, die verdünnte Ciliarzone vermittelst eines Coagulums an dem peripheren Theil der Cornea adhärent. Veränderungen, die eine Erschwerung des Lymphaustritts und dadurch den ge-

steigerten intraocularen Druck mit seinen Folgen bewirkten. Der Ciliarkörper war von myopischem Typus, die Ciliarfortsätze gut erhalten. Die Chorioidea war normal, ebenso die Retina an ihrer Grenze gegen den Nervus opticus, während sich an umschriebenen Stellen des hinteren Poles und des Aequators eine Wucherung von Bindegewebszellen in der Schicht der Ganglienzellen und derjenigen der Sehnervenausbreitung zeigte, die sich bis auf die innere Körnerschicht erstreckte. Neugebildete Zellen in dieser drangen bis in die äussere Körnerschicht, so dass beide Körnerschichten auf eine gewisse Strecke nur eine einzige bildeten. Die Papille zeigte nur eine leichte Vertiefung; die Scheiden des Sehnerven waren stark ausgedehnt. Der Glaskörper war normal. In der Linse waren nur Zerreissungen der Fasern in der ganzen Aequatorialzone bemerkenswerth. — Der zweite Fall zeigte ganz ähnliche Verhältnisse. Doch war die Retina normal, während die Papille typische glaucomatöse Excavation darbot. Simon.

80) Ueber die Embolie der Arteria centralis retinae, von Dr. med. R. Fischer in Leipzig. Leipzig 1891, Veit & Comp. 246 Seiten. Im Anschluss an einen selbst beobachteten, unter Anwendung der Massage geheilten Fall, bespricht Verf. ausführlich das Krankheitsbild der Embolie der Centralarterie, sowie ihre Prognose und Therapie mit eingehendster Berücksichtigung der bisher veröffentlichten Fälle. Simon.

81) De la névrite rétrobulbaire consécutive à l'influenza, par le Dr. Éperon à Lausanne. (Progrès médical 1891.) Den von Bergmeister, Landsberg, Remak veröffentlichten Fällen von retrobulbärer Neuritis nach Influenza fügt Verf. 6 neue hinzu. Vier Mal fand sich die Affection doppelseitig, zwei Mal nur auf einem Auge. 5 Fälle, in denen deutliche Atrophie des Sehnerven zu constatiren war, endeten mit vollständiger oder fast vollkommener Blindheit, während im sechsten, bei dem der ophthalmoskopische Befund normal war, eine leichte Besserung eintrat. Simon.

82) Ein Fall von recidivirender Scleritis, von Dr. Richard Hilbert. (Betz's Memorabilien, 3. Heft 1890.) Bei einem Patienten beobachtete Verf. innerhalb 5 Jahren 12 Anfälle von Scleritis, 7 auf dem linken Auge, 2 auf dem rechten, 3 auf beiden. Da dieselben stets in der kälteren Jahreszeit auftraten, Patient auch sonst noch an Rheumatismus litt, scheint dem Verf. die Abhängigkeit der Augenerkrankung von jenem gesichert. Simon.

83) Ueber die durch Tabak und Alkohol verursachte Intoxicationsamblyopie. Inaug.-Dissert. von Ulrich Brauchli. Zürich 1889. Eine sehr sorgfältige Zusammenstellung von 144 Fällen dieser Erkrankung, welche unter 39428 Patienten beobachtet wurden. Der Procentsatz betrug im Durchschnitt also 0,365 %, war jedoch in der Privatpraxis ein doppelt so hoher (0,5 %) als in der poliklinischen (0,285 %). Es überwogen dabei die hauptsächlich durch Tabak verursachten Amblyopien. Besonders bemerkenswerth ist der Fall eines $3^1/_2$jährigen Kindes, das seit längerer Zeit täglich $^1/_2$ Liter oder mehr Wein erhielt und unter Erscheinungen erkrankte, die mit grosser Wahrscheinlichkeit als Alkoholamblyopie gedeutet werden durften. Centrale Farbenscotome, hauptsächlich für Roth und Grün, konnten in der Mehrzahl der Fälle constatirt werden; über die Gestalt derselben kann Verf. keine genauen Angaben machen. Bezüglich der Prognose legt Verf. besonderes Gewicht auf die Gesichtsfeldgrenzen. Während eine mässige Einengung derselben, wie auch der Farbengrenzen, ja selbst gänzliches Fehlen von Grün und Roth keineswegs eine schlechte Prognose bedingen, ist diese bei stärkerer Einengung der Aussengrenzen stets mit grosser Reserve zu stellen. Die Therapie bestand hauptsäch-

lich in Abstinenz, ausserdem wurden Karlsbader Salz, Strychnininjectionen, Elektricität etc. angewendet. Simon.

84) Erfahrungen und Gedanken zur Frage der Simulation bei Unfallverletzten, von Seeligmüller. (Deutsche med. Wochenschr. 1890, Nr. 43 u. 44.) Verf. wendet sich gegen die von Strümpell und Oppenheim vertretenen Anschauungen über das Wesen der traumatischen Neurose, indem er zugleich auf die Ergebnisse der auf dem X. intern. med. Congress hierüber gepflogenen Verhandlungen hinweist, denen zu Folge speciell auch die Einschränkung des Gesichtsfeldes in keiner Weise als ein charakteristisches Symptom der traumatischen Neurose zu betrachten sei. Des weitern verbreitet sich Verf. sodann über die Häufigkeit, die verschiedenen Arten und über die Mittel zur Bekämpfung des Simulantenthums. Alle diese Ausführungen hat Verf. schliesslich selbst in folgenden Sätzen zusammengefasst: 1. Eine „traumatische Neurose" in dem Sinne von Oppenheim giebt es nicht. 2. Ein Arzt, welcher nach dem Schema dieser in Wirklichkeit nicht existirenden Krankheit die Unfallverletzten untersucht und beobachtet, muss nothwendigerweise in die Gefahr gerathen, von Simulanten oftmals betrogen zu werden. 3. Schon bei den jetzt möglichen Gelegenheiten, Unfallverletzte zu untersuchen und zu beobachten, stellt sich ein Procentsatz von 25—30 % Simulanten heraus. 4. Eine, so weit dies Menschen möglich ist, sichere Beobachtung und Beurtheilung des verdächtigen Unfallverletzten ist nur in zu diesem Zwecke zu errichtenden Unfallskrankenhäusern möglich. 5. Die jetzt zu Recht bestehenden Unfallgesetze müssen abgeändert und der neuen Einrichtung von Unfallskrankenhäusern angepasst werden. 6. In allem ist ein besonderes Gesetz nothwendig, nach welchem solche, die nachgewiesenermaassen einen Krankheitszustand simulirt haben, um sich dadurch in den Besitz einer Unfallsentschädigung zu setzen, mit aller Strenge bestraft werden." Michaelsen.

85) Klinisch-experimentelle Studien über das Verhalten des Augenspiegelbefundes bei chronischer Anämie und Chlorose und dessen Abhängigkeit von der Blutbeschaffenheit, von J. Zumft. Inaug.-Dissert. Dorpat 1891. Zur weiteren Prüfung des von Rählmann behaupteten Zusammenhangs ophthalmoskopisch sichtbarer Veränderungen der Netzhautgefässe mit der Blutbeschaffenheit bei den verschiedensten Formen der Anämie hat Verf. bei einer Reihe von Kranken mit Chlorose, secundärer und sogenannter progressiver perniciöser Anämie, so wie auch bei Hunden, welchen experimentell durch grössere, in gewissen Zeiträumen sich wiederholende Blutentziehungen eine chronische Anämie beigebracht war, neben dem Studium der ophthalmoskopischen Umänderungen, Untersuchungen des Blutes angestellt, und zwar nicht nur Blutkörperchenzählungen und Hämoglobingehaltbestimmungen, wie sie schon Friedrichson zu dem gleichen Zwecke vorgenommen, sondern auch chemische quantitative Bestimmungen des Trockenrückstandes, des Gesammteiweissgehaltes der Asche und in der Hälfte der Fälle auch des Eisengehaltes des Blutes. Wo angängig, wurde das Blut in toto und das Serum besonders untersucht. Die an den Kranken gewonnenen Resultate sind vom Verf. in 2 Gruppen eingetheilt worden. Die erste Gruppe enthält diejenigen (14) Fälle, in welchen eine mehr oder minder hochgradige Verminderung des Trockenrückstandes des Blutes nachweisbar war, die zweite Gruppe diejenigen (13) Fälle, bei welchen eine gewisse Alteration des Blutes — Verminderung der Asche, Herabsetzung des Hb-, resp. Eisengehaltes — theilweise zwar ebenfalls bestand, bei denen jedoch der Trockenrückstend innerhalb normaler Grenzen schwankte. Die Resultate der Thierexperimente würden der ersten Gruppe hin-

zuzurechnen sein, insofern bei allen 4 Hunden durch die Blutentziehungen kürzer oder länger dauerndes, nach längerer Zeit allerdings sich ausgleichendes Sinken des Eiweiss- und Aschengehaltes des Blutes erzielt wurde. An dem Sinken des Trockenrückstandes sind nach Verf. in erster Reihe und vornehmlich die corpusculären Elemente des Blutes betheiligt. Das Plasma erweist sich in dieser Hinsicht als resistenter und wird erst später in Mitleidenschaft gezogen. Beide, sowohl die Herabsetzung des Trockenrückstandes, als auch die Hypalbuminose des Blutes ist nicht für eine bestimmte Form der Anämie charakteristisch, sondern drückt lediglich die Schwere der Erkrankung aus. Der Augenspiegel lieferte das von Rählmann beschriebene Bild: Hyperämie resp. Schlängelung der Netzhautgefässe, sowie des Arterienpulses ganz vorzugsweise in denjenigen Fällen mit Herabsetzung des Trockenrückstandes des Blutes. Besonders deutlich erwies sich ein derartiger Zusammenhang auf experimentellem Wege, indem bei den Hunden mit der Erzeugung der Anämie auch das Entstehen und mit dem Sinken des Trockenrückstandes in Folge der ersteren auch eine Zunahme der Schlängelung und Erweiterung der Netzhautgefässe und deren sichtbaren Pulsationen beobachtet wurde. Uebrigens wurde bei der Section der Hunde auch eine hochgradige Abnahme der Elasticität der Körperarterien nachgewiesen. Diesem Momente ist im Hinblick auf die einschlägigen Untersuchungen von Thoma nach Verf.'s Ansicht ebenfalls eine Rolle bei der Entstehung der ophthalmoskopischen Veränderungen zuzuschreiben. Neben der Hyperämie und dem Arterienpulse wurde nun in Verf.'s Fällen auch die sogenannte „Durchsichtigkeit" der Netzhautgefässe ziemlich häufig consentirt. Friedrichson machte für dieselbe eine Verminderung des Hb-Gehalts des Blutes verantwortlich. Z. bestätigt diese Annahme, findet aber, dass die Abhängigkeit von einer Verminderung des Trockenrückstandes des Blutes noch viel auffälliger sei. Endlich wurden in 4 Fällen auch Blutungen der Netzhaut wahrgenommen. Die Bedeutung derselben bei chronischer Anämie ist nach Verf. die allerschwerwiegendste; denn „sie erlauben unter allen Umständen den Rückschluss, dass der Trockenrückstand des Blutes stark reducirt ist; mit grosser Wahrscheinlichkeit ist auch die Voraussage berechtigt, dass auch Hypalbuminose vorliegt." Michaelsen.

86) Ueber Augenerkrankung bei Alopecia areata, von L. Fröhlich. (Berl. klin. Wochenschr. 1891. Nr. 14.) Aus der Univ.-Augenklinik von Prof. Fuchs in Wien beschreibt F. 2 Fälle von totalem Haarschwund des Körpers, bei denen in der Folge ein, resp. beide Augen durch Iridochorioiditis absolut erblindeten. Der Causalnexus bleibt vorläufig dahingestellt.

Michaelsen.

87) Eine neue Form des Perimeters, von Dr. P. Braunschweig in Halle. (Zeitschr. f. Instrumentenk. Febr. 1891.) Statt des einfachen Halbkreises beim Förster'schen Perimeter sind 3 Paar rechtwinklig sich kreuzende Halbkreise zu einem korbartigen festen Körper vereinigt, der in toto verstellbar ist. Ein jeder Halbkreis ist mit einem in meridianaler Richtung verlaufenden Schlitz versehen, in welchem als Prüfungsobjecte dienende weisse und farbige Scheiben entlang geführt und an jeder beliebigen Stelle festgeschraubt werden können.

Michaelsen.

88) Grundriss der Hygiene, von Flügge. 2. verb. Aufl. Leipzig 1891, Veit & Comp. Auch unter den Lesern dieses Blattes dürfte sich dieses vortreffliche Lehrbuch so manche Freunde erworben haben. Dasselbe ist jetzt bereits in 2. Auflage erschienen. Am Text sind im Grossen und Ganzen wesentliche Aenderungen nicht vorgenommen. Dagegen sind zahlreiche Abbildungen der neuen Auflage eingefügt. Michaelsen.

89) **Beiträge zur Lehre vom Astigmatismus besonders in Hinsicht auf die Sehschärfe**, von R. Simon. Inaug.-Dissert. der Univ. Strassburg. Magdeburg 1891. Verf. hat ein Material von 200 astigmatischen Augen, bei denen das Javal-Schiötz'sche Ophthalmometer zur Anwendung kam, nach den verschiedensten Richtungen hin statistisch durchgearbeitet. Berücksichtigt wurden Geschlecht, Alter, Grad, Richtung und Symmetrie der Hauptmeridiane des Astigmatismus, Complicationen mit andern Refractionsfehlern, Anisometropie. Verf. betont die Wichtigkeit aller dieser Momente für die Beurtheilung der Sehschärfe des Astigmatikers und warnt dann bei demselben einseitig zu verfahren.
Michaelsen.

90) **Bemerkungen zu der operativen Behandlung der Netzhautablösung nach Schöler**, von Liebrecht. Aus dem Verein der Aerzte zu Halle a. S. (Münch. med. Wochenschr. 1891. Nr. 14.) Die Wünsche, welche Schöler in seiner ersten Publication an die Operation geknüpft hatte, haben sich zwar nicht in der Weise, wie gehofft, erfüllt. Vortr. hat jedoch aus einer längeren Beobachtung von ca. 30 in der Schöler'schen Klinik operirten Fälle die Ueberzeugung gewonnen, dass wir in der Jodinjection ein Mittel besitzen, um in geeigneten Fällen eine partielle, voraussichtlich dauernde Heilung zu schaffen, welche darin besteht, dass durch die der Einspritzung folgende entzündliche Reaction an der Grenze der Ablösung eine ophthalmoskopisch stark chorioiditisch veränderte Zone, d. i. eine festere narbige Verwachsung der Aderhaut mit der Netzhaut geschaffen und damit eine gewisse Sicherung gegen weitergehende Ablösung gegeben wird. Dieselben chorioiditischen Veränderungen treten auch bei exspectativer Behandlung in denjenigen Fällen auf, wo die Grenze der Ablösung für längere Zeit immer dieselbe bleibt, aber in geringerem Maasse. In der Beförderung derselben durch die Injection sieht L. das hauptsächlich Wirksame der Operation. In einzelnen Fällen kommt es dann auch in der Folge zu einer entzündlichen Verklebung der abgelösten Netzhaut und damit zu völliger Heilung. Auszuschliessen von der operativen Behandlung sind die Fälle totaler Ablösung, ferner diejenigen mit flacher Ablösung. Indicirt ist die Injection von Jodtinctur subretinal bei buckelförmiger Ablösung, welche trotz exspectativer Behandlung unaufhaltsam fortschreitet, ferner vielleicht in denjenigen Fällen, wo zwar für längere Zeit die Ablösung stationär geblieben ist, sich aber keine ophthalmoskopisch sichtbaren entzündlichen Veränderungen an der Grenze der Ablösung gebildet haben, daher keine Gewähr gegeben ist, dass der aus klinischer Behandlung entlassene Kranke gegen eine weitere Ausbreitung der Ablösung geschützt ist.
Michaelsen.

91) **Catameniale Iritis**, von Trousseau. Arch. de Tocol. XVII. (Ref. Fortschr. d. Med. 1891. Nr. 9.) Nach einem schweren Anfalle von Gelenkrheumatismus erkrankte die 35jährige F. an einer Iridochorioiditis, welche sich regelmässig während 28 Monaten zur Zeit der Periode wieder einstellte, während einer Graviditât cessirte und nach dem Wochenbette mit der zweiten Regel wieder nach demselben Typus wie vorher auftrat. Die Augenentzündung schwand jedesmal nach wenigen Tagen. Schmerzen und Photophobie waren nicht vorhanden. Im Hypopyoneiter wurden Eiterpilze nachgewiesen. T. ist geneigt, die Erkrankung auf eine regelmässige Infection durch Resorption von Eiterungen seitens der menstruellen Uterinmucosa zurückzuführen.
Michaelsen.

92) **Ueber die Bindehautentzündung der Säuglinge**, von W. Koppstein. Wiener klin. Wochenschr. 1891. Nr. 6. (Ref. Centralbl. d. med. Wiss. 1891. Nr. 19.) K. unterscheidet 1. leichte Formen der Bindehautentzündung der Neugebornen und älteren Säuglinge von dem Charakter der catarrhalischen

Conjunctivitiden und ohne Gonococcenbefund — die häufigsten Fälle. Hierher gehört auch die Conj. membranacea, 2. schwere Formen von dem Charakter der Ophthalmoblennorrhoe. Diese zerfallen wiederum in 2 Gruppen, nämlich in Fälle mit und ohne gonococcenhaltiges Secret. Nur die ersteren, durch Infection mit gonococcenhaltigem Genital- oder Augensecrete entstandenen verdienen den Namen Augenblennorrhoe, während den letzteren nur die Bedeutung von Conjunctivitiden höchster Potenz beizumessen ist. Michaelsen.

93) Ueber Pyoktanin in der Augenheilkunde, von Thorwirth. Inaug.-Dissert. Berlin 1890. Zur Prüfung der antiseptischen Eigenschaften des Pyoktanins hat Verf. in der Schweigger'schen Klinik zunächst Versuche an Kaninchen angestellt. Nach Einträufelung einer Lösung von 1:1000 in den Conjunctivalsack wurden starke Reizerscheinungen beobachtet. Verunreinigungen des Präparats waren jedoch nicht ausgeschlossen. Künstlich beigebrachte und mit Staphylococcen inficirte Wunden der Cornea liessen gar keinen Einfluss des Pyoktanins auf die Eiterung erkennen. Dementsprechend waren die Erfahrungen am Menschen. Bei Hornhautleiden hatte das Mittel entweder gar keinen oder höchstens einen zweifelhaften Erfolg. Michaelsen.

94) Ueber die antiseptische Wirkung der Anilinfarben in der Oculistik, von Lainati und Denti. Gazz. degli ospitali 1890. (Deutsche Med.-Zeitung. 1890. Nr. 57.) Bei 30 verschiedenen Augenkrankheiten haben Verff. das blaue Pyoktanin versucht, aber nur in einem einzigen Falle (Dacryocystitis suppurativa mit Caries der Thränenbeine) bewirkte das Mittel einen auffallend rapiden Erfolg, wie er von Stilling im Allgemeinen dem Pyoktanin zugeschrieben wird. Dagegen zeigte es sich bei einigen krankhaften Formen unzweifelhaft infectiöser Natur nicht im geringsten wirksam, während es in andern einen Erfolg zu haben schien, der aber bestimmt nicht grösser war, als derjenige der bereits bekannten antiseptischen Mittel. Ungünstige Nebenwirkungen wurden nicht beobachtet. Michaelsen.

95) Ueber die Anwendung der Anilinfarbstoffe als Antiseptica, von Carl. (Fortschr. d. Med. 1890. Nr. 10.) C. theilt seine schon aus dem Jahre 1887 datirenden einschlägigen Erfahrungen mit. Bei leichteren Conjunctivalcatarrhen, milderen Formen von Blennorrhoea neonatorum und scrophulöser Conjunctivitis entsprach der Effect des Mittels — zur Verwendung gelangte ausschliesslich Methylviolett — etwa dem einer schwachen Borsäurelösung. Bei Granulosa liess das Mittel im Stich. Bei Hornhauterkrankungen bleibt der Effect sehr fraglich. Fälle von nicht ausgedehnter eitriger Infiltration heilten unter gleichzeitigem Atropingebrauch. In einem Falle trat unter der Methylvioletbehandlung plötzlich ein Ringabscess mit nachfolgender Einschmelzung der Cornea auf. Michaelsen.

96) Ueber Pyoktaninbehandlung von Cornealgeschwüren, von Scheffels. (Berl. klin. Wochenschr. 1890. Nr. 28.) S. warnt vor der Anwendung dieses Mittels, so lange darüber keine sicheren klinischen Erfahrungen vorlägen. Die an der Wiesbadener Augenheilanstalt angestellten Versuche ergaben sämmtlich ein negatives Resultat. In 4 Fällen von Ulcus cornea trat unter dem Gebrauch des gelben Stifts, resp. einer Lösung von 1:150 des stärker wirkenden blauen Farbstoffs eine entschiedene Verschlechterung nebst unangenehmen Nebenerscheinungen auf. Michaelsen.

97) Anilin-Farbstoffe bei Augenkrankheiten, von Publi. (St. Petersburger med. Wochenschr. 1890. Nr. 39. P. hat das Stilling'sche Pyoctanin bei ca. 500 Augenkranken mit Leiden der Lider, Bindehaut, Cornea und des Uvealtractus angewandt. Sein Gesammturtheil lautet: „Somit kann

ich die von Stilling angegebenen, an's Wunderbare grenzenden Wirkungen der Anilinfarbstoffe, speciell des Merck'schen Pyoctanins bei Augenkrankheiten nicht bestätigen. Meinen Erfahrungen nach werden diese Farbstoffe vom Auge zwar gut vertragen, aber sie verhalten sich indifferent, sind unwirksam und bei ernsteren Erkrankungen schädlich." Michaelsen.

98) Chirurgische und bacteriologische Erfahrungen über das Pyoktanin, von Garré und Troje. (Münch. med. Wochenschr. 1890. Nr. 25.) Aus der Tübinger chirurgischen Universitätsklinik theilt Garré die einschlägigen klinischen Erfahrungen mit. Es wurden verschiedene eitrige Affectionen (Fisteln, Abscesse, Geschwüre) mit dem Merck'schen Pyoktanin behandelt. Vorzugsweise kam eine 1 $^0/_{00}$ Lösung des blauen Farbstoffs zur Anwendung in der Form von Ausspritzungen, Umschlägen und Injectionen. „Nach unseren klinischen Erfahrungen ist das Pyoktanin allerdings ein ungiftiges Antisepticum, es besitzt aber keine specifisch antipyogene Wirkung und leistet in dieser Hinsicht nicht mehr als andere bekannte Antiseptica." Auch die bacteriologischen Ergebnisse, zu welchen Troje gelangte, stimmten mit den bezüglichen Angaben Stilling's nicht überein. Letztere werden einer abfälligen Kritik unterzogen. Das vorläufige Resultat von Troje's eigenen Untersuchungen lautet, dass eine Methylviolettlösung 1 : 1000 zwar ein deutlich entwickelungshemmendes, aber selbst bei 12 Stunden langer Einwirkung Eiterkokken noch nicht sicher tödtendes Mittel ist." Michaelsen.

99) Pyoktanin in diseases of the eye, by R. W. Gillmann. (Detroit.) Nur bei einigen leichteren Formen von Conjunctivitis, ferner zur Verhütung von Eiterung nach Trauma, endlich in einem Falle von oberflächlicher Keratitis hat G. scheinbaren Nutzen vom Pyoktanin gesehen, Manche Formen von Keratitis verschlechterten sich unter dem Gebrauch desselben. In den übrigen Fällen war der Erfolg zweifelhaft. Michaelsen.

100) Ueber die Wirkung des Methylvioletts (Pyoktanin), von Frédéric F. Burghard-London. (The Lancet 1891, 23. Mai. Deutsche Med.-Ztg. 1891, Nr. 59.) Während Stilling behauptet, dass er von einer Lösung dieses Mittels 1 : 1000 niemals eine Reizung bei Menschen oder Thieren beobachtet hat, hat Verf. wiederholt Reizzustände danach auftreten sehen. So stellte sich unter 10 Fällen von Gonorrhoe, welche damit behandelt wurden, 8mal intensives Brennen mit starker Induration und Empfindlichkeit des Corpus spongiosum ein und der Ausfluss nahm zu. Selbst eine Lösung von 1 : 2000 verursachte in mehreren Fällen stark brennenden Schmerz, schien aber constant und schnell den Ausfluss zu verringern. Bei Geschwüren und eiternden Abscesshöhlen hat Verf. durch Aufstreuen der reinen Substanz sehr günstige Resultate erzielt. Bisweilen scheint das Mittel auch eine entschieden anästhesirende örtliche Wirkung auszuüben. Michaelsen.

101) Pyoktanin als Antisepticum. In.-Dissert. von Willy Pohl, Arzt in Berlin. (Deutsche Med.-Ztg. 1891. Nr. 59.) Verf. spricht sich über die antiseptische Wirksamkeit des Pyoktanins sehr günstig aus. Das erkrankte Auge verträgt dasselbe gut. Besonders günstig beeinflusst wurde der Verlauf der Conjunctivitis, selbst in schweren Fällen (Blennorrhoe und Croup). Phlyktänen heilten in wenigen Tagen, und auch beim Trachom schien die Krankheitsdauer durch das Mittel abgekürzt zu werden; ebenso günstig wurde Keratitis, Iritis, Chorioiditis und Panophthalmie beeinflusst. Michaelsen.

102) Effect der Anilinfarben, besonders des blauen Pyoktanins bei der Behandlung inoperabler maligner Tumoren, von Dr. Willy Meyer in New York. (The New York. med. Record. 1891. Nr. 17. Deutsche

Med.-Ztg. 1891. Nr. 59.) Die Anilinfarben in Salben oder Pulvern (1:200 oder in Substanz) auf die Oberfläche exulcerirter Gewächse applicirt, haben eine starke schmerzstillende Wirkung. Parenchymatöse Injectionen einer Pyoktaninlösung (1:300) jeden zweiten bis fünften Tag wiederholt, deren Dosis 0,1 nicht überstieg, haben in der Regel keine schädliche Wirkung auf den Gesammtorganismus gehabt. Es können aber dennoch auch allgemeine Symptome ebenso wie nach internem Gebrauch von Methylblau eintreten, und zwar Nausea, Erbrechen, schwacher langsamer Puls, Kopfschmerzen und allgemeines Unwohlsein. Sie können an demselben oder dem der Injection folgenden Tage auftreten. Dann und wann steigt die Temperatur um ein geringes an. Die localen Symptome nach der Injection sind 1. Schmerzen von verschieden langer Dauer und Intensität; 2. Oedem entweder acut oder subacut. Diese seröse Exsudation der Geschwulst kann als der erste Schritt zur Resorption betrachtet werden. 3. Necrotisirung des injicirten Gewebes mit Perforation der Haut oder Narbe. 4. Necrotisirung des injicirten Gewebes mit folgender Resorption. — Application von Pyoktanin in Substanz auf exulcerirte Tumoren, entfernt langsam das erkrankte Gewebe in Gestalt einer trocknen Gangrän. Michaelsen.

103) Ein Beitrag zur Behandlung eiternder Wunden mit Pyoktanin, von Dr. Pom in Coppenbrügge. (Berl. klin. Wochenschrift. 1891. Nr. 6. Deutsche Med.-Ztg. 1891. Nr. 59). C. hat in zahlreichen Fällen von alten internen Wunden (varicösen Geschwüren, Drüsen, Abscessen u. dergl.) mit dem Pyoktanin günstige Resultate erzielt. Michaelsen.

104) Pyoktanin wandte Dr. G. Masini bei Phthisis laryngea und Krankheiten der Nase, aber auch der Ohren an, und bezeichnet die Resultate dieser Behandlung als jedenfalls nicht minderwerthiger, als diejenigen nach andern Substanzen. (Deutsche Med.-Ztg. 1891. Nr. 59.) Michaelsen.

105) Pyoktanin bei Krankheiten des Auges, des Ohrs und des Halses, von Dr. W. Chlathan. (Cincinn. Lanc. Clinic 1890. Nr. 20. Deutsche Med.-Ztg. 1881. Nr. 59.) Ch. hat bei verschiedenen Augenaffectionen (Trachom, Dacryocystitis, eitrige und interstitielle Keratitis, frische Verletzungen) vom Pyoktanin gute Erfolge gesehen — bei Hypopyon wirkte Wasserstoffsuperoxyd besser. Ch. hält das Pyoktanin wenn auch nicht für eine Panacee, so doch für ein recht brauchbares Präparat bei vielen Augen-, Ohren- und Halskrankheiten. Michaelsen.

106) Ueber Platzangst (Agoraphobie) und Gesichtsfeldbeschränkung, von Dr. A. Nieden. (Deutsche med. Woch. 1891. Nr. 13.) Bei einem 34jährigen höheren Beamten, welcher an Agoraphobie litt, konnte Verf. die subjectiven Angaben des Patienten, dass sich gleichzeitig mit dem Angstgefühl, welches ihn schliesslich bisweilen auch im geschlossenen Raum befiel, die Umgebung zu verdunkeln schien und die seitlich gelegenen Gegenstände wie mit einer leichten Nebelwolke beschattet waren, objectiv am Perimeter durch eine erhebliche concentrische Einengung des Gesichtsfeldes bestätigen. Die Grenzzone erreichte fast nur $^1/_3$ des normalen, während der freien Intervalle festgestellten Gesichtsfeldkreises. Die wesentlich durch psychische Behandlung und Bromsalze erreichte Besserung des Angstgefühls begann charakterischer Weise zuerst mit dem Aufhören der concentrischen Gesichtsfeldbeschränkung. Peltesohn.

107) Ein Fall einer bisher nicht beschriebenen Form von Nystagmus, von Dr. C. S. Freund. (Deutsche med. Woch. 1891. Nr. 8.) Der eigenthümliche Nystagmus bestand in einem permanenten, überaus schnellen

Hinundhervibriren der Augäpfel; es war beständig begleitet von einem Gefühl von Augenflimmern, und die Gegenstände der Umgebung machten dem Zittern entsprechende, überaus schnelle Scheinbewegungen, sie schienen hin- und herzuschwirren. An Intensität liess dies ununterdrückbare Zittern wesentlich nach, wenn Pat. einen Gegenstand scharf fixirte, und hörte beim monocularen Sehacte gänzlich auf, gleichviel welches Auge geschlossen wurde, und zwar augenblicklich. Erheblich liess es auch nach, wenn die Augäpfel in die seitlichen Endstellungen gebracht wurden. Hinter dem Auge empfand Pat. 14 Tage lang Schmerzen in gleicher Stärke, später innerhalb 6 Wochen klangen sie allmählich ab. Neben den Zitterbewegungen der Bulbi, deren Frequenz nicht zählbar war, erfolgte in Intervallen von 1—2 Secunden auch ein sehr schnelles, kurzandauerndes Vibriren der oberen Augenlider. In den seitlichen Endstellungen erfolgen nur vereinzelte langsame nystagmusartige Zuckungen in verticaler Richtung. Die Eigenartigkeit des Nystagmus gab sich auch durch sein Verhalten gegenüber dem elektrischen Strome zu erkennen. Bald nach dem Ausschlage der Galvanometernadel liess die Intensität des bisher ein halbes Jahr hindurch unverändert fortbestehenden Augenzittern sichtbar nach und war nach Beendigung der ersten Sitzung fast völlig zurückgetreten. Nach 7tägiger Kopfgalvanisation liess sich nicht die geringste Andeutung von dem früheren Nystagmus mehr entdecken. Die Grundkrankheit, die diese seltsame Erscheinung zu bedingen schien, musste als Morbus Basedowii aufgefasst werden. Ausser einem beschleunigten Pulse und einer leichten Unreinheit des ersten Mitralklappentons wurde eine Struma festgestellt, ferner ergab eine genaue Anamnese das Auftreten von profusen wässerigen Diarrhöen von intermittirendem Charakter und vermehrte Schweisssecretion an Stirn und Schulterblatt. Exophthalmus und Tremor an den Extremitäten fehlen allerdings. Auf dem rechten Auge fand sich bei der Gesichtsfeldaufnahme bei normalen Grenzen ein auffallender centraler Defect für Roth. Dieses Scotom schwand im Laufe der Zeit in demselben Maasse wie die übrigen Symptome. — Nystagmus ist bisher als Symptom bei Basedow'scher Krankheit nur einmal von Bramwell 1875 erwähnt worden, doch glich er keineswegs in seinem Verhalten dem von Verf. beschriebenen. Von dem Symptomencomplex scheint der Nystagmus dem Marie'schen Symptom, d. h. dem Zittern der Extremitäten analog zu sein, welches von Charcot zu den bekannten drei Cardinalsymptomen des Basedow hinzugefügt worden ist. Peltesohn.

108) Zur pathologischen Anatomie der Retinitis pigmentosa, von F. O. Jewczki. (Petersb. med. Wochenschr. 1891. Nr. 1.) Der Befund wurde an der hinteren Hälfte des Bulbi erhoben, ohne dass zu Lebzeiten eine ophthalmoskopische Untersuchung vorausgegangen war. Die inneren Netzhautschichten zeigten sich gut erhalten, während von den äusseren die Zwischen- und äussere Körnerschicht und Stäbchenschicht gänzlich fehlten. Die Limitans intern. und Nervenfaserschicht waren nicht verändert. Nur in der letzteren fanden sich Blutgefässe, zum grössten Theil mit Wandverdickung, die bis zur Obliteration führte. Zahlreiche Gefässe waren in feine Bindegewebsfaserbündel aufgelöst, während sich noch Reste von rothen Blutkörperchen dazwischen vorfanden. In den der Netzhaut anliegenden Theilen des sonst unveränderten Glaskörpers fand sich freies körniges Pigment, wie auch in allen Schichten der Netzhaut, insbesondere in der Nähe der Gefässe in der Nervenfaserschicht. Das Pigmentepithel zeigte sich stark vermindert und pigmentarm, während das Pigment zwischen den Zellen sich anhäufte. Da die Aderhaut nichts Abnormes zeigte, hält Verf. die Retinitis pigmentosa für ein reines Netzhautleiden,

welches von einer Perivasculitis der Netzhautgefässe seinen Ausgang nehme. Die dadurch hervorgerufenen Circulations- und Ernährungsstörungen bedingen die Pigmentveränderungen. Die Einwanderung des frei gewordenen Pigmentes aus dem Pigmentepithel bis in die Nervenfaserschicht führt Verf. auf die Wirkung im Auge von hinten nach vorn gehenden Stromes der Augenflüssigkeit zurück. Peltesohn.

109) Die Trachombehandlung einst und jetzt, von Prof. Dr. H. Sattler. (Prager Zeitschr. f. Heilkunde. XII. Bd. 1 u. 2.) S. führt gegenwärtig folgende Behandlungsweise des Trachoms auf seiner Klinik zu Prag durch. Unter Cocain-Anästhesie, event. auch in Narcose wird nach Ausspülung der Conjunctivalfläche mit Sublimat das Unterlid gut ectropionirt und mit einer Starnadel die Follikeldecke jedes einzelnen Körnchens geritzt und sein Inhalt mit einem zart gebauten scharfen Löffel herausbefördert. Beim Oberlid hilft eine eigenthümlich gebaute Doppelpincette die Uebergangsfalte ordentlich hervorstülpen und anspannen. Auch die die Tarsalfläche einnehmenden Follikel werden natürlich entfernt. Bei alten Trachomen scarificirt er etwas tiefer. Es erfolgt darauf eine ausgiebige Ueberrieselung der Lider mit 1 $^0/_{00}$ Sublimat, dann werden kalte Sublimatläppchen auf die geschlossenen Augen so lange aufgelegt, als die Kühlung angenehm empfunden wird. Die Reaction ist meist so gering, dass die Kranken ambulatorisch behandelt werden können. Am zweiten Tage sind die ausgekratzten Partien mit einer graulichen Masse belegt und die Lider etwas geschwollen, doch ist schon nach 3—4 Tagen die Oberfläche gereinigt und mit Epithel überzogen. Wo wegen rother schmutziger Wülste der Uebergangsfalten die Follikeleinlagerung nicht übersehbar ist, ist vorerst durch Pinseln mit 2 $^0/_0$ Arg. nitr. oder 2 $^0/_{00}$ Sublimat die eitrige Secretion zum Stillstand zu bringen. Trachome im Narbenstadium, wo nur noch einzelne, oft härtliche Körner am convexen Tarsalrande und in der Uebergangsfalte eingelagert sind, werden durch das Anritzen und Auslöffeln aller sulzigen Einlagerungen überraschend schnell geheilt. Es werden dann Sublimatausspülungen gemacht und die Tanninbehandlung eingeleitet. Gegen die pannösen Trübungen oder noch nicht vollständig gereinigte Hornhautgeschwüre wendet S. die Massage mit einer Präcipitatsalbe an. Gleichwie bei der Excision der Uebergangsfalte dauert bei solcher Behandlung das Trachom nur kurze Zeit an und braucht oft zur Heilung nur ebenso viel Tage und Wochen, als früher Monate. Eine Zunahme der Schrumpfung ist dabei nie vorgekommen, und Recidive werden mit ziemlicher Sicherheit vermieden. Die Beeinflussung von complicirenden Hornhautprocessen durch das Verfahren ist ganz augenfällig. Bei Entropium der Unterlider macht S. die schräge Blepharotomie nach Stellwag. Peltesohn.

110) Iritis métritique, par le Dr. de Wecker. (Semaine méd. 1891. 29. April.) Alle Iritiden, die im Zusammenhang mit Erkrankungen der weiblichen Genitalien auftreten, fasst W. unter dem obigen Namen zusammen. Es sind darunter auch Uvealerkrankungen verstanden, deren Ausgangspunkt eine Infection nicht nur des Uterus, sondern auch der Vagina und der Tuben ist. W. sah z. B. einen Fall von Iritis erst heilen, nachdem das zu Grunde liegende Leiden, eine Endometritis, zur Heilung gebracht worden war. Im gleichen Zusammenhange sah W. eine Iridochoroiditis und parenchymatöse Hornhautentzündung auftreten. Die chronische Endometritis scheint ihm gleich der Menstruation das Eindringen von Infectionserregern in den Organismus zu erleichtern, und gefährdet auf diese Weise ein oder auch beide Augen. Ueber

die Natur der Infectionserreger hat W. durch Impfung in die Vorderkammer von Kaninchen vergeblich Aufschluss zu erhalten versucht. Peltesohn.

111) Hemianopsie, ein diagnostisches Merkmal von Hirnerkrankung, von G. W. M'Caskey. The Amer. Lancet 1891, März.) 1. Laterale homonyme Hemianopsie ist stets Folge einer Läsion zwischen Chiasma und Occipitallappen der entgegengesetzten Seite. 2. Temporale Hemianopsie bedeutet eine Läsion in der centralen Masse, möglicherweise auch der unteren Oberfläche des Chiasma. 3. Nasale Hemianopsie kommt durch arterielle Erkrankung oder möglicherweise infolge zweier symmetrischer Geschwülste zu Stande, die auf die äusseren Ränder des Chiasma drücken. 4. Horizontale Hemianopsie kann die Folge einer symmetrischen Läsion beider Occipitallappen sein, die durch ihren Sitz auf homologe Quadranten der Netzhaut wirkt; sie kann aber auch durch Erkrankung, resp. Druck auf die obere oder untere Fläche des Opticus bedingt sein. 5. Farbenhemianopsie ist stets corticalen Ursprungs. 6. Besteht Pupillenreaction bei Beleuchtung der blinden Netzhautpartien, so sitzt die Läsion rückwärts von den Basalganglien. 7. Die Sehnervenfaserkreuzung ist eine partielle und gradweise beträchtlich wechselnde, daher die Verschiedenheit der Gesichtsfelddefecte bei lateraler homonymer Hemianopsie. 8. Bei temporaler und nasaler Hemianopsie, sowie bei allen andern Fällen von Hemianopsie, die durch vor den Basalganglien gelegenen Läsionen entstanden, sind alle Formen des Sehens verloren. 9. Die Macula lutea und ein veränderlicher Raum um dieselbe ist mit Fasern von beiden Hemisphären versorgt, sodass das centrale Sehen erhalten bleibt und eine Grenzlinie von wechselnder Ausbuchtung die blinde von der percipirenden Gesichtsfeldhälfte trennt. Peltesohn.

112) Der Elektrophthalm, ein Apparat zur Wahrnehmung der Lichterscheinungen mittelst des Temperatur- und Localisationsgefühls, von Dr. K. Noiszewski in Dünaburg. (Centralbl. f. Nervenhlk. XIV. Bd. II. Januar.) N. beschäftigte sich mit der Aufgabe, den Blinden die Möglichkeit zu verschaffen, sowohl die Licht ausstrahlenden, wie auch die beleuchteten und dunklen Körper zu fühlen; natürlich nur denjenigen, die keine Spur von Lichtperception durch die Augen mehr besitzen. Hierbei ging er von der Thatsache aus, dass die Elektricitätsleitungsfähigkeit des Selens unter der Einwirkung von Wärme- und Lichtstrahlen veränderlich ist. Der durch das Selen fortgeleitete, wechselnde elektrische Strom brauchte blos durch einen Apparat am Kopf in diesen übergeführt werden, oder besser die Elektricität, welche nur ein unangenehmes und schwer localisationsfähiges Gefühl verursacht, erst im Magnetismus umzuwandeln, welch' letzterer leichte Taktilbewegungen an der Stirnhaut auslösen könnte. Die fast unüberwindlichen technischen Schwierigkeiten, die sich dieser Idee entgegensetzten, schwanden, als N. statt des Elektromagnetismus die Thermoelektricität in Anwendung zog. Mittelst eines Topothermoästhesiometers überzeugte er sich vorerst, dass die Wärmeempfindung nicht weniger localisationsfähig ist, als das Tastgefühl, und construirte dann seinen Elektrophthalm, eine Art Camera obscura, deren Hinterwand aus 3 Theilen besteht. Ein siebartig durchlöchertes Metallplättchen und eine den elektrischen Strom zu diesem hinleitende Metalleinfassung bilden den ersten Theil. An das Sieb schliesst sich zweitens fest anliegend eine dünne Selenplatte. Darauf folgen drittens feine Borsten aus äusserst dünnen, von einer Isolirschicht überzogenen Golddrähtchen, die der Rückseite der Selenplatte in Gestalt einer ziemlich dichten Bürste fest anliegen, und ihrerseits wieder um ebenso dünne isolirte Golddrähtchen gewunden und mit deren freien

die Stirn berührenden Enden zusammengelöthet sind. Der ganze Apparat wird über der Glabella befestigt. Mit Hülfe eines solchen Apparates wird die Anwesenheit eines leuchtenden oder beleuchteten Gegenstandes als Wärmeempfindung in der Perceptionsfläche wahrgenommen, eine Annäherung oder Entfernung desselben als Vergrösserung, resp. Abnahme der Wärmeempfindungsfläche, ebenso die Annäherung und Entfernung von dunklen Körpern; die Ortsveränderung der Körper nach rechts und links wird durch eine Wärmeempfindung in entgegengesetzter Richtung wahrgenommen, ebenso die nach unten und oben u. s. w.

Peltesohn.

113) Augenerkrankungen nach Influenza, von Dr. E. P. Braunstein. (Wjestnik oftalmologii, Nov.-Dec. 1890. St. Petersb. med. Wochenschr. Beilage.) B. sah nach Influenza eine ganze Reihe verschiedener Krankheiten am Auge entstehen. Er beschreibt eine Stauungspapille mit Abducenslähmung, zu welcher sich Erscheinungen einer allgemeinen Neuritis disseminata gesellten; eine acute Neuritis retrobulbaris; eine Iritis serosa und endlich eine eitrige Chorioiditis mit Ausgang in Phthisis bulbi. Peltesohn.

114) A case of localised suppurative meningitis. With remarks on the cortical representation of the conjugate movements of the eyes and head, by W. Permevan. (Lancet 1890. II. Nr. 6.) Nach einem Trauma oberhalb des linken oberen Orbitalrandes erkrankte ein Mädchen an Convulsion vorwiegend in der rechten Gesichts- und Armmusculatur. Kopf und Augen drehten sich während des Anfalls bis zu seinem Ende nach rechts, die Augen anfangs kurze Zeit nach links. Nachdem eine Trepanation zwr zur Entleerung von Eiter geführt hatte, aber den Exitus nicht hatte aufhalten können, zeigte sich bei der Section der ganze linke Hirnlappen, besonders an den hinteren Abschnitten der 2. und 3. Stirnwindung und der unteren Hälfte der vorderen Centralwindung mit Eiter bedeckt. Peltesohn.

115) Zur Aetiologie der neuen Keratitisform, von Dr. Topolanski. (Wien. Med. Wochenschr. 1891. Nr. 25 u. 26.) T. hält die verschiedenen Formen von punktförmiger Keratitis, welche neuerdings beschrieben worden sind, für nicht identisch, sondert sie vielmehr in 3 Categorien: 1. die Form, die Ranschoff und Decker beschreiben; 2. jene Form, welche Stellwag als Keratitis nummularis schildert, und 3. die Formen, wie sie von Fuchs (Keratitis superf. punctat.) uns von v. Reuss (Keratitis maculosa) u. A. beschrieben werden. Die erstere Form hat entschieden den Charakter einer Trophoneurose. Die dritte Gruppe dagegen, welcher man ebenfalls einen herpetischen Charakter supponiren will, scheint dem Verf. eher eine directe Infection der Cornea darzustellen und als mycotische Form aufgefasst werden zu müssen. Aus 4 näher beschriebenen Fällen eigener Beobachtung und 3 aus der Ambulanz des Pref. v. Reuss stammenden folgert er dies. Die oberflächliche Lage und die Anordnung sprechen ebenso gut für Infection wie für Herpes, da auch bei der oberflächlichen Keratitis dentritica der infectiöse Charakter festgestellt worden ist. Die Anordnung im Centrum und das Freibleiben im Centrum werden oft bei infectiösen Processen der Hornhaut beobachtet. Die allmähliche Ausbreitung über die Cornea spricht gegen Herpes, das Auftreten auf beiden Augen, vielfach erst in grösseren Intervallen, ebenfalls. Vor allen Dingen bezieht sich Verf. auf die in seinen Fällen anamnestisch festgestellten, vorausgegangenen Verletzungen, die dann stets nur eine monoculäre Infiltration der Cornea zur Folge hatten. Auch die von Fuchs angegebene Herabsetzung der Empfindlichkeit der Cornea spricht nicht blos für Herpes, sondern kann ebenso gut aus einer directen infectiösen Entzündung

der Nerven erklärt werden. Dass man nicht immer eine Eingangspforte für die Infectionsträger entdecken kann, will nicht viel sagen, da minimale Epitheldefecte dazu ausreichen, die nicht immer ohne Weiteres sichtbar sind. Was noch für Infection spricht, ist das Ausbleiben eines wirklichen Recidivs. Den Zusammenhang zwischen Infection und der Bildung der Trübungen stellt sich T. als einen ähnlichen vor, wie etwa die Entstehung von artificiellen Linsentrübungen nach Naphthalingenuss etc. Peltesohn.

116) Ist man berechtigt, den Perichorioidalraum und den Tenon'schen Raum als Lymphraum aufzufassen? Von A. Langer. (Sitzungsber. d. Kaiserl. Acad. d. Wissensch. in Wien. Abth. III. Oct. 1890.) L. verneint nach seinen Untersuchungen die obige Frage. Beide Räume, die zur Grösse des Bulbus in directem Verhältniss, resp. zur Grösse der bewegenden und bewegten Theile stehen, sind vielmehr in anatomischer Hinsicht, wie nach ihrer Entwickelung als Gelenkräume aufzufassen. Eine Communication zwischen beiden besteht nicht. Der Weg, den die Injectionsmassen aus dem Perichorioidalraum nach aussen an die Oberfläche des Augapfels nehmen, ist ein künstlich gebahnter. Sie dringen aus dem Maschenwerk zwischen Sclera und Chorioidea in das die Venae vorticosae trichterförmig umgebende Gewebe, verlaufen weiter zwischen Endothel der Vene und der Wand des Scleralcanals, dann zwischen die Adventitia-Schichten der Wirbelvene, die erst dort auftreten, wo die Vene den Scleralcanal verlässt, und breiten sich dann in dem den Zwischenraum zwischen Augenmuskeln und Sclera erfüllenden Bindegewebe aus. Die Vortexvenen verlassen hinter dem Aequator den Scleralcanal, gelangen daher in keinen Lymphraum, sondern verlaufen in dem episcleralen Gewebe, von diesem fest umschlossen. Die Injectionsflüssigkeit, die nach hinten allein sich ausbreiten kann, weil nach vorn das immer dichter werdende Bindegewebe daran hindert, verhält sich wie ein Extravasat, d. h. sie bewegt sich daselbst nur in künstlich erzeugten Spalträumen. Die mit pigmentirtem Bindegewebe erfüllten Räume um die Ciliargefässe und Ciliarnerven sind auch keine Lymphräume, sondern haben nur den Zweck, den Arterien Volumschwankungen zu gestatten und die Nerven vor Zerrungen, die sie durch die Bewegungen des Bulbus erleiden könnten, zu bewahren. [Schon referirt.] Peltesohn.

117) Ophthalmic zona followed by epistaxis, by Prof. Dupley. (The Med. Bullet. of Med. and Surgery. 1891. Nr. 6.) Im Anschluss an einen Herpes Zoster frontalis beobachtete Verf. Epistaxis, und erklärt sich letztere Erscheinung auch als eine Folge herpetischer Erkrankung des N. maxill. super. Peltesohn.

118) Contribution to the study of hemeralopia and epithelial xerosis of the conjunctiva. (The Med. Bulletin of Med. and Surg. 1891. Nr. 2.) Der Artikel weist auf den Zusammenhang zwischen Hemeralopie und Xerosis und Alkoholismus hin, wie ihn Uhthoff angedeutet hat, der in zahlreichen Fällen sich überzeugt habe, dass das Auftreten und Schwinden beider Erscheinungen zeitlich mit dem Abusus und der Abstinentia spirituosorum zusammenfiel. Peltesohn.

119) Die Sinne der Verbrecher, von Cesare Lombroso und S. Ottolenghi. (Zeitschr. f. Psychol. u. Physiol. der Sinnesorgane. Bd. II. Heft 5.) Die Verff. haben durch die Untersuchung von 25 erwachsenen Verbrechern die volksthümliche Annahme, dass die Sinne der Verbrecher geschärft seien, hinsichtlich der meisten Sinnesapparate nicht bestätigt gefunden, insofern die all-

gemeine Sensibilität, die Schmerzempfindung, der Tastsinn, das Geruchsvermögen, der Geschmack und das Gehör eher unter dem Durchschnitt der normalen Menschen stehen. Dagegen zeigte sich die Sehkraft bei Verbrechern, vornehmlich bei Mördern schärfer, als bei Normalen, ähnlich wie es bei wilden Völkerstämmen beobachtet worden ist. Das Gesichtsfeld ist beträchtlich beschränkt bei den geborenen Verbrechern. Aus dieser Einschränkung des Gesichtsfeldes resultirt eine theilweise, beiderseitige Hemianopsie, vornehmlich in Bezug auf die beiden inneren Quadranten. Die Peripherie ist sinuös ausgebuchtet. Die ophthalmoskopische Untersuchung ergab in der überwiegenden Majorität der Fälle negative Resultate. „Ein eingeschränktes Gesichtsfeld mit unregelmässigen Rändern, mit peripherischen Einbuchtungen oder Scotomen, mit theilweiser, verticaler beiderseitiger Hemianopie, ohne anderweitige Symptome tiefgehender Alteration des centralen oder peripherischen Nervensystems ist demnach ein Kennzeichen der „geborenen Verbrecher", und wie des Weiteren gezeigt wird, auch der Epileptiker.". Peltesohn.

120) Der „le Cat'sche Versuch" und die Erzeugung farbiger Schatten auf der Netzhaut, von G. Wallenberg. (Pflüger's Archiv. 1890. S. 537.) Verf. entwickelt in dem ersten Theil seines Artikels die Theorie des le Cat'schen Versuches, und theilt im weiteren Verlauf die von ihm getroffene Veränderung der Versuchsanordnung mit, die dahin zielt, dass neben dem weissen, im Zerstreuungskreise erscheinenden Punkte das ganze übrige Gesichtsfeld farbig erleuchtet wird. Das Bild der Nadel erscheint dann in dieser Farbe. Ist das Gesichtsfeld hell und sieht man einen schwarzen Punkt im Zerstreuungskreise, so muss natürlich das pseudentoptische Bild der Nadel hell, d. h. weiss erscheinen. Peltesohn.

121) Ueber die quantitativen Verhältnisse des simultanen Helligkeits- und Farbencontrastes, von A. Kirschmann. (Inaug.-Dissert. Leipzig 1890.) Der reine simultane Contrast, welcher in von einander entfernten, sich nicht berührenden Netzhautstellen gleichzeitig mit der Reizung erfolgt, wird untersucht, indem die Verdunklung bestimmt wird, welche eine von zwei gleich grossen und gleich hellen Flächen (mit Mattgläsern bedeckten Oeffnungen im Fensterladen) scheinbar dadurch erleidet, dass in ihrer Nähe eine dritte in ihrer Grösse und Helligkeit veränderliche Fläche sich befindet. Auf Grund grosser Versuchsreihen werden folgende Sätze aufgestellt: 1. Die Intensität des reinen simultanen Helligkeitscontrastes wächst innerhalb der Grenzen der deutlichen Grössenwahrnehmung des ruhenden Auges proportional der Quadratwurzel aus dem Flächeninhalt der inducirenden Netzhautpartie. 2. Man kann eine contrasterregende Intensität unbeschadet der Stärke der Contrastwirkung durch eine geringere Intensität von entsprechend grösserer Ausdehnung ersetzen. 3. Der simultane Farbencontrast, durch übergelegte farbige Gelatinefolien geprüft, wächst mit der Grösse des inducirenden Eindruckes, ebenfalls annähernd proportional der linearen Ausdehnung der inducirenden Fläche. 4. Der simultane Farbencontrast kommt am besten zur Geltung, wenn der Helligkeitscontrast ausgeschlossen oder auf ein Minimum reducirt ist. 5. Der simultane Contrast zwischen einem farbigen Eindruck und einem Grau von gleicher Helligkeit wächst mit der Sättigung der inducirenden Farbe, jedoch nicht mit dieser proportional, sondern in geringerem Maasse, wahrscheinlich in einem logarithmischem Verhältnisse. 6. Der simultane Contrast zwischen zwei Farben setzt sich aus zwei Componenten zusammen, deren quantitative Verhältnisse bei gleichförmiger Vermehrung oder Verminderung der Sättigung einer der beiden Farben sich in ungleichförmiger Weise und in entgegengesetztem

Sinne ändern. 7. Der gegenseitige Contrast zwischen zwei Farben erreicht sein Maximum bei der Combination mittlerer Sättigungsgrade der beiden Farben.
Peltesohn.

122) Cases of necrosis of lachrymal sac, by L. Randolph. (The John Hopkins Hospital Bulletin. 1891. April.) R. stellt 3 Fälle von Thränensackleiden mit Necrose der knöchernen Wandung des Thränencanals vor, in denen er mit Hülfe der von Theobald empfohlenen Aluminium-Sonden vorzügliche Resultate erreicht hat. Diese Sonden, deren es 16 Nummern von der Stärke eines $^1/_4$ mm bis 4 mm giebt, zeichnen sich durch ihre Leichtigkeit aus und sind in den höheren Nummern bedeutend dicker als die dickste Nummer der Bowman'schen Sonden. Die wesentliche Wirkung derselben besteht eben darin, dass sie die Wandungen des Thränencanals auf das Aeusserste dilatiren, was mit Bowman Nr. 6 nicht erreicht wird. Peltesohn.

123) Zur Diagnostik der Oberflächenaffectionen des Gehirns, von Prof. A. Fränkel. (Berl. klin. Wochenschr. 1891. Nr. 27.) Aus dem klinischen Bilde des vom Verf. ausführlich geschilderten Krankheitsfalles einer Pachymeningitis haemorrhagica interna ist das Verhalten einiger Augensymptome beachtenswerth. Der anfänglich vorhandenen Parese der linken Oberextremität entsprechend, fand sich bei dem Pat. eine sogenannte Déviation conjugée nach der rechten Seite, d. h. der Pat. blickte so zu sagen den rechtsseitigen Hirnherd an. Veranlasste man ihn nach links zu blicken, so kamen die Augen mit Mühe bis zur Mittellinie, geriethen aber dann in höchst charakteristische, oscillirende Bewegungen. Die Augen schwankten dabei zwischen der äussersten Rechtsstellung und der medialen Blickrichtung hin und her, wobei die letztere gar nicht oder doch nur um ein Minimum nach links überschritten wurde. Auf die diagnostische Bedeutung dieses Verhaltens weist Verf. hin, indem er an Färstner's Beobachtungen erinnert, welcher diese einseitigen oscillatorischen Schwankungen regelmässig bei pachymeningitischen und anderweitigen Oberflächenblutungen — wenn auch in einzelnen Fällen nur vorübergehend und in einem frühen Stadium der Krankheit — gesehen und als werthvolles diagnostisches Hülfsmittel betrachten zu dürfen geglaubt hat. Auch bei dem Pat. Fränkel's konnte das Oscilliren nur in den ersten Tagen beobachtet werden, während später, als die Benommenheit mehr zunahm, die Augen fast permanent in äusserster Rechtsstellung verharrten. Ein zweites wichtiges Symptom der Oberflächenblutungen ist die ein- oder doppelseitige Stauungspapille, welche durch Fortsetzung des Blutergusses in die Opticusscheiden zu Stande kommt. Charakteristisch für die Pachymeningitis haemorrhagica zum Unterschiede von basalen Processen ist auch die Abwesenheit von Lähmungserscheinungen im Bereiche der basalen Hirnnerven, speciell der Augenmuskelnerven. Peltesohn.

124) Ueber Polioencephalitis acuta superior, von Dr. H. Salomonsohn. (Deutsche Med. Wochenschr. 1891. Nr. 27.) Die Combination einer auf Kernlähmung beruhenden Ophthalmoplegie mit einer ausgesprochenen überhandnehmenden Schlafsucht scheint das Wesentliche und Charakteristische der Polioencephalitis acuta superior zu sein. Die Fälle von nuclearer Ophthalmoplegie, wo die Psyche nicht im geringsten gestört ist, von Hock, von Uhthoff nach Influenza und von Gutmann nach Fischvergiftung beobachtet worden sind, gehören nicht zu jener Rubrik. Bei der Polioencephalitis ist die Erkrankung des centralen Höhlengrau die primäre Erscheinung, die Kerne werden erst secundär in Mitleidenschaft gezogen, wie denn auch die eigenthümliche Schlaftrunkenheit allen Herdsymptomen vorangehen kann. In dem vom Verf. beschriebenen Krankheitsfalle eines 25jährigen, bisher völlig gesunden und nicht belasteten Maurer-

gehülfen standen zuerst bei der Aufnahme des Pat. die Augen normal und war ihre Beweglichkeit nach allen Richtungen hin intact, während ein gewisser Stupor und eine hochgradige Schlafsucht bereits constatirt werden konnte. Nur beim Versuch, die Augenlider zu heben, tritt Strabismus convergens ein. Aber schon an demselben Tage noch machten sich eine leichte Verschiedenheit der Pupillen, ein deutliches Einwärtsschielen, Zuckungen im Externus sinister, weiterhin Lähmung des linken Abducens, etwas Ptosis, Lähmung der Heber bemerkbar. Tags darauf bestand beiderseits vollkommene Ptosis, absolute Starre der engen Pupillen, Strabismus divergens bei ruhigem Blick. Ophthalmoskopisch ergab sich kein pathologischer Befund, insbesondere keine Blutung oder Stauungserscheinung. Zwei Tage später trat ein verschiedener Rückgang der Lähmungen und eine lebhaftere geistige Regsamkeit ein, um nach ganz kurzer Zeit völlig normalen Verhältnissen zu weichen. Dieser Fall von Polioencephalitis acuta superior ist der erste, der den Ausgang in Genesung genommen hat. Dass es sich um eine nucleare Augenlähmung gehandelt hat, kann keinem Zweifel unterliegen, insofern sie sich progressiv mit Freibleiben der inneren Musculatur entwickelte und späterhin als eine Ophthalmoplegia totalis mit Miosis darstellte. Der Sitz des Leidens war unzweifelhaft in den Kernen des 3. und der oberen Hälfte des 4. Ventrikels zu suchen, der Charakter derselben mag ein entzündlicher gewesen sein, da die vorübergehende Pupillendifferenz, die Miosis und andere Reflexerscheinungen auf Reizerscheinungen hinwiesen; ob er hämorrhagisch gewesen ist, erscheint mehr als zweifelhaft, zumal ophthalmoskopische Veränderungen nicht darauf hindeuten, wenngleich letztere für die Diagnose der hämorrhagischen Natur der Hirnaffection gerade nicht erforderlich ist, wie aus den Fällen von Gayet und Thomsen hervorgeht. Der Beginn des Leidens mit seinen Prodromalerscheinungen, dem Erbrechen, den Schüttelfrösten erinnert sehr an eine Infectionskrankheit. Bei dem sprunghaften Auftreten der verschiedenen Augenmuskellähmungen liess sich der Fall für die Frage nach der Anordnung der Oculomotoriuskerne im centralen Höhlengrau nicht verwerthen. Weder dem Schema von Hensen und Völkers noch dem von Kahler und Pick passte sich der klinische Verlauf der vorliegenden Ophthalmoplegie auch nur entfernt so an, dass er zu Gunsten eines derselben spräche.

Peltesohn.

125) Sehhügelveränderungen bei progressiver Paralyse, von Dr. H. Lissauer. (Deutsche med. Wochenschr. 1890. Nr. 26.) In 9 Fällen von progressiver Paralyse gelang es dem Verf. im Thalamus opticus Veränderungen nachzuweisen, die sich als Schwund der Ganglienzellen darstellten mit starkem Zerfall der Fasern und hochgradiger Alteration des Zwischengewebes, welches theils ein zersprengtes Aussehen hatte, zahlreiche Netze von Spindelzellen enthielt, theils eine mehr gleichmässige mit Lücken und Blasen durchsetzte Substanz ohne Spindelzellen darbot, stets jedoch abnormen Kernreichthum aufwies. Alle diese Fälle hatten zu Lebzeiten Herdsymptome gezeigt, die stets acut unter dem Bilde eines paralytischen Anfalls aufgetreten waren. In 7 Fällen waren die Anfälle auf der den Läsionen der Sehhügel entgegengesetzten Seite aufgetreten; wo die klinischen Erscheinungen beide Seiten betroffen hatten, war auch die Degeneration eine doppelseitige. L. hält die letztere für eine secundäre im Sinne des Monakow'schen Gesetzes, um so mehr als er einen Fall von embolischer Erweichung fast des ganzen Stabkranzes einer Hemisphäre beobachtet hat, in welchem der ganze Sehhügel und die Corp. genicul. hochgradig secundär degenerirt waren. Zur Erklärung der secundären Veränderungen am Sehhügel nimmt L. noch weitere primäre, centralwärts im Hirnmantel gelegene

Herde an, die er auch bei genauer Untersuchung in einzelnen Fällen gefunden hat. Er vergleicht den Thalamus mit einem Index, der die im Hirn vereinzelt liegenden Herderkrankungen auf engem Raum übersichtlich anzeigt und ihre ungefähre Lage andeutet. Die Anzahl, Dauer und Hartnäckigkeit der klinischen Erscheinungen stehen aber in keinem festen Zusammenhange mit der Zahl der Herde und dem Grade der Degeneration. Peltesohn.

126) Ueber Veränderungen im Sehhügel bei der progressiven Paralyse, von Dr. G. Zagari in Neapel. (Neurol. Centralbl. 1891. Nr. 4.) Die voranstehenden Befunde, welche Lissauer zu der Annahme führten, dass eine directe Beziehung zwischen den Sehhügelveränderungen und den klinischen Herdsymptomen bestehe, haben Z. zu einer Nachprüfung der Verhältnisse veranlasst. Er hat an 5 Gehirnpräparate von Paralytikern aus Prof. Mendel's Material untersucht, ob sich jene Veränderungen nicht auch in anderen Fällen von Paralyse nachweisen lassen, wo die erwähnten klinischen Erscheinungen nicht bestanden hatten. In vier Fällen wurde nun der Zusammenhang, wie ihn Lissauer formulirt, ersichtlich bestätigt, während der fünfte Fall, in welchem sich Herde im vorderen Abschnitt des linken Sehhügels ohne Anfall während des Lebens vorfanden, gegen Lissauer sprach. Somit schliesst Verf., dass die Thalami optici bei progressiver Paralyse oft der Sitz einer eigenthümlichen Veränderung zwar sind, aber ein Zusammenhang zwischen acuten paralytischen Symptomen und derartigen Alterationen in so präciser Weise, wie es Lissauer erlaubt war, nicht ausgesprochen werden können. Peltesohn.

127) Weiteres über Nervenerkrankungen nach Trauma, von Prof. Schultze in Bonn. (Vortrag auf der Wanderversammlung der südwestdeutschen Neurologen und Irrenärzte zu Baden-Baden am 6. u. 7. Juni 1891.) Bei 11 von 12 Fällen sogenannter traumatischer Neurose, die Sch. seit vergangenem Jahre auf Gesichtsfeldeinschränkung für Weiss und Farben untersucht hat, fand sich das Gesichtsfeld völlig normal, obschon die Kranken zum grössten Theile theils organische, theils functionelle Veränderungen des Nervensystems zeigten. Bei einem einzigen Pat. fand sich eine Einengung, aber in ungewöhnlicher und ungleicher Reihenfolge der Farben. Somit ist nach Sch. diesem Zeichen keine Bedeutung für die sogenannte traumatische Neurose beizumessen. Merkwürdig ist die Angabe einzelner Kranken, dass sie aus der Nähe und Ferne gleich schlecht excentrisch sehen. Manche Menschen sind jedenfalls nicht im Stande, in kurzer Zeit derartige genaue, eine gewisse Aufmerksamkeit erfordernde Angaben zu machen, brauchen deshalb nicht gleich als Simulanten angesehen zu werden. Die Unfähigkeit zu genaueren Angaben kann sehr wohl schon vor dem Unfall vorhanden gewesen zu sein, auch ohne dass eine eigentliche Psychose vorliegt. Peltesohn.

128) Untersuchung eines Falles von Embolie der Arteria centralis retinae, von Prof. Dr. Manz. (Ebendaselbst.) Der Bulbus wurde ein Jahr nach der Embolie untersucht. Es fällt zunächst eine tiefe unregelmässige Excavation der Papille auf, hinter welcher in der geöffneten Arteria centralis ein rundlicher Propf gesehen wird. Derselbe scheint von harter Consistenz zu sein und stösst überall an die Wandungen der Arterie, ohne mit denselben verwachsen zu sein. Hinter dem Embolus ist das Gefässlumen stark verengt, aber mit wechselnder Weite in der ganzen Länge des Präparates bis 9 mm hinter dem Bulbus offen. Das Gefässrohr selbst ist in der Structur kaum verändert, unmittelbar hinter dem Embolus liegt ein hyaliner Thrombus. Hochgradige Atrophie der Nerven. Die Atrophie in der Retina beschränkt sich auf die inneren Schichten; in der Chorioidea fand sich in den Ectasien hochgradige

Atrophie, hier und da auch Hämorrhagien. Bemerkenswerth ist die unvollständige Atrophie der Retina trotz einjährigen Bestandes der Verstopfung, weil sie den neueren experimentellen Beobachtungen entspricht. Peltesohn.

129) Zur pathologischen Anatomie der chronischen progressiven Ophthalmoplegie (Ophth. nuclearis), von Dr. R. Thomsen in Bau. (Hamburg 1891, W. Mauke Söhne.) Th. liefert in der Arbeit eine sorgfältige Krankengeschichte, die durch eine vollständige mikroskopische Untersuchung der Kernläsionen ausgezeichnet ist. Es handelte sich um einen 43jährigen Arbeiter, welcher Potus und Syphilis in Abrede stellte, lange an psychischen Störungen, an Schwindel, Tremor der Hände, motorischer Schwäche und Incontinentia urinae gelitten hatte und darauf an rechtsseitiger Sehnervenatrophie, Strabismus intern., Nystagmus, Unbeweglichkeit der Bulbi, Ptosis, nicht aber Diplopie erkrankt war. Die wiederholte Augenuntersuchung ergab auch links beginnende Opticusatrophie, doppelseitige Abducensparese. Links sind auch die anderen Bewegungen des Augapfels beschränkt, rechts nicht. Nystagmus beim Blick nach links. Pupillen eng, unregelmässig, reagiren nicht auf Licht. — Aus dem Sectionsbefunde sei hervorgehoben: Beide Oculomotorii atrophisch, besonders der linken Degeneration der Optici. Abducenskerne degenerirt. Die Westphal'schen Kerne gesund. Trochleariskerne intact. Der linke M. externus zeigt Entartung seiner Fasern und Nervenäste, der rechte wurde nicht untersucht, die anderen Muskeln sind wenig verändert. Es handelt sich um eine primäre nucleare Ophthalmoplegie mit Verschonung der Nn. IV und Betheiligung der Nn. III. primär darum, weil die zugehörigen Nerven und Muskeln an dem Degenerationsprocess nur wenig betheiligt haben. Die Arbeit, als Festschrift dem Geheimrath Prof. Meyer in Göttingen gewidmet, ist mit farbenprächtigen Figurentafeln geschmückt. Peltesohn.

130) Un cas d'ophthalmoplégie nucléaire exterieure, par le Dr. Raymond. (Gazette des Hôpitaux. 1890. Nr. 126.) Bei einer 25jährigen Frau trat nach einer, während der Menstruation durch Erkältung entstandenen, linksseitige Facialislähmung nach 14 Tagen eine doppelseitige Lähmung des Hypoglossus, des motorischen Trigeminusastes, des Abducens und Oculomotorius, und zuletzt des Levat. palpebr. und Rect. superior, links stärker als rechts. Nach drei Monaten trat Heilung ein. Wahrscheinlich ist die Lähmung auf Circulationsstörungen in der grauen Substanz und den Kernen des Bulbus zurückzuführen. Aehnliche Beobachtungen zur Zeit der Menses haben Pflüger, v. Graefe, Landsberg und Schöler veröffentlicht. Peltesohn.

131) Notes of a case of progressive nuclear Ophthalmoplegie, by Beaumont. (Brain. 1890. Autumn Part.) Der Beginn des Leidens im vorliegenden Falle datirt anscheinend bis zur Geburt zurück, und die Symptome, welche eine ziemlich reine doppelseitige Ophthalmoplegie exterior darstellten, entwickelten sich innerhalb 30 Jahren nur ganz allmählich, ohne dass andere Complicationen hinzutraten. Peltesohn.

132) Ueber Irisbewegung bei den Wirbelthieren und über die Beziehung der Pupillarreaction zur Sehnervenkreuzung im Chiasma, von E. Steinach. (Pflüger's Archiv. Bd. XXXXVII.) Für Fische, Amphibien, Reptilien, Vögel und die niederen Säuger bis in die Ordnung der Nager ergiebt sich die Nothwendigkeit der Annahme einer totalen Oculomotoriuskreuzung, entsprechend der totalen Faserkreuzung im Chiasma, weil bei ihnen nur eine directe, aber keine consensuelle Pupillenreaction vorkommt. Beim Kaninchen, wo letztere gleichfalls fehlt, ist die Sehnervenkreuzung schon eine partielle, sodass man annehmen darf, dass die Pupillarfasern des Opticus sämmtlich ge-

kreuzt sind, dagegen von den Sehfasern ein Theil ungekreuzt verläuft. Erst von den Raubthieren an sind auch die Pupillarfasern in dem ungekreuzten Bündel enthalten entsprechend der consensuellen Lichtreaction. St. nimmt an, dass auch die centrifugalen Pupillarfasern des Oculomotorius sich bei diesen Thierclassen partiell kreuzen, so dass die bilaterale Innervation der Iris dreifach gesichert sei, nämlich durch die Partialkreuzung der centripetalen Pupillarfasern im Opticus, durch die centrifugalen des Oculomotorius und endlich durch die Commissurfasern zwischen den Oculomotoriuskernen. Mit der Trennung der Gesichtsfelder hat die einseitige, nicht consensuelle Pupillenreaction nichts zu thun, da die consensuelle Lichtreaction bei einzelnen Thieren, wie z. B. der Eule auch fehlt, obwohl die Gesichtsfelder theilweise zusammenfallen. Peltesohn.

133) Adatok az ophthalmoplegia nuclearis tanához, von M. Mann. (Orvosi Hetilap. 1890. Nr. 27.) Verf. theilt zwei Fälle von nuclearer Ophthalmoplegie mit, für die er eine sclerotische (luetische) resp. hämorrhagische Kernerkrankung als Ursache hinstellt. Im letzteren Falle trat eine bedeutende Besserung ein. Peltesohn.

134) Ein Fall von beiderseitiger acuter Ophthalmoplegia exterior nach Fleischvergiftung, von Dr. G. Gutmann. (Berl. klinische Wochenschr. 1891. Nr. 8.) Ein 30jähriger Schneider erkrankt 9 Tage nach dem Genuss verdorbenen Gänsefleisches an vollständiger Lähmung sämmtlicher äusserer Muskeln des Auges; rechts bedeutende Ptosis, Accommodation intact. Pupillen reagiren normal. Schwellung des Gesichts in der Gegend der Parotiden Parästhesien im Gebiet des linken Ulnaris. Peltesohn.

135) Zur Physiologie und Anatomie des Sphincter pupillae der Amphibien, Fische und einiger Wirbellosen, von E. Steinach. (Lotos 1891. Bd. XII.) Bei Amphibien und Fischen ist nach St. der Sphincter pupillae pigmentirt und zuletzt aus concentrisch gelagerten pigmentirten, glatten Muskelfasern zusammengesetzt. Dieselben werden vom Licht direct erregt, so dass bei Belichtung der Augen eine Verengerung der Pupille eintritt, die nicht der reflectorischen Pupillencontraction, welche von der Netzhaut ausgelöst wird, entspricht. Peltesohn.

136) Der Faserverlauf im Sehnerven, von Dr. O. Hebold in Sorau. (Neurol. Centralbl. 1891. 15. März.) H. machte den Befund, bei welchem die Halbkreuzung der Sehnervenfasern im Chiasma, wie auch der Faserverlauf der Bündel als in sich geschlossen, sehr schön zur Darstellung kam, bei einem Paralytiker, bei welchem zu Lebzeiten Amaurose des linken Auges und Einengung des Gesichtsfeldes des rechten Auges nach rechts hin bestanden und dessen linke Papille atrophisch ausgesehen hatte, während an der rechten eine krankhafte Veränderung nicht wahrnehmbar gewesen war. Der des Näheren beschriebene Befund beweist schlagend die Halbkreuzung. In jedem Nervus opticus verlaufen Nervenfasern des Tractus derselben und der anderen Seite, und zwar in geschlossenen Bündeln. Das ungekreuzte Bündel liegt durchweg am äusseren Umfang des Opticusstammes, wie auch des Chiasma und des Tractus. Das gekreuzte liegt im Opticus selbst central, im Chiasma ventral. Peltesohn.

137) Ueber einen Fall von chronischer progressiver Augenmuskellähmung, von Dr. Bödiker. (Aus der Berlin. Gesellsch. f. Psychiatrie etc. Sitzung v. 9. März 1891.) Die Lähmung begann mit beiden Abducenten, ein Jahr später gesellte sich Pupillenstarre hinzu, nach weiteren $4^1/_2$ Jahren blassten beide Papillen in der temporalen Hälfte ab, und zuletzt waren auch die Augenbewegungen nach innen, oben und unten merklich beschränkt. Aus

dem Sectionsbefund, der im Ganzen die gewöhnlichen Kennzeichen der progressiven Paralyse darbot, ist hervorzuheben: hochgradige Degeneration der Abducenskerne und deren Wurzelfasern, Degeneration beider Trochleares und Wurzeln und der gesammten Oculomotoriusgruppen mit Ausnahme des distalen Endes, des Nucleus ventralis post., sowie der Westphal'schen medialen und lateralen kleinzelligen Kerne und der sog. vorderen medialen Kerngruppen. Auch die peripherischen Augenmuskelnerven und die Muskeln selbst zeigten sich entartet, Sehnerven partiell der Art atrophisch, dass die degenerirte Partie hinter der Papille eine annähernd keilförmige Gestalt, mit der Spitze nach den Centralgefässen hin, bildet, weiter hinten eine mehr rundlich-viereckige Form annimmt und sich weiter ins Centrum verschiebt. Der Process charakterisirt sich als ein interstitiell-neuritischer. Auffallend ist, dass mit dem Freibleiben des Levator palp. sup. die Intactheit des distalen Endes des Oculomotoriuskernes zusammentrifft, wie dies bereits Siemerling bei seinen Fällen gefunden hat.

Peltesohn.

138) Sur la production expérimentale de l'exophtalmie, par M. H. Stilling. (Académie des sciences, Sitzung vom 19. Januar 1891.) Nach Unterbindung beider Ven. jugul. ext. und Durchschneidung des Sympathicus einer Seite erreichte St. bei Kaninchen beträchtliches Oedem des Gesichts, der Nasenschleimhaut, Thränen beider Augen, doppelseitigen, nicht unerheblichen Exophthalmus, starkes Vorspringen des Augenlids und eine geringe Deviation des Auges nach oben. Am Tage nach der Operation waren alle Symptome bis auf den Exophthalmus geschwunden, welcher 6—10 Tage andauern konnte. Liess er die Durchschneidung des Sympathicus fort, so war der Exophthalmus weniger ausgesprochen. Nach 10tägigem Exophthalmus beobachtete St. einmal an den Augenmuskeln Fasern, welche Trübung, Verlust der Streifung und eine dichte, feinste Granulirung zeigten. Die Ursache dieser Erscheinungen sucht Vortr. in der Stauung der Orbitalvenen. Peltesohn.

139) Tumore della glandula pituitaria, pel Dott. R. Roscioli. (Il Manicomio. 1890. VI. p. 185.) Bei der Section eines Irren, der an Stauungspapille, Pupillenstarre mit Mydriasis, Nystagmus und Tremor des Kopfes gelitten hatte, von anderen Lähmungserscheinungen, Contracturen etc. am übrigen Körper abgesehen, fand sich ein nussgrosses Adenocarcinom der Hypophysis mit hochgradiger Druckatrophie des Chiasma und der Sehnerven; ebenso waren das Tuber cinereum und die anliegenden Partien der Hirnbasis in einer der Grösse der Neubildung entsprechenden Ausdehnung durch Druckatrophie ausgehöhlt worden. Peltesohn.

140) Troubles oculaires dans la paralysie agitante, par le Dr. M. Galezowski. (Société de Biologie, Sitzung vom 7. Februar 1891.) G. hat bei der Paralysis agitans ausser den bekannten Augenstörungen, wie Ptosis, Zittern des oberen Lids, Starrheit des Blicks, vorübergehender Amblyopie, eine neue Erscheinung beobachtet. Bei einem Patienten fand er eine Gesichtsfeldstörung nach innen, oben und unten, die plötzlich sich geltend gemacht hatte. Ophthalmoskopisch sichtbare Störungen waren nicht nachweisbar. Möglicher Weise handelte es sich nach G. um eine Läsion auf der inneren Oberfläche des Occipitallappens oder im Niveau der Pyramidenkreuzung und der Oliven.

Peltesohn.

141) Resection of the optic nerve, by Dr. Webster Fox. (Philadelph. Med. and Surgical Reporter. 1891. 7. Februar.) F. beschreibt die Resection des Opticus, die in vielen Fällen anstatt der Enucleation genüge, folgendermaassen: Ein verticaler Einschnitt in die Bindehaut über der Insertion

des Externus wird gemacht, und die Conjunctiva so weit, als es der Canthus externus erlaubt, zurückpräparirt, um den Muskel bloss zu legen. Alsdann werden zwei Seidenfäden durch den Muskel in der Nähe seiner Insertion geführt und der Muskel darauf nach der Schläfenseite hin lospräparirt. Nun wird der Bulbus, welcher mit krummen Schielscheeren von dem Bindegewebe befreit worden ist, frei gelegt, und mit einem rechtwinklig abgebogenen Schielhaken hinter den Opticus gegangen, um ihn vorzuzerren. Ein zweiter krummer Haken drängt den Opticus nach hinten. Auf diese Weise präsentirt sich eine gewisse Partie desselben dem Auge. Diese wird mit einer zarten flachen Pincette gefasst, die eine Blutung aus dem Sehnerven verhindern soll, und fest gedrückt. Nun wird der Bulbus nach vorn rotirt und ein Stück aus dem orbitalen Ende des Nerven resecirt. Wenn die Gefahr der Blutung vorüber ist, wird nach wenigen Minuten die Pincette losgelassen, der Bulbus an seine alte Stelle rotirt und der abgelöste Muskel mittelst der eingelegten Seidenfäden wieder angenäht, die Bindehaut geschlossen und kalte Umschläge für einige Tage und Nächte verordnet. In 8—10 Tagen sieht man dem Bulbus in der Regel nichts mehr an. Peltesohn.

142) Neuritis optica infolge Bleiintoxication. (The Brit. Med. Journ. 1891. 21. März.) Aus einem Vortrage von Thomas Oliver über Bleivergiftung. Bezüglich der neuritischen Erscheinungen am Auge äussert sich Verf. im Verlauf seines umfassenden Vortrages über die Bleiintoxication etwa so: Es sind zwei Formen von Neuroretinitis zu unterscheiden, die acute, wie sie sehr häufig bei Fällen mit acuter Encephalopathie angetroffen wird und gewöhnlich mit Atrophie endigt, aber nicht, wie Gowers lehrt, meist bei den chronischen Bleivergiftungen mit dem Auftreten von Exacerbationen anderer Symptome zugleich beobachtet wird, sondern bei Patienten, die nur kurze Zeit mit Blei gearbeitet haben, und nach heftigen Kopfschmerzen und Erbrechen plötzlich ihr Augenlicht verlieren und Convulsionen bekommen. In der Regel, aber nicht immer folgt Sehnervenatrophie mit leicht unregelmässig begrenzter, sehr bleicher Papille und engen Gefässen. In diesen Fällen braucht keine Spur von Albuminurie zu bestehen, auch keine besonderen Veränderungen am Gehirn oder den Meningen gefunden zu werden. Die zweite Form kommt bei alten Fällen vor, bei denen infolge renaler Läsionen Albuminurie bestanden hat. Diese Neuroretinitis fällt mit der bekannten albuminurischen zusammen. In nicht wenigen Fällen endlich tritt Blindheit vorübergehend auf, ohne dass Veränderungen der Netzhaut oder des Sehnerven sich nachweisen lassen. Hier sind offenbar die Sehcentren, nicht der periphere Apparat durch die Bleiintoxication alterirt.[1] Diese Blindheit geht bald vorüber, wenngleich sie total gewesen sein kann. — Während manche Autoren, wie namentlich Jeaffreson, die Veränderungen des Opticus nur als secundäre auffassen, die nicht auf die directe Einwirkung des Bleis zurückzuführen, sondern durch die plötzliche und schnelle Extension der Hirnventrikel und des subarachnoidalen Raums mechanisch bedingt seien, und andere sie mit der Albuminurie zusammenbringen und als urämische Veränderung erklären, ist Verf. der Meinung, dass schon lange bevor irgend ein renales Symptom nachgewiesen werden könne, oft genug die Neuritis optica alle ihre Stadien durchlaufen habe. Letztere sei vielleicht eine descendirende Neuritis, die durch Distension der Nervenscheide bedingt ist, aber er habe niemals die Scheide erweitert gesehen. In allen acuten Formen von Bleivergiftung sei allerdings der Hirndruck gesteigert, und das mag nicht ohne Einfluss auf die Entstehung der Neuritis sein. Aber es sei vielleicht

[1] Vergl. m. V. über Blei-Ambl., Berl. Kl. W. 1883. H.

auch ein directer Einfluss des Metalls auf die Netzhaut- und Sehnervensubstanz nicht von der Hand zu weisen, da ihm bei Sectionen die Trockenheit, Festigkeit, bleiche Farbe und die äusserst starke Contraction der Arterien der Hirnsubstanz aufgefallen sei. Peltesohn.

143) The preventive treatment of sympathetic ophthalmia. (Med. Record. 1891. 21. Februar. — Recueil d'ophtalmologie.) Rolland hält die sympathische Entzündung und die sympathische Irritation für zwei verschiedene Stadien eines und desselben Processes. Die Fortpflanzung von einem Auge zum anderen finde auf verschiedenen Wegen statt, und deshalb sei die Enucleation, welche alle möglichen Bahnen abschneide, die einzig angezeigte Operation dagegen. Wenn ein aus irgend einer Ursache verlorenes Auge der Sitz dauernder oder intermittirender Krankheit ist oder acut oder chronisch entzündlich ist, so gefährdet es das andere Auge und sollte enucleirt werden. Ebenso, wenn die ersten Erscheinungen einer sympathischen Erkrankung beobachtet werden; wenn bereits Iridochorioiditis mit Exsudation vorhanden ist, ist es vielfach schon zu spät. Wenn ein Auge durch ein Trauma zerstört worden ist, ist die Enucleation unmittelbar vorzunehmen, um aller entzündlichen Schmerzhaftigkeit im verletzten und aller Gefahr sympathischer Entzündung im anderen Auge von vornherein vorzubeugen. Peltesohn.

144) Hemianopsia, by Henry D. Noyes. (Med. Record. 1891. 4. April.) Verf. beschäftigt sich im vorliegenden Artikel nicht mit den gewöhnlichen Formen der Hemianopsie, sondern mit den eigenthümlichen symmetrischen Skotomen im Gesichtsfeld, die insbesondere von Wilbrand in seiner letzten Monographie (Ein Atlas hemianopischer Defecte) näher beleuchtet worden sind und durch die Veröffentlichungen von Förster, Schweigger, Moeli, Bouveret, Hun, Brill, Marchand, Norris unser erhöhtes Interesse in Anspruch genommen haben, und behandelt des Weiteren die Frage der Localisation des Licht-, Farben- und Formsinnes auf Grund der von Swanzy, Siemerling, Schoeler, Uhthoff, Brandenburg publicirten Fälle und der von Wilbrand, Reinhardt, Verry, Seguin und Nothnagel ausgesprochenen verschiedenen Anschauungen. N. hält für feststehend, 1. dass die Grenze zwischen den blinden und sehenden Gesichtsfeldhälften keine gleichmässige, sondern mehr oder weniger von der senkrechten abweichende ist; 2. dass bei gewissen Fällen von doppelseitiger homonymer Hemianopsie ein kleines centrales Gesichtsfeld von 2—3° auf jedem Auge bestehen bleibt. 3. Sectorenförmige Defecte, homonymen Charakters, haben aller Wahrscheinlichkeit nach ihren Ursprung in der Rinde des Occipitallappens, gewöhnlich in der Nachbarschaft des Cuneus. Hier können andere charakteristische Symptome fehlen, mit Ausnahme vielleicht von Agraphie, Seelenblindheit, Lesescheu. 4. Sectorenförmige Defecte können ihren Sitz in der subcorticalen Substanz des Occipitallappens haben, aber die Grenzen sind dann nicht so scharf wie bei den unter 3. aufgeführten Formen und der Verlust des Lichtsinns ist dann weniger vollständig. Es können unregelmässige Partien vorkommen, in denen Licht percipirt wird, unterbrochen von skotomatösen Stellen. In diesen Fällen bedeuten Hemiplegie, Hemianästhesie etc., dass die Läsion der vorderen Partie der Gratiolet'schen Sehfaserradiation nahe liegt. 5. Sectoren-quadrantenförmige und anders geformte Defecte können von Läsionen des Tractus ausgehen, werden aber auch von anderen charakteristischen Symptomen begleitet, die auf die Schläfenlappen oder die Basis hinweisen, wie z. B. Lähmungen und Anästhesien. In allen diesen Fällen ist in der blinden Gesichtsfeldpartie sowohl Licht- wie Farben- und Formsinn erloschen. 6. Verlust des Form- oder Farbensinns bei Erhaltung des Lichtsinns spricht für Rindenerkran-

kung eines Sehcentrum, direct oder indirect. 7. Der Verlust der hemianopischen Pupillenreaction beweist, dass die Läsion in den grossen Ganglien des Mittelhirns oder weiter nach vorn längs der Tractus, des Chiasma oder der Sehnerven liegt. 8. Es ist sicher, dass zwischen den Sehcentren des Gehirns und der Retina eine topographische Uebereinstimmung besteht, die sehr exact ist und sich in die Details erstreckt. Hun's Fall beweist, dass die untere Partie des Cuneus dem oberen Theil der entgegengesetzten Netzhauthälften entspricht, und Wilbrand's Fälle bestätigen nicht nur diese Beobachtung, sondern werden von ihm auch zur weiteren Beweisführung für eine, auch für kleinere Netzhautbezirke gültige Reciprocität zwischen Gehirn und Netzhaut herangezogen.
Peltesohn.

145) A case of traumatic paralysis of the abducent and oculomotor nerves, by F. E. d'Oench. (Ebendaselbst.) Durch einen Regenschirmreifen an einem Auge verletzt, erkrankte ein 14jähriger Knabe an Doppeltsehen, welches sich nur ganz allmählich im Verlauf von 2 Monaten verlor. Es war die Beweglichkeit nach aussen und nach oben etwas beschränkt. Verf. schloss erstere Verletzungen wie Fractur der Orbitalknochen, Nervenzerreissung etc. aus und ist der Meinung, dass ein starker Bluterguss am Apex orbital. vermuthlich durch Compression auf den Abducens und einen Theil der Oculomotoriusäste eingewirkt hat.
Peltesohn.

146) On miners nystagmus, by Simeon Snell. (Brit. Med. Journ. 1891. 11. Juli.) Verf., welcher der eifrige Verfechter der Theorie von der Ueberanstrengung der Augenmuskulatur gegenüber der hauptsächlich von Court vertretenen Anschauung ist, nach welcher die ungenügende Beleuchtung der Kohlengruben durch die Sicherheitslampen die Ursache des Nystagmus bei den Kohlenarbeitern ist, hat ein Material von 120 Fällen gesammelt, die zur Evidenz erweisen sollen, dass einzig nur die eigenthümliche Art der Arbeit und ganz und gar nicht die Art der Beleuchtung in einem causalen Zusammenhange mit der Erkrankung der Augen stehe. Es würde zu weit führen, die zahlreichen Beweisgründe, die S. in erschöpfender Reihe aufstellt, hier wiederzugeben. Es genüge zu bemerken, dass Verf. keine Mühe gescheut, um durch persönlichen Einblick in die Arbeitsweise der verschieden beschäftigten Bergleute sich über den wirklichen Zusammenhang der Dinge zu unterrichten, und wo scheinbar die Beleuchtung durch Kerzen, anstatt der Schatten werfenden Sicherheitslampe eine Besserung des Nystagmus herbeigeführt hatte, den Nachweis zu führen, dass da thatsächlich auch ein Wechsel der Arbeitsweise stattgefunden hatte, der im Gegentheil zu Gunsten seiner Theorie sprach. Seine Beweisführung zeigt einmal, dass der Nystagmus auch bei Arbeitern, die bei Kerzenlicht hacken, gar nicht selten vorkommt, und man deshalb nicht die Sicherheitslampen als die einzige oder wesentliche Ursache desselben ansehen könne. Andrerseits liefert die persönliche Anschauung der Kranken bei der Arbeit, die Analyse der einzelnen Fälle und die übereinstimmenden Ansichten von Dransart, Nieden und Zienimski den Beweis, dass die primäre Ursache in der eigenthümlichen Haltung und Ueberanstrengung der Augenmuskeln zu suchen sei. Auch die Therapie, die keineswegs eine dauernde Entfernung der Arbeiter aus den Gruben erfordere, sondern nach vorübergehender Erholung von der Anstrengung, eine nicht in gleicher Weise die Augen ermüdende Arbeit, sei ein Beweisgrund mehr zu Gunsten seiner Theorie. Verf. wird seine Erfahrungen in Buchform herausgeben.
Peltesohn.

147) Report of the examination of the eyes of coal miners in Derbyshire, by Dr. Court. (Brit. Med. Journ. 1891. 11. Juli. p. 78.)

Dr. Court hat 524 Bergleute, die mit Sicherheitslampen arbeiten, untersucht und darunter 164 = 31 % Nystagmus gefunden, von 573, die bei Kerzenlicht arbeiten, waren dagegen nur 32 = 5,6 % daran erkrankt, und von diesen 32 hatten 29 früher Sicherheitslampen gebraucht. Die Arbeit sei bei allen nämlich die gleiche gewesen, habe aber nicht, wie Snell behaupte, eine schräge Blickrichtung nach oben zur Folge, sondern die Augen seien dabei gradaus gerichtet. Deshalb bestreitet C. die Theorie Snell's und führt den Nystagmus auf mangelhafte Beleuchtung zurück. Peltesohn.

148) Tuberculosis of the choroid: a further contribution, by George Carpenter. (Brit. Med. Journ. 1891. 11. Juli.) Seit Decbr. 1889, wo Verf. einen Fall von Aderhauttuberkulose in den Illustrated Medical News veröffentlicht hat, sind weitere 4 Fälle zu seiner Beobachtung gelangt, die das jugendliche Alter von $1^1/_4$, $2^1/_2$ und 3 Jahren betrafen. Sie alle bestätigen von Neuem die damals vom Verf. aufgestellten Sätze bezüglich des ophthalmoskopischen Auftretens der Tuberkel und ihrer diagnostisch charakteristischen Verschiedenheit von anderen Erkrankungen des Augenhintergrundes, mit der einzigen Modification, dass die periphere Lage, obwohl weniger häufig von den Tuberkeln aufgesucht, nicht gegen die Diagnose der Tuberkulose spricht. Peltesohn.

149) A new instrument for the removal of foreign bodies from the cornea, by J. Wilson Black. (Brit. Med. Journ. 1891. 11. Juli. p. 79.) Das vom Verf. empfohlene Instrument stellt den gewöhnlichen Hornhautspatel dar, trägt aber an der löffelförmig abgeplatteten Spitze ein umgebogenes feines Häkchen und kann so einerseits zum Herausziehen, andrerseits zum Emporheben des Fremdkörpers verwendet werden, wobei nur sehr geringe Verletzungen der Cornea gesetzt werden. Peltesohn.

150) Ophthalmia in the Hanwell schools. (Brit. Med. Journ. 1891. 25. Juli.) Die in den Hanwell schools mehrere Jahre hindurch endemisch auftretende Granulosa hat Dank den hauptsächlich von Nettleship dringend befürworteten Maassnahmen nachgelassen. Dies wurde im Wesentlichen dadurch erreicht, dass Isolirbauten aufgeführt wurden, in welchen die erkrankten Schüler so lange wie nöthig getrennt von den übrigen unterrichtet und gleichzeitig von einem besonderen Schularzt behandelt wurden. Zugleich wurde durch einen Umbau der Hauptschulgebäude für ausreichende Ventilation Sorge getragen. Bemerkenswerth ist, dass nach den Beobachtungen des angestellten Schularztes, Dr. Stephenson, die gleichen Vorsichtsmaassregeln, welche für die South Lambeth schools getroffen waren, nicht dieselbe Wirkung in Bezug auf die Verhütung von Recidiven hatte, insofern letztere in den Hanwell Schulen noch immer relativ häufig auftraten. Durch Contagion waren dieselben in keinem Falle bedingt, entschiedenen Einfluss darauf hatten aber klimatische Erscheinungen, wie z. B. bei starkem Ostwinde die Recidive in getrennten Wohnräumen häufiger wurden. Da zur gleichen Zeit in Norwood die Erkrankung keine Vermehrung zeigte, so wäre es falsch, nur Wetterwechsel allein als Ursache anzusehen. Peltesohn.

151) On certain points in ophthalmic practice, by N. C. Macnamara. (Vortrag, gehalten auf dem Jahrescongress zu Bournemouth; Brit. Med. J. 1891. 1. Aug.) M. beleuchtet zwei Tagesfragen der ophthalmologischen Litteratur, die Behandlung unreifer Stare und den causalen Zusammenhang zwischen Hypermetropie und Glaucom. Die erstere anlangend, stellt er sich ganz auf den Standpunkt derer, die zwischen eines unreifen und reifen Cataract bezüglich der Operation keinen Unterschied mehr machen. Ja, er geht sogar noch einen Schritt weiter und verspricht sich von der Operation unreifer Stare, vorausgesetzt, dass der Hornhautschnitt ausreichend gross ausfällt und eine Iri-

dectomie (?) gemacht wird, günstigere Resultate und geringere Insulte des Auges, als von der Extraction harter Stare. Das Abwarten der Reife hält er deshalb für eine überflüssige Qual der Kranken. Den Einfluss der Hypermetropie auf die Entstehung des Glaucoms stellt er sich so vor, dass dadurch der Ciliarmuskel zu angestrengterer Thätigkeit veranlasst wird und daher eine vermehrte Versorgung durch Blutzufuhr bedingt. Allmählich können daraus eine seröse Effusion und nach und nach pathologische Veränderungen in dem die Lymphbahnen umschliessenden Gewebe und somit auch an den, den Ciliarkörper durchziehenden Nerven entstehen. Damit stimme überein, dass man im frühen Stadium des Glaucoms an Präparaten eine beträchtliche Vermehrung und Verbreiterung der Ciliarkörpergefässe gefunden habe. Mit der Zeit könne so eine Obstruction des Lymphsystems am Auge zu Stande kommen, und damit sei das Glaucom da. Die Erfahrung, dass das beständige Tragen von corrigirenden Convexgläsern bei Hypermetropen den Ausbruch glaucomatöser Symptome hintanhält, und bei Neigung zu Mydriasis und vermehrter Tension die 1—2mal wöchentliche Instillation von schwacher Eserinlösung gute Dienste thut, beweist auch, dass die Entlastung des Ciliarmuskels die Hauptsache ist. Von einer frühzeitigen Iridectomie verspricht er sich kaum eine so viele Jahre anhaltende Erleichterung und so sicheren Schutz vor dem Ausbruch des Glaucoms, wie von der sorgfältigen Correction der Hypermetropie. — Vortragender beschäftigt sich endlich auch mit der Neuritis optica nach Influenza. Seit Anfang 1890 hat er drei solche Fälle beobachtet. Er hält sie für Analoga der malariösen peripheren Neuritis, und durch eine directe locale Entzündung durch die Mikroben der Influenza bezw. deren Ptomaine hervorgerufen. Peltesohn.

152) Ein Fall von Retinitis proliferans, von Dr. Martinet. (Deutsche med. Wochenschr. 1891. 26. Februar.) Es handelt sich im vorliegenden Falle um die von Manz mit dem Namen R. proliferans belegte Bindegewebsneubildung der Retina, wie sie von Jäger in seinem Handatlas abgebildet und u. A. auch von O. Becker und Hirschberg ähnlich beschrieben worden ist. Sie betraf eine 52jährige, seit langer Zeit an Morbus Brightii chron. und Diabetes mellitus leidende Frau, und hatte sich allem Anschein nach aus Netzhauthämorrhagien entwickelt, welche auch in frischem Zustande massenhaft sichtbar waren. Die Hauptmasse der Proliferationsschwarte umfasste die Papille nach allen Seiten hin und schickte zahlreiche strahlenförmige Ausläufer in den rothen Augenhintergrund aus, von denen sich jeder wieder in mehrere Aeste verzweigt, welche mit einander ganz eigenthümliche Figuren bilden. Das Ganze machte den Eindruck einer Gebirgsreliefkarte, in deren Mitte in kraterförmiger Vertiefung die Papille als kleines blassroth gefärbtes Oval erkennbar ist. Peltesohn.

153) Conjunctivitis of northern california indians, by Lieutenant Charles E. Woodruff. (Medic. Record. 1891. 24. Januar.) Die Hütten der indianischen Eingeborenen im nördlichen Californien haben statt eines Schornsteins nur ein einfaches Loch in der Mitte des Dachs, so dass der Rauch vom Herdfeuer das ganze Innere erfüllt. Hierdurch entstehe so häufig eine Entzündung der Augen. Manche alte Indianerweiber haben ganz verwahrloste Augen, das ganze Lid wird zu einem Klumpen von Granulationen und die Cilien fallen sämmtlich aus. Peltesohn.

154) A case of persisting hemorrhage from the conjunctiva of a newborn infant, following the instillation of a solution of nitrate of silver, by G. E. de Schweinitz. (Med. Record. 1891. 18. April.) Schw. beobachtete bei einem neugeborenen Negerkinde, dessen Augen prophylaktisch nach Credé's Methode behandelt worden waren, eine hartnäckige Bindehaut-

blutung, welche erst am Ende des 3. Tages stand. Irgend eine besondere Anlage zu Blutungen war nicht nachweisbar, weder kam in der Familie des Kindes ein Hämophile vor, noch zeigten die Augen des Kindes selbst eine entzündliche Veränderung oder Verletzung an den Bindehäuten. Das Blut sickerte beharrlich aus verschiedenen Stellen der Conjunctiva hervor und ging theils mit den Thränen durch die Nase ab, theils gerann es zu einem Klumpen zwischen den Lidern. — Einen ähnlichen Fall hat Dr. Pomeroy im Jahre 1887 veröffentlicht.
Peltesohn.

155) Two interesting eye cases. by J. M. Banister. (Med. Rec. 1891. 25. April.) Der erste Fall betrifft ein melanotisches Sarcom der Chorioidea, dessen Entwicklung ausserhalb des Bulbus zur Zeit der Operation eine wenig günstige Prognose gestattete. Im zweiten Falle handelt es sich um eine doppelte Ruptur der Chorioidea unterhalb der Papille in Folge von Anprall eines Kieselsteins. Peltesohn.

156) Extreme cases of pterygium, by G. Sterling Ryerson. (Med. Record. 1891. 9. Mai.) Obwohl Noyes das Vorkommen so grosser Pterygien, die eine optische Iridectomie indiciren könnten, bezweifelt, ist R. bereits zwei Mal in die Lage versetzt worden, die eigentliche Excision eines die Pupille verlegenden Pterygium als nutzlos zu verwerfen und statt dessen eine künstliche Pupillenbildung vorzunehmen. Bei mittelgrossen Pterygien hat Verf. zahlreiche Male Galezowzki's Methode mit gutem Erfolge angewendet, bei grösseren empfiehlt sich nach seiner Erfahrung die Knapp'sche Modification der Desmarres'schen Operation. Peltesohn.

157) Successful effort to restore binocular vision by a partial tenotomy of the superior rectus, by Richard H. Derby. (Med. Rec. 1891. 16. Mai.) D. hilft sich zuerst mit Prismen, und dabei kommt es ihm[1] nicht darauf an, ein Prisma von 10° vor das eine und eines von 20° vor das andre Auge zu setzen. Kommt bei einer solchen orthoptischen Behandlung, die doch eigentlich schon mehr die Nase als die Augen betheiligt, nichts Ordentliches heraus, dann macht er eine partielle Tenotomie, und hat dabei einige Male das Glück gehabt, die bisherige quälende Asthenopie durch Diplopie dauernd zu beseitigen. Peltesohn.

158) A curious case of vision dependent upon the use of both eyes, by T. F. Bliss. (Med. Record. 1891. 4. Juli.) Bei einem 8jährigen Mädchen machte B. die eigenthümliche Beobachtung, dass eine systematische Untersuchung eines jeden Auges für sich temporale Hemianopsie, verengtes Gesichtsfeld, Farbenblindheit, Nachtblindheit und herabgesetzte Sehschärfe ergab, während der Augenspiegel ganz normale Verhältnisse ergab, und dementsprechend auch, bei Correction beider Augen durch Convexgläser nach Atropinisation, beim gleichzeitigen Gebrauch beider Augen ein normales Sehvermögen und auch sonst normale Function constatirt wurde. Eine Simulation soll ausgeschlossen sein. Eine Erklärung dieses sonderbaren Verhältnisses zwischen den Sehacten beider Augen vermag Verf. nicht zu geben. Peltesohn.

159) Two cases of homonymous hemianopsia, by George J. Preston. (Med. Rec. 1891. 4. Juli.) Im ersten Fall war die Ursache der Hemianopsie, wie die Autopsie ergab, ein Tumor, welcher die ganze Region des Cuneus einnahm und sich zum Theil noch über den Präcuneus erstreckte. Ob der Gyrus angularis betheiligt war, war schwer zu entscheiden. Die Diagnose, durch den Befund einer doppelseitigen Stauungspapille unterstützt, war in vivo gestellt worden, aber zu spät, um an eine operative Entfernung des Spindel-

[1] Aber dem Kranken! H.

zellensarcoms zu denken. Im zweiten Falle war eine Embolie der linken Art. cerebral. post. diagnosticirt worden. Beide Fälle beweisen, dass der Pupillarreflex nicht aufgehoben wird, wenn die Läsion im Hinterhauptslappen oder hinter den Corpora quadrigem. liegt. Peltesohn.

160) Pyoktanin bei den verschiedenen Formen von Keratitis, von Dr. Dujardin. (Journ. des scienc. méd. de Lille 1891. Nr. 7.) D. hat das Pyoktanin seit mehreren Monaten angewendet, meist, mit Ausnahme der acuten Keratitisformen, ohne Cocaïneinträufelung. Er sieht in dem Mittel lediglich eine Vermehrung der entzündungsmindernden Stoffe, das aber keine hervorragenden antiseptischen Eigenschaften besitzt. Bei der phlyctänulären Keratitis erwies sich der Stift allerdings als ein vorzügliches Linderungsmittel. Peltesohn.

161) Chirurgische Behandlung des getrübten Glaskörpers, von Vernon Ford. (Lancet 90, March.) Verf. schlägt vor die Beseitigung hartnäckiger, das Sehvermögen beeinträchtigender Glaskörpertrübungen, deren Ursachen nicht klar sind, durch Ansaugung zu versuchen. Er sticht in der Umgebung des Rect. externus eine Pravaz'sche Spritze durch die blossgelegte Sclera in den Glaskörper und pumpt etwa 10—18 Tropfen der Glaskörperflüssigkeit aus, je nach ihrer Consistenz und der Spannung resp. dem ganzen Habitus des Bulbus. Eventuell wiederholt er die Operation nach Bedürfniss. Seine Erfolge berechtigten ihn, meint Verf., das Verfahren zu empfehlen. Die Gefahren seien geringfügig (?), wenn man sich nur hüte, zu viel auf ein Mal auszupumpen. Wenn auch die Verletzung der Linse kaum möglich erscheine, räth doch Verf. selbst, die Ausführung der Operation nur erfahrenen Händen anzuvertrauen. Peltesohn.

162) Ueber Cataracte bei Kindern, von Prof. Schnabel. (Wien. med. Wochenschr. 1891. Nr. 4.) Der Star bei Kindern wird häufig bei mehreren Geschwistern beobachtet. Verf. behandelte im letzten Jahre 3 Geschwister im Alter von 8, 6 und 3 Jahren an beiderseitigem Kernstar, ebenso bei 3 andern Geschwistern von $6^1/_2$, 3 Jahren und 8 Wochen, in deren Familie nie Kinderstare vorgekommen waren. Anders lag es bei zwei Geschwisterpaaren, wo Vater oder Mutter in der Jugend an Cataract mit günstigem Erfolge operirt worden war. In einem weiteren Falle handelte es sich um 3 von 5 Kindern zweiter Ehe bei einer Frau, deren Kinder erster Ehe mit gesunden Augen geboren worden waren, von welcher aber 3 Geschwister infantile Cataract gehabt hatten. Es sei daher wohl gerechtfertigt, von einer Vererbungsfähigkeit des Stars zu sprechen. Peltesohn.

163) Ein Fall von partiellem Glaskörperabscess, von Dr. Eugen Jacobi. (Münch. med. Wochenschr. 1891. Nr. 27.) Durch einen Fall mit dem Auge auf einen Nagel ohne Kopf entsteht auf der medialen Seite des Bulbus 2 mm vom Hornhautrande entfernt eine punktförmige Wunde in der Sclera, die sich bald, anscheinend ohne tiefere Störungen, schloss. Etwa $^1/_2$ Jahr später tritt eine heftige Iridocyclitis auf, die sich unter wechselnder Behandlung ein Vierteljahr hinzog, bis die vorher stark rauchige Hornhaut wieder klar wurde. An der Stelle der ursprünglichen Verletzung hatte sich ein Abscess von der Grösse einer Linse gebildet, der gelblich-grün durchschimmerte und mit einer abgelösten Netzhautpartie oder einer luxirten Cataract hätte verwechselt werden können. Wahrscheinlich hatte sich in der Nähe der Wunde im Ciliarfortsatz eine Streptokokkencolonie etablirt, sich eingekapselt und plötzlich bei einer heftigen Bewegung frei gemacht, wodurch die Infection des Glaskörpers eintrat. Peltesohn.

164) Zur Aetiologie des Trachoms, von Dr. German. (Petersb. med. Wochenschr. 1890. Nr. 29.) Verf. konnte in 3 Fällen ein acutes Trachom in seiner Entstehung und Entwickelung genau verfolgen. In allen drei Fällen machte die Entzündung anfänglich den Eindruck, als habe ein Fremdkörper eine infectiöse Conjunctivitis hervorgerufen. In der That trug bei ihnen die Verunreinigung des Auges durch Gartenerde zur Entwickelung des Trachoms bei. Diese Beobachtungen weisen gleich anderen klinischen Erfahrungen darauf hin, den Krankheitserreger beim Trachom auswärts zu suchen. In Russland sind vorzugsweise die Ackerbauer und deren Arbeitsgenossen an Trachom erkrankt, und hauptsächlich diejenige Altersgruppe, welche bereits an den schweren landwirthschaftlichen Arbeiten Theil nimmt; gewöhnlich doppelt so viele Weiber als Männer, welch' letztere zum Pflügen, Säen, Eggen, Mähen und Dreschen viel später herangezogen werden, als die Mädchen zum Kornreinigen, Flachsraufen, Garbenbinden, Kartoffeleinsammeln etc. Alle diese letzteren Arbeiten sind besonders staubig und erfordern eine directe Berührung der Ackererde mit den Händen. Auch der Schmutz, Staub und zu Staub gewordene Dünger, die sich im selten gedielten Boden der rauchigen und unsauberen Wohnstuben der ärmeren Landleute ansammeln, sind als eine der Ursachen des Trachoms daselbst anzusehen. Peltesohn.

165) Behandlung des Trachoms, von Dr. Hippel. (Verein für Heilkunde in Königsberg. Berliner klin. Wochenschr. 1891. Nr. 5.) H. hat die Keining'sche Methode, nach welcher das ectropionirte Lid mit einem in 1:20000 Sublimat getauchten Wattebausch unter starkem Druck von innen nach aussen gerieben wird, harte Follikel vorher angestochen und ausgepresst werden, mit gutem Erfolge angewendet. Von 12 frischen Fällen heilten 11 vollständig binnen 12—47 Tagen. Bei 15 chronischen Fällen, die 18—42 Tage in Anspruch nahmen, recidivirten die Follikel 9 Mal. Bei dichtem Pannus trat deutliche Aufhellung mit Zunahme des Sehvermögens ein. Auch Heisrath sah davon gute Resultate, weist aber auf die Gefahr hin, dass eine gesunde Cornea, wie er es einige Male beobachtet, infiltrirt und geschwürig werden kann. Peltesohn.

166) Beiträge zur Prognose des Aderhautsarkoms. Inaug.-Dissertation von Alfred Mayer in Carlsruhe. Verf. theilt zu den früher veröffentlichten 8 neue Fälle von Aderhautsarkom mit, die sämmtlich mit einer Ausnahme pigmentirt waren. Aus den Nachrichten, die über das Verhalten von 22 Fällen nach der Operation vorliegen, zieht er folgende Schlüsse: Die frühzeitige Operation sichert zwar gegen Recidive, gewährt aber keinen verlässlichen Schutz gegen Metastasen, die gewöhnlich in der Leber auftreten. Nach Ablauf von 5 Jahren kann man den Patienten für gerettet halten. An Bösartigkeit stehen die spindelzelligen, die gefässarmen Sarkome gegen die vascularisirten und pigmentirten zurück. Peltesohn.

167) Die Excision der Uebergangsfalten der Conjunctiva in der Trachomtherapie, von Dr. Veszely. (Wien. klin. Woch. 1891. Nr. 22.) V. hat 60 Trachomkranke operirt und dadurch ihre Heilung in 20—80 Tagen erzielt, während er sonst bei rein medicamentöser Behandlung dazu 4—10 und mehr Monate braucht. Er hält die Excision der Uebergangsfalten für einen sehr dankbaren Eingriff, der überraschende Erfolge zeitigt und die Rückbildung des Infiltrats, das Verschwinden der Wucherung und Hypertrophie der Schleimhaut weit schneller fördert, als irgend ein Medicament. Die deformirende Narbenbildung wird beträchtlich eingeschränkt, Trichiasis, Distichiasis, falsche Lidrandstellung verhütet, Recidive werden seltener. Verkürzung des Bindehaut-

sackes, die die Beweglichkeit des Bulbus einschränken konnte, Ptosis, Entropium u. dgl. sind nie eingetreten. — Die medicamentöse Behandlung wird aber durch die Operation nicht ganz überflüssig, viel mehr soll vor und namentlich nach derselben das Arg. nitr. der Kupferstift, das Sublimat und die Borsäure in Anwendung bleiben. Peltesohn.

168) Borsäure-Massagebehandlung bei Krankheiten der Lidbindehaut, von W. M. Beaumont. (The Lancet 1890. 18. Oct.) B. verfährt bei der granulösen und folliculären Conjunctivitis nach dem Beispiel Landolt's, indem er das ectropionirte Lid mit feingepulverter Borsäure dicht bedeckt und dann mit der Kuppe des Zeigefingers 5—10 Secunden lang kräftig reibt. Diese Massage, welche bei vorheriger Cocaïneinträufelung sehr gut ertragen wird, kann täglich oder jeden zweiten Tag wiederholt werden. Gewöhnlich ist schon nach 2—3 Tagen der Zustand merklich gebessert. Verf. schreibt hierbei keineswegs der Borsäure keimtödtende Eigenschaften zu, sondern vergleicht den Verlauf der Erscheinungen mit dem bei der Ausschabung eines Geschwürs oder dem Auslöffeln der Gebärmutter. Peltesohn.

169) Chlorate of potassium in phlyctenular ulceration of the cornea, by W. C. Bane. (Cincinnati Med. News 1891.) B. empfiehlt warme Umschläge mit 0,3 % chlorsaurer Kalilösung 3—4mal täglich bei Hornhautgeschwüren aller Art, besonders aber bei den phlyctänulären Formen. Nach seiner Erfahrung heilen darunter die Geschwüre schneller als bei jeder andern Behandlung. Peltesohn.

170) Des traumatismes oculaires graves et de leur traitement, avec considérations sur la pathogénie, la prophylaxie et le traitement de l'ophtalmie sympathique, par le Dr. A. Darier, chef de clinique du Dr. Abadie. (Gazette des hôpitaux. 1891. Nr. 118.) Hat man es mit einer frischen, offenbar nicht inficirten Wunde der Ciliargegend zu thun, so genügt meist eine ausgiebige antiseptische Waschung der Wunde und des Auges. Ausserdem muss eine etwaige Irishernie abgetragen und eine Conjunctivalsutur angelegt werden, welche die Wunde geschlossen hält und sie gegen den Contact der Luft abschliesst. Hat man jedoch Verdacht, dass die Wunde inficirt ist, so soll man nach des Verf.'s Vorschlag unmittelbar eine Einspritzung von 1 Theilstrich einer mit Sublimatlösung 1:1000 gefüllten Pravaz'schen Spritze, die man 1 cm tief in den Glaskörper einsticht, machen. Die Einstichsstelle soll hinter der Ciliargegend liegen. Die Wunde soll man dabei vermeiden, damit man die Linse nicht ansticht. Dieser Zufall ist gefährlich, erstens weil Catar. traumat. entsteht, und zweitens weil die nur tretenden gequollenen Corticalmassen den besten Nährboden für Mikroben darstellen. In leichteren Fällen genügen auch wiederholte Injectionen unter die Bindehaut. Sind schon Symptome infectiöser Iridocyclitis vorhanden, so muss ausserdem die Wunde in ihrer ganzen Ausdehnung und möglichst tief gehend ausgebrannt werden. Oft kommt dabei Eiter zu Tage, dessen Anwesenheit man gar nicht vermuthet hat. Mit Hilfe dieser Mittel, die jedoch im Nothfall wiederholt angewendet werden müssen, hat Verf. sehr gute Resultate erreicht, wenn auch nicht jeder Fall geheilt werden konnte. Besonders häufig gelingt es, das Auftreten sympathischer Ophthalmie zu verhindern, und zwar um so eher, je früher und energischer man die genannten Mittel anwendet. Das verletzte Auge wurde meist nicht nur in seiner Form erhalten, sondern wies in mehreren Fällen schliesslich auch noch eine gute Sehkraft auf. Die Enucleation führte Verf. nach Verletzungen nur dann aus, wenn die Wunde von vorn herein jede Hoffnung auf Erhaltung der

Form und der Function des verletzten Auges ausschloss oder einen Fremdkörper barg, dessen Entfernung nicht gelang. Dr. Ancke.

171) Ueber den Einfluss des Zeichnens, des Buchdruckerhandwerks und der weiblichen Handarbeiten auf das Sehvermögen, von Lawrentjew. (Wratsch. 1890. Nr. 21. Wiener med. Wochenschr. 1891. Nr. 34.) L. fand die Myopie in den Realschulen häufiger, als in den Gymnasien, der Grund dafür liegt in dem vielen Zeichnenunterricht in der erst genannten Schule. Auch in dem Institut der Ingenieure, das sonst hygienisch gut ausgestattet ist, beobachtete er aus dem gleichen Grund häufige und rasche Entwickelung der Kurzsichtigkeit. Noch auffallender sind die relativen Folgen anhaltenden Zeichnens, wenn es sich um Kinder handelt. (34,3 % Myopen in diesen Schulen gegenüber 28,5 % in den Normalschulen.) Auch in der Setzerschule war der Procentsatz der Myopie ein sehr hoher; Buchdrucker sollen übrigens auch viel presbyopisch werden. (?) Der Einfluss der sogenannten Handarbeiten ist ebenfalls nicht zu unterschätzen, wenigstens war der Procentsatz der Myopen in solchen Schulen, wo keine Handarbeiten gemacht werden, nur 28,6, während er in den Arbeitsschulen 38,3 betrug. Dr. Ancke.

172) Gemeinfassliche Darstellung der Refractionsanomalien, mit Rücksicht auf Assentirung und Superarbitrirung nach dem gegenwärtigen Standpunkt der Ophthalmologie und mit Berücksichtigung der einschlägigen Instructionen und Verordnungen seit dem Jahre 1874, von Dr. Carl Hoor, k. u. k. Regimentsarzt des Garnisonsspitals Nr. 17 und Docent an der kgl. ungarischen Universität in Budapest. Wien 1891 bei Alfred Hölder. Verf. bringt in seiner Bearbeitung des vorliegenden Stoffes nichts Neues, aber das, was er bringt, giebt er in einer Form, dass auch derjenige Leser, der sich bisher noch wenig mit der abgehandelten Frage beschäftigt hat, den Inhalt leicht fassen und behalten kann. Speciell hat H. die von den Medicinern, welche ja im Allgemeinen keine Mathematiker sind, so sehr gefürchteten Formeln und Gleichungen auf ein Minimum beschränkt, und man kann allen denen, die sich aus Scheu vor der Sprödigkeit des Stoffes bisher noch nicht an das Studium des hier abgehandelten Themas gemacht haben, diese mit Recht preisgekrönte Schrift warm empfehlen; denn das einfache aufmerksame Lesen von 80 Druckseiten wird für sie genügen, um über die in Rede stehenden Fragen orientirt zu sein. Dr. Ancke.

173) Paralysies bilatérales du muscle droit externe, par le Dr. Auguste Dufour, chef de clinique. (Progrès médical 1891.) Verf. beschreibt drei Fälle von doppelseitiger Abducenslähmung, und bezieht diese Lähmungen, da in dem ersten Fall beiderseits Miosis mit relativer Pupillenstarre, allgemeine Schwäche und das Romberg'sche Symptom, in dem zweiten Fall Intercostalschmerzen und reflectorische Pupillenstarre, und endlich in dem dritten Fall Fehlen des Kniereflexes, Schwäche in den Beinen und das Romberg'sche Symptom vorhanden war, wohl nicht mit Unrecht auf Tabes. Was den Sitz des Leidens anlangt, so ist derselbe nach D.'s Ansicht in den Nervenkernen zu suchen. Handelt es sich nur um vorübergehende Lähmungen, wie sie ja im Beginn der Tabes relativ häufig vorkommen, so sind dieselben wohl zu beziehen auf Circulationsstörungen in der Nähe der Kerne, welche Störungen wiederum bedingt sind durch Ependymitis des Aquaeductus Sylvii (von Kahler in einem Fall von Tabes nachgewiesen); ist aber die Lähmung dauernd, so muss eine Atrophie der Kerne angenommen werden. Dr. Ancke.

174) Scharff's Schreibschule. Methodisch geordnete Hefte zur sicheren und schnellen Erlernung der senkrechten Schreibschrift,

entworfen mit Rücksichtnahme auf die Forderungen der Gesundheitslehre und unter Zugrundelegung des goldenen Schnitts. Ausserdem Scharff's Schreibhefte. Beide erschienen bei O. Hollesen, Huwald'sche Buchhandlung, Flensburg. Der Zweck der Hefte ist aus dem Titel ersichtlich. Von den Schreibheften liegt dem Referenten nur eins vor. Es enthält auf der Innenseite des Umschlags eine Vorlage für alle einzelnen Buchstaben und eine von Dr. Schubert-Nürnberg verfasste Anleitung zur Ausführung der senkrechten Schreibschrift, sonst aber nur liniirtes Papier. In der zunächst in 6 Heften vorhandenen Schreibschule sind in die einzelnen Zeilen Buchstaben und Worte zum Abschreiben vorgeschrieben. Der Preis eines jeden Heftes beträgt 15 Pfennige. Dr. Ancke.

175) Dacryorrhée ataxique, par le Dr. E. Koenig. (Le Progrès médical 1891. Nr. 44.) Verf. beschreibt einen Fall von Thränenfluss (durch Hypersecretion bedingt), wie er bei Tabikern vorkommt und auch schon von anderen Autoren beschrieben wurde. Es fehlt bei diesem Thränen, welches nur anfallsweise[1] gleichzeitig mit den lancinirenden Schmerzen auftritt, jede Erkrankung der Thränenorgane, aber es besteht gleichzeitig Hypersecretion andrer Drüsen. Die einzelnen Anfälle von Thränenfluss in dem hier beschriebenen Fall waren gefolgt von Bindehautentzündung, die noch lange Zeit anhielt. Dr. Ancke.

176) Kyste hydatique du cerveau. Paralysie alterne (oculomoteurs commun et pathétique paralysés à droite; hémianesthesie et hémiparésie à gauche). Hémiparésie plus faible à droite. Nevrite optique double, par le Dr. Ducamp, chef de clinique médicale à la Faculté de Montpellier. (Le Progrès médical 1891. Nr. 37.) Die nervösen Störungen in diesem Fall waren, wie die Section nachwies, bedingt durch das Vorhandensein einer 250 gr. wasserhelle Flüssigkeit enthaltender Cyste, welche ohne Zusammenhang mit der Hirnsubstanz an der äusseren Fläche des Sphenoidallappens sass, die hintere Hälfte desselben bedeckte und sich bis zur vorderen Hälfte des Occipitallappens erstreckte. Der Tumor, welcher mit keiner Gehirnhöhle und mit keinem Nervenkern in directem Zusammenhang stand, hatte lediglich durch Druck auf die nervösen Elemente des Gehirns gewirkt. Dr. Ancke.

177) Folliculäre Augencatarrhe in Unterrichts- und Erziehungsanstalten des Regierungsbezirks Breslau.) (Zeitschrift für Schulgesundheitspflege 1891. Nr. 11.) Im Jahre 1886 erkrankte in einer Elementarschule Breslau's und in der Präparandenanstalt zu Schweidnitz eine grössere Anzahl von Schülern an folliculärem Augencatarrh. Beide Epidemien verliefen günstig. Dieselbe Krankheit trat 1887 auf im Rettungshaus des Kreises Schweidnitz und in den Kreisen Wartenburg und Oels. Im Jahre 1888 zeigte die Mehrzahl der Zöglinge der Erziehungsanstalt zu Herrnprotsch im Landkreise Breslau dieselbe Affection und war die Krankheit um dieselbe Zeit unter der polnischen Bevölkerung der Kreise Steinau und Wartenberg nicht selten. Dr. Ancke.

178) Un nouveau cas d'achromatopsie totale, par le Dr. Landolt. (Separatabdruck aus dem Archiv d'ophtalmologie 1891.) Seinen schon im Jahre 1880 und 1881 beschriebenen zwei Fällen von totaler Farbenblindheit fügt Verf. jetzt einen dritten hinzu. Es handelt sich um einen Mann von 45 Jahren, sehr brünett, von mittlerem Wuchse, dessen Eltern ausgezeichneten Farbensinn hatten, dessen Brüder aber ebenfalls total farbenblind waren. L. theilt ausführlich mit, in welcher Reihenfolge die verschiedenen Farbentöne den Eindruck der Helligkeit auf den Patienten machen. Am hellsten erscheinen ihm gelbe,

[1] Gelegentlich auch dauernd. H.

hellblaue, graue und grüne Töne, am dunkelsten die rothen und rothbraunen. Im Allgemeinen stellt Patient die verschiedenen Farben betreffs ihrer Helligkeit so nach einander, wie das der Mensch mit normalem Farbensinn auch thun würde. Nur das Dunkelblauviolett, das Dunkelviolett und das Dunkelgrün, das uns fast schwarz erscheint, scheint dem Patienten heller als Purpurroth und Braun. Der Patient wies, abgesehen von der Störung des Farbensinns, wie die meisten seiner Leidensgenossen, Nystagmus, Lichtscheu, Einengung des Gesichtsfeldes und Herabsetzung der centralen Sehschärfe auf $^1/_{10}$ des normalen auf. Was diese bedeutende centrale Amblyopie anlangt, so ist sie in vielen, aber nicht in allen Fällen von totaler Farbenblindheit beobachtet worden. Manchmal fehlen auch die Angaben über diesen Punkt, was Verf. mit Recht bedauert. [Kaum ebenso berechtigt erscheint mir jedoch die Ansicht des Verf.'s, dass man bei vollständigeren Angaben über diesen Punkt bei allen Fällen aus dem Vorhandensein oder Nichtvorhandensein stärkerer centraler Amblyopie einen Schluss darauf ziehen könne, ob die totale Farbenblindheit als ein peripherer im Sehnerven und der Netzhaut sitzender Defect angesehen werden müsse, oder ob sie central durch Anlageanomalien in cerebro bedingt sei. Eine doppelseitige cerebrale Störung schliesst doch Herabsetzung der centralen Sehschärfe nicht aus, und eine angeborne Affection des Sehnerven oder der Netzhaut, die den Farbensinn betrifft, muss doch andrerseits nicht nothwendigerweise die Sehkraft der Fovea centralis herabsetzen.] — Das Augenspiegelbild, das in den meisten beobachteten Fällen nichts Besonderes aufwies, zeigte auch in den drei vom Verf. bisher beobachteten Fällen nur ganz leichte Abblassung der Papille und etwas Chorioidealatrophie. In dem hier genauer beschriebenen Fall war übrigens ausserdem eine auffallende Verengerung der Netzhautgefässe zu constatiren.

Dr. Ancke.

179) Ueber einen Fall von Melanosarcom des Augenlides, von Helfreich. (Sitzungsbericht der physikalisch-medicinischen Gesellschaft zu Würzburg. Münch. med. Wochenschr. 1891. Nr. 47.) H. hat 1878 einer damals 28jährigen Patientin ein Melanosarcom des Lides, welches sich aus einem angeborenen Naevus pigmentosus entwickelt hatte, exstirpirt, ohne dass bis jetzt, also im Verlauf von 13 Jahren, ein Recidiv sich entwickelt hätte.

Dr. Ancke.

180) La cataracte cher les jeunes gens, par le Dr. Léon Dollard, ancien interne des hôpitaux de Lyon et de la clinique d'ophtalmologie. Vor dem 40. Lebensjahr findet sich fast immer der weiche Kernstar, seltener Polarcataracte; angeboren am häufigsten ist der Schichtstar. Verf. operirt die Zonularcataract so früh wie möglich, da dann Augenzittern, Schielen, Kurzsichtigkeit sich nicht ausbilden; er empfiehlt die künstliche Sehlochbildung hierbei. Die optischen Resultate bei der Entbindung auch noch nicht gereifter Stare sind bei weitem besser als bei langjährig bestehenden Linsentrübungen, wie an einer Reihe 3 Jahre und mehr beobachteter Fälle gezeigt wird.

181) Ueber Morbus Basedowii im kindlichen Alter, von Hans Ehrlich. (Inaug.-Dissert. Berlin.) Der Fall eines 11jährigen Mädchens wird beschrieben, das schon bald nach der Geburt ziemlich beträchtliche Struma zeigte; sodann werden 19 Fälle aus der Litteratur erwähnt.

182) Das Ulcus corneae rodens, von Johann Krey. (Inaug.-Dissert. Kiel 1890.) Auf der Kieler Klinik wird die Glühhitze mittels eines von Völckers construirten Instruments angewandt. Der zum Brennen bestimmte Theil des Instruments hat etwa Plätteisenform und sitzt an einer kleinen Kugel

mit langem Stiel; die Weissgluht wird mit einer amerikanischen Benzin-Löthlampe hervorgerufen.

183) Ueber Veränderungen in der Peripherie des Augenhintergrundes, von Georg Schwersenski. (Inaug.-Dissert. Breslau 1890.) Unter 400 untersuchten Fällen fanden sich in 15,50 % Herde, wobei auf kurzsichtige allein 13,25 % kamen. — Verf. schliesst daraus, dass die nicht seltenen Herde in Beziehung zur Senescenz und Entzündung stehen und wahrscheinlich mechanischen Momenten, wie sie bei Myopie vorkommen, ihre Entstehung verdanken.

184) Ein Fall von doppelseitiger Arteria hyaloidea persistens, von Robert Fuchs. (Inaug.-Dissert. Strassburg 1890.) Beschreibung des charakteristischen pathologischen Gefässes bei einer 13jährigen hochgradigen Myopin.

185) Ueber die Hereditätsverhältnisse und ophthalmoskopischen Befund bei der Myopie. Ein Beitrag zur Lehre von der Myopie, von Wilhelm Lehmann. (Inaug.-Dissert. Kiel 1890.) 2141 Myopen. — Die Hauptrolle spielt die Erblichkeit, dabei war in 30 % negativer ophthalmoskopischer Befund. Der Kurzsichtigkeitsgrad bei erworbener Myopie ist immer gering und zeigt normalen Augenhintergrund, wenn nicht durch Schädlichkeiten Entzündungserscheinungen hinzugetreten sind.

186) Zur Casuistik der subconjunctivalen Cysticercen, von Ernst Blessig. (St. Petersburger medicin. Wochenschrift 1890. Nr. 40.) Bei 23jähriger Person, die nie am Bandwurm gelitten, fand sich am nasalen Winkel der Conjunctiva eine erbsengrosse Geschwulst, grauweiss, wenig durchscheinend, auf der Sclera aufsitzend; sonst alles normal. Die Ausschälung ergab eine pralle ovoide Cyste, enthaltend ein blasiges Gebilde, welches unter dem Mikroskop charakteristischen Hakenkranz und Saugnäpfe zeigte.

187) Ueber einen Fall von Ophthalmoplegia bilateralis perfecta bei Tabes dorsalis, von August Meyer. (Inaug.-Dissert. Berlin.)

188) Ueber Canthoplastik aus der Augenklinik zu Kiel, von Bernhard Jannsen. (Inaug.-Dissert. Kiel 1890.) Verf. empfiehlt nach den Krankengeschichten der Kieler Klinik die Incision des äussern Augenwinkels bei recidivirender scrophulöser Keratitis als sehr günstige Resultate gebende und auch vom praktischen Arzte leicht ausführbare Operation.

189) Beiträge zur Lehre von der Nuclearlähmung der Augenmuskeln, von Hermann Aeberli. (Inaug.-Dissert. Zürich 1890.)

190) Contribution à la connaissance de la nutrition de l'oeil, d'après des recherches sur l'influence de la naphthaline sur cet organe, par le Dr. F. Kolinski. (Archives de physiologie 1890. Nr. 2.) Kaninchenversuche. — Es entsteht Linsentrübung durch Ernährungsstörungen und Hämorrhagien der Chorioidea propria und der Chorioidea capillaris. Die Cataract entsteht wie die weichen Kernstare, besonders ähnlich wie die diabetischen; die Starentwicklung geht auch nach Aussetzung des Naphthalins weiter bis zur völligen Trübung und resorbirt sich nicht. Gleichzeitig finden sich Hämorrhagien des Glaskörpers und der Ciliarfortsätze, sowie Kalkkrystalle in den nicht vascularisirten Geweben. Landau.

Uebersicht der Literatur der Augenheilkunde im Jahre 1891.

I. Allgemeine ophthalmologische Literatur.

Adelheim, Bericht über die Thätigkeit des Moskauer ophthalmologischen Kreises für das Jahr 1890. Wjestnik Ophth. VIII. Nr. 2. p. 192. — Alexander, XI. Bericht der Augenheilanstalt für den Regierungsbezirk Aachen. Aachen 1891. — Bayer, J., Kurzer Bericht über die Wirksamkeit der Augenheilanstalt des Stephanshospitals in Reichenberg vom Jahre 1890. Reichenberg 1891. — Berry, H. A., Elements of ophthalm. diagnosis. Edinburgh and London 1891. — Bock, E., Erfahrungen aus dem Gebiete der Augenheilkunde. Bericht über 1641 Augenkranke und 60 Starextractionen. Wien 1891. — du Bois-Reymond, Cl., Poliklinische Beobachtungen. Klin. Mon. Bl. f. A. XXIX. p. 136. — Boucheron, Nerfs ciliaires superficiels chez l'homme. Soc. d'oph. de Paris 1891. Avril 7. — Cohn, H., Lehrbuch der Hygiene des Auges. 1. Hälfte. Wien u. Leipzig 1891.[1] — Dubrowo, W., Bericht über die Augenabtheilung des Blindenkrankenhauses zu Wladimir für das Jahr 1890. Wjestnik Ophth. VIII. 1. p. 229. — Gerloff, O., Photogramme des Augengrundes des lebenden Menschen. Klin. Mon. Bl. f. A. XXIX. p. 397. — Hartridge, Th., The ophthalmoscope: A manual for students. Churchill 1891. — Herrnheiser, J., Bericht der Augenklinik des Prof. Sattler in Prag für 1890. Prager med. Wochenschr. 1891. Nr. 34—36. — Hersing, Compendium der Augenheilkunde. 7. verb. Aufl. Stuttgart 1891. F. Enke. — Josten, Bericht über die Krankenbewegung in der Provinzial-Augenheilanstalt zu Münster i. W. im Jahre 1890. Münster 1891. — Klein, Achter Jahresbericht aus der Klein'schen Augenheilanstalt zu Neisse. Neisse 1891. — Lippincott, J. A., Our public institutions as sources of impairment of vision. Oph. Rec. I. 5. p. 153. — Macnamara and Hartridge, G., Diseases and refraction of the eye. Fifth edition. London 1891. Churchill. — Magnus, Bericht über die Wirksamkeit der Augenheilanstalt vom 1. April 1889 bis 31. Dec. 1890. Breslau 1891. — Massachusetts, Sexty fifth annual report of Massachusetts charitable Eye and Ear Infirmarys. for the year 1890. Boston 1891. — New York, Twenty first annual report of the New York Ophthalmic and Aural Institute. — Rotterdam, Vereeniging to het verleenen van hulp aan minvermogende ooglijders voor Zuid-Holland, gevestigd te Rotterdam. Vijf-en-twintigste Verslag loopende over het jaar 1889. Rotterdam 1891. — Saemisch, Caspar, Krüger, Mittheilungen aus der Bonner Augenklinik. Festschrift zur Feier des 70. Geburtstages von H. v. Helmholtz. — Samelsohn, Kölner Augenheilanstalt für Arme. Sechzehnter Jahresbericht 1890. Köln 1891. — Savage, G. C., Eye clinic of medical department of the university of Nashville and Vanderbilt University. Ophthalm. Record. I. 6. pag. 185. — Schiess-Gemuseus, Augenheilanstalt in Basel. 27. Jahresbericht vom 1. Jan. 1890 bis 1. Jan. 1891. Basel 1891. — Schmeichler, L., Bemerkungen über die neue Vorschrift zur ärztlichen Untersuchung der Aspiranten bei der Aufnahme in die Militär-Erziehungs- und Bildungsanstalt. Wiener med. Wochenschr. 1891. Nr. 15. — Schmidt-Rimpler, Augenheilkunde und Ophthalmoskopie für Aerzte und Studirende. 5. verb. Aufl. Berlin 1891. Wreden. — Schreiber's Augenheilanstalt in Magdeburg. 8. Jahresbericht vom 1. Jan. bis 31. Dec. 1890. Magdeburg 1891. — Silex, P., Compendium der Augenheilkunde für Studirende und Aerzte. Berlin 1891. Karger. — Die Augen der

[1] Die zweite Hälfte erschien Juni 1892.

Zöglinge der Waisenhäuser und des Erziehungshauses für verwahrloste Knaben in Rummelsburg. Zeitschr. für Schulgesundheitspfl. 1891. Nr. 6. p. 362. — Somegren, M. K., Ögonsjukdomarne och deras behandling. Lund 1891. — Steffan, 28. Jahresbericht der Steffan'schen Augenheilanstalt zu Frankfurt a. M. 1890. — Stern, Ueber die Augenheilkunde des Pedanios Dioscorides. In.-Diss. Berlin 1890. — Trousseau et Chevallereau, Bulletin de la clinique nationale ophtalmologique de l'hospice des Quinze-Vingts 1890. — Twenty-fifth annual report of the Manhattan Eye and Ear Hospital. New York 1892. — Wagner, W., Kurzer Bericht über die Augenheilanstalt zu Odessa für das Jahr 1890. Wjestnik Oph. VIII. 3. p. 240. — Widmark, J., Beiträge zur Ophthalmologie. Leipzig 1891. Veit & Comp. — Årsrapport for år 1889 från kongl. Serafimerlazarettes Oftalmiatriska afdelning. Stockholm 1891.

II. Allgemeine Pathologie und Therapie.

Abadie, Valeur thérapeutique des injections médicamenteuses intra-oculaires et sous-conjonctivales. Congr. franç. d'Oph. 1891. Mai 4. — Albertotti, J., Recherches histologiques sur les effets de la kératocentèse répétée tous les jours durant treize mois. Arch. d'Oph. XI. 2. p. 109. — Albrand, Walter, Erfahrungen über das Tuberculin aus der Prof. Schöler'schen Augenklinik in Berlin. Klin. Mon.-Bl. J. A. XXIX. p. 149 u. 168. — Albrandt, Conjunctival-Tuberculose behandelt mit Koch'scher Lymphe. Münchener med. W. 1891. Nr. 4. — Alexander, Ueber die Wirkung des Tuberculins auf die Impftuberculose des Kaninchenauges. C. f. pr. A. 1891. p. 161 u. 193. — Angelucci, A., Sulle trombosi jaline dei vasi dell' occhio. Rend. del XIII. Congr. della Assoz. Ottalm. Ital. 1890. p. 40. — Beer, B., Ein Augen-Zungen-Phänomen. Wiener med. Blätter 1891. Nr. 27. — Berger, E., Application du massage dans le traitement des maladies des yeux. Actualité méd. 1891. Nr. 6 u. 8. — Boé, Nouvelles recherches pour servir à l'étude de la conduite à tenir en présence d'un oeil en plein phlegmon. Annal. d'Ocul. CV. p. 30. — de Bono, Ricerche sulle alterazioni dell' epithelio retinico e specialmente sulla formazione delle cosi dette glandule coroideali o corpi vitrei. Annal. di Ottal. XX. 4. p. 329. — Bouchard, De l'action vasomotrice des produits bactériens. Rec. d'Oph. 1891. Nr. 11. p. 641. — Braunschweig, P., Ueber Indicationen zur Abtragung des Auges und des Exenteratio bulbi. Deutsche med. W. 1891. Nr. 2. — Bunge, Ueber Siderosis bulbi. Vers. des X. internat. med. Congr. 1890. IV. 10. p. 151. — Cohn, H., Notizen über die Einspritzungen Koch'scher Flüssigkeit bei Augenleiden. Berlin. klin. W. 1891. Nr. 7. — Dareste, Mode de formation de la cyclopie. Annal. d'Ocul. CVI. p. 171. — Dönitz, Ueber die Wirkung des Tuberculins auf die experimentelle Augentuberculose. Allg. med. Centr.-Zeit. 1891. Stück 94—95. — Gasparrini e Mercanti, Sull' azione della linfa di Koch nella tuberculosi oculare sperimentale. Annal. di Ottalm. XX. 1—2. p. 128. — Gepner, Ein Fall von Bindehautlupus, nach dem Koch'schen Verfahren behandelt. C. f. pr. A. 1891. p. 1. — Germann, Ueber die Behandlung syphilitischer Augenerkrankungen mittelst intramusculärer Injectionen von Hydragyrum salicylicum. Oesterr.-Ungar. Centralbl. f. d. med. Wissensch. 1891. Nr. 9. — Grossmann, L., Die Elektrolyse als Therapeuticum auf oculistischem Gebiete. Wien. med. Presse 1891. Nr. 11—15. — Gullstrand, A., Om samtidig bestämming af refraction och synskärpa. Nord. Med. Ark. XXIII. 1891. — Haab, O., Weitere Mittheilungen über Panophthalmie-Bacillen. Fortschr. d. M. IX. Nr. 19. p. 781. — Klebs, E., Einige Bemer-

kungen zu der Mittheilung des Hrn. Dönitz über Heilung von Augentuberculose. Deutsche med. Wochenschr. 1891. Nr. 50. — Konigshöfer, O. u. Maschke, E., Beobachtungen über die Wirkung des Koch'schen Heilmittels bei Augenerkrankungen. Deutsche med. W. 1891. Nr. 2. — Leber, Th., Die Entstehung der Entzündung und die Wirkung der Entzündung erregender Schädlichkeiten nach vorzugsweise am Auge angestellten Untersuchungen. Leipzig 1891. W. Engelmann. — Lipincott, J. A., Ueber die durch corrigirende Gläser hervergerufene binoculare Metamorphopsie. Arch. f. Augenhlk. XXIII. p. 96. — Maddox, E., The clinical study of ophthalmoscopic corneal images. Edinburgh med. Journ. CDXXXIX. p. 627. — Nicati, W., La glande de l'humeur aqueuse, glande des procès ciliaires ou glande uvée. Arch. d'Ophtal. XI. p. 24. — Ovio, Le injezioni di sublimato nel vitreo. Annal. di Ottalm. XX. 1—2. p. 80. — Panas, Du rôle de l'infection par voie interne ou endo-sepsie en ophtalmologie. Festschr. z. Feier d. 70. Geburtst. von Helmholtz. — Parent, H., Exposé théorique du procédé d'optométri eophtalmoscopique dit de Cuignet on skiascopie. Arch. d'Oph. XI. 6. p. 535. — Park, J. W., Subjective light sensations following enucleation of the eyeball. Arch. d'Oph. 1891. — Rindfleisch, G., Beiträge zur Entstehungsgeschichte der angeborenen Missbildungen des Auges. Arch. f. O. XXXVII. 3. p. 191. — Rottenstein, J. B. et Bourcart, E., Les antiseptiques. Étude comparative de leur action différente sur les bactères. Paris 1891. Lecrosnier et Babé. — Schaffranek, Ein Fall von scrophulösem Augenleiden geheilt durch vierwöchentliche Behandlung mit Tuberculin. Deutsche med. W. 1891. Nr. 43. — Stewart, John, The recognition ant treatment of remote symptoms of eye-strain. Med. Bull. XIII. 5. p. 173. — Sym, W. G., Albinism. A curious family history. Oph. Soc. et the Unit. K. 1891. July 3. — Uhthoff, W., Zur Behandlung Augenkranker nach dem Koch'schen Injectionsverfahren. Berl. klin. W. 1891. Nr. 7. — Wagner, Die Tuberculose des Auges und der Erfolg der Anwendung des Koch'schen Tuberculins bei derselben. Münchener med. W. 1891. Nr. 15 u. 16.

III. Instrumente, Heilmittel.

Adler, H., Die Elektrotherapie im Dienst der Oculistik. Allgem. Wiener med. Zeitung. 1891. Nr. 11. — Bock, E., Ueber Skiascopie. Memorabilien XXXV. H. 5. p. 257. — Boeckmann, E., Om praktiske Sterilisationsapparater. Medicinisk Rev. 1891. Sept. — Borthen, Ein neues Refractionsophthalmoskop. Verh. d. X. internat. med. Congr. 1890. IV, 10. p. 66. — Burnett, S., Further contributions to keratometry. Oph. Rec. I. 6. p. 190. — A metric system for numbering prisms, with a description of an instrument for measuring their deviation power. Verh. d. X. internat. Congr. 1890. IV, 10. p. 52. — Carl, A., Ein Apparat zur Prüfung der Sehschärfe. Arch. f. Augenhlk. XXIV. p. 41. — Chibret, De la Skiascopie, son historique, son application clinique. Festschr. z. Feier d. 70. Geburtages von Helmholtz. — Conetoux, Lunettes pour velocipèdes. Annal. d'Ocul. CVI. p. 540. — Cotter, R. C., Homatropine. Amer. Journ. of Oph. VIII. 9. p. 311. — Resultats of the trial of homatropine. Amer. Journ. of Oph. VIII. 11. p. 375. — Darier, Des injections sous-conjunctivales de sublimé en therapeutique oculaire. Archiv f. Augenhlkde. XI. 5. p. 449. — Denti, J., I colori di anilina in oculistica. Rend. del XIII. Congr. della Associazione Ottalm. Ital. 1890. p. 279. — Eaton, F. B., The ill effects of coquille glasses; viz. minus refraction, materlines, astigmatisme. Amer. Journ. of Oph.

VIII. 3. p. 87. — Elschnig, Anton, Eine neue Lidklemme. Zeitsch. f. Instrumentenkunde. 1891. Juni. — Franke, E., Untersuchungen über Desinfection von Augenwässern. A. f. O. XXXVII. 2. p. 92. — Infection und Desinfection von Augenwässern. Verhandl. des X. internat. med. Congr. 1890. IV, 10. p. 103. — Gerloff, O., Eine Modification des Schmidt-Rimpler'schen Refractionsbestimmers. Klinische Monats-Blätter für Augenhlk. XXIX. p. 391. — Ueber die Photographie des Augenhintergrundes. Klin. Mon. Bl. XXIX. p. 397. — Golobin, Peroxide of Hydrogen in diseases of the eye. Suppl. to the Brit. med. J. 1891. Aug. 22. — Groenow, Ein Sterilisationsapparat für Augeninstrumente. Centralbl. f. pr. Augenhlkde. 1891. p. 211. — Guillery, Ein Vorschlag zur Vereinfachung der Sehproben. Arch. f. Augenhlkde. XXIII. p. 323. — Gutmann, Ein Probir-Brillengestell. Klin. Mon.-Bl. für A. XXIX. p. 358. — Günsberg, F., Ueber Pseudoephedrin. Arch. f. path. Med. Bd. CXXIV. 1891. — Haab, O., Bei welchen Augenoperationen soll Cocain angewendet werden? Corr. Bl. f. Schweizer Aerzte. 1891. XXI. — Hirschberg, Ein Sterilisations-Apparat für Star-Instrumente. Centralbl. f. pr. Augenhlkde. 1891. p. 10. — Königstein, L., Ueber Sciascopie. Wiener med. Presse. 1891. Nr. 15—18. — Landolt, E., La réforme du numérotage des verres, prismatiques employés en ophtalmologie. Vers. d. X. internat. med. Congr. 1890. IV. 10. p. 49. — Leiblinger, H., Ueber methodische Seifenbehandlung des gesunden und kranken Auges. Wiener med. Wochenschr. 1891. Nr. 26. — Leroy, C. J., Un ophtalmotroptomètre à micromètre. Rev. génér. d'Oph. 1891. Nr. 16. p. 438. — Lewis, Frank, Javal's Ophthalmometer. New York. med. Journ. LIII. Nr. 9. p. 222. — Linddeckens, Fr,, Einiges über Brillennasenstege. Arch. f. Augenhlkde. XXIII. p. 134. — Marchetti, L. A., Pyoktanin in Ophthalmic surgery. Suppl. to the Brit. med. J. 1891. May 30. p. 174. — Mayr, Otto, Ein neues Augentropfglas. Wiener klin. W. 1891. Nr. 48. — de Mello, Un blepharostate. Verhandlungen des X. internat. medicin. Congr. 1890. IV, 10. p. 157. — Millée, Note sur un cas d'hyperesthésie cocaïnique. Rec. d'Oph. 1891. Nr. 6. p. 349. — Niessen, C., Der Heurteloup'sche Blutegel und seine Anwendumg bei Erkrankungen des Auges. In.-Diss. Bonn 1891. — Osswalt. Quelques remarques sur l'ophtalmomètre de Javal et Schiötz. Rev. génér. d'Oph. 1891. Nr. 3. p. 100. — Parent, N., Ophtalmoscope optométrique et phakométrique. Arch. d'Opht. XI. 4. p. 313. — Quelques modèles de miroir pour l'examen ophtalmoscopique à l'image droit. Arch. d'Opht. XI. 4. p. 320. — Exposé théorique du procédé d'optometrie d'ophtalmoscopique dit de Cuignet ou Sciaskopie. Festschr. zur Feier d. 70. Geburtstages von Helmholtz. — Pedrazzoli, Un otto dinamometro. Ann. di Ottalm. XIX. p. 247. — Percival, Archibald, Square prims and a trial frame adapted for them. Brit. med. J. 1891. Nr. 1582. p. 919. — The action and uses of prismatic combinations. Oph. Rev. 1891. Nr. 120. p. 285. — The action and uses of prismatic combinations. Brit. med. J. 1891. Nr. 1600. p. 475. — Pergens, E., De l'emploi des collyres asseptique. Annal. d'Ocul. 1891. Dec. p. 417. — Prentice, Chr., The prismometric scale. Amer. Journ. of Oph. VIII. 10. p. 320. — Prichard, H., Ophthalmic therapeutics. Oph. Record. I. 5. p. 168. — Ring, F. W., Description of the ophthalmometer. Oph. Rec. I. 5. p. 145. — Roth, A., Ueber Sciaskopie nebst Demonstration sciaskopischer Instrumente. Deutsche militärärztl. Zeitschr. 1891. — Schmidt-Rimpler, Aqua chlorata zur Desinfection bei Augenoperationen und Augenverletzungen. Deutsche med. Woch. 1891. Nr. 31. — Schweigger, Ueber objective Bestimmung der Re-

fraction und der elektrische Augenspiegel. Festschr. z. Feier des 70. Geburtstages von Helmholtz. — Smith, Frank, Trester, Fluorescein. Amer. Journ. VIII. 1. p. 25. — Snellen, H. jun., De verlichting bij Sciaskopie. Weekbl. 1891. Nr. 21. p. 649. — Specht, C., Eine kritische Zusammenstellung der Verfahren, durch welche Simulation und Aggravation von Sehstörungen nachgewiesen werden. Bonn 1891. In.-Diss. — Stevenson, W., Spectacles to be used in diving. Amer. Journ. of. Oph. VIII. 1. p. 4. — Story, J. B., The ophthalmometer in practice. Ophth. Rev. 1891. Nr. 117. p. 193. — Straub, Sterilisator zu ophthalmologischen Zwecken. Centralbl. f. pr. Augenhlkde. 1891. p. 7. — Thomas, Ch. H., The construction and adaption of spectacle frames. Times and Register. XXII. Nr. 14. p. 278. — Trousseau, Le pétrole brut. Rec. d'Opht. 1891. Nr. 5. — Valude, Les verres toriques. Verhandl. d. X. internat. Congr. 1890. IV, 10. p. 145. — Vignes, Une canule pour les injections à travers les points lacrymaux non divisés. Progrès med. 1891. Nr. 10. p. 194. — Wicherkiewicz, B., Ueber die Wirkung des Antipyrins in der Okulistik. Oest.-Ung. Centralbl. f. d. m. W. 1891. Nr. 9. p. 127. — Würdemann, H. V., A simple skiascope. Amer. Journ. of Oph. VIII. Nr. 7—8. p. 223.

IV. Anatomie.

Bajardi, Alcune osservazioni sulla forma della cornea. Ann. di Ottalm. XX. 4. p. 285. — Baquis, E., Ricerche istologiche practicate sulla retina della fania mediante il metodo della colorazione nera secondo Golgi. Rend. d. XII. Congr. della Assoc. Ottalm. Ital. 1890. p. 255. — Bernheimer, St., Ueber die Sehnervenwurzeln des Menschen. Ursprung, Entwickelung und Verlauf ihrer Markfasern. Wiesbaden 1891. J. F. Bergmann. — Zur Kenntniss der Anatomie der Sehnervenwurzeln der Menschen. Verhandl. d. X. internat. med. Congr. 1890. IV, 10. p. 149. — Boucheron, Nerfs ciliaires superficiels chez l'homme. Soc. d'Oph. de Paris 1891. Avril 7. Congr. franç. d'Oph. 1891. Mai 4. — Nerfs ciliaires superficiels chez l'homme. Arch. d'Oph. XI, 4. p. 295. — Darkewitsch, L., Ueber die Kreuzung der Sehnervenfasern. A. f. Oph. XXXVII. 1. p. 1. — Dogiel, A., Die Nerven der menschlichen Hornhaut. Wjestnik Oph. VIII. 1. p. 1. — Die Nerven der Hornhaut der Menschen. Wjestnik Oph. 1891. Nr. 1 u. 2. — Froriep, A., Ueber die Entwickelung der Sehnerven. Anatom. Anzeiger VI. 6. p. 155. — Garnier, R. v., Beitrag zur Lehre vom normalen und pathologischen Zustand der Zonula Zinii. Wjestnik Oph. VIII. 3. p. 197. — Ueber den normalen und den pathologischen Zustand der Zonula. Arch. f. Augenhlkde. XXIV. p. 32. — Herz, Max, Die Bulbuswege und die Augenmuskeln. Arch. f. d. ges. Physiol. XLVIII. — Hosch, F., Ehrlich's Methylenblaumethode. A. f. O. XXXVII. 3. p. 37. — Langer, Fritz, Ist man berechtigt den Perichoridalraum und den Tenon'schen Raum als Lymphraum aufzufassen. Wien 1891. — Mazza, Metodo sperimentale par lo studio dei centri corticali della visione nella scimmia. Annal. di Ottalm. XX. 1—2. p. 44. — Nuel, De l'endothelium de la chambre antérieure. Verh. d. X. internat. med. Cong. 1890. IV, 10. p. 93. — Staderini, Ricerche sperimentali ed anatomiche sulla circulazione linfatica del corpo vitreo. Rend. d. XII. Congr. della Assoc. Ottalm. Ital. 1890. p. 111. — Tartuferi, T., Nuova impregnazione metallica della cornea. Rend. d. XII. Congr. della Assoc. Ottalm. Ital. 1890. p. 159. — Topolanski, A., Ueber den Bau der Zonula und Umgebung nebst Bemerkungen über den Bau des albinotischen Auges. A. f. O. XXXVII, 1. p. 28. — Treacher Collins, On the development and

abnormalities of the Zonula of Zinnii. Ophth. Hosp. Rep. XIII. p. 81. — The glands of the ciliary body in the human eye. Oph. Soc. of the Unit K. 1891. March 12. — The gland of the ciliary body in the human eye. Trans. of the Oph. Soc. 1890/91. XI.p. 55. — Ziem, Ueber das Schwellgewebe des Auges. Arch. f. path. Anat. Bd. CXXVI. H. 3.

V. Physiologie.

Arminski, Das Verhältniss zwischen dem Fernpunkt des Normalmenschen und seinen Beschäftigungen. Verh. d. X. internat. med. Congr. 1891. IV, 10. p. 86. — Aubert, H., Die Genauigkeit der Ophthalmometer-Messungen. Archiv für die gesammte Physiologie. XLIX. p. 626. — Berry, G., On some points with reference to the connection between accommodation and convergence. Oph. Soc. of the Unit. K. 1891. Jan. 29. — On some points with reference to the connection between accommodation and convergence. Trans. of the Oph. Soc. XI. p. 152. — Bjerrum, J., Eine Bemerkung über den Helligkeitssinn. A. f. O. XXXVIII, 3. p. 261. — du Bois-Reymond, Ueber Brücke's Theorie des körperlichen Sehens. Zeitschr. f. Psychologie und Physiologie der Sinnesorgane. 1891. Heft 6. p. 427. — de Bono, Contributo allo studio delle localizzazioni cerebrali dei sintomi oculari. Rend. del XII. Congr. della Assoc. Ottalm. Ital. 1890. Sept. 30. — Boss, S., Ueber Veränderungen der Hornhautstructür unter dem Einfluss von Atropin, Homatropin, Physostigmin und Cocain. Inaug.-Diss. Strassburg 1890. — Cornelius, C. S., Zur Theorie des räumlichen Vorstellens mit Rücksicht auf die Nachbildlocalisation. Zeitschr. f. Psychol. u. Physiol. d. Sinnesorgane. II, 3. p. 164. — Davis, The light streak as seen upon the centre of the retinal vessels: due to reflection, refraction, or to both. Ophth. Rev. 1891. Nr. 113. p. 88. — Dimmer, Fr., Die ophthalmoskopischen Lichtreflexe der Netzhaut. Nebst Beitr. zur normalen Anatomie der Netzhaut. Wien 1891. F. Deuticke. — Die ophthalmoskopischen Lichtreflexe der Netzhaut. Leipzig u. Wien 1891. Deuticke. — Engel, Hugo, The optic thalamus and sensation. Lancet. Nr. 3518. Jan. 1891. p. 266. — Engelmann, Th. W., Ueber elektrische Vorgänge im Auge bei reflectorischer und directer Erregung der Gesichtsnerven. Beitrag zur Psychologie und Physiologie der Sinnesorgane. v. Helmholtz dargereicht zum 70. Geburtstag. 1891. p. 195. — Ferri, Dei movimenti apparenti. Osservazioni di fisiologia sulla sensazione visiva di movimento. Annal. di Ottalm. XX, 5. p. 400. — Fick, A. E., Untersuchungen über die Pigmentwanderung in der Netzhaut des Frosches. A. f. O. XXXVII, 1. p. 1. — Fischer R., Grössenschätzungen im Gesichtsfeld. A. f. O. XXXVII, 1. p. 97. — Weitere Grössenschätzungen im Gesichtsfelde. A. f. O. XXXVII, 3. p. 55. — Graefe, A., Ueber Fusionsbewegungen der Augen beim Prismaversuch. A. f. O. XXXVII, 1. p. 243. — Greeff, R., Zur Vergleichung der Accommodation beider Augen. Archiv für Augenheilkde. XXIII. p. 371. — Untersuchungen über binoculares Sehen mit Anwendung des Hering'schen Fallversuches. Zeitschr. f. Psychol. und Physiol. der Sinnesorgane. III. 1. p. 21. — Haab, O., Der Hirnrindenreflex der Pupille. Aus der Festschr. zur Feier 50jährigen Doctor-Jubiläums der Herren Prof. Nägeli u. Kolliker. — Helmholtz, H. v., Versuch einer erweiterten Anwendung des Fechner'schen Gesetzes im Farbensystem. Zeitschr. f. Psychol. u. Physiol. d. Sinnesorgane. II. H. 1—2. p. 1. — Hering, E., Ueber Ermüdung und Erholung des Sehorganes. A. f. O. XXXVII, 3. p. 1. — Herz, M., Die Bulbuswege und die Augenmuskeln. Pflüger's Arch. XLVIII.

p. 385. — Javal, J., L'ophtalmométrie clinique. Beitr. zur Psychologie und Physiologie der Sinnesorgane. Helmholtz überreicht. 1891. p. 37. — Jessop, W., On the consensual pupillary light reflex. Ophth. Soc. of the Unit. Kingdom. 1891. July 3. — On the consensual pupillary light-reflex in cases exhibiting the Argyll Robertson pupil symptoms in one eye. Trans of the oph. Soc. 1890/91. XI. p. 179. — Katz, R., Ueber den Einfluss der Vasomotoren bei intraocularen Veränderungen. Wjestnik Oph. VIII, 3. p. 208. — Landolt, E., Beitrag zur Physiologie der Augenbewegungen. Festschr. z. Feier d. 70. Geburtstages von Helmholtz. Arch. d'Oph. XI, 5. p. 385. — Munk, H., Sehsphäre und Augenbewegungen. Zeitschr. f. Psychologie u. Physiologie der Sinnesorgane. II, 5. p. 382. — Nawrocki und Przybylski. Die pupillenerweiternden Nerven der Katze. Arch. f. d. ges. Physiol. XXV, 5—6. p. 234. — Nicati, W., La glande de l'humeur acqueuse, glande des procès ciliaires ou glande uvée. Arch. d'Oph. XI, 2. p. 152. — Obregia, A., Ueber Augenbewegungen bei Sehsphärenreizung. Zeitschr. f. Psychol. u. Phyciol. der Sinnesorgane. II, 3. p. 384. — Oswalt, L'ophtalmométrie clinique. Congr. franç. d'Oph. 1891. Mai 4. — De la force réfringente de la cornée, de l'ophtalmométrie et du cylindre correcteur de l'astigmatisme cornéen. Rev. génér. d'opht. 1891. Nr. 5—6. p. 193. — Perlia, Ueber die Beziehungen des Opticus zum Centralnervensystem. Klin. Mon.-Bl. f. A. XXIX. p. 191. — Pflüger, Einige Resultate klinischer Ophthalmometrie. Verh. d. X. internat. med. Congr. 1890. IV, 10. p. 140. — Philipsen, Pupillens Tillstand under fysiologiske och patologiske Forhold Hospitaltidende. 1891. — Querenghi, François, Contribution clinique à la physiologie du ganglion ophtalmique. Arch. d'Oph. XI, 3. p. 242. — Reymond, C., Le arti figurative ed un vecchio pregudizio fisiologico sulla visione. Torino 1891. — Rieke, A., Ueber Formen und Entwickelung der Pigmentzellen der Chorioidea. A. f. O. XXXVII, 1. p. 62. — Romano, Sul' origine del nervo-oculo-motore commune con osservazioni sulla funcione delle bigemine. Annal. di Ottalm. XX, 1—2. p. 50. — Schirmer, Ueber die Adaption im gesunden und kranken Auge. Verh. d. X. internat. med. Congr. 1890. IV, 10. p. 58. — Secondi, G., Studio sperimentale dell' associazione strettamente sinergica tra l'accommodamento e la convergenza. Annal. di Ottalm. XX, 1—2. p. 109. — Segal, L., Ueber die Phosphene an der Druckstelle des Auges. Wjestnik Oph. VIII, 2. p. 121. — Staderini, C., Ueber die Abflusswege der Humor aqueus. A. f. O. XXXVII, 3. p. 86. — Sulzer, La forme de la cornée et son influence sur la vision. Congr. franç. d'Opht. 1891. Mai 4. — La forme de la cornée humaine et son influence sur la vision. Arch. d'Oph. XI, 5. p. 419. — Der Einfluss des Winkels α auf die Resultate der Ophthalmometrie und dessen Bestimmung vermittelst des Ophthalmometers. Verh. d. X. internat. med. Congr. 1890. IV, 10. p. 138. — Szcawinska, Wanda, Contribution à l'etude des yeux de quelques crustacés et recherches expérimentales sur les mouvements du pigment granuleux et des cellules pigmentaires sous influence de la lumière et de l'obscurité dans les yeux des crustacés et des arachnides. Diss. Liège. 1891. — Tscherning, Le fausses images de l'oeil humain. Congr. franç. d'Oph. 1891. Mai 4. — Uhthoff, W., Untersuchungen über das Sehenlernen eines siebenjährigen blindgeborenen und mit Erfolg operirten Knaben. Hamburg und Leipzig 1891. — Wahlstedt, A. J. G., Zwei Fälle von Farbensinnstörung. Stockholm 1890. — Wallenberg, G., Der Lè Cat'sche Versuch und die Erzeugung farbiger Schatten auf der Netzhaut. Zeitschr. f. Psychol. und Physiol. der Sinnesorgane II, 3. p. 394. — Widmark, J., Ueber die Durchdringlichkeit der Augenmedien für

ultraviolette Strahlen. Nord. Oph. Tidsskrift III, 3. p. 121. — Ueber die Wirkung der ultravioletten Strahlen. Verh. d. X. internat. med. Congr. 1890. IV, 10. p. 133.

VI. Farbensinn.

Adler, H., Die Farbenstiftprobe. Eine neue Methode zur Untersuchung auf Farbenblindheit. Wiener klin. Wochenschr. 1891. Nr. 21. — Berry, G. A., Critical remarks on the theories of fundamental colour sensations. Ophth. Rev. XIII. p. 1. — Edridge-Green, A review on the testes for colour blindness. Brit. med. Journ. 1891. Nr. 1600. p. 470. — Colour-blindness and colour perception. Brit. med. Journ. 1891. Nr. 1617. p. 1356. — Grossmann, K., Zur Prüfung auf Farbenblindheit. Verh. d. X. internat. med. Congr. IV, 10. p. 57. — Hering, E., Untersuchung eines total Farbenblinden. Arch. f. d. ges. Phys. XLIX. p. 563. — Landolt, Un nouveau cas d'achromatopsie totale. Arch. d'Ophth. XI, 3. p. 202. — Libbrecht, Le Daltonisme au point de vue de l'examen des employés de chemin de fer et de la marine. Verh. d. X. internat. med. Congr. 1890. IV, 10. p. 91. — Mackay, E., Colour Blindness and defective sight in relation to public duty. Brit. med. Journ. 1891. Nr. 1582. p. 123. — Querenghi, Due casi di Acromatopsia totale. Annal. di Ottalm. XX, 4. p. 351.

VII. Refractions- und Accommodations-Anomalien.

Ayres, S. C., Alteration in the refraction of the eye; change from Hypermetropie to Myopic astigmatism. Amer. Journ. of Oph. VIII, 4. p. 133. — Bates, W. H., Improvment in the vision of myopia by treatment without glasses. New York. med. Journ. LIII. Nr. 16. p. 455. — Bertin-Sans, H., Influence de l'age sur les indices de refraction des différentes couches du cristallin. Arch. d'Oph. XI, 4. p. 289. — Bogoslowski, Ueber die ophthalmoskopische Bestimmung der Refraction bei Schülern. Wjestnik Oph. VIII, 2. p. 178. — Bristowe, The ophthalmoscopic appearances in hypermetropia and their significance. Brit. med. Journ. 1891. Nr. 1602. p. 589. — The ophthalmoscopic appearances in hypermetropia and their significance. Oph. Rev. 1891. Nr. 121. p. 321. — Burnett, S., Some peculiarities in the refraction by tilted lenses, graphically represented. Amer. Journ. of Oph. 1891. Nr. 11. p. 345. — Chibret, Contribution à l'étude des Astigmatismes cornéen et total. Rev. génér. d'Oph. 1891. Nr. 7. p. 289. — Chisolm, J., Homatropia in refractive cases. Amer. Journ. of Oph. VIII, 7—8. p. 221. — Cohn, H., Die Augen der Zöglinge der Breslauer Taubstummen-Anstalt. Breslau 1891. — Deeren, Quelques remarques sur la myopie. Rec. d'Opht. 1891. Nr. 1. p. 13. — Döbeln, J. W. v., Beitrag zur Statistik über die Refractionverhältnisse in den Schulen. Hygiea. 1891. Jan. — Ferdinands, G., Investigations into the eyesight of children attending some of the Aberdeenshire board schools. Brit. med. Journ. 1891. Nr. 1602. p. 585. — Fukalas, On the injurions influence of the accommodation upon increase of myopia of the highest degree. Amer. Journ. of Oph. VIII, 3. p. 81. — Gaupillas, Myopie accusée des deux yeux depuis l'âge de six ans chez un sujet de trente ans. Corrigée par le port permanent des verres variant des 3,5 à 6 D., suivant les distances, disparue completement par suite de paralysie de l'accommodation. Congr. franç. d'Oph. 1891. Mai 4. — Hartridge, G., The refraction of the eye. Philadelphia 1890. — Hoor, Zur Frage der Schulkurzsichtigkeit. Der Militärarzt XXV, 4—7. — Keyser, Hypermetropia. Progressive Myopia. Times and

Register XII, 6. p. 133. — Martin, G., Instabilité et étiologie de l'astigmatisme cornéen. Congr. franç. d'Oph. 1891. Mai 4. — De la correction astigmatique. Annal. d'Ocul. CV. p. 139. — Motais, De la refraction chez les animaux. Congr. franç. d'Oph. 1891. Mai 4. — Nimier, De la myopie chez les candidats aux écoles militaires. Ann. d'Ocul. CVI. 1891. Juillet. p. 15. — Myopia in schools. New-York med. Journ. Vol. LIV. Nr. 16. p. 435. — Nuel, J. P., D'une apparence ophtalmoscopique de l'oeil myope. Contribution à la connaissance de la prédisposition héréditaire à la myopie. Arch. d'Opht. XI, 1. p. 56. — Ott, F., Ueber die hochgradige Myopie. In.-Diss. Strassburg 1891. — Proscauer, Th., Ein Beitrag zur Myopiestatistik. A. f. O. XXXVII, 2. p. 199. — Ramos, Des vices de refraction à Mexico, comparés avec ceux de l'Europe. Verh. d. X. internat. Congr. 1890. IV, 4. p. 79. — Randall, B. A., Nimmt Hypermetropie durch normales Wachsthum ab? Klin. Mon.-Bl. XXIX. p. 57. — Some disputed points in the correction of refraction errors. Amer. Journ. of Oph. VIII, 1. p. 38. — Reymond, R., Annotazione sulla visione astigmatica e la sua correzione dinamica. Festschr. z. Feier d. 70. Geburtst. von Helmholtz. — Risley, S. O., The effect of term examinations on the vision of school children. Amer. Journ. of Oph. VIII, 3. p. 117. — Romano-Catania, Contributo allo studio della etiologia della miopia assile. Annal. die Ottalm. XX, 4. p. 322. — Savage, G. C., The harmonious symmetrical action of the oblique muscles in all cases of oblique Astigmatism. Oph. Record I, 1. p. 1. — Schiötz, H., Öjets refractionsziustande, en vejledning for medicinske studerende. Kristiania 1891. — Schröder, Th. v., Die operative Behandlung der hochgradigen Myopie mittelst Entfernung der Linse. St. Petersburger med. Wochenschr. 1891. Nr. 29. p. 251. — Schroeter, Einfluss der Schuljahre auf die Entwickelung der Kurzsichtigkeit. Leipzig 1891. Sept. — Silex, Die Augen der Zöglinge der Waisenhäuser und der Erziehungshäuser für verwahrloste Knaben in Rummelsburg. Zeitschr. f. Schulgesundheitspflege. 1891. Nr. 6. p. 362. — Simon, R., Beiträge zur Lehre von Astigmatismus besonders in Hinsicht auf die Sehschärfe. In.-Diss. 1891. Magdeburg. — Theobald, Inherited monocular myopia. Amer. Journ. of Oph. VIII, 7—8. p. 251. — Vaches, Traitement de la myopie progressive choroidienne et prophylaxie du décollement de la retine par l'extraction du crystallin transparent. Soc. d'ophtalm. de Paris 1891. Nov. 3. — Vignes, Refraction de 321 enfants des deux écoles communales. Soc. d'Oph. de Paris 1891. — Weiss, L., Ueber das Vorkommen von scharf begrenzten Ectasien am hinteren Pol bei hochgradiger Myopie. Arch. f. Augenhlkde. XXIII. p. 194. — Wood, C. A., Solid mixtures of homatropine and cocaine as a substitute for atropine and duboisine in determining refractive errors. Amer. Journ. of Oph. VIII, 6. p. 194.

VIII. Umgebung des Auges.

IX. Lider.

Allport, Frank, The treatment of Blepharospasm. Amer. Journ. of Oph. VIII, 1. p. 6. — Alt, A., Case of chancre of the right upper lid. Amer. Journ. of Oph. VIII, 7—8. p. 227. — Benton, Arthur, Blepharocheiloplastic operations. Brit. med. Journ. 1891. Nr. 1571. p. 281. — Berry, G., Remarks on operations for ptosis. Trans. of the Oph. Soc. 1890/91. XI. p. 138. — Block, D. J., Onwillekeurige medebeweging van en ptosisch ooglid bij andere spierbewegingen. Weekbled 1891. Nr. 6. p. 277. — Carl Theodor,

Herzog in Bayern, Ein Fall von Cornu cutaneum palpebrae superioris dextrae. Festschr. z. Feier d. 70. Geburtst. v. Helmholtz. — Chisolm, Fr., The eccentric growth of eyelashes. Amer. Journ. of Oph. 1891. Nr. 4. p. 135. — Cowell, G., Case of congenital malformation of left eyelids, with fissure of the upper lid and several supernumerary auricles, chiefly in the neighbourhood of the left ear. Trans. of the Oph. Soc. 1890/91. XI. p. 214. — Dehenne, Emploi du catgut naphtolé dans l'opération du ptosis congénital. Congr. franç. d'Oph. 1891. Mai 4. — Fraenkel, Einseitige unwillkürliche Lidbewegung beim Kauen. Klin. Mon.-Bl. XXIX. p. 93. — Fukala, Zwei Operationsmethoden zur Beseitigung des Ectropium senile und Ectropium post Blepharit. Berliner klin. Wochenschr. 1891. Nr. 11. — Gillet de Grandmont, Nouvelle opération du ptosis congénital. Congr. franç. d'Opht. 1891. Mai 4. — Nouvelle opération du ptosis congénital. Rec. d'Oph. 1891. Nr. 5. — Hallepeau, Hydroadénoma des paupières avec complication d'epithélioma. Rec. d'Oph. 1891. Nr. 2. p. 116. — Imegenge, M., Die Hauttransplantation nach Thiersch. Verhdl. der phys.-med. Ges. zu Würzburg. XXV. Nr. 4. — James, J. T., Vaccination pustel on upper lid. Trans. of the Oph. 1890/91. XI. p. 29. — Keyser, Blepharitis marginalis. Times and Register XII, 6. p. 133. — Knauer, Fr., Ueber Ptosis und deren Therapie mit besonderer Berücksichtigung der Pagenstecher'schen Fadenoperation. Wiesbaden 1891. — La Grange, Du sarcome mélanique des paupières. Congr. franç. d'Opht. 1891. Mai 4. — Du sarcome mélanique des paupières. Rec. d'Oph. 1891. Nr. 6. p. 328. — Un cas de carcinome peribulbaire. Rec. d'Oph. 1891. Nr. 12. p. 705. — Majocchi, Nota preventiva sul demodex folliculorum nelle glandole Meibomiane e nei follicoli cigliari. Rend. del XII. Congr. del Assvc. Ottalm. Ital. 1890. p. 270. — Minney, J. E., Transplantions in minor degrees of Entropion. Ophth. Rec. I, 2. p. 43. — Mitvalsky, Zur Pathologie der circumbulbären Dermoidcysten. Arch. f. Augenhlk. XXIII. p. 109. — Natanson, Ueber die Hauttransplantation nach Thiersch in der Augenchirurgie. Wjestnik Oph. VIII, 2. p. 178. — Panas, M., Hétéroplastie dermique des paupières. Arch. d'Oph. X. 6. p. 483. — Proskauer, Theodor, Ptosis congenita und Mitbewegung der gelähmten Lider. Centralbl. f. pr. Augenhlkde. 1891. p. 97. — Purtscher, O., Harter Schanker des unteren Lides. Centralbl. f. pr. Augenhlkde. 1891. p. 333. — Raehlmann, E., Primäre Haarneubildung auf der intermarginalen Kantenfläche des Augenlides als die gewöhnliche Ursache der Trichiasis. A. f. O. XXXVII, 2. p. 66. — Schapringer, Ein weiterer Fall von Vaccine-Blepharitis. New-York. med. Monatsschr. 1891. Nov. — v. Schroeder, Theodor und Natanson, Alexander, Ueber die Thiersch'schen Hauttransplantationen in der Augenchirurgie, Blepharoplastik und Trichiasisoperationen. St. Petersburger med. Wochenschr. 1891. Nr. 16. u. 17. — Silcox, Quarry, Epitholioma of left upper lid; epithelioma of right cheek; epithelioma of lip. Trans. of the Oph. Soc. 1890/91. XI. p. 29. — Smith, E., A new method of operation on the „Frog-Spawn-Like" oculo-palpebral folds. Oph. Record. 1891. Vol 1. Nr. 2. p. 47. — Theobald, L., Two cases of successful skin-grafting upon the eyelid, by Thiersch method. Amer. Journ. of Oph. VIII. Nr. 10. p. 332. — Valude, Du cancroïde de l'angle interne des paupières. Congr. franç. d'Oph. 1891. Mai 4. — Du cancroïde de l'angle interne des paupières. Arch. d'Oph. XI, 5. p. 439. — Wagner, W., Ueber Ektropion-Operation. Ulcus rodens palpebrarum. Wjestnik Opht. VIII, 3. p. 214. — Weiss, L., Zur Pathogenese des Chalazion. Zehender's klin. Monatsbl. XXIX. p. 206. — Wicherkiewicz, Ueber eine neue blepharoplastische Methode zur

Deckung des Substanzverlustes nach Entfernung einer das ganze Lid einnehmenden Geschwulst. Klin. Mon.-Bl. f. A. XXIX. p. 20.

X. Thränenapparat.

Arnozan, H., Du lupus de la joue consécutif aux lésions tuberculeuses de la muqueuse nasale par l'intermédiaire d'une fistule lacrymale. Arch. d'Oph. XI, 6. p. 496. — Bock, Tuberculose des Thränensacks. Wiener med. Wochenschrift. 1891. Nr. 18. — Chibret, Nouvelle série d'ablations de la glande lacrymale palpébrale; réglementation du procédé opératoire: considerations physiologiques sur la sécretion lacrymale. Rev. génér. d'Oph. 1891. Nr. 1. p. 1. — Cross, R., Supposed sanguineous lacrymation. Oph. Soc. 1891. — Blood-stained tears. Trans. of the Oph. Soc. 1890/91. XI. p. 242. — Despagnet, Du curetage du sac lacrymal. Rec. d'Opht. 1891. Nr. 5. — Du curetage du sac lacrymal. Congr. franç. d'Oph. 1891. Mai 4. — Elschnig, A., Ein Fall acuter Dacryadenitis. Centralbl. für pr. Augenhlkde. 1891. p. 353. — Fick, A. E., Ueber Tuberculose des Thränensackes. Correspondenz-Blatt für Schweizer Aerzte. 1891. — Fuchs, E., Gleichzeitige Erkrankung der Thränendrüsen u. der Parotiden. Beitr. zur Augenheilkunde. 1891. Heft. 3. — Gould, Pyoktanin in Dacryocystitis. Amer. Journ. of Ophth. VIII. 1. p. 35. — Grandmont, Gillet de, Pathogénie et traitement des affections des voies lacrymales. Arch. d'Oph. XI, 6. p. 422. — Guaita, Processo operativo per la cura rapida della Dacriocistite. Annal. di Ottalm. XX, 5. p. 375. — Gutmann, Dacryadenitis duplex acuta. Verh. d. X. internat. med. Congr. 1890. IV, 10. p. 159. — Libbrecht, Tumeurs lacrymales et leur traitement. Rec. d'Oph. 1891. Nr. 5. — Nieden, A., Ueber abnorme Thränensecretion als Reflexerscheinung von Schwangerschaft. Klin. Mon.-Bl. XXIX. p. 350. — Peters, A., Ueber die sogenannte Thränensackblennorhoe der Neugeborenen. Klin. Mon.-Bl. f. A. XXIX. p. 376. — Schirmer, Otto, Ueber Adenome der Carunkelgegend. A. f. O. XXXVII, 1. p. 216. — v. Schröder, Th., Ein Fall von Dacryoadenitis acuta bei Parotitis epidemica. Klin. Mon.-Bl. f. A. XXIX. p. 404. — Seligsohn, Zwei Fälle von Dacryadenitis. Klin. Mon.-Bl. f. A. XXIX. p. 25. — Sgrosso, Reperto anatomico della Dacriadenite. Annal. di Ottalm. XX, 4. p. 291. — Silex, Beitrag zur Behandlung der chronischen Thränensackerkrankung. Deutsche med. Wochenschr. 1891. Nr. 4. — Terson, Sur le traitement des affections des voies lacrymales. Congr. franç. d'Oph. 1891. Mai 4. — Sur la destruction du sac au thérmo-cautèret son exstirpation totale dans les fistules et tumeurs lacrymales rebelles. Arch. d'Opht. XI, 3. p. 224. — Trousseau, Fluxion de la glande lacrymale. Progrès méd. 1891. Nr. 24. — Vossius, A., Ein Beitrag zu den congenitalen Affectionen der Thränenwege. Beitr. zur Augenhlkde. 1891. Heft II. — Wecker, L. de, L'exstirpation de la glande lacrymale palpébrale. Arch. d'Opht. XI, 5. p. 396. — Le raclage du sac lacrymal. Arch. d'Oph. XI, 6. p. 292. — Wolff, H., Eine Dermoidgeschwulst der Carunkel. Klin. Mon.-Bl. f. A. XXIX. p. 404.

XI. Muskeln und Nerven.

Bernhardt, M., Die Lehre von den nuclearen Augenmuskellähmungen und ihren Componenten. Berlin. klin. Wochenschr. 1890. Nr. 43. — Berry, G. A., On the persistance of the constantly called for state of innervation as a factor in the latent and manifest lateral deviations of the eyes. Festschr. z.

Feier des 70. Geburtstages von Helmholtz. — Bjelow, W., Zur Lehre vom Schielen. Wjestnik Ophth. VIII, 2. p. 120. — Bloch, Paul, Statistisch casuistischer Beitrag zur Lehre von den Abducenslähmungen. In.-Diss. Berlin 1891. G. Schenck. — Bock, E., Eiterung im Bereiche des Musculus rectus superior. Durchbohrung der Conjunctiva bulbi. C. f. pr. A. 1891. p. 257. — Bourgeon, Rupture traumatique du droit inferieur de l'oeil droit. Rec. d'Oph. 1891. Nr. 7. p. 392. — Anomalie d'insertion du droit externe gauche. Rec. d'Opht. 1891. Nr. 12. p. 708. — Bronner, A., The treatment of sqint by advancement. Oph. Soc. of the Unit. K. 1891. June 11. Brit. med. J. Nr. 1590. — On fifthy cases of strabismus in which the rectus muscle was advanced, according to the method of Schweigger. Trans. of the Oph. Soc. 1890/91. XI. p. 143. — Chisolm, J., The value of weak cylinders for the relief of eye muscle strain. Amer. J. of Oph. VIII, 6. p. 185. — Collins, The pathology of the Ophthalmoplegia. Brit. med. J. 1891. Nr. 1600. p. 475. — Dahlfeld, C., Bilder für stereoskopische Uebungen zum Gebrauch für Schielende. Stuttgart 1891. Enke. — Debove, Paralysie des deux nerfs moteurs oculaires communs d'origine hystéro-traumatique. Rec. d'Oph. 1891. Nr. 1. p. 13. — Denockin, G., Ueber die Anwendung starker Prismen bei Lähmung der Augenmuskeln. Wjestnik Oph. 1891. Nr. 2. — Donaldson, E., A case of complete paralysis of both external recti, with contraction of the internal recti. Trans. of the Oph. Soc. 1890/91. XI. p. 115. — Dransart, Le nystagmus des mineurs dans le nord de la France. Congr. franç. d'Opht. 1891. Mai 4. — Doyne, W. R., Spasm of convergence. Opth. Soc. 1891. — Quasi hysterical paresis of external recti. Trans. of the Oph. Soc. 1890/91. XI. p. 112. — Dunn, J., A case of injury to the left supraorbital nerve. New York med. Journ. LIII, 22. p. 621. — Ferrier, A case of ophtalmoplegia externa and interna. Lancet. Nr. 3515. 1891. Jan. p. 84. — Freund, C. S., Ein Fall von bisher nicht beschriebener Form von Nystagmus. Deutsche med. W. 1891. Nr. 8. — Gradle, Eine Methode zur Bestimmung des latenten Schielens. Verhdl. d. X. internat. med. Congr. 1890. IV, 10. p. 46. — Guinon et Parmentier, De l'ophtalmoplegie externe. Nouvelle iconographie de la Salpêtière. 1891. — Gutmann, Ein Fall beiderseitiger acuter Ophthalmoplegia exterior nach Fleischvergiftung. Berliner klin. W. 1891. Nr. 8. — Hess, C., Bemerkungen zu dem Aufsatze von Schneller. „Beiträge zur Theorie des Schielens. A. f. O. XXXVII, 1. p. 258. — Hoor, K., Zur Aetiologie des acquirirten Nystagmus. Wiener klin. Wochenschr. 1891. Nr. 18. — Javal, E., De la vision binoculaire dans ses rélations avec le strabisme. Festschr. z. Feier d. 70. Geburtstages von Helmholtz. — Juler, H., The operative treatment of strabismus. Brit. med. Journ. 1891. Nr. 1602. p. 589. — Kalt, Des causes d'insuccès dans l'avancement capsulaire. Soc. d'Oph. de Paris. 1891. Avril 7. — Knies, M., Ueber die centralen Störungen der willkürlichen Augenmuskeln. Arch. f. Augenhlkde. XXIII. p. 19. — Landolt, Paralysies bilatérales du muscle droit externe. Progrès méd. 1891. Nr. 36. p. 171. — Liebrecht, Zur Aetiologie und Prognose der Augemuskellähmungen. Münchener med. Wochenschr. 1891. Nr. 24. — Mills, C. K., Unilateral Ophthalmoplegia. Suppl. to the Brit. med. J. 1891. July 25. — van Millingen, Les anomalies de la convergence. Annal. d'Ocul. CVI. p. 103. — Morton, Standford, Four cases of paralysis of the external recti due to paralysis of diphtheria. Ophth. Soc. 1891. — Bilateral paralysis of external recti following diphtheria. Trans. of the Oph. 1890/91. XI. p. 106. — Moulton, Insufficiency of right superior and the left interior obliquus. Oph. Record. I, 4.

p. 127. — Niemier, Representation schématique de la diplopie dans le strabisme paralytique. Rev. d'Opht. 1891. Nr. 4. — Parinaud, Considérations générales sur le strabisme. L'innervation de convergence. Annal. d'Ocul. CVI. p. 161. — Étiologie du strabisme convergent. Annal. d'Ocul. CVI. 4. p. 253. — Pflüger, Ein Fall von doppelseitiger Trochlearisparese, complicirt mit partieller doppelseitiger Oculomotoriuslähmung. A. f. O. XXXVII, 4. p. 71. — Recken, Zur Lehre und Casuistik von den Augenmuskellähmungen. Klinische Monats-Blätter f. A. XXIX. p. 340. — Reymond, Dell' antagonismo dei campi visuali nella cura dello strabismo. Ann. di Ottalm. XX, 1—2. p. 57. — Roberts, Anatomie topographique de l'angle externe de l'oeil au point de vue de la strabotomie. Arch. d'Oph. XI, 5. p. 435. — Robertson, A., Modified method for advancement of rectus. Brit. med. Journ. 1891. Nr. 1600. p. 475. — Santos, Fernandez, J., Disparition spontanée d'un accident de la strabotomie: l'exophtalmie. Annal. d'Ocul. CVI. p. 18. — Savage, G. C., Insufficienz der schrägen Augenmuskeln. Arch. f. Augenheilkunde. XXIV, 1. p. 47. — Schneller, Zur Theorie des concomitirenden Schielens. Verhandl. des X. internat. med. Congr. 1890. IV, 10. p. 49. — Schroeder, Th. von, Drei Fälle von primärer einseitiger intracranieller traumatischer Abducenslähmung in Folge von Basisfractur. St. Petersburger med. Wochenschrift. 1891. Nr. 44. — Secondi, G., Valore di A nel campo di sguardo. Annal. di Ottalm. XX, 1—2. p. 109. — Siemerling, Ueber die chronische progressive Lähmung der Augenmuskeln. Archiv für Psychiatrie. XXII. Suppl. — Snell, Miners nystagmus. Lancet. Nr. 3515. Jan. 1. 1891. — Nystagmus in a compositor. Oph. Soc. of the Unit. K. 1891. July 3. — Case of nystagmus in a compositor. Trans. of the Oph. Soc. 1890/91. XI. p. 102. — Straub, M., Ein Fall von Lähmung der Convergenz. Arch. f. Augenhlk. XXIII. p. 274. — Tamagni, Della paralisi di convergenza. Annal. di Ottalm. XX, 1—2. p. 68. — Thompson, Th., Miner's Nystagmus among the South Wales Colliers. Brit. med. Journ. 1891. Nr. 1571. p. 287. — Miners nystagmus among the South Wales Colliers. Trans. of the Oph. Soc. 1890/91. X. p. 87. — Wherry, G., A case of parageusia with ophthalmoplegia. Ibid. p. 118. — Woodwart, Muscular asthenopia and Professor Roosa. New York. med. Journ. LIII. Nr. 15. p. 431. — Wray, C., Suggested technique to prevent strain on the supra- and infra-corneal sutures during the reattachment of advanced muscles. Oph. Rec. 1891. Nr. 121. p. 328.

XII. Orbita und Nebenhöhlen.

Axenfeld, Th., Zur Lymphombildung in der Orbita. A. f. O. XXXVII, 4. p. 102. — Badal, Fibro-sarcome kystique du fond de l'orbite. Exstirpation avec conservation de l'oeil. Arch. d'Oph. XI, 3. p. 193. — Bergmeister, Verletzungen der Orbita. Wiener klin. Wochenschr. 1891. Nr. 18. — Borthen, Lyder, Ein begrenzter Orbital-Abscess als Complication von Influenza. Klin. Mon.-Bl. f. A. XXIX. p. 83. — Bramwell, The symptoms of Myxoedema and of exophthalmic goitre contrasted. Times and Register XXII. Nr. 14. p. 287. — Bull, Ch. Stedman, Tumors of the orbit. New-York med. Journ. LIV, 25. p. 679. — Bullar, A case of pulsation of the orbit. Brit. med. J. 1891. Nr. 1602. p. 567. — Collins, Treacher E., On a case with a humour in each orbit. Death. Necropsy. Oph. Hosp. Rep. XIII, 2. p. 248. — Czermak, W., Mikrophthalmus mit Orbitalcyste. Wiener klin. Wochenschr. 1891. Nr. 27. p. 488. — Ferguson, E. D., Recent experience in the treatment of exoph-

thalmic goitre. Amer. Journ. of Oph. VIII, 2. p. 71. — Frank, W. Th., A case of fracture of the orbital plate of the frontal bone, with recovery without an operation. Med. News. 1891. Nr. 19. — Guillemain, A., Etude sur les abcès des sinus frontaux considérés principalement dans leurs complications oculaires, leur diagnostic et leur traitment. Arch. d'Oph. XI, 1. p. 1. Nr. 2. p. 111. — Holmes Spices, Orbital haemorrhages in young children. Oph. Soc. of the Unit. K. 1891. Dec. 10. — Israel, J., Pulsirender Exophthalmos. Deutsche med. Wochenschr. 1891. Nr. 51. — Keiper, G., Congenital microphthalmia. New York. med. J. LIV. Nr. 11. p. 299. — Lapersonne, F. de, Sur un cas de microphtalmie double avec kystes orbitaires. Arch. d'Oph. XI, 3. p. 207. — Lawford, J. B., A case of recovery from Grave's disease. Trans. of the Oph. Soc. 1890/91. XI. p. 82. — Le Fort, De l'exophthalmos pulsatile à propos d'une opération de ligature des deux carotides primitives pour exophtalmos pulsatile. Rev. de Chir. X, 5. p. 369; 6 p. 457. — Mei, Nota clinica sopra due casi di Mucocele del sino frontale. Annal. di Ottalm. XX, 5. p. 410. — Montgomerie, H., A case of exophthalmic goitre, ending fataly from sudden pressure on the trachea. Lancet. Nr. 3519. Febr. 1891. p. 306. — Mračez, Syphilis der Orbita. Wiener klin. W. 1891. Nr. 7. — Panas, Anglioma of the ortbit. New York. med. Journ. Vol. LIV, 3. p. 80. — Philipsen, H., Note sur un cas d'exophtalmie chez un nouveau-né. Annal. d'Ocul. 1891. Dec. p. 420. — Pooley, Intra-orbital cyst, probably dermoid in character with account of two operations for in cure. Oph. Rec. I, 6. p. 181. — Spencer, W. C., Specimen taken from a fatal case of exophthalmic goitre. A girl aged 20. Lancet. Nr. 3523. March 7. 1891. — Sharkey, Seymour, On Graefe's lid signe. Trans. of the Oph. Soc. 1890/91. XI. p. 204. — Tornatola, S., Fribroma missomatode dell' orbita. Ann. di Ottalm. XIX, 5—6. p. 491. — Vignes, Kystes dermoïdes de l'orbite. Congr. franç. d'Oph. 1891. Mai 4. — Kystes dermoïde de la paroi interne de l'orbite. Rec. d'Oph. 1891. Nr. 7. p. 409. — Vigoureux, Le traitement électrique du goître exophtalmique. Gaz. des hop. 1891. Mai 5. — Webster, D., A case of round cell sarcoma of the orbit resulting in death. Amer. Journ. of Oph. VIII, 5. p. 156. — Wecker, L. de, Fracture directe de la paroi interne de l'orbite par pénétration d'un volumineux corps étranger. Arch. d'Oph. XI, 6. p. 531. — Williams, R., Arterio-venous Aneurysm of the orbit. Oph. Soc. of the Unit. Kingd. 1891. Mai7. — A case of arterio-venous communication in the orbit. Trans. of the Oph. Soc. 1890/91. XI. p. 31. — Wood, H., Orbital inflammation. Ophth. Record. I, 4. p. 116. — Würdemann, W., Metastatic abscess and cellulitis of the orbit following double suppurating chanchroidal buboes of the inguinal region. Amer. Journ. of Ophth. VIII, 5. p. 171.

XIII. Conjunctiva.

Adamück, E., Noch einmal über das Trachom. Wjestnik Oph. VIII, 4—5. p. 358. — Albrand, Conjunctivaltuberculose. Münchener med. W. 1891. Nr. 4. — Bock, E., Die Anwendung von Sublimat bei Trachom. Wiener klin. Wochenschr. 1891. Nr. 37, 38 u. 39. — Burnett, S. M., Tuberculose der Conjunctiva. Arch. f. Augenhlkde. XXIII. p. 336. — Recent views of the pathology of Trachoma. Oph. Rev. 1891. Nr. 39. p. 7. — Racial influence in the etiology of trachoma. Verhdl. d. X. internat. med. Congr. 1890. IV, 10. p. 21. — Cheasham, W., Trachoma and its treatment. Powdered Jequirity. Oph. Rev. I, 2. p. 39. — Chibret, Répartition géographique du trachome.

Immunité relative de la race celte. Annal. d'Ocul. CV. p. 22. — Etude expérimentale et clinique sur la pathogénie des affections de la conjonctive au point de vue bacteriologique. Congr. franç. d'Oph. 1891. Mai 4. — Affections eczemateuses de la conjonctive. Ibid. — Étude expérimentale et clinique sur la pathogénie des affections de la conjonctive au point de vue bactériologique. Compte rend. de la Soc. franç. d'Opht. 1891. Mai 6. — Application de l'autoplastie conjonctivale à la cure chirurgicale du ptérygion. Arch. d'Oph. XI, 6. p. 528. — De l'immunité de la race vis-à-vis du trachome. Verhandl. des X. internat. med. Congr. 1890. IV, 10. p. 23. — Cirincione, Ricerche batteriologiche ed anatomiche sulla Xerosi congiuntivale con emeralopia. Ann. di Ottalm. XIX. p. 430. — Caudron, Gommes de la conjonctive. Rev. génér. d'Opht. 1891. Nr. 4. — Conetoux, De la conjonctivite printanière. Annal. d'Ocul. CV. p. 194. — Darier, The surgical treatment of trachoma. New York. med. Journ. LIII. Nr. 21. p. 597. — Granulations opérés par le brossage. Soc. d'Opht. de Paris. 1891. Juillet 7. — Traitment chirurgical de la conjonctivite granuleuse. Gand. 1891. — Dehenne, Ophthalmie purulente des nouveau-nés. La médicine moderne. II, 10. p. 184. — Dianoux, La conjonctivite à chalazion. Arch. d'Oph. XI, 4. p. 302. — Dunn, G., Some remarks upon the aetiology ant treatment of phlyctenular eye troubles. New York. med. Journ. LIV. Nr. 12. p. 315. — Fage, Conjonctivite pseudomembraneuse. Examen microbiologique. Arch. d'Oph. XI, 1. p. 52. — Faguet, Gomme de la conjonctive. Journ. de Méd. de Bourdeaux. 1891. p. 224. — Fränkel, Holzstückchen seit 12 Jahren in der Bindehaut. Klin. Mon.-Bl. XXIX. p. 94. — Fernandez, Santos, Absence du trachome chez le nègre. Rec. d'Oph. 1891. Nr. 7. p. 385. — Fuchs, E., Zur Anatomie der Pinguecula. A. f. O. XXXVII, 3. p. 143. — Fukala, Ueber die Aetiologie der Conjunctivitis phlyctaenulosa der Kinder. Erfolge operativer Behandlung der Keratitis superficialis. Arch. f. Augenhlkde. XXIII. p. 351. — Fulton, J., Pathology and Etiology of Trachoma. Oph. Rec. I, B. p. 33. — Gasparini, Linfoma diffuso della conjunctiva. Annal. di Ottal. XX, 4. p. 356. — Gepner, Ein Fall von Bindehautlupus nach Koch'schem Verfahren behandelt. Centralbl. f. pr. A. 1891. p. 1. — Greeff, R., Ein bemerkenswerther Fall von pseudo-trachomatöser Augenentzündung. Arch. f. Augenhlkde. XXIV. p. 60. — Grossmann, K., On the prevention of infantile ophthalmie. Brit. med. J. 1891. Nr. 1571. p. 281. — Blennorrhoea neonatorum und ihre Verhütung. Verhandl. d. X. internat. med. Congr. 1890. IV, 10. p. 45. — Guaita, L., Une casi di linfoma diffuso della congiuntiva. Rend. de XII. Congr. del Assoc. Ottalm. Ital. 1890. p. 99. — Hirschberg, J., Ein Fall von Flügelfell mit Doppeltsehen durch Operation geheilt. C. f. pr. A. 1891. p. 263. — Hodges, R. C., Jodide of silver in the treatment of Trachoma. Oph. Record. I, 3. p. 84. — Jaesche, E., Wie sollen wir denn das Trachom behandeln. Arch. f. Augenhlkde. XXIV. p. 51. — Juler, The treatment of purulent ophthalmia. Brit. med. J. 1891. Nr. 1610. p. 1002. — Kazaurow, Ueber die Trachombehandlung. Wjestnik Ophth. VIII, 2. — Kenneth Scott, Perchloride of mercury in the curative treatment of Trachoma and other conjunctival diseases. Oph. Soc. of the Unit Kingd. 1891. July 3. — Keyser, Trachoma. Times and Register. XII, 6. p. 133. — Conjunctivitis granulosa. Punicestone. Ophth. Record I, 2. p. 49. — Kopfstein, W., Ueber die Bindehautentzündungen der Säuglinge. Wiener klinische Wochenschrift. 1891. Nr. 6, 7 u. 8. — Krug, Eine Epidemie von folliculärer Bindehautentzündung in den Schulen Dresdens. Zeitschr. für Schulgesundheitspflege. 1891. Nr. 2. — Lang, W., Chancre in

ocular conjunctiva. Trans. of the Oph. Soc. 1890/91. XI. p. 37. — Libbrecht, Considérations sur le traitement du trachome en Belgique. Verhandl. des X. internat. med. Congr. 1890. IV, 10. p. 32. — Logetschnikow, Augenwimpern unter der Conjunctiva des Augapfels. Wjestnik Oph. VIII. 4—5. p. 378. — Medweden, Ueber das Trachom. Wjestnik Ophth. VIII, 2. p. 178. — Moauro, Granuloma delle glandole di Moll. Annal. di Ottalm. XX, 4. p. 234. — Mutermilch, J., Anatomie des inflammations chroniques de la conjonctive. Ann. d'Ocul. CVI. p. 241. — Nieden, A., Ueber Conjunctivitis blenorrhoica neonatorum bei einem in den Eihäuten geborenen Kinde. Klinische Mon.-Bl. f. Augenhlkde. XXIX. p. 353. — Noiszewski, K., Microsporon trachomatosum. Oest.-Ung. Centralbl. f. med. W. 1891. Nr. 1. p. 146. — Peters, Ansteckende Augenleiden in den Schulen des Regierungsbezirks Bromberg. Zeitschr. f. Schulgesundheitspflege. 1891. Nr. 5. — Poncet, Un cas de conjonctivite purulente provenant de l'échenillage des arbres. Progrès méd. 1891. Nr. 7. p. 131. — Raehlmann, E., Ueber die Pathologie des Trachoms. Wiener med. Wochenschr. 1891. Nr. 19—20. — Raehlmann, Schmidt-Rimpler, Ueber das Trachom der Bindehaut. Verh. d. X. internat. med. Congr. 1890. IV, 10. p. 21. — Rumschewitsch, Zur Onkologie der Conjunctiva. Klin. Mon.-Bl. XXIX. p. 261. — Sattler, H., Die Trachombehandlung einst und jetzt. Berlin 1891. — Ueber die geographische Verbreitung des Trachoms. Verh. d. X. internat. med. Congr. 1890. IV, 10. p. 32. — Schweinitz, A case of persisting haemorrhage from the conjunctiva of a new-born infant, following the instillation of a solution of nitrate of silver. Med. Record. 1891. April 18. — Scott, Kenneth, Result of operating in cases of Xerosis co-existing with Trichiasis. Oph. Rev. 1891. Nr. 116. p. 167. — Perchlorid of mercury in the curative treatment of trachoma and the conjunctival diseases. Trans. of the Oph. Soc. 1890/91. XI. p. 38. — Sedan, Le trachome. Rec. d'Opht. 1891. Nr. 4. — Sgrosso, P., Communicazione preventiva sulla struttura varia della pinguecula. Rend. de XII. Congr. del Assoc. Ottalm. Ital. 1890. p. 76. — Silcock, Quarry, A gumma of conjunctiva. Trans. of the Oph. Soc. 1890/91. XI. p. 38. — Sapeschko, Klinisches Material zur Frage über die Transplantation der Schleimhaut. Wjestnik Oph. VIII, 4—5. p. 299. 6. p. 471. — Spicer Holmes, W. T., An analysis of one hundred and fifty-eight cases of acute purulente ophthalm. Oph. Hosp. Rep. XIII, 2. p. 211. — Stephenson, Ophthalmia in the Hanwell schools. Brit. med. Journ. 1891. Nr. 1595. p. 198. — Tailor, Ricerche anatomiche sul catarro primaverile. Annal. di Ottalm. XX, 3. — Tilley, Robert, Prophylaxis of Ophthalmia neonatorum. Amer. Journ. of Oph. VIII, 2. p. 58. — Thompson, Tatham, Emphysema of the conjunctiva. Ophth. Soc. of the Unit. Kingd. 1891. Mai 7. — Thompson, Th., A case of emphysema of the conjunctiva. Trans. of the Oph. Soc. 1890/91. XI. p. 122. — Trousseau, Le traitement des conjonctivites. Congr. franç. d'Oph. 1891. Mai 4. — Truc, H., Lymphatisme et trachome. Annal. d'Ocul. CVI. p. 81. — Valude, Prophylaxie de l'ophtalmie des nouveaunés par l'insufflation de poudre d'iodoforme. Annal. d'Ocul. CVI. p. 96. — Anatomie des inflammations chroniques de conjonctive. Soc. d'Oph. de Paris. 1891. — Veszely, C., Die Excision der Uebergangsfalte der Conjunctiva in der Trachom-Therapie. Wiener klin. W. 1891. Nr. 22. — Weeks, J., The surgical treatment of granulated lids, with reports of cases trated by grattage. New York med. Journ. LIV. Nr. 17. p. 451. — The pathology of acute contagions conjunctivitis. Verh. des X. internat. med. Congr. 1890. IV, 10. p. 38. — Widmark, J., Om

aftagandes of ophthalmia neonatorum in Stockholm underären. 1884—1890. — Williams, Surgical treatment of trachoma. St. Louis med. Journ. — Wolff, E., Follikuläre Augenkatarrhe in Unterrichts- und Erziehungsanstalten des Regierungsbezirks Breslau. Zeitschr. für Schulgesundheitspflege. 1891. Nr. 11. p. 694.

XIV. Cornea.

Ayres, S. C., Papilloma of the cornea. Oph. Rev. 1891. Nr. 119. p. 257. — Bane, W. C., Chlorate of potassium in phlyctenular ulceration of the cornea. Amer. Journ. of Oph. VIII, 7—8. p. 247. — Boeckmann, E., Periangiectomia corneae. Med. Rev. 1891. Sept. — Bourgeois, Deux traumatismes graves guéris par la suture de la cornée. Rec. d'Oph. 1891. Nr. 11. p. 648. — Bronner, A., The use of fluorescin in the diagnosis and treatment of diseases of the cornea. Brit. med. J. 1891. Nr. 1602. p. 589. — Camo, J., L'opération du Staphylome. Arch. d'Oph. XV. Nr. 3. p. 265. — Chevallerau, Kératite goutteuse. Soc. d'Oph. de Paris. 1891. Avril 7. — Chibret, La teinture d'iode dans les ulcères infectieux de la cornée. Rec. d'Oph. 1891. Nr. 9. p. 513. — Clairborne, J. H., The use of the actual cautery in infected ulcers of the cornea. New York med. J. LIII, 22. p. 624. — Critchet, A. and Juler, H., Epithelioma of cornea and conjunctiva. Trans. of the Oph. Soc. 1890/91. XI. p. 47. — A case of conical cornea treated with the galvano-cautery with perforations of the cornea. Ibid. p. 150. — Conetoux, De la kérato-conjonctivite d'origine rhino-pharyngienne. Annal. d'Ocul. 1891. Dec. p. 401. — Czermak, W., Ueber Fadenbildung an der Cornea. Klin. Mon.-Bl. XXIX. p. 229. — Weitere Beiträge zur Kenntniss der Hornhautfisteln. A. f. O. XXXVII. 2. p. 58. — Dimmer, F., Notiz über Cornea arteficialis. Klin. Mon.-Bl. XXIX. p. 103. — Ferdinands, Treatment of some forms of corneal opacities by rubbing. Times and Register. XXII. Nr. 22. p. 456. — Galezowski, De la suture de la cornée et de la sclérotique; indications et mode opératoire. Congr. franç. d'Oph. 1891. 4. Mai. Rec. d'Oph. 1891. Nr. 5. — De l'herpès cornéen dans l'influenza et de son traitement par la pyoctannie. Rec. d'Oph. 1891. Nr. 4. — De l'herpès de la cornée et de son traitement. Soc. d'Oph. de Paris 1891. Juillet 7. — Hagenauer, E., Ueber die Missdeutungen des Herpes corneae febrilis. In.-Diss. Zürich 1891. — Hirschberg, J., Hornhautfärbung gegen Pupillenbildung. Deutsche med. Wochenschr. 1891. Nr. 30. — Ein Fall von Hornhautkegel. C. f. pr. A. 1891. .p. 295. — v. Hippel, A., Ein Fall von erfolgreicher Transplantation der Hornhaut. Berliner klin. Wochenschr. 1891. Nr. 19. — Inouye, T., Eigenthümliche Hornhauttrübung. C. f. pr. A. 1891. p. 294. — Keyser, Serpignous ulcer. — Interstitial Keratitis. Times and Reg. XII, 6. p. 133. — Kroll, Ein Beitrag zur Behandlung der Hornhautentzündung. Berlin. klin. W. 1891. Nr. 48. — Malgas, Traitment et guérison des taches de la cornée. Rec. d'Oph. 1891. Nr. 9. p. 520. — Marlow, F. W., Two cases of interstitial Keratitis occurring in the tertiary period of acquired syphilis. New-York med. Journ. LIII, 24. p. 680. — Nieden, A., Ueber den Werth der Fluoresceinfärbung für die galvanokaustische Behandlung. Centralbl. f. pr. Augenhlk. 1891. p. 129. — Pflüger, Keratitis ulcerosa chronica mit Uveitis und Hypopyon, wahrscheinlich bacillären Ursprungs. A. f. O. XXXVII, 1. p. 208. — Ranschoff, Ein zweiter Fall von periodisch wiederkehrender Hornhaut-Entzündung in Zusammenhang mit Störungen des Allgemeinbefindens. Klin. Mon.-Bl. f. A. XXIX. p. 275. — Rolland, Section totale de la cornée. Su-

ture de la cornée; reduction de l'iris; conservation de la vision. Rec. d'Opht. 1891. Nr. 12. p. 712. — Rumschewitsch, K., Ein Fall von Hornhautsarkom. Arch. f. Augenhlkde. XXIII. p. 22. — Santos-Fernandez, Un accident possible, mais remédiable dans les Kératotomies. Rev. génér. d'Oph. X, 8. p. 337. — Schweinitz, de, The treatment of corneal ulcers by the actual cautery. Times and Reg. XXII, 12. p. 235. Amer. Journ. of Oph. VIII, 4. p. 121. — A case of neuro-paralytic Keratitis with microscopial examination of the diseased eye. Arch. of Oph. XX, 1. — Secondi, G., Le injezioni sotto congiuntivali di sublimato corrosivo per cura della cornea. Annal. die Ottalm. XX, 3. p. 172. — Sédan, Un mot au sujet de l'emploi de la teinture d'iode dans le traitement des ulcérations de la cornée. Rec. d'Oph. 1891. Nr. 12. p. 710. — Silex, Hornhauttransplantation. Verh. d. X. internat. med Congr. 1890. IV, 10. p. 157. — Silvestri, Aurelo, Experimentelle Untersuchungen über septische Keratitis. A. f. O. XXXVII, 2. p. 220. — Suarez, Traitement des ulcérations de la cornée par l'acide phénique pur à l'état déliquescent. Congr. franç. d'Oph. 1891. Mai 4. Rec. d'Oph. 1891. Nr. 5. — Traitement des ulcérations de la cornée par l'acide phénique pur à l'état déliquescent. Rec. d'Oph. 1891. Nr. 8. p. 475. — Teillait, De certaines opacitis cornéennes et des altérations de la cornée par la contusion. Congr. franç. d'Oph. 1891. Mai 4. Rec. d'Oph. 1891. Nr. 5. — Thomalla, Ueber Behandlung scrophulöser Hornhautentzündungen und Hornhautgeschwüre mit Jodol. — Topolonski, Zur Aetiologie der neuen Keratitisform. Wiener med. Wochenschr. 1891. Nr. 25—26. — Trattner, A., Ueber einen Fall von angeborenen Hornhauttrübungen mit vorderer Synechie bei Mikrophthalmus congenitus. Klin. Mon.-Bl. XXIX. p. 331. — Treacher Collins, Two cases of staining of the cornea by blood pigment. Trans. of the Oph. Soc. 1890/91. XI. p. 43. — Implantation cyst of the Cornea. Oph. Soc. of the Unit. K. 1891. Dec. 10. — Valude, Behandlung der infectiösen Keratitis. Semaine med. 1891. — Vossius, Fädchenkeratitis nach Herpes. Deutsche med. W. 1891. Nr. 51. — Williams, R., Dermoid of cornea and conjunctiva. Trans. of the Oph. Soc. 1890/91. XI. p. 218. — Zirm, G., Eine eigenthümliche oberflächliche Neubildung der Cornea. A. f. O. XXXVII, 3. p. 253.

XV. Sclera.

Gallenga, Contribuzione allo studio dello scleroftalmo congenito. Rend. del XII. Congr. della Assoc. Ottalm. Ital. 1890. p. 268. — Hirschberg, J., Ueber die Berechnung von hinteren Lederhautschnitten. Centralbl. f. pr. A. 1891. p. 321. — Poriwajew, Ein Fall von epibulbärem Melanosarcom. Wjestnik Oph. VIII, 4—5. p. 386. — Robertson, A., Case of wound of the sclerotic with penetration of eyelashes into the anterior chamber. Brit. med. J. 1891. Nr. 1600. p. 475.

XVI. Vordere Kammer.

Clarke, E., Eylash in the anterior chamber. Oph. Soc. of the Unit. K. 1891. Mai 7. — Johnson, E., Note of a case which five eyelashes were carried into the anterior chamber trough a wound in the cornea; removal by operation. Trans. of the Oph. Soc. 1890/91. XI. p. 124. — Lawford, Eyelashes in the anterior chamber. Oph. Soc. of the Unit. K. 1891. Mai 7. — McHardy, Cyst in anterior chamber of aqueous humour. Trans. of the Oph. Soc. 1890/91. XI. p. 53. — Straub, M., En geval von bogkamer fissel

en traumatisch astigmatisme, door operatic genezen. Weekland. 1891. Nr. 22. p. 733.

XVII. Linse.

Berry, G., Note on unusual result of cataract extraction. Trans. of the Oph. Soc. 1890/91. XI. p. 156. — Note on an unusual result of cataract extraction. Oph. Soc. of the Unit. Kingd. 1891. Jan. 29. — Bettmann, Boerne, Dislocation of the lens into the anterior chamber. Amer. Journ. of Oph. VIII, 4. p. 159. — Bono, Ueber Starextraktion. Verh. d. X. internat. med. Congr. 1890. IV, 10. p. 154. — Brailey, Some points in development of cataract. Oph. Soc. 1891. — Brockmann, Drake, Preliminary capsulotomy in the extraction of cataract. Amer. Journ. of Oph. VIII, 3. p. 90. — Bull, De la polyopie monoculaire. Congr. franç. d'Oph. 1891. Mai 4. — Chibret, A propos du mecanisme de l'infection après l'opération de la cataracte. Rev. génér. d'Oph. 1891. Nr. 1. p. 1. — Chisolm, J., How should cataract operations be performed? Oph. Record. I, 5. p. 163. — The after-treatment of cataract operations. Verh. d. X. internat. med. Congr. 1890. IV. p. 13. — Critchett, A., Capsulotomy knife. Trans. of the Oph. Soc. 1890/91. XI. p. 247. — Cross, J. R., Iridectomie or no in cataract extraction. Brit. med. Journ. 1891. Nr. 1600. p. 472. — Czermak, W., Drei Fälle von intracapsulärer Aufsaugung des Alterstares. Klinische Monats-Blätter. XXIX. p. 126. — Dimmer, F., Zur Gläsercorrection bei Aphakie. Ibid. p. 111. — Dimissas, Sur la simplification de l'extraction de la cataracte. Rec. d'Oph. 1891. Nr. 3. p. 136. — Dub, Bernhard, Beiträge zur Kenntniss der Cataracta zonularis. A. f. O. XXXVII, 4. p. 26. — Dubief, H., Note sur quelques recherches bactériologiques dans les cataractes. Anal. d'Ocul. CVI. p. 182. — Duyse, van, De l'hemorrhagie choroidienne grave dans l'extraction du cristallin cataracté. Annal. d'Ocul. CV. p. 275. — Fuchs, E., Ueber Linsenpraecipitate. Beitr. z. Augenhlk. 1891. Heft 3. — Fulton, J., Treatment of immature cataract. Amer. Journ. of Ophth. VIII, 4. p. 159. — Guaita, L., Cenno preventivo di uno studio sperimentale e clinico sulla maturazione artificiale della cataretta. Rend. del XII. Cong. della Assoc. ottalm. Ital. 1890. p. 103. — Gaupillas, Pansement après l'opération de la catarate à grand lambeau supérieure. Rev. génér. d'Oph. X, 8. p. 339. — Gayet, Essai sur la recherche de l'acuité visuelle après l'opération de la cataracte. Festschr. z. Feier d. 70. Geburtst. von Helmholtz. — Gordon, Norrie, Kataract depressionen i Skandinavien i tidste halved af 18. arhundrede. Nord. oph. Tidsskrift. IV, 1. p. 1. — Graefe, A., Zur Wundbehandlung der Cataractextractionen. Deutsche med. W. 1891. Nr. 43. — Guaita, L., Panoftalmite tardiva siluppatasi 6 mesi dopo un' ablazione di cataratta. Rend. del XII. Cong. della Assoc. Ottalm. Ital. 1890. p. 99. — Haab, O., Bemerkungen zur Staroperation. Beiträge zur Augenhlkde. 1891. Heft 3. — Harlan, H., Ein Fall von Irisprolaps am dritten Tage nach einer Cataractextration ohne Iridectomie. Arch. f. Augenhlkde. XXIV. p. 50. — Kessler, H. J., Een byzondere vorm van aangeboren Cataracta zonularis. Weekblad 1891. Nr. 21. p. 713. — Knapp, H., Die Behandlung der Kapsel während und nach der Staroperation. Verh. d. X. internat. med. Congr. 1890. IV, 10. p. 1. — Laqueur, Ueber den gegenwärtigen Standpunkt der Lehre von der Staroperation. Wiener klin. Wochenschr. 1891. Nr. 1. — Lerebzenicowa, E., Bericht über 300 Cataractoperationen. Wjestnik Oph. VIII, 1. p. 32. — Logetschnikow, S., Ein Fall von Extraction einer mit Morbus Basedowii complicirten Cataract. Wjestnik Oph. VIII, 3. p. 219. —

Eine Starextraktion von Morbus Basedowii. Klin. Mon.-Bl. f. A. XXIX. p. 271. — Macnamara, The treatment of infantile cataract. Brit. med. J. 1891. Nr. 1602. p. 589. — Magnus, H., Die Grundelemente der Starbildung in der senilen Linsen. Arch. f. Augenhlkde. XXIV. — Ueber Blasenbildung am Linsenäquator. Klin. Mon.-Bl. XXIX. p. 291. — Mellinger, C., Experimentelle Untersuchungen über die Entstehung der in letzter Zeit bekannt gewordenen Trübungen der Hornhaut nach Starextraction. A. f. O. XXXVII, 4. p. 159. — Mercanti, Un raro caso di lussazione incompletamente sottocongiuntivale della cristallino. Annal. di Ottalm. XX, 4. p. 365. — Millée, E., Extraction du cristallin à la curette. Nouvelle anse fenétrée. Annal. d'Ocul. CVI. p. 20. — Mules, The formation and pathology of pyramidal and central anterior capsular cataracts. Oph. Soc. of the Unit. K. 1891. Mai 7. — Anterior central capsular and pyramidal cataracts; their true pathology. Trans. of the Oph. Soc. 1890/91. XI. p. 70. — Natanson, A., Spontane intracapsuläre Resorption eines Altersstares. Klin. Mon.-Bl. f. Aughlk. XXIX. p. 404. — Neuschuler, De l'astigmatisme postopératoire. Rec. d'Oph. 1891. Nr. 9. p. 515. — Nicolukin, J., Bericht über 97 Cataractextractionen in der Landpraxis. Wjestnik Oph. VIII, 3. p. 226. — Nuel, Sur la prophylaxie de la suppuration après l'opération de la cataracte. Congr. franç. d'Oph. 1891. Mai 4. — Osswalt, F., Einige Worte über Gläsercorrection bei Aphakie. Klin. Mon.-Bl. f. A. XXIX. p. 283. — Parent, Les complications postopératoires de la cataracte de Morgagni. Soc. d'Oph. de Paris. 1891. Nov. 3. — Parinaud, Les prolapsus de l'iris dans l'éxtraction simple de la cataract. Congr. franç. d'Oph. 1891. Mai 4. — Puschkin, Ektopia lentis utriusque oculi. Wjestnik Oph. VIII, 3. p. 224. — Risley, J. D., Incipient cataracte; its aetiology treatment and prognosis. Oph. Rev. 1891. Nr. 118. p. 225. — Schirmer, Otto, Zur pathologischen Anatomie und Pathogenese des Centralstares. A. f. O. XXXVII, 4. p. 1. — Suarez de Mendoza, Nouveaux faits à l'appui de la suture de la cornée dans l'opération de la cataracte. Congr. franç. d'Oph. 1891. Mai 4. — La suture de la cornée dans l'extraction de la cataracte. Rec. d'Oph. 1891. Nr. 10. p. 577. — Thompson, J. Tatham, Note on Förster's artificial ripening of cataract. Ophth. Hosp. Rep. XIII. p. 38. — Trousseau, L'intervention dans les luxations du cristallin. Rec. d'Oph. 1891. Nr. 2. p. 125. — Vennemann, Un cas de lenticone double antérieur. Annal. d'Ocul. CV. p. 158. — Vignes, Quelques mots sur les cataractes secondaires. Rec. d'Oph. 1891. Nr. 2. p. 65. — Cataracte secondaire-capsulotomie. Ibid. p. 11. — Wagenmann, A., Zur Anatomie des dünnhäutigen Nachtstares, nebst Bemerkungen über die Heilung von Wunden der Descemet'schen Membran. A. f. O. XXVII. 2. p. 21. — Wahlfors, K. B., Berättelse öfver 150 starextraktioner finsker Läkaresälskapets Förhandlinger. 1891. XXXIII. Nr. 5. — Walkow, Ueber die Cataractextraktion ohne Iridectomie. Wjestnik Oph. VIII, 2. p. 99. und 178. — de Wecker, Nouveau procéde opératoire de la cataracte secondaire. Congr. franç. d'Oph. 1891. Mai 4. — Webster, D., Notes of a case of diabetic Cataract operated upon by Dr. C. R. Agnew. Amer. Journ. of Oph. VIII, 4. p. 131. — Webster, F. L., Improved eye pads for the after-dressing in cataract operations. Med. New. 1891. March. 28. — Wood, White, Subconjonctival dislocation of the lens. Lancet Nr. 3522. 1891. Febr. 28. — Wray, C., Points in the treatment of lamellar cataract. Oph. Rev. 1891. Nr. 119. p. 266.

XVIII. Iris.

Charuley, A rare tumour of the iris removed by operation. Brit. med. Journ. 1891. Nr. 1602. p. 589. — Doyne R. W., Coloboma of iris and choroid with bulging of corresponding part of lens. Trans. of the Oph. Soc. 1890/91. XI. p. 220. — Duboys de Lavigerie, Colobome symmétrique de l'iris et de la choroide chez une enfant de 3 ans. Soc. d'Opht. de Paris. 1891. Juillet 7. — Gillet de Grandmont, Syphilis ou tuberculose de l'iris. Soc. d'Opht. de Paris. 1891. Juni 2. — Grandclement, L'Uveite irienne. Cong. franç. d'Opht. 1891. Mai 4. Rec. d'Opht. 1891. Nr. 5. — Hansen, C. M., Kasuistiske meddelser (iritis). Nord. oph. Tidsskr. IV, 1. p. 29. — Jocqs, Traitement des synéchies postérieures totales. Rec. d'Oph. 1891. Nr. 7. p. 402. — Jocqs, Traitement des synéchies postérieures totales avec occlusion pupillaire. Congr. franç. d'Oph. 1891. Mai 4. Rec. d'Opht. 1891. Nr. 5. — Kazaurow, Z. N., Ein Fall von Ruptur der Spincter iridis. Wjestnik Oph. 1891. Nr. 2. — Lang, W., The division of the anterior synechiae — a further contribution. Oph. Hosp. Rep. XIII. p. 78. — Meurer, L., Note sur un cas de staphylome du corps ciliaire. Arch. d'Oph. XI, 2. p. 97. — Phillipps, Th., Coloboma of iris, lens and choroid. Trans. of the Oph. Soc. 1890/91. XI. p. 219. — Puech, De quelques indications de la paracentèse dans le traitement de l'iritis aigue. Rec. d'Oph. 1891. Nr. 1. p. 1. — Purtscher, Ueber eine neue Form vorderer Iriseinwachsung nach Einwirkung stumpfer Gewalt. C. f. pr. A. 1891. p. 327. — Ranschoff, M., Ein Fall von einseitiger Iritis in Folge von Lues. Klin. Mon.-Bl. XXIX. p. 273. — Rolland, La fluxion periodique du cheval est une iritis. Rec. d'Opht. 1891. Nr. 2. p. 177. — Roy, Ch. W., Syphilitic iritis. Oph. Record I, 3. p. 86. — Rumschewitsch, K., Ueber die Pseudocolobome der Iris. A. f. O. XXXVII, 4. p. 39. — Vossius, A., Ueber Iritis mit knötchenförmigen, tuberkelähnlichen Neubildungen. Beitr. zur Augenhlkde. 1891. Heft 2.

XIX. Chorioidea.

Beaumont, W. A., Macular coloboma? Trans. of the Oph. Soc. 1890/91. XI. p. 221. — Bjerrum, J., Et Tilfaet de af iridochorioiditis chronica recidivans. Nordisk Ophth. Tidskrift. 1891. IV, 2. — Boé, De la conduite à tenir en présence d'une panophtalmie à marche aigue. Verh. d. X. internat. med. Congr. 1890. IV, 10. p. 93. — Charpentier G., Tuberculosis of the choroid, a further contribution. Brit. med. Journ. 1891. Nr. 1593. p. 66. — Darier, Un nouveau traitement de la choroidite disséminée. Verh. d. X. internat. med. Congr. 1890. IV, 10. p. 99. — Dianoux, L'énervation de l'oeil au début de la panophtalmie. Congr. franç. d'Opht. 1891. Mai 4. — Elschnig, A., Chorioidealablösung. Arch. f. Augenhlkde. XXVIII. p. 67. — Freudenthal, E., Ueber das Sarcom des Uvealtractus. A. f. O. XXVII, 1. p. 137. — Haab, O., Ueber Scheingeschwülste im Augeninnern. Beitr. zur Augenhlkde. 1891. Heft. 2. — Hill, Griffith, A., The prognosis of choroidal sarcoma. Ophth. Rev. X. p. 353. — Hutchinson, A form of chorioiditis occuring in the subject of osteitis deformans. Verh. d. X. internat. med. Congr. 1890. IV, 10. p. 132. — A peculiar form of serpiginous central and symmetrical chorioiditis. Ibid. p. 133. — Lagrange, Un leuco-sarcome de la choroide. Arch. d'Oph. XI, 6. p. 509. — Lawford, J. B. and Treacher Collins, E., Sarcome of the uveal tract. with notes of one hundred and three cases. Oph. Hosp. Rep. XIII, 2. p. 104. — Leber, Th., Ueber Zusammentreffen von disseminirter

Chorioiditis und haemorrhagischer Retinitis oder Netzhautblutungen am gleichen Auge. Festschr. z. Feier d. 70. Geburtst. von Helmholtz. — Mitvalský, Sur les ophtalmies septiques. Rev. génér. d'Opht. 1891. Nr. 11. p. 481. — Morton, Ch., The differential diagnosis of tubercles in the choroid. Brit. med. Journ. 1891. Nr. 1595. p. 189. — Pröbsting, A., Zwei Fälle von Tuberculose des Uvealtractus. Klin. Mon.-Bl. XXIX. p. 321. — Ricker, E., Beiträge zur Entwickelungsgeschichte des angeborenen Aderhautcoloboms. In.-Diss. 1891. — Story, J., Detachment of the choroid. Brit. med. Journ. 1891. Nr. 1590. p. 1336. — Detachment of the choroid. Trans. of the Oph. Soc. 1890/91. XI. p. 127. — Tailor, Di un Sarcoma endoteliale della coroidea con degenerazione jalina. Annal. di Ottal. XX, 3. — Terza osservazione di Tuberculosi bulbare. Annal. di Ottal. XX, 3. p. 147. — Talko, Ein Fall von beiderseitigem Coloboma chorioideae bei normaler Iris. Klin. Mon.-Bl. f. A. XXIX. p. 202. — Ein Fall von beiderseitigem Colobom der Chorioidea bei normaler Iris. Vèrh. d. X. internat. med. Congr. 1890. IV, 10. p. 10. — Uhthoff, W., Zur Lehre von den metastatischen Carcinomen der Choroidea. Internat. Beitr. zur wissenschaftl. Med. Festschrift Rud. Virchow gewidmet. Bd. II. — Valude, Origine de la tuberculose du tractus uvéal. Arch. d'Oph. XI, 3. p. 258. — Weinbaum, S., Beitrag zur Kenntniss der Sarkomerkrankungen der Augenhäute. A. f. O. XXXVII, 1. p. 185. — Wickerkiewicz, B., Beitrag zur Kenntniss der Ectropion uveae congenitum. A. f. O. XXXVII, 1. p. 204. — Wood, T. H., Ossification of Choroid. Ophth. Record. I, 1. p. 24. Arch. f. Augenhlkde. p. 46.

XX. Sympathische Ophthalmie.

Abadie, Ch., Nouveau documents sur l'ophtalmie sympathique. Annal. d'Ocul. CV. p. 36. — Ophtalmie sympathique. Soc. d'Oph. de Paris 1891. Avril 7. — La question de l'ophtalmie sympathique devant la societé d'ophthalmologie de Paris. Annal. d'Ocul. CV. p. 108. — Boë, Le l'ophtalmie sympathique. Congr. franç. d'Opht. 1891. Mai 4. Rec. d'Oph. 1891. Nr. 6. p. 336. — Brailey, Deutschmann, Ueber sympathische Ophthalmie. Verh. d. X. internat. med. Congr. 1890. IV, 10. p. 120. — Fage, Indications et contraindications de l'énucléation du globe oculaire. Thèse de Paris 1891. — Fox, L., Resection of the optic nerve. Med. and surg. Register 1889. Mai 30. — Gillet de Grandmont, Vique, Valude, Abadie, Galezowski, Discussion sur l'ophtalmie sympathique. Soc. franç. d'Oph. 1891. Mars 3. — Gosetti, Atresia pupillare consecutiva a oftalmia simpatica in occhio operato da cataratta, iridectomia e doppia guarigione. Annal. di Ottalm. XX, 1—2. p. 24. — Hirschberg, J., Sympathische Erblindung dauernd geheilt. Centralbl. f. pr. A. 1891. p. 289. — Secondi, E., Cura dell' oftalmia migratoria. Ann. di Ottalm. XX, 3. p. 178. — Story, J. B., Operations upon eyes blinded by sympathetic Ophthalmitis. Ophth. Rev. 1891. Nr. 113. p. 69. — Trousseau, Un cas d'ophtalmie sympathique malgré la résection du nerf optique. Soc. d'Oph. de Paris 1891. Avril 7. — Un cas d'ophtalmie sympathique, malgré la resection du nerf optique. Rev. génér. d'Opht. 1891. Nr. 3. p. 97. — A propos de la résection du nerf optique. Rec. d'Oph. 1891. Nr. 10. p. 585. — Webster, Fox, Resection of the optic nerve. Philadelphia med. and surg. Report. 1891. — Sympathetic ophthalmitis. Oph. Record. I, 3. p. 75. — de Wecker, L., Traitement de l'ophtalmie sympathique. Paris 1891. — Les indications de la résection simple du nerf optique. Annal. d'Ocul. CV. p. 101.

XXI. Glaucom.

Bjerrum, Ueber eine Zufügung zur gewöhnlichen Gesichtsfeldmessung und über das Gesichtsfeld bei Glaucom. Verh. d. X. internat. med. Congr. IV, 10. p. 66. — Buller, F., Glaucoma after extraction of cataract. Amer. Journ. of Oph. 1891. Nr. 10. p. 313. — Critchett, Primary glaucoma in a patient aged 29. Oph. Soc. of the Unit. Kingd. 1891. Oct. 15. — Cross, F. R., Hydrophthalmos. Trans. of the Oph. Soc. 1890/91. XI. p. 224. — Hydrophthalmos. Oph. Soc. of the Unit. K. 1891. March 12. — Gra'nier, Ein Fall von traumatischem Glaucom. Wratsch 1891. Nr. 27. — Haensell, L'altération du corps vitré dans le glaucome. Verh. d. X. intern. med. Congr. IV, 10. p. 97. — Juler, H., Double congenital buphthalmos. Trans. of the Oph. Soc. 1890/91. XI. p. 239. — Kalt, Anatomie pathologique de la Buphtalmie. Cong. franç. d'Opht. 1891. Mai 4. — Keyser, P. W., Glaucoma. Times and Register. XXII. Nr. 12. — Logetschnicow, S., Beitrag zur Prognose de Glaucomoperation. Wjestnik Oph. VIII, 1. p. 8. — Loyd, G., An acute glaucomatous attack in the right eye of a colored man aet 24. Amer. Journ. of Oph. VIII, 7—8. p. 775. — Rheindorff, sen., Nochmals meine Glaucomtheorie. Klin. Mon.-Bl. XXIX. p. 33. — Schweigger, C., Glaucom und Sehnervenleiden. Arch. f. Augenhlkde. XXIII. p. 203. — Smith, Priestley, On the pathology and treatment of Glaucoma. London 1891. Churchill. — Snellen, H., Glaucoma. Klin. Mon.-Bl. f. A. XXIX. p. 1. — Taylor, Sulla incisione dell' angolo irideo. Contribuzione alla cura del glaucoma. Annal. di Ottalm. XX, 1—2. p. 117. — Treacher Collins, Aniridia and Glaucoma. Oph. Rev. 1891. Nr. 114. p. 101. — On the operative treatment of glaucoma. Oph. Hosp. Rep. XIII, 2. p. 166. — Venneman, Du glaucome hémorrhagique. Congr. franç. d'Opht. 1891. Mai 4. — Wagner, Zur Frage über die Heilbarkeit des Glaucoms. Wjestnik Oph. VIII, 3. p. 214.

XXII. Glaskörper.

Below, D., Ein Fall von Arteria hyaloidea persistens. Wjestnik Oph. VIII, 1. p. 28. — van Duyse, Persistance du canal de Cloquet. Arch. d'Oph. XI, 5 p. 404. — Knapp, H., Ein Fall von Glaskörperblutung nach einer Starextraktion. Arch. f. Augenhlkde. XXIII. p. 272. — Prince, G., Persistent hyaloid artery. Ophth. Rev. I, 2. p. 52.

XXIII. Retina und Opticus.

Baquis, Alterazioni della retina consecutive ad impiccagione e strangolamento. Annal. di Ottalm. XX, 5. p. 421. — Bernheimer, St., Ueber einen Befund am Opticus. Verh. d. X. internat. med. Congr. 1890. IV, 10. p. 149. — Cofler, Della cura del distacco della retine mediante l'operazione Schöler. Annal. di Ottalm. XIX. p. 413. — Emerson, J. B., A contribution to the study of the treatment of retinal detachment. New York med. Journ. LIII. 12. p. 330. — Fischer, R., Heilung einer Embolie der Arteria centralis retinae durch Reiben des Auges. Deutsche med. Wochenschr. 1891. Nr. 23. p. 754. — Flexner, S., A peculiar glioma of the retina. Bull. of the Johns Hopkins Hosp. II. Nr. 15. p. 115. — Galsier, Thérapeutique du décollement de la retine. Ann. d'Ocul. 1891. Dec. p. 268. — Garnier, R. v., Ein Fall von Myxosarkom der Opticus. Klin. Mon.-Bl. f. A. XXIX. p. 208. — Gunn, R. M., A case of haemorrhagic disease of the retina. Festschr. z. Feier des

70. Geburtstages von Helmholtz. — Gurwitsch, W., Ueber hyaline Bildungen am Sehnervenkopfe und in der Netzhaut bei Morbus Brightii. C. f. pr. A. 1891. p. 225. — Haab, O., Einige seltene Augenspiegelfälle. Festschrift zur Feier des 70. Geburtstages von H. v. Helmholtz. — Hirschberg und G. Grincione, Ueber Drusen am Sehnervenkopf. C. f. pr. A. 1891. p. 166 u. 198. — Hirschberg, J., Selbstheilung kurzsichtiger Netzhautablösung. Centralb. f. pr. A. 1891. p. 168. — Blutige Mücken. C. f. pr. A. 1891. p. 242. — Zur operativen Behandlung der Netzhautablösung. Centralbl. f. pr. A. 1891. p. 294. — Inouye, T., A black spot at the macula lutea in a case of embolism of the arteria centralis retinae. Amer. Journ. of Oph. VIII. 7—8. p. 275. — Jung, J., Beitrag zur Differentialdiagnose der tuberculösen und gliomatösen Erkrankungen des Auges. A. f. O. XXXVII, 4. p. 125. — Knapp, Orbital optic neuritis. Journ. of nervous and mental diseases. 1891. March. — Lagrange, F., Sarcome du nerf optique; exstirpation totale du nerf sans ablation du globe oculaire. Journ. méd. de Bordeaux. 1891. Nr. 13 u. 15. — Lawford, J. B. and E. Treacher Collins, Notes on glioma retinae; with a report of 60 cases. Ophth. Hosp. Report. XIII. p. 12. — Haemorrhage and exsudation in retina; unusual alterations in retinal veins, probably due to thrombosis. Trans. of the Oph. Soc. 1890/91. XI. p. 82. — Lopez, Embolie de l'arterie centrale de la rétine. Rec. d'Opht. 1891. Nr. 9. p. 534. — Lydston, F., Consanguinity in disease with particuliar reference to ocular symptom. Amer. Journ. of Oph. VIII, 6. p. 204. — Manz, Ueber das angeborene Colobom des Sehnerven. Arch. f. Augenhlkde. XXIII. p. 1. — Anatomische Untersuchung eines an Embolie der Arteria centralis retinae erblindeten Auges. Festschr. zur Feier des 70. Geburtstages von H. v. Helmholtz. — Martinet, Ein Fall von Retinitis proliferans. Deutsche med. W. 1891. Nr. 9. p. 329. — Mellinger, C., Ein Fall von typischer, ausgedehnter Retinitis pigmentosa ohne Gesichtsfeldeinschränkung. Klin. Mon.-Bl. f. A. XXIX. p. 171. — Meyer, E., Contribution au diagnostic ophtalmoscopique des altérations des parois vasculaires dans la retine. Festschrift zur Feier des 70. Geburtstages von H. v. Helmholtz. — Mauro, Reperto anatomico di un occhio atrofico con speciale riguardo ad una iperplasia semplice dei nervi ciliari e ad una neoformazione di cartilagine nella stroma retinico. Ann. di Ottal. XX, 4. p. 309. — Nettleship, E., Unusual Appearances in a case of retinal embolism about zo hours after its occurence. Festschrift zur Feier des 70. Geburtstages von H. v. Helmholtz. — Plange, Ueber streifenförmige Pigmentbildung mit secundären Veränderungen der Netzhaut in Folge von Haemorrhagie. Arch. f. Augenhlkde. XXIII. p. 78. — Perles, M., Ueber Embolia partialis retinae. C. f. pr. A. 1891. p. 235. — Zur Casuistik des Glioma retinae. C. f. pr. A. 1891. p. 240. — Sulla embolia parziale della retina. Contribuzione alla casuistica del glioma della retina. Annal. di Ottalm. XX, 5. p. 436. — Purtscher, O., Drusenbildung am Sehnervenkopf. Centralbl. f. pr. A. 1891. p. 292. — Selbstheilung einer Netzhautablösung. C. f. pr. A. 1891. p. 334. — Ranschoff, M., Zur Kenntniss der Retinitis pigmentosa. Klin. Mon.-Bl. f. A. XXIX. p. 271. — Stephenson, S., A peculiar form of retinal pigmentation. Trans. of the Oph. Soc. 1890/91. XI. p. 97. — Bifurcating retinal venae. Trans. of the Oph. Soc. 1890/91. p. 222. — Sydney, Stephenson, On a peculiar form of retinal pigmentation. Oph. Soc. of the Unlt. Kingd. 1891. July 3. — Szulislawski, Ein Fall von mehrmals recidivirender traumatischer Netzhautablösung. Nowing lek. 1891. Nr. 1. — Talko, J., Coloboma nervi optici et melanoma processus ciliaris.

Przeglad Lekarski. 1891. Nr. 45. — Thompson, J. T., A case of retinal haemorrhage showing peculiar scotoma. — Embolism of a branch of the retinal artery. Opth. Rev. 1891. Nr. 116. p. 161. — Treacher, Collins, On the pathology of intraocular cysts. Oph. Hosp. Rep. XIII. p. 41. — Hereditary optic atrophy. Oph. Soc. of the Unit. Kingd. 1891. Dec. 10. — Wagenmann, A., Beitrag zur Kenntniss der pathologischen Anatomie der Renititis pigmentosa. A. f. O. XXXVII, 1. p. 230. — Webster, W., The treatment of detached retina. New York. med. Journ. LIII. Nr. 7. p. 192. Nr. 12. p. 321. — A case of choked disks with unimpaired vision. Amer. Journ. of Oph. VIII, 10. p. 339.

XXIV. Amblyopien.

Barabascher, P., Zur Frage über die Chininamaurose. Wjestnik Oph. VIII, 1. p. 14. Arch. f. Augenhlkde. XXIII. p. 91. — Becker, F., Ueber absolute und relative Sehschärfe bei verschiedenen Formen von Amblyopie. Klin. Mon.-Bl. XXIX. p. 401. — Dunn, F., Four cases of reflex amblyopia. Amer. Journ. of Ophth. VIII. Nr. 10. p. 335. — Gartenmeister, Ueber einseitige Amblyopie nach Schreck. Jahrb. f. Kinderhlkde. XXXIII. p. 61. — Hilbert, R., Zwei Fälle von Erythropie bei intacten brechenden Medien. Klin. Mon.-Bl. f. A. XXIX. p. 389. — Zur Pathologie des Flimmerscotoms. C. f. pr. A. 1891. p. 330. — Jessop, W., Two cases of complete blindness, with good pupillary lightreflexes. Trans. of the Oph. Soc. 1890/91. XI. p. 177. — Leidy, Quinine Amblyopia. Times and Reg. XXII. Nr. 23. p. 480. — Löwenfeld, L., Die objectiven Zeichen der Neurasthenie. Münchener med. W. 1891. Nr. 50. — Martin, G., De l'amblyopie congenitale. Ann. d'Ocul. CV. p. 7. — Rabmowitsch, Zur Casuistik der temporären Amaurose nach Blepharospasmus. Wjestnik Oph. VIII, 1. p. 26. — Reich, M., Beitrag zur Lehre von Erythropie und Xantokyanopie. Wjestnik Oph. VIII, 2. p. 113. — Roosa, J., The causes of asthenopia. New York. med. Journ. LIII, 7. p. 192. — Rosendahl, K. V., Fall af snäblindhet. Hygiea LIII. Sept. 1891. — Ryerson, Sterling, Amaurosis partialis fugax. Amer. Journ. of Oph. VIII, 5. p. 178. — Santos Fernandez, L'Amblyopie alcoolique. Soc. d'Ophtalm. de Paris. 1891. Nov. 3. — Schirmer, O., Ueber das Wesen der Hemeralopie. Deutsche med. W. 1891. Nr. 3. — Schweinitz, G. E. W., Some experiments to determine the lesion in quinine blindness. Oph. Rev. 1891. Nr. 112. p. 49. — Treitel, Th., Weitere Beiträge zur Lehre von den Funktionsstörungen des Gesichtssinnes. A. f. O. XXVII, 2. p. 151.

XXV. Verletzungen, Parasiten.

Achun, A., Ein Fall von Linsenluxation und Abreissen der Iris und des Ciliarkörpers ohne Continuitätstrennung der äusseren Haut des Auges. Wjestnik Oph. VIII, 3. p. 223. — Alt, Ad., Two cases of perforating injury to the sclerotic, choroid and retina almost identical. Amer. Journ. of Oph. VIII, 2. p. 55. — Armaignac, Traumatism considérable de l'oeil. Guérison rapide avec conservation de l'aspect extérieure de l'organe. Rec. d'Opht. 1891. Nr. 8. p. 457. — Ayres, S. S., Traumatic haemorrhages in the region of the Macula lutea. Amer. Journ. of. Oph. VIII, 2. p. 49. — Banister, J. M., A case of marked astigmatism unmasked by injuries received in a fight with a bear. New York med. J. LIV. Nr. 16. p. 423. — Beccaria, Brevi cenni sopra due casi di cisticerco retroretinico. Annal. di Ottalm. XX, 1—2. p. 89. —

Bourgeois, Rupture traumatique du droit intérieur de l'oeil droit. Congr. franç. d'Ophtalm. 1891. Mai 4. — Cofler, Contribuzioni allo studio del Cisticerco oculare con speciale riflesso all' estrazione di quello intraoculare. Annal. di Ottalm. XX. p. 186. — Eversbusch, Ein causuistischer Beitrag zur Behandlung der penetrirenden Quetsch- und Schnittwunden der Hornhaut und der Lederhaut. Münchener med. Wochenschr. 1891. Nr. 29—30. — Ferri, Estrazione di pezzo di ferro dall' occhio coll' elettro magnete. Annal. di Ottalm. XX, 5. p. 425. — Fischer, R., Stichverletzung eines Auges. Klin. Mon.-Bl. XXIX. p. 46. — Fränkel, Holzstückchen seit 12 Jahren im Bindehautsack. Klin. Mon.-Bl. f. A. XXIX. p. 93. — Fromaget, Dechirure de l'iris par un traumatisme sans lésion de la cornée; cataracte traumatique. Journ. de Méd. de Bordeaux. 1891. Nr. 19. — Gallemaerts, Appareil du Léon Gerard pour la détermination des corps étrangers magnétiques à l'intérieur du globe oculaire. Verh. d. X. internat. med. Congr. 1890. IV, 10. p. 130. — Gurwitsch, Ueber die hyalinen Bildungen am Sehnerven. Wjestnik Oph. VIII, 2. p. 178. — Hildebrandt, H., 66 Magnetoperationen mit erfolgreicher Extraction von 53 Eisensplittern aus dem Augeninnern. Arch. f. Augenhlk. XXIII. p. 278. — Hirschberg, J., Das Auge und der Revolver. Berliner klin. W. 1891. Nr. 38. — Ueber die Berechnung von hinteren Lederhautschnitten. Centralbl. f. pr. A. 1891. p. 321. — Kostenitsch, Pathologisch-anatomische Untersuchungen über die Zündhütchenverletzungen des menschlichen Auges. A. f. O. XXXVII, 4. p. 189. — Logeschnikow, Ein Fall von eigenthümlicher Verletzung des Auges. Wjestnik Oph. VIII, 4—5. p. 378. — Magawly, Erfolgreiche Extraction eines Eisensplitters aus dem Glaskörper mittelst des Elektromagneten. St. Petersburger med. W. 1891. Nr. 3. — Norrie Gordon, Ueber Läsionen des Auges und seiner Umgebung. Ugeskrift for Laeger. 4. Sem. Bd. XXIII. Nr. 1, 2 u. 3. 1891. — D'Oger, Pathogénie et le traitement des lésions traumatiques de l'oeil pouvant aboutir à l'atrophie. Progrès med. 1891. p. 131. — Pomeroy, O., The tratment of retinal detachment by injections of Pilocarpine in the recumbent position. New York med. Journ. LIII. Nr. 12. p. 333. — Salzmann, M., Eine Beobachtung früher Entwickelungsstufen des subretinalen Cysticercus. Klin. Mon.-Bl. XXIX. p. 302. — Schanz, F., Augenverletzung durch Schrotschuss. Heilung mit voller Sehschärfe. Corr.-Bl. d. ärztlichen Vereins von Thüringen. 1891. Nr. 6. — Snell, Immediale loss of sight of both eyes after injury of head. Oph. Soc. of the Unit K. 1891. July 13. — Immediate loss of sight after injuries to head and back. Trans. of the Oph. Soc. 1890/91. XI. p. 136. — The electromagnet and foreign bodies in the retina. Lancet. 1891. Nr. 3563. p. 1362. — Spierer, S., Resorption eines Knochenstückes im Auge. Klin. Mon.-Bl. f. A. XXIX. p. 234. — Straub, M., Een tweetal verwondingen der ooghalte en haar mechanisme. Weekblad. 1891. Nr. 16. p. 565. — Thompson, Tatham, Removal of fragment of steel from retina by means of electromagnet. Lancet. 1891. p. 1173. — Treacher Collins, E., Extensive rupture of the posterior capsule of the lens following a blow on the eye from a stone. Trans. of the Oph. Soc. 1890/91. XI. p. 126. — Pathological conditions after concussion of the eye. Oph. Soc. of the Unit. K. 1891. Octob. 15. — A large epithelial implantation cyst in shrunken globe twenty-eight years after the receipt of injury. Trans. of the Oph. Soc. 1890/91. XI. p. 133. — Velander, F., Egendomlig ogonskada. Nord. Ophth. Tidssk. IV. p. 97. — Vossius, Demonstration eines Patienten, welchem etwas Eisen ins rechte Auge geflogen. Deutsche med. W. 1891. Nr. 51. — Wagenmann, A., Ueber das Vorkommen

von Riesenzellen und eitriger Exsudation in der Umgebung des intraocularen Cysticercus. A. f. O. XXVII, 3. p. 125. — Williams, Piece of guncap in Vitreous. St. Louis med. and surg. Journ. LX, 4. p. 223. — Wood, C., Electro-magnetic extraction of a piece of steel from the vitreous chamber of the eye. Amer. Journ. of Ophth. VIII, 4. p. 127.

XXVI. Augenerkrankungen bei Allgemeinleiden.

Adelheim, Ueber die reflectorischen Augenneurosen. Wjestnik Oph. VII. 2. — Andrews, J., Functional headache from eye-strain in children. New York med. Journ. LIV, 2. p. 41. — Babinski, J., De la migraine ophtalmique hystérique. Rec. d'Oph. 1891. Nr. 2. p. 113. — Bagot, Trois cas d'affection oculaire d'origine paludéenne. Annal. d'Ocul. CVI, 5. p. 328. — Beccaria, Osservazioni oftalmometriche in una malatta affeta da mixoedema per effetto di compressione diretta sul cervello. Annal. di Ottalm. XX, 1—2. p. 96. — Beevor and Horsley, Traumatic abscess of the region of the left angular gyrus with right hemianopsia and word blindness, treated by operation. Ophth. Soc. of the Unit. K. 1891. Nov. 12. — Bernheimer, St., Ueber Sehnervenveränderung bei hochgradiger Sklerose der Gehirnarterien. A. f. O. XXXVII. p. 67. — Borthen, Lyder, Ein begrenzter Orbital-Abscess als Complication von Influenza. Klin. Mon.-Bl. XXIX. p. 83. — Bull, C. S.; Papillitis or inflammation of the intraocular end of the optic nerve, its Aetiology and connection with intracranial disease. New York med. Journ. LIII. Nr. 8. p. 205. Amer. Journ. of Oph. VIII, 3. p. 100. — Callan, Peter, Migraine and functional headaches from eye strain. Journ. of the Amer. med. 1891. March 28. — Cohn, M., Ueber Nystagmus bei Ohrenaffectionen. Berliner klin. W. 1891. Nr. 43. — Cowell, G., Case of acromegaly with atrophy of both optic nerves. Trans. of the Oph. Soc. 1890/91. XI. p. 84. — Cranzet, Cas d'hérédo-syphilis tardive, oculaire et articulaire. Rec. d'Opht. 1891. Nr. 10. p. 586. — Debierre, Un cas d'acromégalie avec symptomes tabétiques et hémianopie temporale bilatérale. Rev. génér. d'Oph. 1891. Nr. 1. p. 12. — Deeren, Quelques aperçus sur l'endartérite généralisée. Rec. d'Opht. 1891. p. 469. — Deutschmann, R., Amaurosis from carcinomatous auto-intoxication. Med. Bulletin XIII. Nr. 10. p. 359. — Ducamp, Kyste hydatique du cerveau. Paralysie alterne. Hémiparésie plus faible à droite. Nevrite optique double. Progrès méd. 1891. Nr. 37. p. 185. — Falchi, Altérations hystologiques de la retine dans la rage expérimentelle. Verh. des X. internat. med. Congr. IV, 10. p. 146. — Faravelli, Emianopsia destra d'origine traumatica. Annal. di Ottalm. XX, 5. p. 431. — Fleet, Frank van, Retinitis albuminurica and Pregnancy. New York med. Journ. LIV. Nr. 669. p. 34. — Froelich, Louis, Die Augenerkrankungen bei Alopecia areata. Berlin. klin. W. 1891. Nr. 14. — Galezowski, Des troubles visuels dans la maladie de Parkinson. Rec. d'Opht. 1891. Nr. 2. p. 72. — Sur la gravité d'accidents syphilitiques des centres visuels et sur les moyens de les prevenir. Rec. d'Oph. 1891. Nr. 3. p. 129. — Gurwitsch, Ueber die histologischen Veränderungen der Chorioidea und der Retina bei Morbus Brightii. Wjestnik Oph. VIII, 2. p. 178. — Gilles de la Tourette, Les zones hystérogènes de l'oeil et la migraine ophtalmique d'origine hystérique. Annal. d'Ocul. CVI. p. 266. — Groenouw, A., Ueber doppelseitige Hemianopsie centralen Ursprungs. Arch. für Psych. XXIII. Heft 1. — Gutmann, Zwei Fälle von Iridocyclitis haemorrhagica e lue congenita. Verh. des X. internat. medicin. Congr. IV, 10. p. 158. —

Herron, J. P., Optic neuritis caused by meningitis. Oph. Record. I, 4. p. 109. — Hill Griffith, A case of monocular vertical hemianopsia. Oph. Rev. X. p. 369. — Hirschberg, J., Ueber diabetische Erkrankungen des Sehorgans. Deutsche med. Wochenschr. 1891. Nr. 13. — Ueber Sehstörungen durch Gehirngeschwulst. Neurol. Centralbl. X, 15. p. 449. — Ein Fall von Lepra des Auges. Centralbl. f. pr. A. 1891. p. 291. — Hoche, A., Doppelseitige Hemianopsia inferior und andere sensorisch-sensible Störungen bei einer functionellen Psychose. Arch. f. Psych. u. Nervenk. XXIII, 1. p. 70. — Jacoby, G., Acute transitory blindness and wooping cough. New York med. Journ. LIII. Nr. 9. p. 236. — Jaroschewsky, Ein Fall von blennorrhoischem Rheumatismus mit nachfolgenden Rückenmarkssymptomen. Oest.-Ung. Centralbl. f. m. W. 1891. Nr. 36. p. 488. — Kessler, H. J., Pathologisch-anatomische Untersuchungen von den bei Beri-Beri vorkommenden Augenerkrankungen. Med. Tydsskrift voor Genees. 1891. 2. Dec. — Knapp, H., Beitrag zur Tuberculosenfrage. Festschr. z. Feier d. 70. Geburtstages von H. v. Helmholtz. — Koenig, L'hémianopsie temporale. Progrès méd. 1891. Nr. 7. p. 131. — La retinite Brightique. Rec. d'Oph. Nr. 3. 1891. — König, E., Dacryorrhoe ataxique. Progrès méd. 1891. Nr. 44. p. 307. — Laqueur, Iridocyclitis und Influenza. Verh. des X. internat. med. Congr. IV, 10. p. 132. — Lebeau, L. A., Optic neuritis the sequela of la grippe. Oph. Record. I, 4. p. 113. — Lindner, S., Ueber die Behandlung einiger Augenerkrankungen nach erloschener Influenza-Epidemie. Wiener med. Wochenschr. 1891. Nr. 16 u. 17. — Lombroso, Le champ visuel chez les epileptiques et les délinquants-nés selon le Dr. Ottolenghi. Rec. d'Opht. 1891. Nr. 8. p. 449. — Maisonneuve, Pinel, Lésions oculaires dans l'acromégalie. Congr. franç. d'Ophtalm. 1891. Mai 4. — Mazza, Osservazioni cliniche di Emianopsia omonima. Annal. di Ottalm. XX, 1—2. p. 3. — Neurer, Note sur deux cas de papillite par influenza. La province med. VI, 10. p. 111. — Mierzejewski, Word blindness with unusual features. New York med. Journ. LIII. Nr. 14. p. 402. — Minor, Diseases of the eye of malarial origin. Amer. Journ. of Oph. VIII, 7—8. p. 243. — Nettleship, E., Cases of tempory blindness during lactation. Oph. Hosp. Rep. XIII, 2. p. 97. — Nieden, Ueber Platzangst und Gesichtsfeldbeschränkung. Deutsche med. W. 1891. Nr. 13. — Page, Temporary bliudness in a child following fracture in the occipital region. Oph. Soc. of the Unit. K. 1891. Nov. 12. — Petersohn, F., A second note upon homonymous hemioptic-hallucinations. New York med. Journ. 1891. Nr. 5. p. 121. — Pinel-Maisonneuve, Complications oculaires de l'acromégalie. Arch. d'Opht. XI, 4. p. 309. — Prioleau, Ueber einige Störungen der Ernährung und Sensibilität der Cornea bei Hirnhauttuberculose. Semaine méd. 1891. Nr. 48. — Raymond, et König, Sur la dislocation des mouvements oculaires chez les degenérés histériques. Ann. d'Ocul. CVI. p. 5. — Ring, F., Double optic neuritis of malarial origine. — Rochet, Rupture de l'artère méningeé noyenne. Hémiplégie complète du coté opposé. Trepanation, Guerrson. Rec. d'Oph. 1891. Nr. 2. p. 117. — Roosa, John, Constitutional conditions combined with ametropia the cause of asthenopia. New York med. J. 1891. Nr. 13. p. 353. — Constitutional conditions combined with ametropia the cause of asthenopia. New York med. J. 1891. March 28. — Röder, H., Ein Beitrag zur Casuistik der Hysterie. Klin. Mon.-Bl. XXIX. p. 361. — Schweigger, Die diabetische Netzhautentzündung. Deutsche med. W. 1891. Nr. 7. — de Schweinitz, A case of homonymous hemianoptic hallucinations, with lesion of the right optic tract. New York med. J. 1891. May 2. — Seggel,

Die Erkrankungen des Auges bei Diabetes mellitus. Münchener med. W. 1891. Nr. 43. — Spender, J. K., On points of affinity between rheumatoid arthritis, locomotor ataxy and exophthalmic goitre. Brit. med. Journ. 1891. Nr. 1587. p. 1169. — Spierer, S., Keratomalacie des linken und Neuroretinitis des rechten Auges während einer Meningitis. Klin. Mon.-Bl. XXIX. p. 222. — Stewart, John, The recognition and treatment of remote symptoms of eye-strain. Med. Bull. XIII, 5. p. 173. — Story, Temporal hemianopsia of left eye and absolute blindness of right. Oph. Soc. of the Unit. K. 1891. June 11. — Temporal hemianopsia of the left, and blindness of the right eye. Trans. of the Oph. Soc. 1890/91. XI. p. 196. — Swanzy, H. R. and Werner, L., A case of double hemianopsia. Ibid. p. 183. — Uhthoff, Demonstration von Praeparaten betreffend die pathologisch-anatomischen Veränderungen der Sehnerven bei Erkrankungen des Centralnervensystems. Verh. d. X. intern. med. Congr. IV, 10. p. 154. — Weeks, J., „La Grippe" as a cause of retrobulbar Neuritis and other ocular nerve lesions. New York med. J. LIV, 6. p. 143. — Wilbrand, Ueber Gesichtsfeldveränderungen bei functionellen Störungen des Nervensystems und überdas oscillirende Gesichtsfeld. Verh. des X. internat. med. Congr. IV, 10. p. 100. — Williams, R., A case of horizontal hemianopsia. Archiv für Psych. u. Nervenkr. XXIII, 1. p. 190. — A case of alexia. Ibid. p. 193. — Williamson, B. T., A case of bilateral Ophthalmoplegia and Neuroparalytic Ophthalmia due to Sarcoma of the sphenoid bone. Med. Chronicle. XIV, 6. p. 417. — Wittmark, J., Ysterligare nagra iaktagelser om ögonsymptom vid perifera trigeminus affectioner. Nord. Oph. Tidssk. IV. p. 65. — Würdemann, H. V., Some syphilitic lesions of the eye. Amer. Journ. of Oph. VIII, 9. p. 277. — Zaufal. E., Zur operativen Behandlung der Fremdkörper in der Paukenhöhle. Wichtigkeit der ophthalmoskopischen Untersuchung. Prager med. Wochenschr. 1891. Nr. 15. — Zimmermann, Ch., A case of disseminated sclerosis presenting the clinical aspect of primary spastic paraplegia, with atrophy of both optic nerves. Arch. of Ophth. XX. 3. — The eye-symptoms of brain disease. Trans. of the Wisconsin State med. Soc. 1891. — Zumpt, J., Klinisch experimentelle Studien über das Verhalten des Augenspiegelbefundes bei chronischer Anaemie und Chlorose und dessen Abhängigkeit von der Blutbeschaffenheit. In.-Diss. 1891. Dorpat.

DATE DUE SLIP

UNIVERSITY OF CALIFORNIA MEDICAL SCHOOL LIBRARY

THIS BOOK IS DUE ON THE LAST DATE
STAMPED BELOW

2m-8,'23


v.15 Centralblatt für prak-
1891 tische Augenheilkunde.
1903

1903

y of the
ornia Medical School
ospitals